Вопросы нейрохирургии имени Н.Н. Бурденко
2026, №5, с. 25–31
https://doi.org/10.17116/neiro20269005125

Burdenko's Journal of Neurosurgery
2026, No. 5, pp. 25–31
https://doi.org/10.17116/neiro20269005125

Интраоперационный разрыв церебральных аневризм при их микрохирургическом клипировании как фактор риска увеличения частоты резидуальных аневризм

© Юрий Викторович Пилипенко[1, 2], Шалва Шалвович Элиава[1], Мухаммаджон Басирхонович Холматов[1], Дарья Александровна Старостенко[3], Дмитрий Николаевич Окишев[1], Антон Николаевич Коновалов[1, 2], Федор Вячеславович Гребенев[1, 2]

[1]ФГАУ «Национальный медицинский исследовательский центр нейрохирургии им. акад. Н.Н. Бурденко» Минздрава России, Москва, Россия;
[2]ФГАОУ ВО «Первый Московский государственный медицинский университет им. И.М. Сеченова» Минздрава России (Сеченовский Университет), Москва, Россия;
[3]ФГАОУ ВО «Российский национальный исследовательский медицинский университет им. Н.И. Пирогова» Минздрава России, Москва, Россия;

Резюме

Клипирование шейки — метод выбора лечения церебральных мешотчатых аневризм, обеспечивающий их максимально стабильную окклюзию. Однако в ряде случаев при клипировании сохраняется резидуальная часть аневризмы, выявляемая при контрольной послеоперационной ангиографии. Долгосрочный результат напрямую зависит от радикальности выключения аневризмы из кровотока. На данный момент не существует единого мнения о дальнейшем ведении таких пациентов.

Цель исследования. Анализ динамики изменения резидуальных церебральных аневризм в течение первого года после операции, выявление прогностических факторов увеличения и разрыва остаточной части аневризмы.

Материал и методы. В 2024 г. на базе 3-го клинического отделения НМИЦ нейрохирургии им. акад. Н.Н. Бурденко прооперированы 654 церебральные аневризмы у 550 пациентов. В 49 (7,5%) случаях при контрольной послеоперационной ангиографии выявлены резидуальные аневризмы. Степень выключения аневризмы определяли в соответствии с классификацией Ю.В. Пилипенко. Три пациента с частичным выключением аневризмы (степень R4) реоперированы в раннем послеоперационном периоде. Из 46 пациентов, у которых после операции сохранялись резидуальные части аневризм, в исследуемую группу вошли 25 пациентов, у которых получены клинические и ангиографические данные в течение года наблюдения после операции.

Результаты. В 22 (88%) из 25 случаев не выявлено признаков увеличения резидуальной части аневризмы при компьютерной томографической ангиографии. У 2 (8%) пациентов отмечено увеличение остаточной части, в связи с чем выполнено повторное микрохирургическое клипирование. Разрыв остатка аневризмы с летальным исходом произошел в 1 (4%) случае. У всех 3 пациентов при выполнении первичной операции был интраоперационный разрыв аневризмы.

Заключение. Интраоперационный разрыв достоверно повышает риск увеличения резидуальной части аневризмы. Локализация на передней соединительной артерии и степень радикальности клипирования R3 и более выступают потенциальными факторами риска, однако необходимы дальнейшие исследования на больших группах пациентов.

Ключевые слова: *резидуальная аневризма, неполное выключение, остаток аневризмы, клипирование церебральной аневризмы, рост аневризмы, интраоперационный разрыв.*

Информация об авторах:
Пилипенко Ю.В. — https://orcid.org/0000-0003-4001-3212
Элиава Ш.Ш. — https://orcid.org/0000-0001-6103-9329
Холматов М.Б. — https://orcid.org/0000-0001-9916-722X
Старостенко Д.А. — https://orcid.org/0009-0005-3436-4579
Окишев Д.Н. — https://orcid.org/0000-0003-0815-5624
Коновалов Ан.Н. — https://orcid.org/0000-0002-0932-4752
Гребенев Ф.В. — https://orcid.org/0000-0003-2622-7804
Автор, ответственный за переписку: Старостенко Д.А. — e-mail: daria-starosten@yandex.ru

Как цитировать:
Пилипенко Ю.В., Элиава Ш.Ш., Холматов М.Б., Старостенко Д.А., Окишев Д.Н., Коновалов Ан.Н., Гребенев Ф.В. Интраоперационный разрыв церебральных аневризм при их микрохирургическом клипировании как фактор риска увеличения частоты резидуальных аневризм. *Вопросы нейрохирургии имени Н.Н. Бурденко*. 2026;90(5):25–31. https://doi.org/10.17116/neiro20269005125

Intraoperative rupture of cerebral aneurysms during microsurgical clipping as a risk factor of residual aneurysm enlargement

© Yu.V. Pilipenko[1, 2], Sh.Sh. Eliava[1], M.B. Kholmatov[1], D.A. Starostenko[3], D.N. Okishev[1], An.N. Konovalov[1, 2], F.V. Grebenev[1, 2]

[1]Burdenko Neurosurgical Center, Moscow, Russia;
[2]Sechenov First Moscow State Medical University (Sechenov University), Moscow, Russia;
[3]Pirogov Russian National Research Medical University, Moscow, Russia

Abstract

Background. Aneurysm neck clipping is preferable for saccular aneurysms due to stable occlusion. However, postoperative follow-up angiography reveals residual aneurysm in some cases after clipping. Long-term outcomes depend on clipping quality. Currently, there is no consensus regarding further management of these patients.

Objective. To analyze residual cerebral aneurysms within the first year after surgery, and to identify prognostic factors of enlargement and rupture of aneurysm remnant.

Material and methods. In 2024, clipping of 654 cerebral aneurysms in 550 patients was performed. Residual aneurysms were identified in 49 (7.5%) cases. Clipping quality was estimated in accordance with classification by Yu.V. Pilipenko. Three patients with partial exclusion (R4) underwent redo surgery in early postoperative period. Among 46 patients with residual aneurysms, we enrolled 25 patients with available clinical and angiographic data within one year after surgery.

Results. There were no CT signs of residual aneurysm enlargement in 22 (88%) out of 25 cases. In two patients (8%), enlargement of remnant required redo clipping. Fatal rupture of aneurysm remnant occurred in 1 (4%) case. All three patients experienced intraoperative aneurysm rupture during primary surgery.

Conclusion. Intraoperative rupture significantly increases the risk of residual aneurysm enlargement. Localization in Anterior communicating artery (ACjoA) and clipping quality ≥R3 are potential risk factors requiring further studies of larger cohorts.

Keywords: *residual aneurysm, incomplete clipping, aneurysm remnant, cerebral aneurysm clipping, aneurysm growth, intraoperative rupture.*

Information about the authors:
Pilipenko Yu.V. — https://orcid.org/0000-0003-4001-3212
Eliava Sh.Sh. — https://orcid.org/0000-0001-6103-9329
Kholmatov M.B. — https://orcid.org/0000-0001-9916-722X
Starostenko D.A. — https://orcid.org/0009-0005-3436-4579
Okishev D.N. — https://orcid.org/0000-0003-0815-5624
Konovalov An.N. — https://orcid.org/0000-0002-0932-4752
Grebenev F.V. — https://orcid.org/0000-0003-2622-7804
Corresponding author: Starostenko D.A. — e-mail: daria-starosten@yandex.ru

To cite this article:
Pilipenko YuV, Eliava ShSh, Kholmatov MB, Starostenko DA, Okishev DN, Konovalov AnN, Grebenev FV. Intraoperative rupture of cerebral aneurysms during microsurgical clipping as a risk factor of residual aneurysm enlargement. *Burdenko's Journal of Neurosurgery*. 2026;90(5):25–31. (In Russ.). https://doi.org/10.17116/neiro20269005125

Список сокращений

ИОР — интраоперационный разрыв
КТА — компьютерная томографическая ангиография
ПСА — передняя соединительная артерия
ЦА — церебральная аневризма

Введение

Клипирование шейки ЦА остается методом выбора лечения, обеспечивающим наиболее стабильную окклюзию. Ключевым прогностическим фактором долгосрочного благоприятного результата является радикальность выключения ЦА из кровотока.

В зависимости от чувствительности применяемого метода интраоперационной и послеоперационной визуализации частота выявления резидуальных ЦА варьирует от 6,55% до 11,9% [1, 2]. Наличие такого остатка является клинически значимым фактором, поскольку он создает потенциальный риск увеличения и разрыва ЦА [3, 4]. В связи с этим пациентам с выявленными резидуальными аневризмами рекомендуются динамическое наблюдение и контрольные ангиографические исследования для своевременного выявления изменений со стороны остаточной ЦА.

Цель исследования — анализ динамики изменения резидуальных ЦА в течение первого года после операции, выявление прогностических факторов увеличения и разрыва остаточной части аневризмы.

Материал и методы

В 2024 г. на базе 3-го клинического отделения НМИЦ нейрохирургии им. акад. Н.Н. Бурденко про-

оперированы 654 церебральные аневризмы у 550 пациентов.

Все аневризмы являлись мешотчатыми. Пациенты с фузиформными ЦА в исследуемую группу не включались, поскольку в этих случаях обычно проводятся более сложные операции и используется другая классификация радикальности клипирования.

Радикальность клипирования ЦА в исследуемой группе оценивалась на основании КТА или прямой церебральной ангиографии на 2—6-е сутки после операции.

Для классификации остаточных частей ЦА мы использовали ранее предложенную классификацию для мешотчатых аневризм [5]. Согласно данной классификации выделяется пять степеней радикальности, где R1 считается тотальным выключением, R2 — субтотальным выключением (контрастирование части шейки около 1 мм), R3 — остаточной шейкой (от 1 до 3 мм, без дивертикулов и дополнительных камер), R4 — частичным выключением (контрастирование части дна аневризмы, другой камеры аневризмы или дивертикула в области шейки), R5 — отсутствием выключения (контрастирование всего купола аневризмы).

При послеоперационном ангиографическом контроле в стационаре в 49 (7,5%) случаях выявлены резидуальные части аневризмы: степени R2 — у 34 пациентов, R3 — у 12 пациентов, R4 — у 3 пациентов.

Три пациента со степенью R4 реоперированы в раннем послеоперационном периоде: в двух случаях выполнено микрохирургическое клипирование, в одном — эндоваскулярная окклюзия микроспиралями с тотальным выключением остаточной части. У одного пациента после повторной микрохирургической операции также отмечена резидуальная часть аневризмы со степенью радикальности R3.

В течение последующего года наблюдения изучались данные 47 пациентов, выписанных с резидуальными ЦА. В катамнезе (не менее 1 года) удалось получить клинические данные о 46 пациентах и ангиографические данные о 24 пациентах.

В течение периода наблюдения зафиксировано три летальных исхода. В двух случаях точная причина смерти не верифицирована. В связи с невозможностью подтвердить или опровергнуть связь летального исхода с разрывом остатка ЦА данные пациенты были исключены из окончательного анализа.

В одном случае летальный исход был связан с интракраниальным кровоизлиянием. Этот случай включен в основную исследуемую группу, куда также вошли 24 пациента, у которых были доступны катамнестические клинические и ангиографические данные.

Возраст 25 пациентов в исследуемой группе варьировал от 35 до 76 лет (средний возраст 54,8±11 лет). Пациентов женского пола было 12, мужского пола — 13. На момент первичной операции размеры ЦА оценивались как маленькие (3—5 мм) у 6 пациентов, как средние (6—14 мм) у 15 пациентов, как большие (15—24 мм) у 4 пациентов.

С субарахноидальным кровоизлиянием было 9 (36%) пациентов, из них в остром периоде (4—14 сут) оперированы 5 пациентов, в холодном периоде (более 14 сут) — 4 пациента. Без кровоизлияния было 16 пациентов.

Контрольная КТА в катамнезе проводилась в среднем через 10,84±4,71 мес после операции.

Сравнение частот качественных показателей между группами проводилось с использованием точного двустороннего критерия Фишера в связи с малым объемом выборки.

Поскольку длительность катамнестического наблюдения варьировала, для корректной оценки вероятности прогрессии заболевания был применен метод расчета частоты событий с использованием метрики пациенто-лет. Статистический анализ предикторов роста проводился с использованием точного критерия Фишера и *U*-критерия Манна—Уитни.

Результаты

Состояние 24 из 25 пациентов в течение года наблюдения было удовлетворительным, без ухудшения неврологической картины. У 1 (4%) пациента произошло интракраниальное кровоизлияние с летальным исходом. Мы предполагаем, что в данном случае имело место увеличение остаточной части аневризмы и ее разрыв.

У 2 (8%) пациентов увеличение остатка шейки клипированной аневризмы зафиксировано при контрольной КТА. Оба эти пациента реоперированы в плановом порядке: произведено клипирование резидуальной части шейки **(рис. 1, 2)**.

Суммарное время наблюдения за пациентами составило 271 мес, что эквивалентно 22,6 пациенто-года. На основании полученных данных расчетная частота прогрессии составила 0,133 случая увеличения аневризмы на 1 пациенто-год. Таким образом, среднегодовой риск увеличения резидуальной аневризмы в данной выборке составил 13,3%.

В **таблице** представлены некоторые дооперационные и операционные данные пациентов в исследуемой группе.

Для статистического анализа пациенты были разделены на две группы: группу без увеличения резидуальной части ЦА в катамнезе (22 (88%) пациента) и группу с увеличением остатка ЦА (3 (12%) пациента, при этом у 1 пациента увеличение не было подтверждено ангиографически, однако летальный исход от кровоизлияния расценен как следствие вероятного разрыва резидуальной части аневризмы).

У всех 3 пациентов второй группы в катамнезе остаток ЦА локализовывался в области ПСА и на момент первичной операции наблюдался ИОР аневризм.

Сравнение исходных характеристик церебральных аневризм в исследуемой группе

Данные катамнеза	*n*	Исходный размер, *n* (%)			САК, *n* (%)	Локализация, *n* (%)			ИОР, *n* (%)	Радикальность при выписке, *n* (%)	
		2—5 мм	6—14 мм	15—24 мм		ВСА	ПСА	СМА		R2	R3
Без увеличения	22	5 (23)	13 (59)	4 (18)	8 (36)	4 (18,2)	11 (50)	7 (31,8)	4 (18)	16 (73)	6 (27)
Разрыв	1		1 (100)		0 (0)		1 (100)		1 (100)		1 (100)
Увеличение остатка	2	1 (50)	1 (50)		1 (50)		2 (100)		2 (100)	1 (50)	1 (50)
Всего	25	6	15	4	9	4	15	7	7	17	8

Примечание. САК — субарахноидальное кровоизлияние; ВСА — внутренняя сонная артерия; ПСА — передняя соединительная артерия; СМА — средняя мозговая артерия; ИОР — интраоперационный разрыв.

Различие долей ИОР в первой группе (4 (18%) из 22) и второй группе (3 (100%) из 3) достигает статистической значимости по точному критерию Фишера (p=0,015). Следует отметить, что из-за крайне малого числа наблюдений во второй группе оценка величины эффекта нестабильна, что отражается в широком 95% доверительном интервале.

Увеличение резидуального остатка со степенью R2 при выписке наблюдалось только у 1 (5,9%) пациента из 17 случаев. Увеличение резидуального остатка со степенью R3 наблюдалось у 2 (33,3%) пациентов из 6 случаев. Статистически значимых различий между группами не выявлено, что, вероятно, связано с малым числом наблюдений.

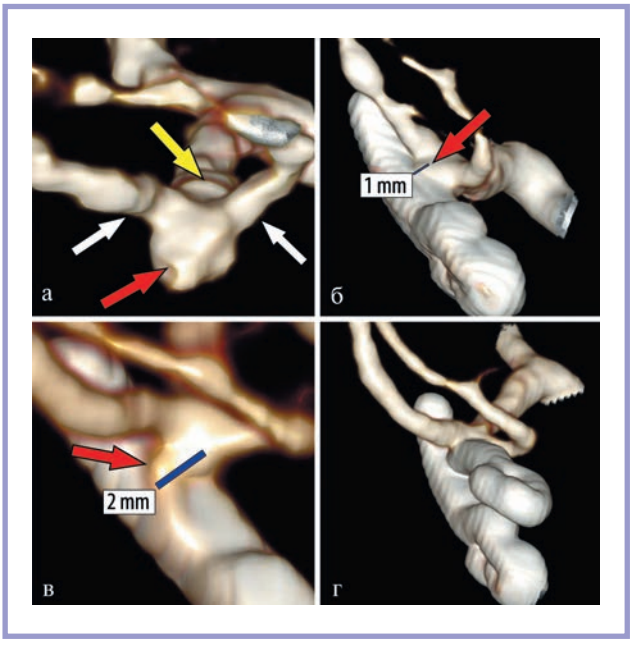

***Рис. 1.* Случай увеличения резидуальной части аневризмы со степенью клипирования R2 по данным компьютерной томографической ангиографии.**
а — компьютерно-томографическая ангиограмма до операции: аневризма передней соединительной артерии (3 мм) указана красной стрелкой, сегмент А1 передней мозговой артерии слева указан желтой стрелкой, сегменты А2 передних мозговых артерий указаны белыми стрелками; б — компьютерно-томографическая ангиограмма на 5-е сутки после операции, протекавшей с интраоперационным разрывом аневризмы: резидуальная часть шейки около 1 мм (указана стрелкой); в — компьютерно-томографическая ангиограмма через 13 мес после операции: увеличение резидуальной части шейки аневризмы до 2 мм (указано стрелкой); г — компьютерно-томографическая ангиограмма после повторной операции: тотальное выключение аневризмы.

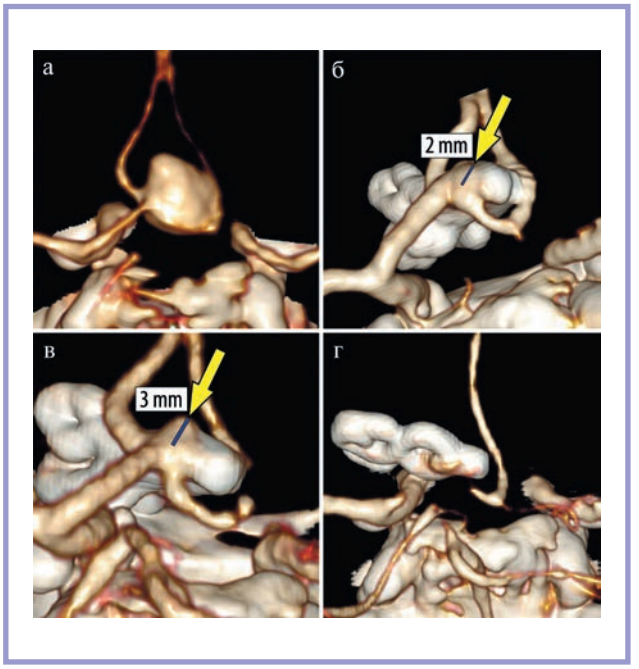

***Рис. 2.* Случай увеличения резидуальной части аневризмы со степенью клипирования R3 по данным компьютерной томографической ангиографии.**
а — компьютерно-томографическая ангиограмма до операции: аневризма передней соединительной артерии размером 13 мм; б — компьютерно-томографическая ангиограмма на 2-е сутки после операции, протекавшей с интраоперационным разрывом: резидуальная часть шейки около 2 мм (указана стрелкой); в — компьютерно-томографическая ангиограмма через 6 мес после операции: увеличение резидуальной части шейки аневризмы до 3 мм (указано стрелкой); г — компьютерно-томографическая ангиограмма после выключения аневризмы вместе с сегментом А2 левой передней мозговой артерии, также протекавшего в условиях интраоперационного разрыва аневризмы и выраженного кровотечения.

Обсуждение

При микрохирургическом клипировании ЦА частота остаточного заполнения аневризмы может достигать 8—12% [5, 6].

На данный момент опубликовано мало исследований, предлагающих рекомендации по ведению пациентов с резидуальной частью аневризмы по частоте контрольных исследований, хотя необходимость таких исследований очевидна в связи с риском прогрессии заболевания. По некоторым данным, вероятность увеличения или разрыва остаточной части аневризмы составляет 1,9% в год [2]. Считается, что увеличивающиеся при динамических исследованиях ЦА всегда требуют повторного лечения для профилактики разрыва [2].

По данным источников, на предрасположенность к прогрессии значительное влияние оказывает морфология резидуальной части. В ретроспективном исследовании K. Obermueller и соавт. остатки по типу «ухо собаки» сохранялись относительно стабильными [6]. В нашем исследовании у 1 (5,9%) пациента со степенью R2 (эквивалент остатка по типу «ухо собаки») зафиксировано увеличение резидуальной части спустя 13 мес после операции.

В 2022 г. H.J. Han и соавт. показали, что наличие резидуальной шейки является независимым предиктором рецидива и отсроченного кровоизлияния [7]. K. Mori и соавт. в 2025 г. провели исследование результатов хирургического клипирования ЦА с помощью поздней ангиографии (7,1±4,6 года с момента операции). Риск роста и разрыва остаточной части ЦА, по их данным, составил примерно 1,6% в год [8]. В связи с этим часть авторов рекомендует проведение отсроченного ангиографического контроля у пациентов с резидуальными аневризмами.

Оценивая предикторы нестабильности остатков, ряд авторов уделяют особое внимание исходным размерам аневризмы. Крупные размеры ЦА (11—25 мм) увеличивают риск неполного клипирования [6]. J. Thorsteinsdottir и соавт. описывают долгосрочные результаты клипирования аневризм. Из 25 аневризм, имеющих остаточную шейку, увеличение не выявлено ни в одном случае. Авторы считают, что остатки маленьких аневризм практически не подвержены росту [2]. В нашем исследовании, напротив, среди 6 исходно маленьких ЦА в 1 (17%) случае отмечено увеличение в течение одного года наблюдения.

Наряду с размером важным гемодинамическим фактором служит локализация ЦА. Есть данные, что аневризмы средней мозговой артерии имеют более высокий шанс тотального выключения [6]. R. Jabbarli и соавт. в 2016 г. провели крупное исследование, в котором из 112 частично клипированных аневризм 7 остатков шейки увеличились в размерах и в 2 случаях отмечено кровоизлияние из ранее клипированной аневризмы. Срок контроля составил от 1 дня до 67 мес. Статистически значимой оказалась локализация аневризмы в области ПСА. Данная локализация определена как один из предикторов увеличения остаточной части аневризмы ($p<0,003$) [9]. В нашем исследовании также все увеличившиеся аневризмы располагались на ПСА.

В литературе описаны исследования, подтверждающие, что одним из факторов неполного клипирования ЦА является ИОР [10]. Возникающее кровотечение резко ограничивает визуализацию операционного поля, что технически усложняет радикальное выключение ЦА и повышает риск формирования остаточной шейки. Тем не менее на данный момент нет научных работ, подтверждающих, что ИОР может являться прогностическим фактором дальнейшего роста или разрыва остаточной части аневризмы.

В настоящем исследовании у всех трех пациентов с увеличением остатка в течение одного года наблюдения было интраоперационное кровотечение при первичной операции. Данный факт может служить маркером изначальной выраженной хрупкости сосудистой стенки. Известно, что в стенке аневризмы уже протекает хроническая воспалительная реакция, которая ассоциируется с дегенерацией тканей и повышает предрасположенность к кровотечению [11]. Экстренные хирургические манипуляции при возникновении ИОР приводят к дополнительной травматизации, что усугубляет локальное повреждение эндотелия [12] и запускает локальное воспаление стенки. В условиях измененного вектора кровотока (shear stress), бьющего в ослабленную шейку, запускается патологическое ремоделирование и дальнейшее увеличение резидуальной части [13].

Опираясь на полученные результаты и данные мировой литературы, мы предлагаем следующий алгоритм динамического контроля при ангиографически подтвержденной резидуальной части аневризмы: разделение пациентов с нерадикально выключенными ЦА по уровню риска и проведение ангиографического контроля в группе высокого риска. В группу высокого риска целесообразно относить больных, у которых первичное клипирование сопровождалось ИОР аневризмы, а также пациентов с локализацией остатка в области ПСА и степенью радикальности выключения R3. Данной категории показан ранний отсроченный ангиографический контроль, через 3—6 мес после выписки, в связи с угрозой быстрого гемодинамического ремоделирования травмированной стенки. Для остальных пациентов обязательной контрольной точкой является срок 12 мес.

Заключение

Интраоперационный разрыв достоверно повышает риск последующего увеличения или разрыва остаточной части аневризмы. В связи с этим паци-

ентам с интраоперационным разрывом аневризмы требуется ранний послеоперационный ангиографический контроль, который мы предлагаем проводить через 3—6 мес после операции. При признаках увеличения остаточной части аневризмы показана реоперация. Локализация на передней соединительной артерии и степень радикальности клипирования R3 и более служат потенциальными факторами риска увеличения и разрыва резидуальной части церебральной аневризмы, требующими изучения на больших группах пациентов.

Участие авторов:
Концепция и дизайн исследования — Пилипенко Ю.В., Холматов М.Б.
Сбор и обработка материала — Холматов М.Б., Пилипенко Ю.В., Старостенко Д.А.
Написание текста — Старостенко Д.А., Пилипенко Ю.В.
Редактирование — Элиава Ш.Ш., Окишев Д.Н., Коновалов Ан.Н., Гребенев Ф.В.

Авторы заявляют об отсутствии конфликта интересов.
The authors declare no conflicts of interest.

ЛИТЕРАТУРА/REFERENCES

1. Turpo-Pequeña AG, Santos-Vargas SA, Loza-Chipa HR, Lamas FM, Espinoza-Laura GA, Núñez-Basurco CS, Medina-Neira DN, Benites-Bustamante VA, Osorio-Pacheco RR, Turpo-Peqqueña JR, Huanca-Quispe G, Vizcarra-Vizcarra CA, Gómez B, Rivillas JA, Hernández-Mayori R. Efficacy of intraoperative indocyanine green videoangiography (ICG-VA) and FLOW 800 in the surgical management of intracranial aneurysms: a systematic review and meta-analysis. *Acta Neurochirurgica*. 2026;168(1):24. https://doi.org/10.1007/s00701-026-06779-6
2. Thorsteinsdottir J, Schwarting J, Forbrig R, Siller S, Tonn JC, Liebig T, Schichor C. Detection of remnants in clipped unruptured intracranial aneurysms by intraoperative CT-angiography and postoperative DSA: clinical relevance and follow-up. *Acta Neurochirurgica*. 2025;167(1):109. https://doi.org/10.1007/s00701-025-06518-3
3. Wach J, Vychopen M, Güresir A, Guranda A, Nestler U, Güresir E. A Long-Term Comparative Analysis of Endovascular Coiling and Clipping for Ruptured Cerebral Aneurysms: An Individual Patient-Level Meta-Analysis Assessing Rerupture Rates. *Journal of Clinical Medicine*. 2024;13(6):1778. https://doi.org/10.3390/jcm13061778
4. Li G. Recurrence rate of intracranial aneurysms: a systematic review and a meta-analysis comparing craniotomy and endovascular coiling. *Neurosurgical Review*. 2025;48(1):80. https://doi.org/10.1007/s10143-025-03183-z
5. Пилипенко Ю.В., Элиава Ш.Ш., Пронин И.Н., Окишев Д.Н., Абрамян А.А. Оценка радикальности микрохирургических операций при артериальных аневризмах головного мозга по данным компьютерной томографической ангиографии. *Вопросы нейрохирургии им. Н.Н. Бурденко*. 2020;84(6):76-85.
Pilipenko YuV, Eliava ShSh, Pronin IN, Okishev DN, Abramyan AA. Completeness of brain aneurysm exclusion according to CT angiography. *Burdenko's Journal of Neurosurgery*. 2020;84(6):76-85. (In Russ.). https://doi.org/10.17116/neiro20208406176
6. Obermueller K, Hostettler I, Wagner A, Boeckh-Behrens T, Zimmer C, Gempt J, Meyer B, Wostrack M. Frequency and risk factors for postoperative aneurysm residual after microsurgical clipping. *Acta Neurochirurgica*. 2021;163(1):131-138. https://doi.org/10.1007/s00701-020-04639-5
7. Han HJ, Lee W, Kim J, Park KY, Park SK, Chung J, Kim YB. Incidence rate and predictors of recurrent aneurysms after clipping: long-term follow-up study of survivors of subarachnoid hemorrhage. *Neurosurgical Review*. 2022;45(5):3209-3217. https://doi.org/10.1007/s10143-022-01828-x
8. Mori K, Numazawa S, Watanabe S, Nakao Y, Yamamoto T, Takeuchi S, Toyooka T, Wada K. Clipping of Unruptured Intracranial Aneurysm via Various Keyhole Mini-craniotomy Procedures: Substantial Curability and Psychological Comfort in 350 Cases over 20 Years. *Neurologia Medico-Chirurgica*. 2025;65(12):590-598. https://doi.org/10.2176/jns-nmc.2025-0161
9. Jabbarli R, Pierscianek D, Wrede K, Dammann P, Schlamann M, Forsting M, Müller O, Sure U. Aneurysm remnant after clipping: the risks and consequences. *Journal of Neurosurgery*. 2016;125(5):1249-1255. https://doi.org/10.3171/2015.10.jns151536
10. Brekke-Kumley B, Yeganeh K, Fox M, Cler K, Lawton MT, Tayebi Meybodi A. Outcomes following intraoperative rupture of cerebral aneurysms during microsurgical clipping: a systematic review and meta-analysis. *Neurosurgical Review*. 2026;49(1):290. https://doi.org/10.1007/s10143-026-04221-0
11. Абрамян А.А., Пилипенко Ю.В., Белоусова О.Б., Шмелев Н.Д., Элиава Ш.Ш. Особенности микрохирургического и эндоваскулярного лечения резидуальных и рекуррентных церебральных аневризм. *Вопросы нейрохирургии им. Н.Н. Бурденко*. 2023;87(4):107-115.
Abramyan AA, Pilipenko YuV, Belousova OB, Shmelev ND, Eliava ShSh. Microsurgical and endovascular treatment of residual and recurrent cerebral aneurysms. *Burdenko's Journal of Neurosurgery*. 2023;87(4):107-115. (In Russ.). https://doi.org/10.17116/neiro202387041107
12. Itani M, Aoki T. Mechanisms of Intracranial Aneurysm Rupture: An Integrative Review of Experimental and Clinical Evidence. *Journal of Clinical Medicine*. 2025;14(22):8256. https://doi.org/10.3390/jcm14228256
13. Ogilvy CS, Tatit RT, Loly VTR, Ramirez-Velandia F, Lima JSB, Baccin CE. Exploring the hemodynamic behavior of residual aneurysms after coiling and clipping: A computational flow dynamic analysis. *Surgical Neurology International*. 2024;15:376. https://doi.org/10.25259/SNI_686_2024

Поступила 30.03.2026
Received 30.03.2026
Исправлена 27.04.2026
Reviced 27.04.2026
Принята к печати 20.07.2026
Accepted 20.07.2026

Комментарий

Данная работа имеет высокую практическую значимость для нейрохирургов, практикующих в разделе микрохирургического лечения церебральных аневризм. Авторы на большой выборке пациентов показали процент нерадикального клипирования аневризм, а также выявили локализацию, которая

наиболее часто приводит к повторным разрывам вследствие первичной нерадикальности клипирования. Также выяснен основной критерий, приводящий к нерадикальности клипирования, — интраоперационный разрыв аневризмы. Исследование выполнено с правильным дизайном, анализ проведен адекватно, результаты достоверны; получены выводы, которые соответствуют поставленной цели. Авторы предложили свой алгоритм выполнения контрольных послеоперационных обследований пациентов с нерадикально клипированными аневризмами.

А.В. Дубовой (Новосибирск)