Вопросы нейрохирургии имени Н.Н. Бурденко
2026, №5, с. 5–15
https://doi.org/10.17116/neiro2026900515

Burdenko's Journal of Neurosurgery
2026, No. 5, pp. 5–15
https://doi.org/10.17116/neiro2026900515

Балльная тактическая классификация нестабильных огнестрельных ранений грудного и поясничного отделов позвоночника

© Владимир Анатольевич Мануковский[1, 2, 3], Александр Олегович Келин[1, 2], Максим Николаевич Кравцов[4, 5, 6], Геннадий Иванович Антонов[1, 2], Вадим Измайлович Бадалов[4], Игорь Вадимович Басанкин[7], Заирбек Ширавович Алиев[8]

[1]ФГБУ «Национальный медицинский исследовательский центр высоких медицинских технологий — Центральный военный клинический госпиталь им. А.А. Вишневского» Минобороны России, Красногорск, Россия;
[2]ФГАОУ ВО «Российский университет дружбы народов им. Патриса Лумумбы», Москва, Россия;
[3]Филиал ФГБВОУ ВО «Военно-медицинская академия им. С.М. Кирова» Минобороны России, Москва, Россия;
[4]ФГБВОУ ВО «Военно-медицинская академия им. С.М. Кирова» Минобороны России, Санкт-Петербург, Россия;
[5]ГБУ СПб «Научно-исследовательский институт скорой помощи им. И.И. Джанелидзе» Минздрава России, Санкт-Петербург, Россия;
[6]ФГБОУ ВО «Северо-Западный государственный медицинский университет им. И.И. Мечникова» Минздрава России, Санкт-Петербург, Россия;
[7]ГБУЗ «Научно-исследовательский институт — Краевая клиническая больница №1 им. проф. С.В. Очаповского» Минздрава Краснодарского края, Краснодар, Россия;
[8]ФГБУ «Главный военный клинический госпиталь им. акад. Н.Н. Бурденко» Минобороны России, Москва, Россия

Резюме

По имеющимся данным, до 9,8% огнестрельных ранений позвоночника являются нестабильными. Отсутствие тактической классификации усложняет процесс принятия решения о необходимости выполнения стабилизирующей операции.

Цель исследования. Разработать протокол балльной оценки нестабильных огнестрельных ранений грудного и поясничного отделов позвоночника и протестировать его в клинических условиях.

Материал и методы. Выполнен сбор и анализ ответов 19 хирургов-экспертов на вопросы ранее разработанных нами опросников. Анкеты заполнялись дважды с перерывом 2 мес. Для определения степени согласия между хирургами-экспертами и внутриэкспертного согласия по вопросам о применимости классификаций, о наличии повреждения и вкладе повреждения конкретной анатомической структуры в дестабилизацию использовался коэффициент каппа (κ). Выполнена статистическая обработка данных.

Результаты. Анализ показал, что традиционные системы оценки закрытых травм позвоночника имеют крайне низкую воспроизводимость применительно к огнестрельным ранениям. Наибольшее единогласие эксперты проявили при оценке двусторонних переломов дугоотростчатых суставов (κ=0,553—0,614) или корней дуг (κ=0,683—0,713) и разрушения тела позвонка с вовлечением обеих замыкательных пластинок (κ=0,556—0,570 — умеренное согласие). Разработана балльная тактико-хирургическая классификация нестабильных огнестрельных ранений грудного и поясничного отделов позвоночника. Значения площади под ROC-кривой (0,866 для нестабильных случаев и 0,888 для стабильных случаев) показали отличное качество классификатора.

Заключение. Предложена классификация, которая показала чувствительность 87,9% и специфичность 72,3% (для нестабильных случаев) и может быть рекомендована для широкого внедрения в практику работы нейрохирургов и травматологов для оптимизации тактики лечения раненых.

Ключевые слова: *боевая травма позвоночника, повреждения позвоночника, повреждения грудопоясничного отдела позвоночника, огнестрельные ранения позвоночника, классификация переломов позвоночника, классификация огнестрельных ранений позвоночника, нестабильные переломы позвоночника.*

Информация об авторах:
Мануковский В.А. — https://orcid.org/0009-0000-7727-9589
Келин А.О. — https://orcid.org/0009-0000-0848-2524
Кравцов М.Н. — https://orcid.org/0000-0003-2486-6995
Антонов Г.И. — https://orcid.org/0000-0001-6201-9207
Бадалов В.И. — https://orcid.org/0000-0002-8461-2252
Басанкин И.В. — https://orcid.org/0000-0003-3549-0794
Алиев З.Ш. — https://orcid.org/0000-0002-3531-9703
Автор, ответственный за переписку: Келин А.О. — e-mail: alexandrkelin@yandex.ru

Как цитировать:
Мануковский В.А., Келин А.О., Кравцов М.Н., Антонов Г.И., Бадалов В.И., Басанкин И.В., Алиев З.Ш. Балльная тактическая классификация нестабильных огнестрельных ранений грудного и поясничного отделов позвоночника. *Вопросы нейрохирургии имени Н.Н. Бурденко.* 2026; 90(5):5–15. https://doi.org/10.17116/neiro2026900515

Scoring system for unstable gunshot and blast-fragmentation wounds to the thoracolumbar spine

© V.A. Manukovsky[1, 2, 3], A.O. Kelin[1, 2], M.N. Kravtsov[4, 5, 6], G.I. Antonov[1, 2], V.I. Badalov[4], I.V. Basankin[7], Z.Sh. Aliev[8]

[1]National Medical Research Center for High Medical Technologies — Vishnevsky Central Military Clinical Hospital, Krasnogorsk, Russia;
[2]Patrice Lumumba Peoples' Friendship University of Russia, Moscow, Russia;
[3]Department of Emergency Surgery at the branch of the Kirov Military Medical Academy, Moscow, Russia;
[4]Kirov Military Medical Academy, St. Petersburg, Russia;
[5]Dzhanelidze Research Institute for Emergency Care, St. Petersburg, Russia;
[6]Mechnikov North-Western State Medical University, St. Petersburg, Russia;
[7]Research Institute — Ochapovsky Regional Clinical Hospital No. 1, Krasnodar, Russia;
[8]Burdenko Main Military Clinical Hospital, Moscow, Russia

Abstract

Background. According to the authors, up to 9.8% of gunshot wounds to the spine are unstable. The lack of tactical classification complicates decision-making regarding the need for fusion surgery. Thus, a scoring protocol was developed for assessing unstable gunshot wounds to the thoracolumbar spine.

Material and methods. The second phase of the study involved survey of 19 expert surgeons. Participants completed the questionnaires twice with a 2-month interval. The Kappa coefficient was used to determine inter- and intra-expert agreement regarding applicability of classifications, presence of injury and contribution of injury of specific anatomical structure to destabilization. The third stage involves statistical analysis and development of a scoring tactical classification.

Results. Traditional assessment systems for closed spinal injuries have extremely low reproducibility when applied to gunshot wounds. Experts demonstrated the greatest consensus when assessing bilateral fractures of the facet joints ($\varkappa$=0.553—0.614) or roots of arches ($\varkappa$=0.683—0.713) and vertebral body destruction involving both endplates ($\varkappa$=0.556—0.570 — moderate agreement). A scoring tactical surgical classification of unstable gunshot wounds to the thoracolumbar spine was developed.

Conclusion. AUC (0.866 for unstable and 0.888 for stable cases) allows the developed classification to be characterized as an "excellent classifier". Considering 87.9% sensitivity and 72.3% specificity (for unstable cases), we can recommend this method for neurosurgeons and traumatologists to optimize treatment strategies for the wounded.

Keywords: *combat spinal trauma, spinal injuries, thoracolumbar spine injuries, gunshot wounds to the spine, classification of spinal fractures, classification of gunshot wounds to the spine, unstable spinal fractures.*

Information about the authors:
Manukovsky V.A. — https://orcid.org/0009-0000-7727-9589
Kelin A.O. — https://orcid.org/0009-0000-0848-2524
Kravtsov M.N. — https://orcid.org/0000-0003-2486-6995
Antonov G.I. — https://orcid.org/0000-0001-6201-9207
Badalov V.I. — https://orcid.org/0000-0002-8461-2252
Basankin I.V. — https://orcid.org/0000-0003-3549-0794
Aliev Z.Sh. — https://orcid.org/0000-0002-3531-9703
Corresponding author: Kelin A.O. — e-mail: alexandrkelin@yandex.ru

To cite this article:
Manukovsky VA, Kelin AO, Kravtsov MN, Antonov GI, Badalov VI, Basankin IV, Aliev ZSh. Scoring system for unstable gunshot and blast-fragmentation wounds to the thoracolumbar spine. *Burdenko's Journal of Neurosurgery*. 2026;90(5):5–15. (In Russ.).
https://doi.org/10.17116/neiro2026900515

Список сокращений

ДС — дугоотростчатый сустав
ЗП — замыкательная пластинка
КД — корень дуги
ПДС — позвоночно-двигательный сегмент
Т — тело позвонка

Введение

Доля огнестрельных ранений позвоночника за последние два десятилетия увеличивалась примерно на 10,3% каждый год, и сегодня они занимают третье место в общей структуре повреждений позвоночника и спинного мозга [1, 2]. Хирургического лечения требуют от 6,3% до 41% таких повреждений [3–5]. Огнестрельные переломы грудного и поясничного отделов позвоночника, как правило, являются биомеханически стабильными. Это обусловлено механизмом повреждения костно-связочных структур позвонков, отличным от закрытой травмы [6—9]. При этом до 9,8% пациентов имеют нестабильные переломы [4, 10].

Отсутствие тактической классификации и четко определенного понятия механической стабильности применительно к огнестрельным ранениям усложняет процесс принятия решения о необходимости выполнения инструментальной фиксации [8, 11]. Предложенные ранее классификации Н.С. Косинской и GATA-SMI описывают рентгенологическую тра-

екторию полета ранящего снаряда, позволяют предположить повреждение твердой мозговой оболочки [12, 13]. Их недостатком является отсутствие рекомендации о необходимости стабилизации поврежденного ПДС. Классификации закрытых повреждений позвоночника (Ассоциация остеосинтеза, шкалы TLICS, ВПХ) не позволяют в ряде случаев принять решение о необходимости выполнения стабилизирующего вмешательства при огнестрельных ранениях [14–16].

На основе анализа КТ при огнестрельных повреждениях позвоночника нами на базе НМИЦ ВМТ им. А.А. Вишневского разработан и протестирован протокол балльной оценки нестабильности при огнестрельных повреждениях грудного и поясничного отделов позвоночника, предназначенный для нейрохирургов и травматологов. [11].

Материал и методы

Проведен сбор и анализ ответов 19 хирургов-экспертов на вопросы разработанных нами ранее опросников [11] по 30 клинико-рентгенологическим случаям, которые прошли критерии отбора [17]. Распределение экспертов было следующим: 13 — нейрохирурги, 6 — травматологи. Все участники занимаются проблемами позвоночной травмы и работают в специализированных центрах. Хирургам было представлено справочное руководство по классификациям переломов позвонков (AO Spine, TLICS, The Load Sharing), данные о неврологическом статусе каждого случая [17]. Участники заполняли анкеты дважды с перерывом 2 мес. Оценка случаев выполнялась экспертами независимо друг от друга. В анкеты включены вопросы о применимости существующих классификаций (AO Spine, McCormack, TLICS, Denis) [15, 16, 18, 19] в каждом случае. Хирургам было предложено определить наличие и значимость выявленного ими перелома конкретной структуры:

0 — перелом структуры не влияет на стабильность;
1 — перелом оказывает влияние на стабильность в определенных случаях (в совокупности с переломами других структур), но изолированно такое повреждение не приводит к нестабильности;
2 — перелом данной структуры (даже при отсутствии других повреждений) приводит к абсолютной нестабильности.

Для определения степени согласия между хирургами-экспертами и внутриэкспертного согласия о применимости классификаций, о наличии повреждения и вкладе в дестабилизацию каждой анатомической структуры использовался коэффициент каппа ($\varkappa$). Коэффициент был интерпретирован с использованием системы оценок Ландиса и Коха, которая определяет значение $\varkappa$ менее 0,2 как незначительное согласие, от 0,2 до 0,4 — как справедливое, от 0,4 до 0,6 — как умеренное, от 0,6 до 0,8 — как хорошее, более 0,8 — как превосходное. Переломы КД и/или ДС были включены в анализ подгрупп переломов с одной из/с обеих сторон на предмет согласия внутри группы. По итогу опроса предложена балльная тактическая классификация. На этапе статистической обработки балльная классификация скорректирована для достижения наибольших значений специфичности и чувствительности.

Оценка чувствительности и специфичности предложенной классификации проводилась по методике Р. Флетчера. Отчет данного исследования подготовлен по принципам обеспечения достоверности и согласованности исследований (GRRAS).

Результаты

Применимость классификаций закрытых переломов грудопоясничного отдела позвоночника

Для систем TLICS и Denis нами был получен статистически низкий уровень межэкспертного согласия ($\varkappa$<0,2), хотя в ряде случаев эксперты отмечали применимость системы Denis для некоторых переломов **(рис. 1)**. Для классификаций McCormack и AO Spine значения $\varkappa$ оказались несколько выше: обнаружено справедливое согласие (0,2<$\varkappa$<0,4). Умеренный уровень внутриэкспертного согласия выявлен для всех

Таблица 1. **Анализ межэкспертного и внутриэкспертного согласия для существующих классификаций переломов грудопоясничного отдела позвоночника**

Классификация	Каппа	95% доверительный интервал		*p*
		Нижняя граница	Верхняя граница	
Первичные ответы				
McCormack	0,325	0,298	0,352	<0,001
TLICS	0,136	0,108	0,163	<0,001
AO Spine	0,266	0,238	0,293	<0,001
Denis	0,073	0,046	0,100	<0,001
Повторные ответы				
McCormack	0,296	0,269	0,323	<0,001
TLICS	0,078	0,050	0,105	<0,001
AO Spine	0,296	0,269	0,324	<0,001
Denis	0,039	0,012	0,067	0,005
	Внутриэкспертная каппа			
McCormack	0,425			
TLICS	0,462			
AO Spine	0,520			
Denis	0,303			

Таблица 2. **Анализ межэкспертного и внутриэкспертного показателя каппа в оценке значимости перелома**

Структура	Влияние на формирование нестабильности	Первичный ответ, межэкспертная каппа	Повторный ответ, межэкспертная каппа	Внутриэкспертная каппа
Задний внесуставной костно-связочный комплекс	Не влияет	0,253	0,176	0,679
	Влияет	0,440	0,374	
Поперечные отростки	Не влияет	0,417	0,434	0,551
	Влияет	0,041	0,082	
Дугоотростчатый сустав с одной стороны	Не влияет	0,180	0,032	0,576
	Влияет	0,257	0,325	
Дугоотростчатый сустав с двух сторон	Не влияет	0,027	−0,002	**0,622**
	Влияет	**0,553**	**0,614**	
Корень дуги с одной стороны	Не влияет	0,135	0,030	0,577
	Влияет	0,394	0,419	
Корень дуги с обеих сторон	Не влияет	0,106	Не было ответов	**0,636**
	Влияет	**0,683**	**0,713**	
Корень дуги и дугоотростчатый сустав с одной стороны	Не влияет	0,052	0,077	0,602
	Влияет	0,316	0,316	
Корень дуги и дугоотростчатый сустав с обеих сторон	Не влияет	−0,005	Не было ответов	0,578
	Влияет	0,082	0,123	
Корень дуги и дугоотростчатый сустав с разных сторон	Не влияет	Не было ответов	Не было ответов	**0,571**
	Влияет	**0,541**	**0,517**	
Тело позвонка с вовлечением одной замыкательной пластинки/ дырчатый перелом	Не влияет	0,155	0,157	0,550
	Влияет	0,338	0,307	
Тело позвонка с вовлечением обеих замыкательных пластинок/ разрушение тела позвонка	Не влияет	0,036	-0,007	**0,623**
	Влияет	**0,570**	**0,556**	
Наличие повреждений смежных позвонков	Не влияет	0,113	0,075	0,551
	Влияет	0,569	0,564	

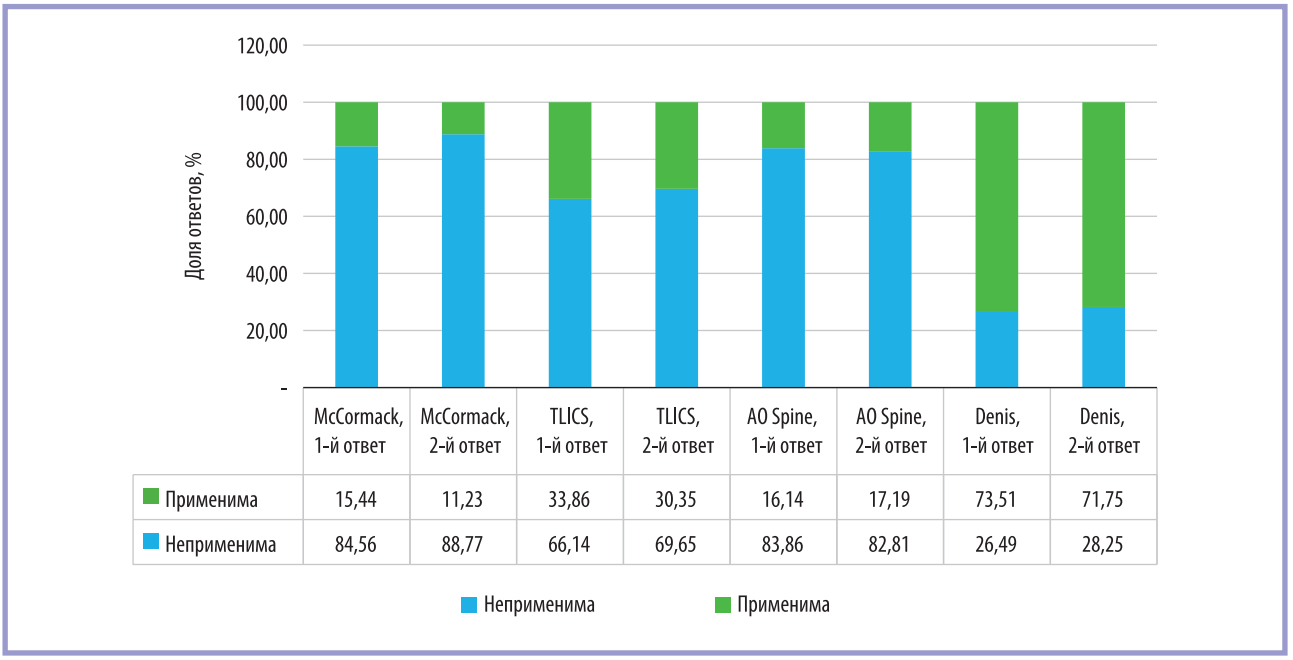

Рис. 1. **Ответы хирургов на вопросы о применимости классификаций.**

классификаций (0,4<$\varkappa$<0,6), кроме концепции Denis ($\varkappa$=0,303) **(табл. 1)**.

Оценка значимости повреждения отдельных костных структур в нестабильности поврежденного позвоночно-двигательного сегмента

Для заднего внесуставного костно-связочного комплекса нами получен умеренный и справедливый уровень межэкспертного согласия ($\varkappa$=0,44 и $\varkappa$=0,374). Установлено умеренное межэкспертное согласие в том, что перелом поперечных отростков не влияет на развитие нестабильности ($\varkappa$=0,417 и $\varkappa$=0,434). Данный показатель исключен из классификации. Низкие значения $\varkappa$ были обнаружены в оценке степени значимости повреждения (переломов суставных отростков) одного ДС ($\varkappa$=0,257 и $\varkappa$=0,325). Это связано с тем, что в части случаев хирурги расценивали повреждение одного сустава в сегменте самостоятельным критерием нестабильности, а в иных случаях данное повреждение считалось нестабильным только в совокупности с другими переломами. В этой связи данный показатель рассмотрен в контексте степени влияния на нестабильность (см. ниже).

Умеренный уровень межэкспертного согласия был получен для перелома КД с одной стороны ($\varkappa$=0,394 и $\varkappa$=0,419).

Установлено умеренное или высокое согласие для повреждения сустава ($\varkappa$=0,553 и $\varkappa$=0,614) и перелома КД ($\varkappa$=0,683 и $\varkappa$=0,713) с обеих сторон. Отмечается незначительный уровень согласия в том, что эти структуры не влияют на формирование нестабильности. Относительно высокие значения $\varkappa$ позволили нам считать данные переломы как однозначно дестабилизирующие. При выставлении баллов в классификации им присвоены максимальные значения.

Все эксперты определили, что повреждение КД и ДС с разных сторон приводит к формированию нестабильности. Учитывая умеренное согласие ($\varkappa$=0,541 и $\varkappa$=0,517), мы присвоили максимальное значение данному перелому.

Как и в случае повреждения ДС с одной стороны, уровень согласия между экспертами в оценке значимости перелома Т с одной ЗП (или дырчатого перелома Т) оказался справедливым ($\varkappa$=0,338 и $\varkappa$=0,307). Этот показатель также рассмотрен более подробно.

Умеренный уровень согласия достигнут при оценке значимости разрушения Т или его перелома с вовлечением обеих ЗП ($\varkappa$=0,570 и $\varkappa$=0,556). Мы также посчитали этот тип перелома приводящим к абсолютной нестабильности. Для всех перечисленных переломов хирургами достигнут умеренный уровень внутриэкспертного согласия ($\varkappa_{min}$=0,551; $\varkappa_{max}$=0,679) **(табл. 2)**.

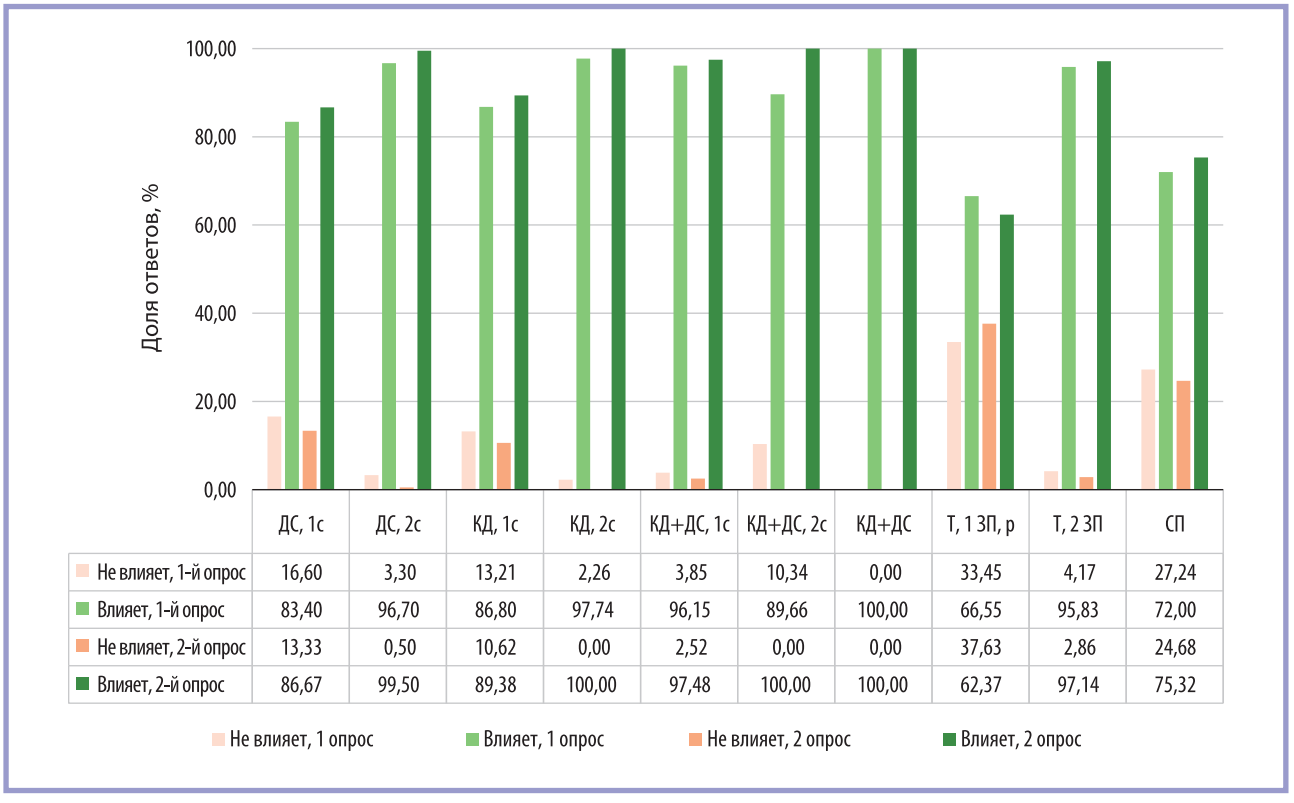

	ДС, 1с	ДС, 2с	КД, 1с	КД, 2с	КД+ДС, 1с	КД+ДС, 2с	КД+ДС	Т, 1 ЗП, р	Т, 2 ЗП	СП
Не влияет, 1-й опрос	16,60	3,30	13,21	2,26	3,85	10,34	0,00	33,45	4,17	27,24
Влияет, 1-й опрос	83,40	96,70	86,80	97,74	96,15	89,66	100,00	66,55	95,83	72,00
Не влияет, 2-й опрос	13,33	0,50	10,62	0,00	2,52	0,00	0,00	37,63	2,86	24,68
Влияет, 2-й опрос	86,67	99,50	89,38	100,00	97,48	100,00	100,00	62,37	97,14	75,32

***Рис. 2.* Распределение ответов хирургов-экспертов на вопросы о влиянии переломов структур на развитие нестабильности.**
Здесь и на рис. 3, 4: ДС — дугоотростчатый сустав; КД — корень дуги; Т — тело позвонка; СП — смежный позвонок; 1с — одна сторона; 2с — две стороны; р — с разных сторон; ЗП — замыкательная пластинка.

Таблица 3. **Балльная тактическая классификация огнестрельных переломов грудопоясничного отдела позвоночника**

Поврежденная структура	Балл	Поврежденная структура	Балл
Дугоотростчатый сустав с одной стороны	1	Дугоотростчатый сустав с обеих сторон	10
Корень дуги с одной стороны	2	Корень дуги с обеих сторон	10
Дырчатый перелом или повреждение 1 замыкательной пластинки	2	Повреждение корня дуги и сустава с разных сторон	10
Смежные позвонки	3	Разрушение тела или перелом тела с 2 замыкательными пластинками	10
Задний внесуставной костно-связочный комплекс	2		

Критерии оценки	Сумма баллов
Стабильный перелом	0—6 баллов
Пограничный перелом	7—9 баллов
Нестабильный перелом	10 баллов и более

Несмотря на противоречивые показатели межэкспертного согласия по влиянию переломов ДС или КД, в подавляющем большинстве случаев хирурги признали вклад этих костных элементов. При опросах экспертов было подтверждено влияние на нестабильность перелома ДС с одной стороны, признака перелома КД с одной стороны **(рис. 2)**. Вышеописанные показатели включены в балльную классификацию, однако им не придали абсолютного значения.

Рис. 3, 4 иллюстрируют распределение ответов по значимости перелома конкретных костных структур в отношении нестабильности. В абсолютном большинстве случаев участники исследования считали, что перелом ДС оказывает влияние на нестабильность ПДС в определенных случаях (в совокупности с другими повреждениями). Аналогичная ситуация прослеживается при рассмотрении ответов на вопросы о значимости повреждения КД с одной стороны. Для перелома Т с одной ЗП (или дырчатого перелома) нами также обнаружено, что экспертами отмечалось влияние перелома этой структуры на развитие нестабильности.

Табл. 2 иллюстрирует умеренный уровень межэкспертного согласия в оценке значимости переломов смежных позвонков ($\varkappa_1$=0,569; $\varkappa_2$=0,564). Более чем в половине случаев хирурги считали, что этот

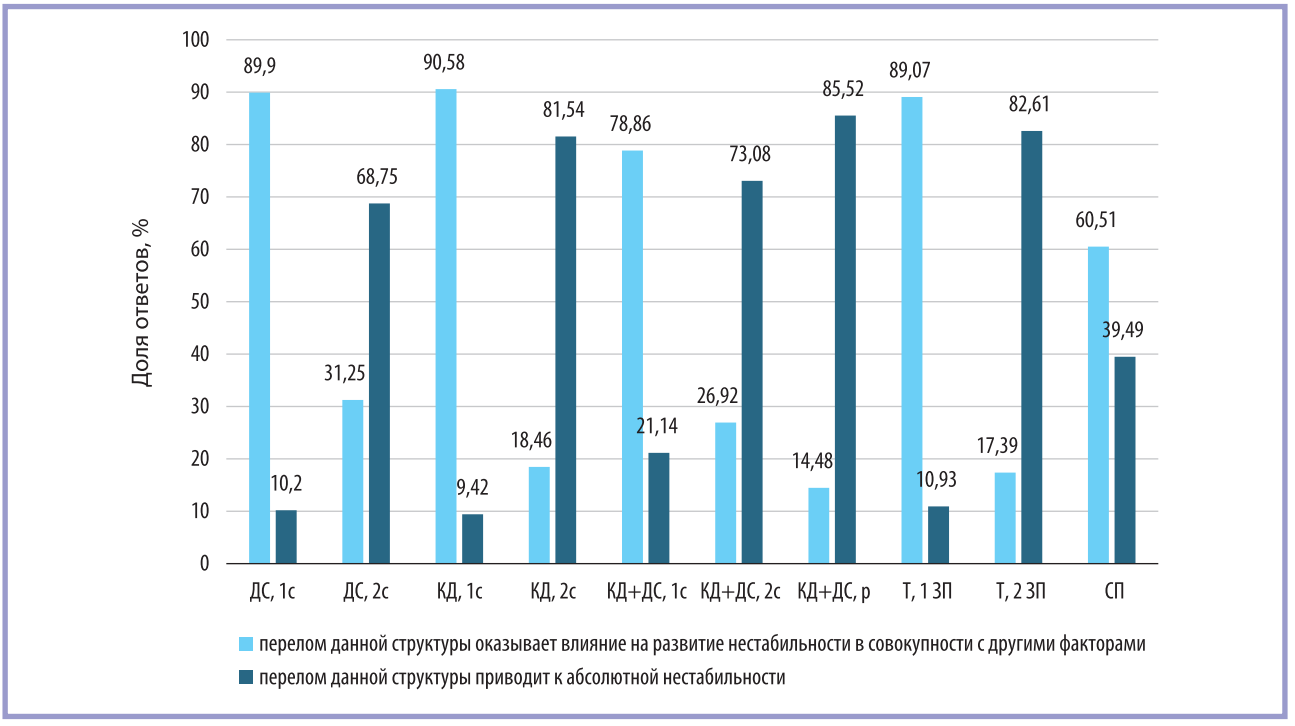

Рис. 3. **Оценка значимости перелома, первый опрос.**

Таблица 4. **Специфичность и чувствительность для нестабильных случаев по новой классификации**

Площадь под ROC-кривой	Стандартная ошибка	*p*	95% доверительный интервал	
			Нижняя граница	Верхняя граница
0,866	0,015	<0,001	0,837	0,896

Таблица 5. **Специфичность и чувствительность для стабильных случаев по новой классификации**

Площадь под ROC-кривой	Стандартная ошибка	*p*	95% доверительный интервал	
			Нижняя граница	Верхняя граница
0,888	0,015	<0,001	0,859	0,916

факт оказывает влияние на нестабильность (60,51% и 60,34%). Данный вариант также отражен в балльной классификации как более значимый.

Окончательное формирование балльной тактической классификации и оценка ее чувствительности и специфичности

Определено, что двустороннее повреждение ДС и/или перелом КД, разрушение Т или перелом двух ЗП расцениваются как «абсолютно нестабильные» даже при изолированном варианте повреждения (в пределах одного ПДС), что позволяет присвоить этим признакам максимальные значения.

Распределение баллов повреждения остальных структур было выполнено методом подбора. Все комбинации баллов, а также оценка нестабильности тестировались на специфичность и чувствительность в отношении к результатам оценки стабильности повреждения хирургом-экспертом по данному клиническому случаю. В **табл. 3** представлен окончательный вариант балльной тактической классификации.

Для стабильных случаев чувствительность составила 78,4%, специфичность — 85,4% **(табл. 4)**. В случае нестабильных переломов чувствительность составила 87,9%, специфичность — 72,3% **(табл. 5)**.

Новая классификация продемонстрировала высокую диагностическую точность для обоих исходов. Площадь под ROC-кривой составила 0,866 (95% доверительный интервал 0,837—0,896) для нестабильного исхода и 0,888 (95% доверительный интервал 0,859—0,916) для стабильного исхода; оба значения статистически значимы ($p<0,001$), что соответствует категории «отличного классификатора» **(рис. 5, 6)**.

Разработанная балльная тактическая классификация предлагает четкий алгоритм действий:

0—6 баллов — стабильный перелом, не требующий хирургической стабилизации ПДС;

7—9 баллов — пограничное повреждение (решение о необходимости стабилизации принимает хирург);

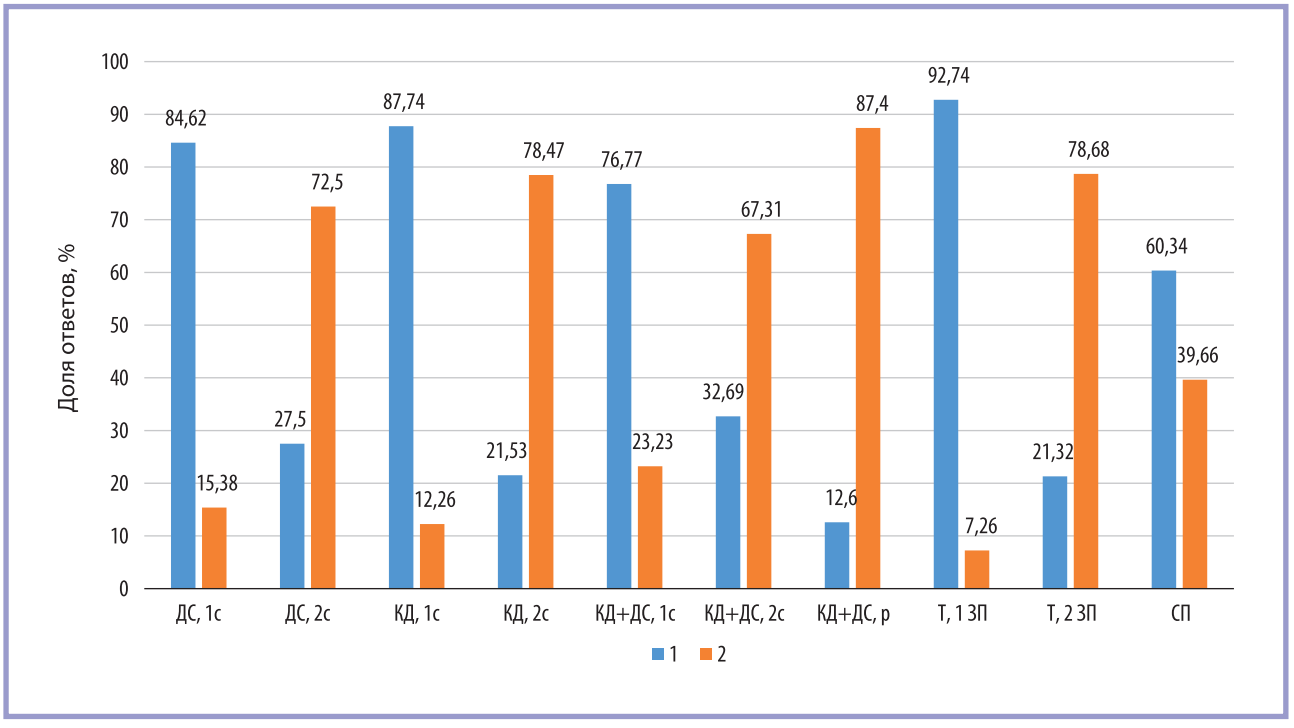

Рис. 4. **Оценка значимости перелома, второй опрос.**

10 баллов и более — нестабильное повреждение, требующее стабилизации ПДС.

Обсуждение

Традиционные системы оценки (TLICS, Denis, AO Spine) при огнестрельных ранениях позвоночника малоэффективны. Несмотря на высокую долю ответов о применимости концепции F. Denis, мы выявили статистически значимый низкий уровень межэкспертного согласия — коэффициент каппа при повторном опросе опустился до критического значения 0,039. Это говорит о том, что хирурги применяли эту классификацию в разных (несовпадающих) клинических случаях. Классификации McCormack и AO Spine продемонстрировали несколько лучшие, но все же недостаточные результаты, соответствующие справедливому согласию ($0,2<\varkappa<0,4$). Это согласуется с мнением ряда авторов, указывающих, что данные системы разрабатывались для закрытой травмы и не учитывают специфику баллистического повреждения [10, 20]. Огнестрельное ранение характеризуется прямой передачей энергии ранящим снарядом, кавитацией и непредсказуемой траекторией распределения усилий. Как отмечают G. Santangelo и соавт., использование традиционных шкал в этой популяции крайне затруднительно [10]. Большинство огнестрельных ранений позвоночника являются биомеханически стабильными. Например, в крупном ретроспективном исследовании A. Gutierrez и соавт. не было зафиксировано ни одного случая отсроченной нестабильности у пациентов, лечившихся консервативно [20]. Хирургическая стабилизация требуется лишь в 9,2—21% случаев [21].

В нашей работе при опросе в междисциплинарной группе допускались дискуссии между участниками. Это позволяло генерировать, обсуждать и включать в анализ новые позиции. Чтобы избежать ограничений исследования, нами были выбраны для экспертного анализа только специалисты, занимающиеся вопросами травм позвоночника и спинного мозга. Были исключены результаты опросов нескольких участников ввиду большого количества незаполненных граф и высокой доли одинаковых ответов, так как это могло повредить качеству проведенного статистического анализа. Применение метода Delphi позволило структурировать данные, достичь анонимного консенсуса группы хирургов-экспертов.

Экспертный консенсус подтвердил, что только двусторонние повреждения ключевых опорных структур (КД, суставов) или полное разрушение Т изолированно приводят к абсолютной нестабильности. По результатам исследования разработана балльная шкала оценки огнестрельных повреждений грудопоясничного отдела позвоночника и выработаны критерии, позволяющие определять тактику лечения больного. Исследование показало, что предложенная шкала обладает «отличной» диагностической точностью (площадь под ROC-кривой — 0,866—0,888). Это критически важно, так как многие авторы указывают на отсутствие прямой связи между хирургической декомпрессией и улучшением неврологического статуса по шкале ASIA [10, 22—25]. Это особенно актуально в случае полного повреждения спинного мозга, когда, возможно, основная цель операции должна смещаться в сторону обеспечения механической стабильности.

Заключение

Традиционные системы оценки закрытых травм позвоночника имеют крайне низкую воспроизводи-

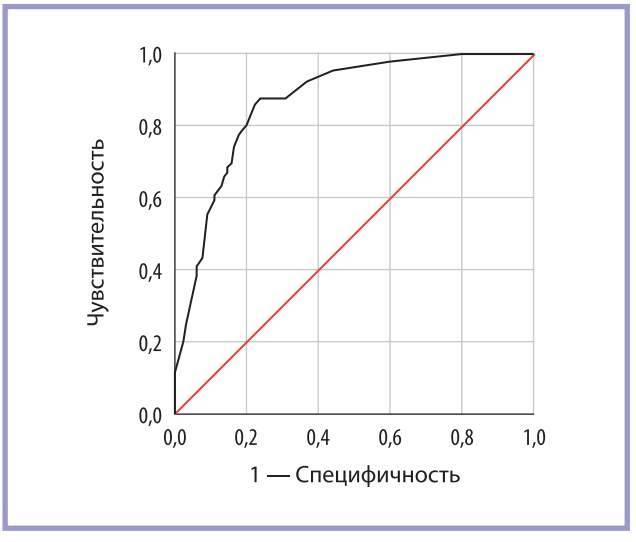

Рис. 5. **ROC-кривая для случаев нестабильности по новой классификации.**

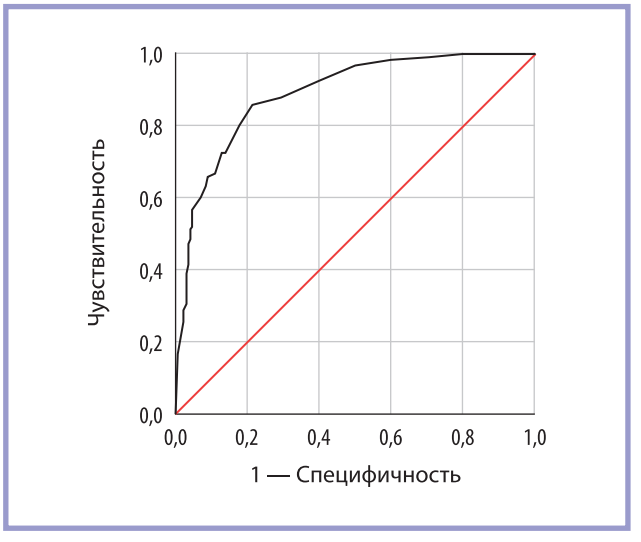

Рис. 6. **ROC-кривая для случаев стабильности по новой классификации.**

мость применительно к огнестрельным ранениям. При экспертной оценке наибольшее единогласие достигнуто при оценке двусторонних переломов дугоотростчатых суставов, корня дуги и разрушения тела позвонка с вовлечением обеих замыкательных пластинок. Перелом поперечных отростков не влияет на стабильность в позвоночно-двигательном сегменте, что позволило исключить этот признак из итоговой классификации. Односторонние повреждения корня дуги или дугоотростчатых суставов вызвали больше дискуссий. Несмотря на «справедливое согласие» по значимости дырчатых переломов, в подавляющем большинстве (около 90%) случаев эксперты подтвердили их частичный вклад в нестабильность, что послужило основанием для их включения в шкалу, но с низким баллом.

Для всех изученных костных структур хирурги показали умеренный или хороший уровень устойчивости своего мнения при повторном анкетировании через 2 мес, что подтверждает надежность экспертной оценки как базы для создания новой классификации.

Использование метода Delphi позволило объективизировать значимость повреждения конкретных анатомических структур для стабильности позвоночно-двигательного сегмента.

Показатели площади под ROC-кривой позволяют охарактеризовать разработанную классификацию как «отличный классификатор». При чувствительности 87,9% и специфичности 72,3% (для нестабильных случаев) данная методика может быть рекомендована для широкого внедрения в практику нейрохирургов и травматологов для оптимизации тактики лечения раненых.

Участие авторов:
Концепция и дизайн исследования — Мануковский В.А., Келин А.О., Кравцов М.Н., Антонов Г.И.
Сбор и обработка материала — Мануковский В.А., Келин А.О., Басанкин И.В.
Анализ данных — Мануковский В.А., Келин А.О., Кравцов М.Н., Бадалов В.И., Алиев З.Ш., Басанкин И.В.
Написание текста — Мануковский В.А., Келин А.О.

Авторы заявляют об отсутствии конфликта интересов.
The authors declare no conflicts of interest.

ЛИТЕРАТУРА/REFERENCES

1. Lyons JG. Epidemiology of ballistic fractures in the United States: A 20-year analysis of the Firearm Injury Surveillance Study. *Injury*. 2022;53(11):3663-3672. https://doi.org/10.1016/j.injury.2022.09.011
2. Sankhyan M, Amin S, Botterbush KS, Urquiaga JF, Dwyer E, Place HM, Mercier PJ, El Tecle N, Mattei TA. Spinal gunshot wounds: A systematic review of the literature. *North American Spine Society Journal*. 2025;23:100755. https://doi.org/10.1016/j.xnsj.2025.100755
3. Bumpass DB, Buchowski JM, Park A, Gray BL, Agarwal R, Baty J, Zebala LP, Riew KD, Santiago P, Ray WZ, Wright NM. An update on civilian spinal gunshot wounds: treatment, neurological recovery, and complications. *Spine*. 2015;40(7):450-461. https://doi.org/10.1097/BRS.0000000000000797
4. Kulcheski ÁL, Graells XS, Sebben AL, Benato ML, Del Santoro PG. Management of spinal gunshot wound injuries. *Coluna/Columna*. 2021;20(3). https://doi.org/10.1590/S1808-185120212003242926
5. Орлов В.П., Бадалов В.И., Мирзаметов С.Д., Спицын М.И. Построение классификации огнестрельных ранений позвоночника и спинного мозга. *Вестник Российской Военно-медицинской академии*. 2026;28(1):45-56.
Orlov VP, Badalov VI, Mirzametov SD, Spitsyn MI. Classification of gunshot wounds to the spine and spinal cord. *Bulletin of the Russian Military Medical Academy*. 2026;28(1):45-56. (In Russ.).
https://doi.org/10.17816/brmma681984
6. Jaiswal M, Mittal RS. Concept of Gunshot Wound Spine. *Asian Spine Journal*. 2013;7(4):359-364. https://doi.org/10.4184/asj.2013.7.4.359
7. Ricciardi GA, Cirillo I, Cabrera JP, Alvarenga Pereira OV, Vialle EN, Carazzo C, Dittmar M, Guiroy A, Yurac R, Schroeder GD. Mechanical Instability After Civilian Thoracolumbar Gunshot Injuries: A Systematic Review to Support Classification Development. *Global Spine Journal*. 2026;16(2):1300-1316. https://doi.org/10.1177/21925682251379371
8. Sconzo D, Penumaka A, Berube M, Wadhwa A, Arunachalam Sakthiyendran N, Balagurunath K, Wetsel Z, Enriquez-Marulanda A, Binello E. Management of civilian ballistic injuries to the spine: practice patterns and recovery outcomes at a level 1 trauma center. *Journal of Spine Surgery*. 2025;11(3):463-476. https://doi.org/10.21037/jss-25-66
9. Jacob A, Loibl M, Kruger S, Blankson BH, Zderic I, Wirtz CR, Dunn RN, Kruger NA. Civilian ballistic spinal cord injuries versus blunt trauma: comparative analysis of clinical characteristics, management, and outcomes. *The Spine Journal*. 2025;25(3):568-580. https://doi.org/10.1016/j.spinee.2024.10.006
10. Santangelo G, Wathen C, Pieters T, George DD, Worley L, Macaluso D, Dagli MM, Catanzaro S, Gu B, Welch WC, Petrov D, Vates GE, Ozturk AK, Schuster J, Stone JJ. Multi-institutional review of characteristics and management of gunshot wounds to the spine. *The Spine Journal*. 2024;24(9):1553-1560. https://doi.org/10.1016/j.spinee.2024.04.032
11. Есипов А.В., Антонов Г.И., Мануковский В.А., Кравцов М.Н., Чмутин Г.Е., Тимонин С.Ю., Данилов Г.В., Келин А.О. Балльная тактическая классификация нестабильных огнестрельных ранений позвоночника: протокол исследования. *Вопросы нейрохирургии им. Н.Н. Бурденко*. 2024;88(4):56-61.
Esipov AV, Antonov GI, Manukovsky VA, Kravtsov MN, Chmutin GE, Timonin SYu, Danilov GV, Kelin AO. Scoring system for unstable spinal gunshot wounds: the study protocol. *Burdenko's Journal of Neurosurgery*. 2024;88(4):56-61. (In Russ.).
https://doi.org/10.17116/neiro20248804156
12. Gupta R, Johnson R, Samadani U. Recovery of volitional movement with epidural stimulation after "complete" spinal cord injury due to gunshot: A case report and literature review. *Surgical Neurology International*. 2023;14:68. https://doi.org/10.25259/SNI_61_2023
13. Buendía Valdez DE, Soberanis Núñez AC, Taylor Martínez MA, Peña Rosas NP. Clasificación morfológica de heridas por proyectil de arma de fuego en columna vertebral [Morphological classification of gunshot wounds in the spine]. *Cir Columna*. 2025;3(3):158-166. (In Span.). https://doi.org/10.35366/120090
14. Тришкин Д.В., Крюков Е.В., Алексеев Д.Е., Самохвалов И.М., Алымов А.Н., Ануфриев П.Л., Афонин С.В., Балацкий А.В., Бобров А.Е., Власов А.П., Грицанов А.И., Жильцов А.В., Захаренко А.А., Кавалерский А.В., Козлов К.К., Колсанов А.В., Лебедев Н.В., Лубнин А.Ю., Молдаоглу К.Д., Попов В.А., Попов С.В., Ремизов О.В., Смирнов О.А., Соколов В.В., Сорока В.В., Сташкевич А.В., Усенко Л.В., Хубутия М.Ш., Чабак С.В., Шаповалов К.Г., Шевченко Ю.Л. *Военно-*

полевая хирургия. Национальное руководство. Под ред. И.М. Самохвалова. М.: ГЭОТАР-Медиа; 2024.
Trishkin DV, Kryukov EV, Alekseev DE, Samokhvalov IM, Alymov AN, Anufriev PL, Afonin SV, Balatskiy AV, Bobrov AE, Vlasov AP, Gritsanov AI, Zhiltsov AV, Zakharenko AA, Kavalerskiy AV, Kozlov KK, Kolsanov AV, Lebedev NV, Lubnin AYu, Moldaoglu KD, Popov VA, Popov SV, Remizov OV, Smirnov OA, Sokolov VV, Soroka VV, Stashkevich AV, Usenko LV, Khubutiya MSh, Chabak SV, Shapovalov KG, Shevchenko YuL. *Voenno-polevaya khirurgiya. Natsional'noe rukovodstvo.* M.: GEOTAR-Media; 2024. (In Russ.).

15. Vaccaro AR, Oner C, Kepler CK, Dvorak M, Schnake K, Bellabarba C, Reinhold M, Aarabi B, Kandziora F, Chapman J, Shanmuganathan R, Fehlings M, Vialle L; AOSpine Spinal Cord Injury & Trauma Knowledge Forum. AOSpine thoracolumbar spine injury classification system: fracture description, neurological status, and key modifiers. *Spine*. 2013;38(23):2028-2037.
https://doi.org/10.1097/BRS.0b013e3182a8a381

16. Vaccaro AR, Lehman RA Jr, Hurlbert RJ, Anderson PA, Harris M, Hedlund R, Harrop J, Dvorak M, Wood K, Fehlings MG, Fisher C, Zeiller SC, Anderson DG, Bono CM, Stock GH, Brown AK, Kuklo T, Oner FC. A New Classification of Thoracolumbar Injuries: The Importance of Injury Morphology, the Integrity of the Posterior Ligamentous Complex, and Neurologic Status. *Spine.* 2005;30(20):2325-2333.
https://doi.org/10.1097/01.brs.0000182986.43345.cb

17. Мануковский В.А., Келин А.О., Кравцов М.Н., Антонов Г.И., Чмутин Г.Е., Бадалов В.И., Колесов С.В., Басанкин И.В., Струнина Ю.В. Классификация нестабильных огнестрельных ранений позвоночника: промежуточные итоги 2-го этапа исследования. *Нейрохирургия*. 2025;27(3):46-57.
Manukovsky VA, Kelin AO, Kravtsov MN, Antonov GI, Chmutin GE, Badalov VI, Kolesov SV, Basankin IV, Strunina YuV. Classification of unstable spinal gunshot wounds: interim results of the 2nd phase of the study. *Russian Journal of Neurosurgery*. 2025;27(3):46-57. (In Russ.).
https://doi.org/10.63769/1683-3295-2025-27-3-46-57

18. McCormack T, Karaikovic E, Gaines RW. The load sharing classification of spine fractures. *Spine*. 1994;19(15):1741-1744.
https://doi.org/10.1097/00007632-199408000-00014

19. Denis F. The three column spine and its significance in the classification of acute thoracolumbar spinal injuries. *Spine*. 1983;8(8):817-831.
https://doi.org/10.1097/00007632-198311000-00003

20. Gutierrez A, Su YS, Vaughan KA, Miranda S, Chen HI, Petrov D, Malhotra NR, Schuster JM. Penetrating Spinal Column Injuries (pSI): An Institutional Experience with 100 Consecutive Cases in an Urban Trauma Center. *World Neurosurgery*. 2020;138:e551-e556.
https://doi.org/10.1016/j.wneu.2020.02.173

21. Ricciardi G, Martinez O, Cabrera 21. J, Matta J, Davila V, Jimenez JM, Vilchis H, Tejerina V, Perez J, Cabrera JP, Yurac R. Spinal gunshot wounds: A retrospective, multicenter, cohort study. *Revista Espanola de Cirugia Ortopedica y Traumatologia*. 2024;68(4):328-335.
https://doi.org/10.1016/j.recot.2023.07.001

22. Гизатуллин Ш.Х., Алиев З.Ш., Антоненко А.В., Казаков С.П., Онницев И.Е. Эндоскопическое удаление интрадурального инородного тела из поясничного отдела позвоночника после огнестрельного слепого проникающего ранения (клиническое наблюдение). *Медицинский вестник ГВКГ им. Н.Н. Бурденко*. 2026;23(1).
Gizatullin ShKh, Aliev ZSh, Antonenko AV, Kazakov SP, Onnitsev IE. Endoscopic removal of an intradural foreign body from the lumbar spine after a blind penetrating gunshot wound (a case report). *Medical Bulletin of the Main Military Clinical Hospital named after N.N. Burdenko.* 2026;23(1). (In Russ.).

23. Авсейцева Т.Ю., Иволгин А.Ф., Мануковский В.А., Литвиненко И.В., Цыган Н.В., Мазур А.С. Особенности боевой позвоночно-спинномозговой травмы в остром и раннем периодах у военнослужащих. *Госпитальная медицина: наука и практика*. 2024;7(5):22-28.
Avseytseva TYu, Ivolgin AF, Manukovskiy VA, Litvinenko IV, Tsygan NV, Mazur AS. Characteristics of combat-related spinal and spinal cord injuries in the acute and early phases among military servicemen. *Hospital Medicine: Science and Practice*. 2024;7(5):22-28. (In Russ.).
https://doi.org/10.34852/GM3CVKG.2024.98.55.035

24. Ditzel RM, Kolcun JPG, Chiu L, Raksin PB, Towner JE. A natural history of penetrating ballistic spinal column injury: a single-center continuous case series: Presented at the 2025 AANS/CNS Joint Section on Disorders of the Spine and Peripheral Nerves. *Journal of Neurosurgery: Spine*. 2025;44(2):300-306.
https://doi.org/10.3171/2025.6.SPINE25421

25. Ricciardi GA, Cabrera JP, Martínez O, Matta J, Vilchis H, Perez Ríos JJ, Carazzo CA, Dittmar M, Yurac R; AO Spine Latin America Trauma Study Group. Predicting early complications in patients with spinal gunshot wounds: A multicenter study. *Brain & Spine*. 2024;4:102766.
https://doi.org/10.1016/j.bas.2024.102766

Поступила 21.01.2026
Received 21.01.2026
Исправлена 19.03.2026
Reviced 19.03.2026
Принята к печати 20.07.2026
Accepted 20.07.2026

Комментарий

Работа посвящена практически значимой проблеме современной нейрохирургии, травматологии и военно-полевой хирургии — оценке механической нестабильности при огнестрельных ранениях грудного и поясничного отделов позвоночника. Актуальность работы не вызывает сомнений. В условиях роста числа огнестрельных, осколочных и минно-взрывных ранений позвоночника перед хирургом все чаще возникает необходимость быстро и обоснованно решить вопрос о показаниях к стабилизации позвоночного столба. Существующие классификации закрытой травмы позвоночника, включая AO Spine, TLICS, McCormick и концепцию Denis, не всегда адекватно отражают нарушения биомеханики позвоночника после огнестрельного ранения.

Научная новизна работы заключается в попытке разработать специализированную балльную тактическую классификацию, ориентированную именно на огнестрельные ранения грудного и поясничного отделов позвоночника. Такой подход является обоснованным, поскольку авторы не ограничиваются механическим переносом классификаций закрытой травмы на огнестрельные ранения, а предлагают оценивать конкретные анатомические структуры, имеющие значение для стабильности поврежденного позвоночно-двигательного сегмента. Это важно для принятия решения о необходимости инструментальной фиксации, когда классические признаки нестабильности могут быть выражены не столь очевидно, как при закрытых флексионно-дистракционных или ротационно-трансляционных повреждениях.

Методологически работа выглядит убедительно. Авторы использовали экспертную оценку клинико-рентгенологических случаев, повторное анкетирование с интервалом 2 мес, расчет межэкспертного и внутриэкспертного согласия по коэффициенту kappa,

а также оценку диагностической точности предложенной классификации с применением ROC-анализа. Такой дизайн позволил не только сформировать шкалу, но и оценить ее воспроизводимость и практическую пригодность. Полученные значения площади под кривой для стабильных и нестабильных повреждений свидетельствуют о высокой диагностической точности предложенного подхода. Практическую значимость также повышает то, что классификация дает понятные пороговые значения: стабильное повреждение, пограничная зона и нестабильное повреждение, требующее стабилизации.

Особого внимания заслуживает анализ ограничений существующих классификаций. Убедительно показано, что традиционные системы оценки закрытых переломов грудопоясничного отдела позвоночника демонстрируют недостаточную воспроизводимость применительно к огнестрельным повреждениям. Это сильный аргумент в пользу разработки новой тактической шкалы. Важным является и то, что максимальные баллы в предложенной классификации присвоены не произвольно, а на основании экспертного консенсуса по наиболее значимым дестабилизирующим повреждениям.

Предложенная классификация может быть полезна нейрохирургам, травматологам-ортопедам и военным хирургам, работающим с ранеными с огнестрельными и минно-взрывными повреждениями позвоночника. Ее внедрение потенциально позволит унифицировать тактические решения, снизить риск как необоснованного отказа от стабилизации, так и чрезмерного расширения объема хирургического вмешательства у раненых со стабильными повреждениями. Применение балльной оценки позволит внести коррективы в соответствующие разделы указаний по военно-полевой хирургии, определить потребность в ранних стабилизирующих вмешательствах, на основании чего впоследствии могут быть внесены изменения в стандарты оснащения передовых этапов оказания специализированной нейрохирургической помощи и их снабжения соответствующими инструментальными наборами и имплантатами.

Авторам предстоит большая работа по ретроспективной и проспективной валидизации шкалы и внедрению ее в повседневную практическую деятельность медицинских формирований и учреждений, в чем хочется пожелать им удачи.

Д.В. Свистов (Санкт-Петербург)