Вопросы нейрохирургии имени Н.Н. Бурденко
2026, №4, с. 37–43
https://doi.org/10.17116/neiro20269004137

Burdenko's Journal of Neurosurgery
2026, No. 4, pp. 37–43
https://doi.org/10.17116/neiro20269004137

Атлантоаксиальный остеоартроз: анализ серии наблюдений и обзор литературы

Игорь Юрьевич Лисицкий[1], Алексей Владимирович Лычагин[1], Алексей Юрьевич Заров[2], Алексей Леонидович Коркунов[2], Вадим Геннадьевич Черепанов[1], Иван Антонович Вязанкин[1], Павел Игоревич Петров[2], Евгения Юрьевна Целищева[1]

[1]ФГАОУ ВО «Первый Московский государственный медицинский университет им. И.М. Сеченова» Минздрава России (Сеченовский Университет), Москва, Россия;
[2]АНО «Центральная клиническая больница Святителя Алексия», Москва, Россия

Резюме

Цель исследования. Продемонстрировать редкие клинические наблюдения атлантоаксиального остеоартроза (ААОА), дать обзор существующих оперативных методов и представить наш опыт хирургического лечения данной патологии.

Материал и методы. В исследование включены 5 пациентов, оперированных по поводу ААОА. У всех клиническая картина заболевания была представлена стойким болевым синдромом, толерантным к консервативной терапии. Одностороннее дегенеративное поражение парного атлантоаксиального сустава имело место у 4 больных, двустороннее — у 1. Задний атлантоаксиальный спондилодез в 1 случае выполнен по методу Gallie, в 4 — с использованием винтовой техники фиксации позвонков CI—CII по J. Harms и артродезом пораженного атлантоаксиального сустава.

Результаты. У всех пациентов после операции достигнуто снижение интенсивности болевого синдрома по визуальной аналоговой шкале на 6—7 (в среднем — 6,6) баллов. В каждом случае контрольное обследование подтвердило состоявшийся спондилодез. У всех пациентов наблюдалось существенное ограничение ротации головы, обусловленное блоком атлантоаксиального сочленения на фоне сопутствующего спондилоартроза.

Заключение. Резистентный к консервативной терапии болевой синдром и/или цервикальная миелопатия являются показанием к хирургическому лечению ААОА. Задний спондилодез является единственным действенным методом устранения болевого синдрома. Купирование клинической симптоматики у больных нивелирует потерю амплитуды ротации головы. Техника спондилодеза по J. Harms за счет стабильной фиксации дает возможность добиться полноценной консолидации. Атлантоаксиальный артродез усиливает прочность костного блока позвонков CI—CII.

Ключевые слова: *атлантоаксиальный остеоартроз, атлантоаксиальный спондилодез, атлантоаксиальный артродез.*

Информация об авторах:
Лисицкий И.Ю. — https://orcid.org/0000-0003-2475-6278
Лычагин А.В. — https://orcid.org/0000-0002-2202-8149
Заров А.Ю. — https://orcid.org/0000-0001-6381-5651
Коркунов А.Л. — https://orcid.org/0000-0001-6331-0290
Черепанов В.Г. — https://orcid.org/0000-0003-0797-6383
Вязанкин И.А. — https://orcid.org/0000-0002-8020-2950
Петров П.И. — https://orcid.org/0000-0001-6162-574X
Целищева Е.Ю. — https://orcid.org/0000-0002-1669-3935
Автор, ответственный за переписку: Лисицкий И.Ю. — e-mail: doclis73.73@mail.ru

Как цитировать:
Лисицкий И.Ю., Лычагин А.В., Заров А.Ю., Коркунов А.Л., Черепанов В.Г., Вязанкин И.А., Петров П.И., Целищева Е.Ю. Атлантоаксиальный остеоартроз: анализ серии наблюдений и обзор литературы. *Вопросы нейрохирургии имени Н.Н. Бурденко*. 2026;90(4):37–43. https://doi.org/10.17116/neiro20269004137

Atlantoaxial osteoarthritis: case series analysis and literature review

© I.Yu. Lisitskii[1], A.V. Lychagin[1], A.Yu. Zarov[2], A.L. Korkunov[2], V.G. Cherepanov[1], I.A. Vyazankin[1], P.I. Petrov[2], E.Yu. Tselischeva[1]

[1]Sechenov First Moscow State Medical University, Moscow, Russia;
[2]St. Alexy Central Clinical Hospital, Moscow, Russia

Abstract

Objective. To present rare clinical cases of atlantoaxial osteoarthritis (AAOA), review modern surgical methods and describe our experience in surgical treatment of this pathology.

Material and methods. The study included five patients who underwent surgery for AAOA. All patients presented with persistent drug-resistant pain. Unilateral degenerative damage to the paired atlantoaxial joint was present in four patients, bilateral damage — in 1 case. Posterior atlantoaxial fusion (Gallie technique) was performed in one case. Screw C1—C2 fixation (Harms technique) and arthrodesis of damaged atlantoaxial joint were carried out in four cases.

Results. All patients decreased VAS score of pain by 6—7 points (mean 6.6) after surgery. A follow-up examination confirmed successful fusion in each case. All patients experienced significant limitation of head rotation due to atlantoaxial articulation blockage associated with concomitant spondyloarthrosis.

Conclusion. Drug-resistant pain and/or cervical myelopathy are indications for surgical treatment of AAOA. Posterior fusion is the only effective method for pain relief. Relief of clinical symptoms minimizes lost head rotation. Harms fusion technique enables complete consolidation thanks to stable fusion. Atlantoaxial arthrodesis enhances C1—C2 vertebral block.

Keywords: *atlantoaxial osteoarthritis, atlantoaxial fusion, atlantoaxial arthrodesis.*

Information about the authors:
Lisitskii I.Yu. — https://orcid.org/0000-0003-2475-6278
Lychagin A.V. — https://orcid.org/0000-0002-2202-8149
Zarov A.Yu. — https://orcid.org/0000-0001-6381-5651
Korkunov A.L. — https://orcid.org/0000-0001-6331-0290
Cherepanov V.G. — https://orcid.org/0000-0003-0797-6383
Vyazankin I.A. — https://orcid.org/0000-0002-8020-2950
Petrov P.I. — https://orcid.org/0000-0001-6162-574X
Tselischeva E.Yu. — https://orcid.org/0000-0002-1669-3935
Corresponding author: Lisitskii I.Yu. — e-mail: doclis73.73@mail.ru

To cite this article:
Lisitskii IYu, Lychagin AV, Zarov AYu, Korkunov AL, Cherepanov VG, Vyazankin IA, Petrov PI, Tselischeva EYu. Atlantoaxial osteoarthritis: case series analysis and literature review. *Burdenko's Journal of Neurosurgery*. 2026;90(4):37–43. (In Russ.).
https://doi.org/10.17116/neiro20269004137

Введение

Атлантоаксиальный остеоартроз (ААОА) является редкой дегенеративной патологией позвоночника, которая представляет собой основную причину затылочной невралгии у лиц старшей возрастной группы. Дегенерация, как правило, затрагивает один из боковых атлантоаксиальных суставов. Рентгенологические признаки ААОА обнаруживаются у 5,4% населения на 6-й декаде жизни, а на 9-й — выявляются уже у 18,2% с преобладанием в структуре заболевших женщин [1—4].

Число статей, посвященных данной патологии, как в отечественной, так и в зарубежной литературе крайне мало. Во всех опубликованных работах описаны единичные эпизоды или небольшие серии наблюдений ААОА [1—3].

Ведущими симптомами ААОА являются боль в шейно-затылочной области и ограничение ротации головы. В основе патогенеза болевого синдрома помимо артроза бокового атлантоаксиального сустава лежит механическое раздражение корешка С2 (нерва Арнольда) на стороне поражения, а также рефлекторный спазм косых мышц головы с развитием мышечно-тонического и ангиодистонического синдромов [1—5]. В далеко зашедшей стадии заболевания вследствие разрушения суставов и «оседания головы» происходит инклинация зубовидного отростка в большое затылочное отверстие, «гофрирование» задней продольной связки, гипертрофия и оссификация связочного комплекса зубовидного отростка с компрессией ростральных отделов спинного мозга и появлением клиники миелопатии [5, 6].

Из-за ряда субъективных и объективных причин, связанных с диагностикой этой патологии, ААОА часто не распознается вообще или верифицируется на поздней стадии заболевания. Консервативное лечение ААОА, включающее нестероидные противовоспалительные средства, физиотерапевтическое лечение, массаж, ударно-волновую терапию, новокаиновые блокады миофасциальных узлов, внутрисуставные инъекции стероидов и радиочастотную денервацию, позволяет успешно справляться с симптомами заболевания у большинства пациентов [1, 3, 4]. При некупируемом болевом синдроме и/или цервикальной миелопатии единственным методом лечения остается хирургический [1—4, 6—8].

Материал и методы

Настоящее исследование представляет собой ретроспективный анализ хирургического лечения 5 пациентов (все мужчины) в возрасте от 64 до 75 лет, оперированных в период с 2013 по 2019 г. по поводу ААОА, клиническая картина которого у всех больных была представлена стойким болевым синдромом, резистентным к консервативной терапии. Длительность заболевания составляла более 5 лет. Одностороннее дегенеративное поражение парного атлантоаксиального сустава имело место у 4 больных, двустороннее —

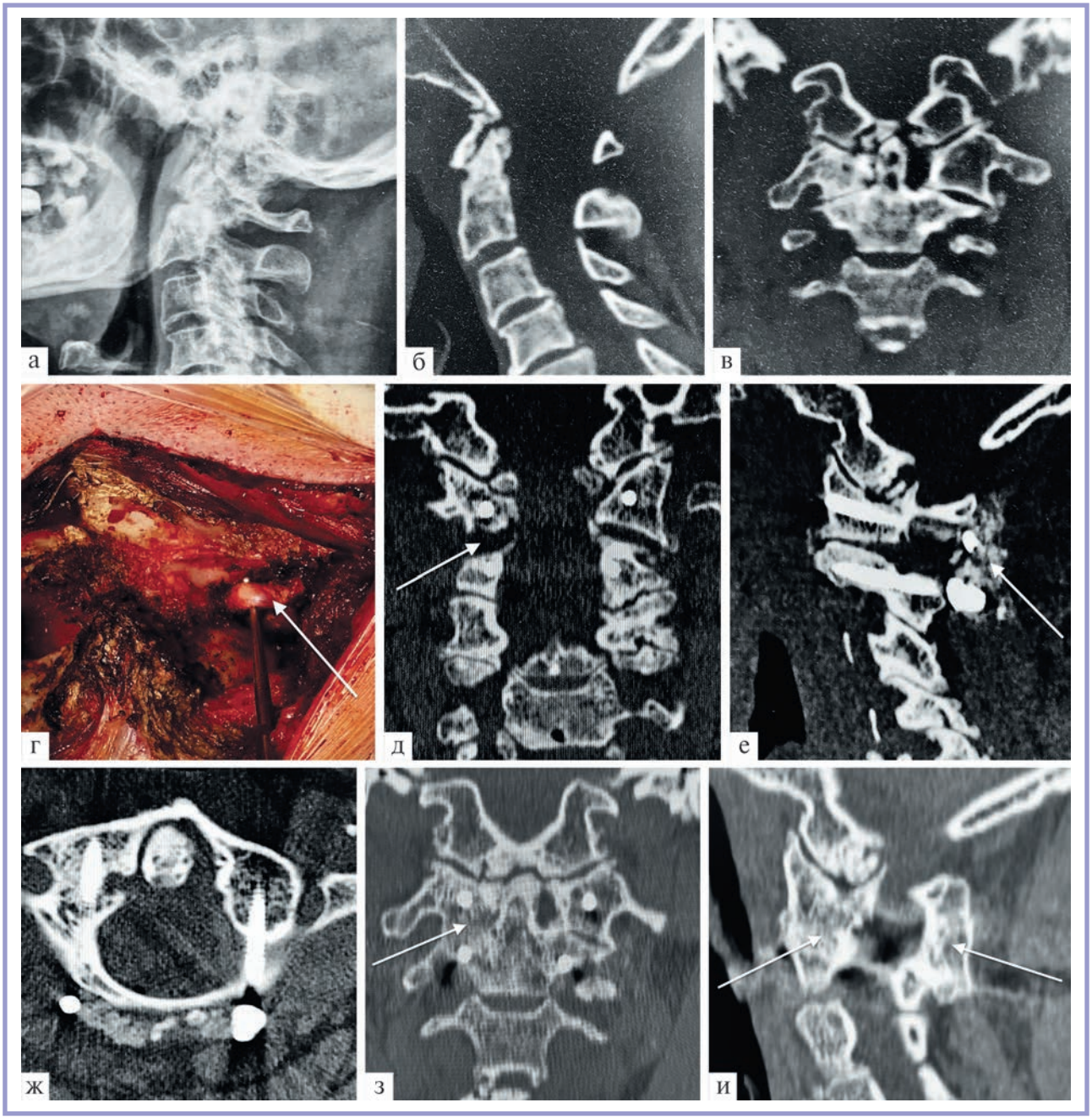

Результаты обследования до и после оперативного лечения.
а — спондилограмма в сагиттальной проекции: грубые дегенеративные изменения верхнешейного и субаксиального отделов позвоночника; б, в — компьютерные томограммы до операции, сагиттальная (б) и фронтальная (в) проекции: артроз правого бокового атлантоаксиального сустава с выраженным сужением суставной щели, наличием субхондрального склероза и кистозной трансформацией кости, грубых остеофитов и вовлечением в дегенеративный процесс сустава Крювелье; г — интраоперационная фотография: стрелкой указан выделенный из венозного сплетения нерв Арнольда; д—ж — компьютерные томограммы после операции во фронтальной (д), парасагиттальной (е) и аксиальной (ж) проекции: картина атлантоаксиальной фиксации по Harms, стрелками указан резецированный атлантоаксиальный сустав, уложенная между дугами позвонков CI—CII и вдоль элементов металлоконструкции аутокостная крошка; з, и — компьютерные томограммы через 24 мес после операции во фронтальной (з) и парасагиттальной (и) проекции: стрелками указан состоявшийся артродез бокового атлантоаксиального сустава и задний спондилодез позвонков CI—CII с полной интеграцией и ремоделированием аутокости.

у 1. Оценивались выраженность болевого синдрома и его динамика в послеоперационном периоде, полноценность костной консолидации, амплитуда ротации головы. Интенсивность болевого синдрома рассчитывалась по визуальной аналоговой шкале (ВАШ). Состояние костного сращения определялось при КТ в соответствии с критериями, предложенными K.R. Eck и соавт. [9]. Оценка объема ротационных движений в шейном отделе позвоночника проводилась измерением угла между крайними положениями голо-

вы при поворотах в стороны. Задний атлантоаксиальный спондилодез в 1 случае выполнен по методу Gallie, в 4 — с использованием винтовой техники фиксации позвонков CI—CII по J. Harms и артродезом пораженного атлантоаксиального сустава.

Клиническое наблюдение

Больной *P.*, 68 лет, страдает дегенеративным поражением атлантоаксиального сочленения на протяжении 7 лет. Клиническая картина представлена интенсивным болевым синдромом (8 баллов по ВАШ) в основании черепа с иррадиацией в затылочную и теменную области, выраженным болевым ограничением подвижности в шейном отделе позвоночника, крепитацией и «прострелами» в затылок при попытке поворота головы вправо. При спондилографии обнаружено дегенеративное поражение шейного отдела позвоночника с вовлечением атлантоаксиального сочленения **(рисунок, а)**. По данным КТ выявлен артроз правого бокового атлантоаксиального сустава с выраженным сужением суставной щели, наличием субхондрального склероза и кистозной трансформацией кости, грубых остеофитов и вовлечением в дегенеративный процесс сустава Крювелье **(рисунок, б, в)**.

Операция: в положении пронации с фиксированной в скобе Mayfield головой из срединного разреза осуществлен доступ к задним опорным структурам позвонков CI—CII, которые выделены до их латеральных границ. Выполнено субпериостальное скелетирование боковой массы атланта и корня дуги позвонка CII вплоть до атлантоаксиального сустава. Нерв Арнольда на стороне поражения выделен с помощью поэтапной коагуляции сопровождающего его венозного сплетения **(рисунок, г)**. Затем в боковую массу атланта и транспедикулярно в тело позвонка CII введены винты с использованием техники «free-hand». После смещения корешка C2 и инструментальной дистракции бором осуществлена резекция сочленяющихся поверхностей дегенеративно измененного атлантоаксиального сустава с заполнением его полости аутокостной крошкой, забранной из подвздошной кости **(рисунок, д)**. Далее произведена тщательная декортикация задних дуг позвонков CI—CII, между которыми уложена аутокостная крошка **(рисунок, е, ж)**.

В послеоперационном периоде наблюдалось снижение интенсивности болевого синдрома в шейно-затылочной области (1 балл по ВАШ). Регресс клинической симптоматики сгладил существенное ограничение ротации головы, обусловленное блоком атлантоаксиального сочленения и спондилоартрозом субаксиального отдела позвоночника.

При контрольном обследовании через 24 мес после операции выявлен состоявшийся задний спондилодез и артродез атлантоаксиального сустава (Grade I по K.R. Eck и соавт.) **(рисунок, з, и)**.

Результаты

Минимальный срок наблюдения составил 12 (12—78) мес. Динамика клинической симптоматики и результаты хирургического лечения представлены в **таблице**. У всех больных в послеоперационном периоде достигнуто снижение интенсивности боли на 6—7 баллов по ВАШ (в среднем — на 6,6 балла). Во всех случаях при контрольном обследовании через 12 мес констатирован состоявшийся спондилодез (Grade I по K.R. Eck и соавт.) с полной интеграцией и ремоделированием аутокости. У всех пациентов на фоне основного заболевания и сопутствующего спондилоартроза субаксиального отдела позвоночника исходный объем вращения головы до операции по данным гониометрии был значительно снижен (в среднем — 42°). Потеря дополнительного объема ротации (в среднем — 26°) после атлантоаксиального спондилодеза субъективно нивелировалась купированием клинической симптоматики.

Обсуждение

Атлантоаксиальное сочленение, состоящее из парного латерального и срединного (сустав Крювелье) атлантоаксиальных суставов, является наиболее подвижным сегментом позвоночника. Как и все другие суставы организма, атлантоаксиальное сочленение подвержено возрастной дегенерации. Несмотря на достаточно высокие эпидемиологические показатели распространенности, симптоматические формы AAOA на практике встречаются гораздо реже, что можно, вероятно, объяснить латентным или легким течением большинства случаев заболевания. Кроме того, по мнению ряда авторов, дегенеративное поражение атлантоаксиального сочленения часто недооценивается как причина боли в шейно-затылочной области и ограничения подвижности головы, которые, как показывает практика, нередко принимаются за проявления субаксиального спондилоартроза, что приводит к запоздалой диагностике [1, 3, 7].

Односторонняя боль в шее с иррадиацией в затылочную и теменную области, а иногда и в область глаза, усиливающаяся при поворотах головы в сторону поражения, и связанное с ней ограничение ротации представляют типичные проявления заболевания. Воспроизведя у здоровых людей характерные для AAOA клинические паттерны путем инъекции контрастного вещества в латеральный атлантоаксиальный сустав, P. Dreyfuss и соавт. экспериментально доказали прямую связь его дегенеративного поражения с болью в шейно-затылочной области [1—3]. Патогномоничным симптомом также является описанное в периодической литературе ощущение болезненной крепитации при движениях в шее, которая вынуждает пациентов поддерживать голову руками [1, 2]. Ряд авторов наблюдали проводниковые рас-

Результаты хирургического лечения

№	Возраст, лет	ВАШ, баллы		Степень костной консолидации по K.R. Eck и соавт.	Объем ротации, °	
		До операции	После операции		До операции	После операции
1	64	7	0	I	60	20
2	68	8	1	I	50	20
3	75	8	2	I	20	10
4	71	7	0	I	40	10
5	66	7	1	I	40	20

Примечание. ВАШ — визуальная аналоговая шкала.

стройства у больных с ААОА. У 82% пациентов с дегенеративной патологией атлантоаксиального сочленения A. Goel выявил прогрессирующую миелопатию [6].

По данным литературы, консервативная терапия эффективна в большинстве случаев заболевания. Цервикальная миелопатия и/или рефрактерный болевой синдром являются единственными показаниями к хирургическому лечению [1—4, 6—8].

Идея блокирования атлантоаксиального сочленения с целью устранения болевой ирритации была реализована в 1978 г. T.E. Whitesides и A.P. McDonald, которые впервые выполнили задний спондилодез позвонков CI—CII по поводу ААОА, положив начало хирургическому лечению данной патологии [1]. На протяжении XX в. было разработано множество методов атлантоаксиального спондилодеза, начиная с самых простых — с применением серкляжной проволоки и аутокостных трансплантатов (представляющих в настоящее время исторический интерес) — и заканчивая широко используемыми сегодня техниками, описанными F. Magerl, A. Goel и J. Harms, которые благодаря стабильной фиксации позвонков CI—CII позволяют добиться более высоких показателей скорости и полноценности костной консолидации [10].

Первым из множества методов атлантоаксиального спондилодеза, разработанных на протяжении XX в., был способ, описанный W.E. Gallie в 1939 г. Ротационная нестабильность и, как следствие, несостоявшееся костное сращение, частота которого, по данным литературы, варьировала от 25 до 80% случаев, были существенным недостатком данной техники. С целью увеличения жесткости фиксации и улучшения показателей костной консолидации A.L. Brooks, а в последующем и другие авторы модернизировали данный метод, изменив схему крепления костного трансплантата проволокой [10].

Трансартикулярная техника, внедренная F. Magerl в 1979 г., обеспечивает наиболее стабильную фиксацию атлантоаксиального сочленения. Однако траектория установки винтов ограничивает ее применение при ряде травм и заболеваний, а также у пациентов с возрастными изменениями анатомии, по причине чего мы не использовали данный метод в нашей серии наблюдений [10].

Фиксация боковой массы атланта и суставного отростка позвонка CII пластиной и винтами, разработанная A. Goel в 1994 г., из-за технических нюансов установки металлоконструкции, в том числе обязательного пересечения корешка C2 для обнажения боковой массы атланта, не нашла широкого применения [7, 10].

Решение проблемы задней атлантоаксиальной фиксации было найдено J. Harms в 2001 г. Использование полиаксиальных винтов и принципиально иная техника их установки без необходимости транссекции корешка C2, разработанная им, значительно упростили метод, ставший в настоящее время самым востребованным при хирургическом лечении травм и заболеваний краниовертебральной области [7, 10].

В настоящее время атлантоаксиальный спондилодез является общепринятым методом хирургического лечения ААОА. В проведенном в 2013 г. метаанализе у 92,6% пациентов с данной патологией зафиксирован регресс клинической симптоматики после спондилодеза позвонков CI—CII вне зависимости от способа его выполнения [3, 7]. При этом техника J. Harms благодаря очевидным преимуществам признана ведущей среди методов атлантоаксиального спондилодеза при ААОА. На данный момент предметом обсуждения в периодической литературе остаются только технические нюансы данного метода, а именно целесообразность пересечения корешка C2 и проведения атлантоаксиального артродеза [7].

Необходимо отметить, что перерезка нерва Арнольда с целью купирования затылочной невралгии, обусловленной ААОА, была внедрена Ehni и соавт. еще в 1984 г., однако широкого применения на практике как самостоятельная операция не нашла. Уже в методе, разработанном A. Goel в 1994 г., благодаря отсутствию серьезных осложнений пересечение корешка C2 стало рутинной процедурой [6, 7, 10]. В современной литературе также имеются единичные сообщения о декомпрессивных операциях при дегенеративных поражениях атлантоаксиального сустава [7, 8].

Так, сегодня рядом авторов рекомендовано сочетать атлантоаксиальный спондилодез с транссекцией корешка C2. По их мнению, полное удаление

расположенных спереди от спинномозгового нерва компремирующих его костных структур сложно осуществить без пересечения корня [6, 7]. Потеря чувствительности кожи затылочной области головы считается ими допустимым осложнением. Для предотвращения послеоперационной нейропатической боли рекомендовано выполнение ганглиоэктомии [7, 11]. Необходимость жертвовать корнем ради резекции сдавливающих его остеофитов кажется нам сомнительным аргументом в пользу этой тактики. Вместе с тем, транссекция корня дает возможность легко остановить массивное кровотечение из окружающего его венозного сплетения, а также полноценно скелетировать боковую массу атланта и атлантоаксиальный сустав для проведения артродеза, что является уже более вескими доводами в пользу данной манипуляции.

Артродез атлантоаксиального сустава с использованием специальных имплантатов или аутотрансплантатов, также разработанный A. Goel и изначально применяемый для устранения базилярной инвагинации, в настоящее время начинает входить и в практику хирургического лечения AAOA [6, 7].

Простота установки и первичная стабильность металлоконструкции, по нашему мнению, делают безальтернативным метод J. Harms при проведении атлантоаксиального спондилодеза, в том числе и по поводу AAOA. Техника не предполагает транссекции корешка C2, что также является ее безусловным достоинством. Мобилизация нерва Арнольда, являющаяся ключевым этапом вмешательства, достигается тщательным субпериостальным скелетированием боковой массы атланта и корня дуги позвонка CII и позволяет имплантировать винты способом «free-hand», а также с помощью инструментальной дистракции атлантоаксиального сустава осуществить полноценную декортикацию и артродез, которые, как продемонстрировал наш опыт, значительно улучшают результаты хирургического лечения.

Заключение

При наличии соответствующей клиники у лиц старшей возрастной группы акцент при дообследовании должен быть сделан на диагностике дегенеративного поражения атлантоаксиального сочленения. Резистентный к консервативной терапии болевой синдром и/или цервикальная миелопатия являются показанием к хирургическому лечению. Задний спондилодез является единственным действенным методом ликвидации проявлений атлантоаксиального остеоартроза. Результаты хирургического лечения при проведении операции по Gallie не отличались от исходов атлантоаксиального спондилодеза по Harms, однако высокий риск несращения вследствие ротационной нестабильности аутотрансплантата не позволяет рекомендовать этот способ для широкого использования. Купирование клинической симптоматики у больных нивелирует потерю амплитуды ротации головы, которая до операции и так была ограничена. Техника Harms за счет стабильной фиксации дает возможность добиться полноценной консолидации. Атлантоаксиальный артродез усиливает прочность костного блока позвонков CI—CII.

Участие авторов:
Концепция и дизайн исследования — Лисицкий И.Ю., Лычагин А.В.
Сбор и обработка материала — Заров А.Ю., Вязанкин И.А., Целищева Е.Ю.
Анализ и интерпретация данных — Заров А.Ю., Коркунов А.Л., Черепанов В.Г., Петров П.И.
Статистическая обработка — Заров А.Ю., Целищева Е.Ю.
Написание текста — Лисицкий И.Ю., Коркунов А.Л., Петров П.И.
Редактирование — Лычагин А.В., Черепанов В.Г.
Обзор литературы — Вязанкин И.А., Целищева Е.Ю.

Авторы заявляют об отсутствии конфликта интересов.
The authors declare no conflicts of interest.

ЛИТЕРАТУРА/REFERENCES

1. Dave B, Killekar R, Degulmadi D, Mayi S, Rai RR, Dave M. Rare indication of atlantoaxial fusion-failed conservative management of primary atlantoaxial osteoarthritis. *Journal of Orthopaedic Case Reports.* 2024;14(4):152-159. https://doi.org/10.13107/jocr.2024.v14.i04.4394
2. Dave BR, Krishnan A, Kulkarni SS, Mayi SC, Rai RR, Dave MB, Panthackel M, Vashishtha A, Singh A, Adodariya Y. Literature review: management of primary atlantoaxial osteoarthritis and associated occipital neuralgia. *Cureus.* 2026;18(1):e101102. https://doi.org/10.7759/cureus.101102
3. Ferch RD, Zhang T, Bogduk N. Arthrodesis of the lateral atlanto-axial joint for the relief of neck pain and cervicogenic headache. *Pain Medicine.* 2024;25(3):203-210. https://doi.org/10.1093/pm/pnad153
4. Wang Z, Rizkallah M. Atlantoaxial osteoarthritis: an overlooked condition. *Journal of the American Academy of Orthopaedic Surgeons.* 2024;33(18):1007-1014. https://doi.org/10.5435/JAAOS-D-24-00513
5. Jin S, Zhang S, Zhu Y, Chen Y, Tu Y, Wu Y, Hu S, Xiang C, Wang X. Multivariate analysis of risk factors for atlantoaxial osteoarthritis: a retrospective cohort study on ligament ossification, joint degeneration, and muscle fatty infiltration. *Orthopaedic Surgery.* 2025;17(10):2851-2861. https://doi.org/10.1111/os.70125
6. Goel A, Shah A, Gupta SR. Craniovertebral instability due to degenerative osteoarthritis of the atlantoaxial joints: analysis of the management of 108 cases. *Journal of Neurosurgery: Spine.* 2010;12(6):592-601. https://doi.org/10.3171/2009.12.SPINE0999
7. Kim D, Kim KS. The efficacy of C1/2 arthrodesis with C2 root resection at symptomatic side for occipital neuralgia from atlantoaxial osteoarthritis. *Scientific Reports.* 2025;15:8829. https://doi.org/10.1038/s41598-025-92699-x
8. Räisänen H, Ronkainen A, Frösen J, Thesleff T. Surgery of atlantoaxial osteoarthritis. *World Neurosurgery.* 2025;203:124507. https://doi.org/10.1016/j.wneu.2025.124507

9. Eck KR, Lenke LG, Bridwell KH, Gilula LA, Lashgari CJ, Riew KD. Radiographic assessment of anterior titanium mesh cages. *Journal of Spinal Disorders and Techniques.* 2000;13:501-509. https://doi.org/10.1097/00002517-200012000-00006

10. Chen Q, Brahimaj BC, Khanna R, Kerolus MG, Tan LA, David BT, Fessler RG. Posterior atlantoaxial fusion: a comprehensive review of surgical techniques and relevant vascular anomalies. *Journal of Spine Surgery.* 2020;6(1):164-180. https://doi.org/10.21037/jss.2020.03.05

11. Estivill-Torrús G, Martínez-Padilla AB, Sánchez-Salido L, Evercooren AB, García-Díaz B. The dorsal root ganglion as a target for neurorestoration in neuropathic pain. *Neural Regeneration Research.* 2024;19(2):296-301. https://doi.org/10.4103/1673-5374.374655

Поступила/Received 11.03.2026
Принята к печати/Accepted 07.05.2026

Комментарий

В статье представлены результаты хирургического лечения 5 пациентов с атлантоаксиальным остеоартрозом, резистентным к консервативной терапии. Авторы детально описывают клиническую картину, методы диагностики, особенности оперативной техники (спондилодез по Gallie и по Harms) и исходы. Работа включает подробный обзор литературы, исторические аспекты хирургического лечения и дискуссию о целесообразности пересечения корешка С2. Статья полностью соответствует профилю журнала: она посвящена редкой, но клинически значимой патологии, содержит новые данные и практические рекомендации. Новизна работы ограничена в силу малой (n=5) выборки и ретроспективного дизайна. Однако авторы не претендуют на широкие обобщения, а позиционируют работу как описание серии наблюдений, что корректно. Практическая значимость заключается в демонстрации возможности выполнения спондилодеза по Harms без пересечения корешка С2 с хорошими клиническими результатами. Подробно описана техника мобилизации Арнольдова нерва и артродеза пораженного сустава. Интересно, что утрата возможности ротации головы после операции субъективно нивелируется купированием болевого синдрома. Статья представляет несомненный интерес для нейрохирургов, вертебрологов и специалистов по боли в шее. Несмотря на малую выборку, в статье грамотно систематизирована литература, предложены практические технические решения (сохранение корешка С2, артродез сустава), честно описаны функциональные потери и их компенсация.

А.Н. Шкарубо (Москва)