Вопросы нейрохирургии имени Н.Н. Бурденко
2025, №5, с. 5–15
https://doi.org/10.17116/neiro2025890515

Burdenko's Journal of Neurosurgery
2025, No. 5, pp. 5–15
https://doi.org/10.17116/neiro2025890515

Принцип одной линии при классификации методов клипирования церебральных аневризм

© Ю.В. ПИЛИПЕНКО[1], Ш.Ш. ЭЛИАВА[1], Д.Н. ОКИШЕВ[1], АН.Н. КОНОВАЛОВ[1, 2], А.С. ХЕЙРЕДДИН[1], М.Б. ХОЛМАТОВ[1], Ф.В. ГРЕБЕНЕВ[1, 2], А.А. АБРАМЯН[3]

[1]ФГАУ «Национальный медицинский исследовательский центр нейрохирургии им. акад. Н.Н. Бурденко» Минздрава России, Москва, Россия;
[2]ФГАОУ ВО «Первый Московский государственный медицинский университет им. И.М. Сеченова» Минздрава России (Сеченовский Университет), Москва, Россия;
[3]Университет Ратгерс, Нью-Брансуик, Нью-Джерси, США

Резюме

Несмотря на многообразие описанных техник клипирования церебральных аневризм, классификации, построенной на едином принципе, нет.

Цель исследования. На основании собственного материала и литературных данных разработать классификацию методов клипирования, основанную на принципе одной линии, образующейся в месте сжатия клипс.

Материал и методы. В основу классификации включены исследования T. Ishikawa и соавт., которые разрабатывали «идеальную линию перекрытия» при клипировании аневризм. Проведен анализ 678 случаев реконструктивного клипирования церебральных аневризм на базе 3-го нейрохирургического отделения им. проф. Ю.М. Филатова НМИЦ нейрохирургии им. акад. Н.Н. Бурденко Минздрава России за период с 09.01.2024 по 29.12.2024.

Результаты. Методы реконструктивного клипирования церебральных аневризм по принципу единой линии перекрытия шейки разделены на 8 типов. Наложение клипс вдоль одной линии без деления шейки аневризмы на отрезки, включающее простое одиночное клипирование, простое усиленное клипирование и клипирование с туннелированием отходящей артерии, проведено в большинстве (58,5%) случаев. В 39,8% случаев выполнено линейное фрагментированное наложение клипс на отдельные отрезки шейки аневризмы, включающее такие техники, как тандемное, встречное, перекрестное, с туннелированием несущей артерии, перпендикулярное и комбинированное клипирование. Только в 1,8% случаев выполнено раздельное фрагментированное клипирование, где образовалось несколько линий пережатия шейки аневризмы.

Заключение. В результате проведенного исследования удалось разработать классификацию методов наложения клипс, построенную на принципе одной линии. Данная классификация в первую очередь преследует научные цели: это оценка клинических и ангиографических результатов различных способов наложения клипс при различных топографических и морфологических вариантах церебральных аневризм.

Ключевые слова: *классификация клипирования, церебральные аневризмы.*

Информация об авторах:
Пилипенко Ю.В. — https://orcid.org/0000-0003-4001-3212
Элиава Ш.Ш. — https://orcid.org/0000-0001-6103-9329
Окишев Д.Н. — https://orcid.org/0000-0003-0815-5624
Коновалов Ан.Н. — https://orcid.org/0000-0002-0932-4752
Хейреддин А.С. — https://orcid.org/0000-0002-6395-2055
Холматов М.Б. — https://orcid.org/0000-0001-9916-722X
Гребенев Ф.В. — https://orcid.org/0000-0003-2622-7804
Абрамян А.А. — https://orcid.org/0000-0003-2642-7590
Автор, ответственный за переписку: Пилипенко Ю.В. — e-mail: 3664656@mail.ru

Как цитировать:
Пилипенко Ю.В., Элиава Ш.Ш., Окишев Д.Н., Коновалов Ан.Н., Хейреддин А.С., Холматов М.Б., Гребенев Ф.В., Абрамян А.А. Принцип одной линии при классификации методов клипирования церебральных аневризм. *Вопросы нейрохирургии имени Н.Н. Бурденко*. 2025;89(5):5–15. https://doi.org/10.17116/neiro2025890515

The one-line principle in classification of cerebral aneurysm clipping

© YU.V. PILIPENKO[1], SH.SH. ELIAVA[1], D.N. OKISHEV[1], AN.N. KONOVALOV[1, 2], A.S. KHEYREDDIN[1], M.B. KHOLMATOV[1], F.V. GREBENEV[1, 2], A.A. ABRAMYAN[3]

[1]Burdenko Neurosurgical Center, Moscow, Russia;
[2]Sechenov First Moscow State Medical University, Moscow, Russia;
[3]Rutgers University, New Brunswick, NJ, USA

Abstract

Despite numerous clipping techniques, a standardized classification based on a single unifying principle remains absent.

Objective. To develop a classification of clipping methods based on the one-line principle.

Material and Methods. The classification was developed based on studies by Ishikawa T. et al., who introduced the «ideal closure line» for aneurysm clipping. We analyzed 678 cases of reconstructive clipping of cerebral aneurysms performed at the 3rd Neurosurgical Department of the Burdenko Neurosurgical Center between September 1, 2024, and December 29, 2024.

Results. Reconstructive clipping methods for cerebral aneurysms, based on the one-line principle, were categorized into eight types. Clipping along a one line without segmenting the aneurysm neck, including simple single clipping, simple reinforced clipping, and clipping with tunneling of the efferent artery, was performed in the majority of cases (58.5%). Linear fragmented clipping of individual aneurysm neck segments, including tandem, counter, and cross techniques, tunneling of the parent artery, perpendicular clipping, and combined clipping, was performed in 39.8% of cases. Discrete fragmented clipping with multiple lines of aneurysm neck clamping was used in only 1.8% of cases.

Conclusion. We developed a novel classification of aneurysm clipping based on the one-line principle. This classification primarily serves scientific purposes, facilitating the evaluation of clinical and angiographic outcomes of various clipping methods across different topographic and morphological variants of cerebral aneurysms.

Keywords: *classification of clipping, cerebral aneurysms.*

Information about the authors:
Pilipenko Yu.V. — https://orcid.org/0000-0003-4001-3212
Eliava Sh.Sh. — https://orcid.org/0000-0001-6103-9329
Okishev D.N. — https://orcid.org/0000-0003-0815-5624
Konovalov An.N. — https://orcid.org/0000-0002-0932-4752
Kheyreddin A.S. — https://orcid.org/0000-0002-6395-2055
Kholmatov M.B. — https://orcid.org/0000-0001-9916-722X
Grebenev F.V. — https://orcid.org/0000-0003-2622-7804
Abramyan A.A. — https://orcid.org/0000-0003-2642-7590
Corresponding author: Pilipenko Yu.V. — e-mail: 3664656@mail.ru

To cite this article:
Pilipenko YuV, Eliava ShSh, Okishev DN, Konovalov AnN, Kheyreddin AS, Kholmatov MB, Grebenev FV, Abramyan AA. The one-line principle in classification of cerebral aneurysm clipping. *Burdenko's Journal of Neurosurgery*. 2025;89(5):5–15. (In Russ.). https://doi.org/10.17116/neiro2025890515

Введение

Со времени, когда в 1937 г. W.E. Dandy [1] провел первую операцию с наложением клипсы на церебральную аневризму, появилось большое многообразие техник клипирования и вариантов сосудистых клипс.

В зависимости от сохранности кровотока в артерии операции на аневризмах делятся на 2 группы: с выключением артерии (деконструктивные) и с сохранением артерии (реконструктивные) [2, 3].

Деконструктивные вмешательства бывают 3 видов: треппинг, проксимальное клипирование и дистальное клипирование [4—6]. Деконструкции артерий без реваскуляризирующих операций или в сочетании с ними чаще проводятся при крупных фузиформных частично тромбированных аневризмах, когда риск клипирования с сохранением несущей артерии высокий.

Реконструктивное клипирование в подавляющем большинстве случаев проводится при мешотчатых аневризмах. Представлено большое количество различных техник. В номенклатуре существуют следующие понятия. Клипирование, где на шейку аневризмы накладывается одна клипса, называется «одиночным» [7], «обычным» [8], «прямым» [9], «стандартным» [10] или «простым» [11]. В ситуациях, когда перекрыть шейку аневризмы одной клипсой невозможно, клипирование называют «множественным»[1], «сложным» [12], «с формированием просвета артерии» [13] и «с ремоделированием просвета» [14].

T. Ishikawa и соавт. [15] разработали концепцию «идеальной линии перекрытия» (ideal closure line) при клипировании бифуркационных аневризм средних мозговых артерий. Соблюдение принципа клипирования согласно идеальной линии, по мнению авторов, должно исключить случаи резидуальных аневризм после операции.

Классификации методов реконструктивного клипирования для всех топографо-анатомических вариантов аневризм, построенной на одном принципе, мы не встретили.

Цель исследования — на основании собственного материала и литературных данных разработать классификацию методов наложения клипс, основанную на принципе одной линии, образующейся в месте сжатия клипс.

Материал и методы

Проведен анализ 678 случаев реконструктивного клипирования церебральных аневризм на базе 3-го ней-

[1]Lawton MT. *Seven Aneurysms: Tenets and Techniques for Clipping*. New York: Thieme; 2010.

рохирургического отделения им. проф. Ю.М. Филатова НМИЦ нейрохирургии им. акад. Н.Н. Бурденко Минздрава России за период с 09.01.2024 по 29.12.2024.

Обоснование принципа одной линии

Известно, что кровенаполнение полости аневризмы происходит через дефект стенок артерии. Целью клипирования является закрытие данного дефекта и прекращение поступления крови в аневризму.

Клипса, наложенная на шейку аневризмы в месте смыкания ее бранш, образует некоторую линию, вдоль которой происходит сопоставление растянутых над дефектом стенок артерии. Кривизна и протяженность линии клипирования зависит от величины дефекта и количества артерий, на которые он распространяется.

Артерии в области аневризмы делятся на несущую (приходящую, приносящую, афферентную) и отходящие (отводящие, эфферентные). При аневризмах вне области развилки кривизна линии клипирования определяется изгибом несущей артерии. При аневризмах в области развилки артерий кривизна линии клипирования может определяется изгибом как несущей, так и отходящих артерий.

Для исключения резидуальных частей аневризмы идеальным является захват клипсой шейки аневризмы по максимальной ее протяженности **(рис. 1)**.

В ряде ситуаций подобрать одну клипсу, которая смогла бы перекрыть аневризму на всем протяжении дефекта артерии, невозможно. Поэтому для полного выключения аневризмы могут использоваться несколько клипс, наложенных на определенные отрезки шейки. В этой ситуации мы считаем уместным понятие фрагментированного клипирования, предложенное L.N. Sekhar и соавт. [16]. Фрагментированное клипирование чаще проводится вдоль одной линии: прямой, кривой или ломаной. Ломаная линия, состоящая из отрезков, предполагает выключение частей аневризмы клипсами на разных поверхностях артерии **(рис. 2)**.

Результаты

Всего при выключении 678 церебральных аневризм было установлено 1193 клипсы, что в среднем составило 1,8±1 клипсы на одну аневризму. Методы клипирования и локализация аневризм представлены в **таблице**.

Клинические результаты в данной серии подробно описаны в предыдущей публикации [17].

Наложение клипс вдоль одной линии без деления шейки аневризмы на отрезки, включающее простое одиночное клипирование, простое усиленное клипирование и клипирование с туннелированием отходящей артерии, проводилось в большинстве (58,5%) случаев. В 39,8% случаев выполнялось фрагментированное наложение клипс на отдельные отрезки шейки аневризмы вдоль одной линии, включающее такие техники, как тандемное, встречное, перекрестное, с туннелированием несущей артерии, перпендикулярное и комбинированное клипирование. Только в 1,8% случаев выполнено раздельное клипирование, при котором образовалось несколько линий пережатия шейки аневризмы.

Полное выключение аневризм в данной серии достигнуто в 91,6% случаев.

Варианты названий различных видов клипирования требуют обсуждения.

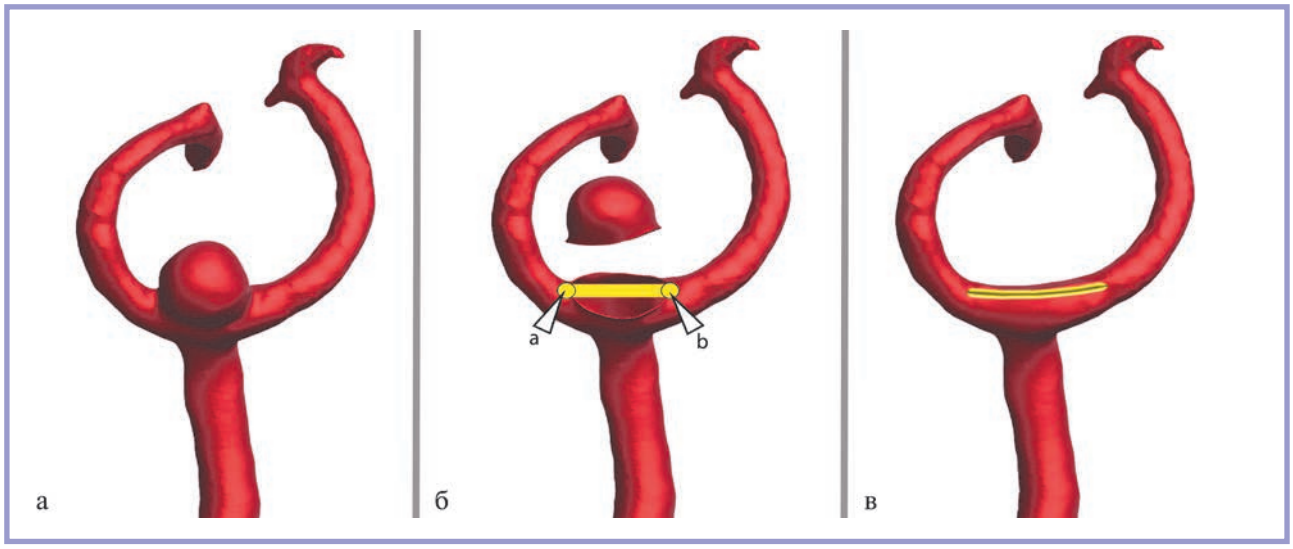

Рис. 1. **Схема наложения одной клипсы по линии, соответствующей максимальной протяженности шейки аневризмы.**
а — вид классической бифуркационной аневризмы; б — для визуализации дефекта в области шейки произведено виртуальное отсечение купола аневризмы. Отрезок ab соответствует максимальной величине шейки; в — линия перекрытия дефекта, которая образуется после наложения одной клипсы вдоль оси отходящих артерий.

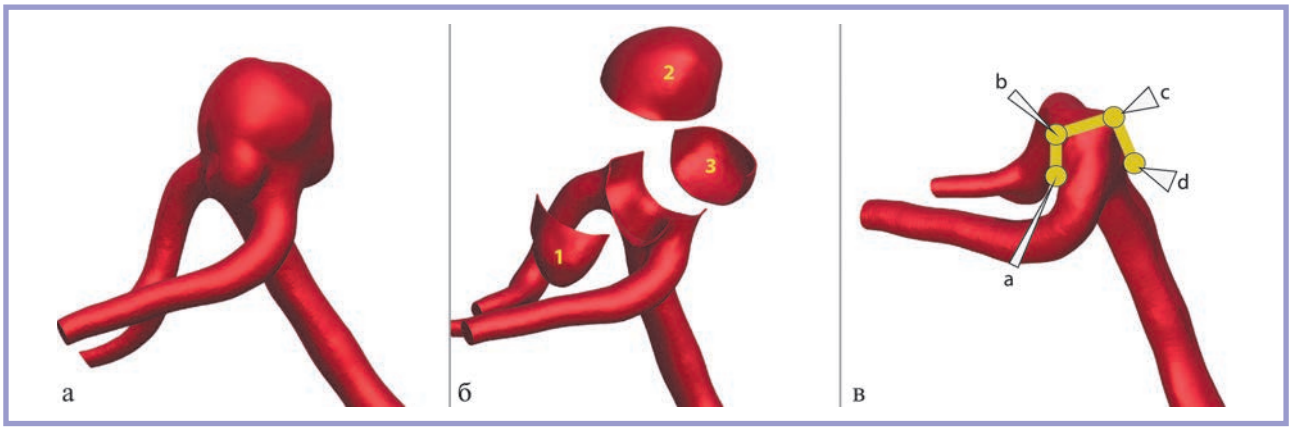

Рис. 2. **Схема фрагментированного клипирования вдоль ломаной линии, каждый из отрезков которой предполагает выключение аневризмы на разных поверхностях.**

а — бифуркационная аневризма с широкой шейкой; б — для визуализации дефекта в области шейки произведено виртуальное отсечение частей аневризмы с трех сторон; в — ломаная линия, образованная в результате перекрытия дефекта артерии разными клипсами на трех отрезках, соответствующих разным поверхностям: ab — выключение части аневризмы №1, bc — выключение части аневризмы №2, cd — выключение части аневризмы №3.

Методы клипирования и локализация церебральных аневризм

Метод клипирования	Локализация аневризмы				Всего (%)
	ВСА	СМА	ПМА	ВББ	
Простое одиночное	98	90	116	7	311 (45,9)
Простое усиленное	18	26	26	3	73 (10,8)
Тандемное	29	102	60	7	198 (29,2)
Встречное	4	5	6	—	15 (2,2)
Перекрестное	—	16	6	1	23 (3,4)
С туннелированием отходящей артерии	—	2	9	1	12 (1,8)
С туннелированием несущей артерии	2	1	3	1	7 (1,0)
Перпендикулярное	1	3	2	—	6 (0,9)
Комбинированное	4	10	6	1	21 (3,1)
Раздельное	1	6	5	–	12 (1,8)
Всего (%)	157 (23,2)	261 (38,5)	239 (35,3)	21 (3,1)	678 (100)

Примечание. ВСА — внутренняя сонная артерия; СМА — средняя мозговая артерия; ПМА — передняя мозговая артерия; ВББ — вертебро-базилярный бассейн.

Обсуждение

При обозначении различных видов клипирования мы использовали как собственные определения, так и наиболее распространенные и понятные термины, предложенные в литературе.

Различные типы линейного клипирования в зависимости от количества, способа наложения и вида клипс

Если одна обычная клипса, независимо от ее конфигурации, полностью перекрывает шейку аневризмы, то такое клипирование называется простым одиночным **(рис. 3а)**.

Но полный захват шейки одной клипсой может не обеспечить прекращения кровенаполнения купола аневризмы по причине недостаточной силы сжатия. Случаи, когда одна обычная клипса усиливается одной или несколькими клипсами, В.В. Ткачев и соавт.[2] назвали «простое клипирование с усилением». Ча-

[2] Ткачев В.В., Музлаев Г.Г., Порханов В.А. *Микрохирургия церебральных аневризм. Опыт регионального здравоохранения*. СПб: Грейт Принт; 2019.
Tkachev VV, Muzlaev GG, Porkhanov VA. *Microsurgery of Cerebral Aneurysms: Experience of Regional Healthcare*. Saint Petersburg: Great Print; 2019. (In Russ.).

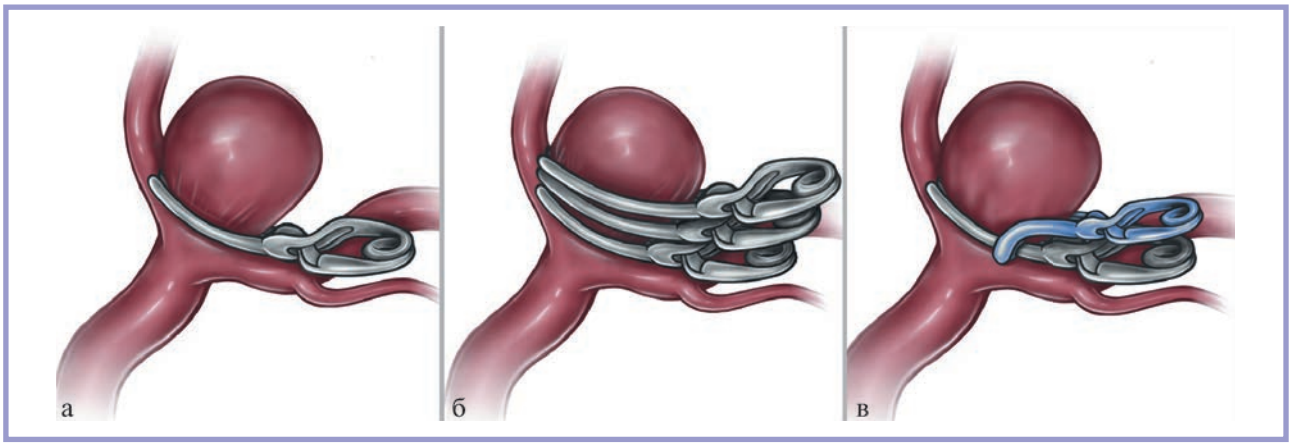

Рис. 3. **Простое одиночное и усиленное клипирование.**
а — простое одиночное клипирование (O1); б — простое клипирование с дистальным усилением (O1R); в — простое клипирование с бустерными клипсами (O1B).

ще для усиления накладываются клипсы дистальнее и параллельно первой **(рис. 3б)**. В англоязычных классификациях такое положение клипс называют stacked clips [18], в российском варианте — штабелем[2].

Другой вариант усиливающего клипирования — наложение поверх бранш первой клипсы бустерной клипсы **(рис. 3в)**. C.G. Drake [19] называл эту технику «поросячьей спинкой» (piggyback). Бустерные клипсы имеют усиленный пружинный механизм сжатия и борозду на внутренней поверхности бранш.

Вместо бустерной для усиления клипирования иногда поверх бранш первой накладывается вторая обычная или фенестрированная клипса. Но ввиду отсутствия специальных борозд на внутренних поверхностях бранш использовать такие клипсы для усиливающего эффекта сложнее, так как они могут соскальзывать.

Ш.Ш. Элиава и соавт.[3] считают, что при любом типе клипирования можно выделить основную клипсу, которая накладывается первой, и дополнительные клипсы, которые усиливают сжатие основной клипсы или выключают остаточные участки.

Фрагментация шейки аневризмы несколькими клипсами может потребоваться, когда не хватает длины основной клипсы или когда шейка распространяется на несколько поверхностей артерии. Подходящая техника в таких ситуациях — тандемное клипирование. Одна линия сжатия шейки образуется в результате наложения нескольких клипс встык друг к другу. Для этого может быть использовано две или более клипс. При этом замки всех клипс находятся с одной стороны. В оригинальном варианте, предложенном C.G. Drake [19], тандемное клипирование достигалось путем наложения прямой фенестрированной клипсы, бранши которой закрывали дальнюю часть шейки, в то время как ближняя часть оставалась в открытом проеме. Затем эта невыключенная часть шейки перекрывалась второй обычной клипсой, наложенной дистальнее или проксимальнее открытого проема **(рис. 4а)**. В ряде ситуаций для этого способа может потребоваться дистальное усиление **(рис. 4б)**.

Тандемное клипирование может быть выполнено и обычными нефенестрированными клипсами **(рис. 4в)**.

Еще вариант тандемного клипирования — использование нескольких угловых фенестрированных клипс, наложенных подряд таким образом, чтобы бранши смыкали шейку аневризмы, а в фенестрированную часть заключался купол аневризмы **(рис. 4г)**. Идея такого клипирования — создать акцент пережатия непосредственно в области шейки и исключить потерю силы сжатия при соприкосновении начальных отделов клипс с куполом аневризмы.

При встречном клипировании в отличие от тандемного концы бранш клипс обращены друг к другу, а замки расположены с противоположных сторон. При типичном встречном клипировании накладываются только две клипсы **(рис. 5а)**. Чтобы не допустить просачивания крови в аневризму при встречном клипировании могут использоваться два варианта дистального усиления: на место стыка по центру накладывается прямая клипса через купол аневризмы **(рис. 5б)** или усиливающие клипсы накладываются параллельно предыдущим **(рис. 5в)**.

Еще один вариант фрагментированного клипирования с использованием фенестрированных клипс — перекрестное **(рис. 6а)**. В.В. Крылов и соавт.[4] назвали эту технику «через клипс». В англоязычных источни-

[3] *Превентивное хирургическое лечение аневризм головного мозга.* Под ред. Элиава Ш.Ш. М.: Наука; 2021.
Preventive Surgical Treatment of Cerebral Aneurysms. Eliava ShSh, ed. M.: Science; 2021. (In Russ.).

[4] *Хирургия сложных аневризм головного мозга.* Под ред. Крылова В.В. М.: АБВ-Пресс; 2019.
Surgery of Complex Cerebral Aneurysms. Krylov VV, ed. Moscow: ABV-Press; 2019. (In Russ.).

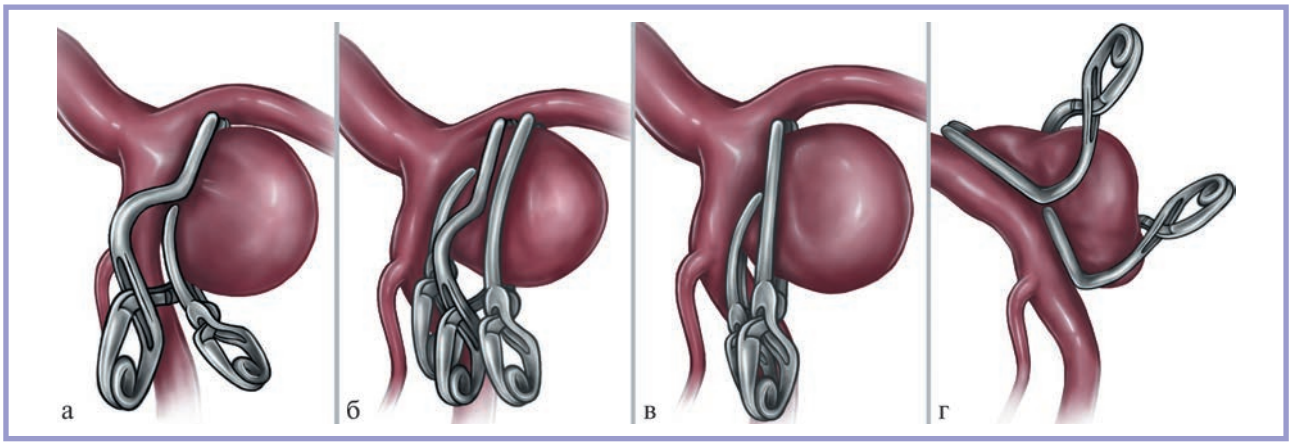

Рис. 4. **Тандемное клипирование.**
а — классическое по Drake (F1); б — с дистальным усилением (F1R); в — обычными клипсами (F2); г — через купол угловыми фенестрированными клипсами (F3).

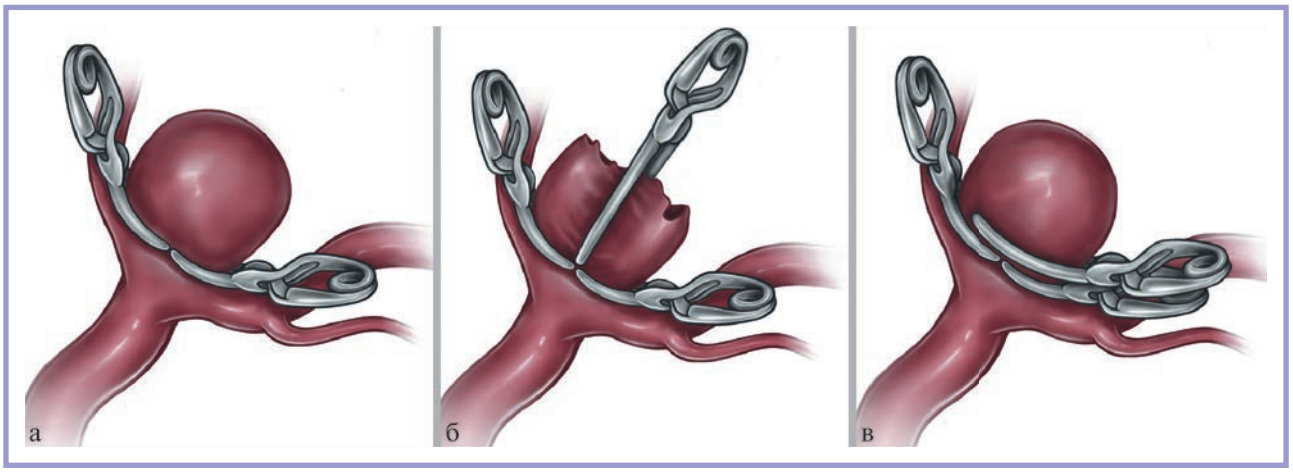

Рис. 5. **Встречное клипирование.**
а — типичное (F4); б — с центральным усилением (F4R1); в — с параллельным усилением (F4R2).

ках такой способ упоминается как cross-clipping [20]. Перекрестное клипирование чаще используется в тех случаях, когда шейка аневризмы распространяется на противоположные поверхности артерии. Первой накладывается обычная клипса на часть шейки аневризмы вдоль одной поверхности артерии. Далее устанавливается фенестрированная клипса, бранши которой выключают остаточную часть шейки на другой поверхности артерии, а в кольцо клипсы заключаются бранши первой клипсы. Иногда при перекрестном клипировании также может потребоваться дистальное усиление **(рис. 6б)**. При распространении аневризмы на три поверхности артерии возможен вариант двойного перекрестного клипирования **(рис. 6в)**.

Технику, при которой используются фенестрированные клипсы, в просвет которых заключается артерия, мы назвали туннелированием.

Частая ситуация, когда отходящая артерия плотно соприкасается с куполом аневризмы. Безопасная диссекция плотных адгезий для освобождения шейки не всегда возможна. Поэтому решением может быть наложение фенестрированной клипсы таким образом, чтобы в кольцо клипсы заключалась отходящая артерия, а бранши смыкались на шейке аневризмы **(рис. 7а)**. Если такая фенестрированная клипса полностью захватывает шейку, но купол аневризмы продолжает кровенаполняться, то для усиливающего эффекта дистальнее и параллельно первой клипсе накладываются одна или несколько фенестрированных клипс схожей конфигурации **(рис. 7б)** или усиление может быть обеспечено обычными клипсами **(рис. 7в)**.

Туннелирование несущей артерии обычно применяется при аневризмах, где формируемая часть артерии обращена к хирургу, а выключаемая часть аневризмы — в противоположную сторону. Иногда этого можно достичь одной угловой фенестрированной клипсой **(рис. 8а)**. В классическом варианте, предложенном K. Sugita и соавт. [21], туннелирование несущей артерии выпол-

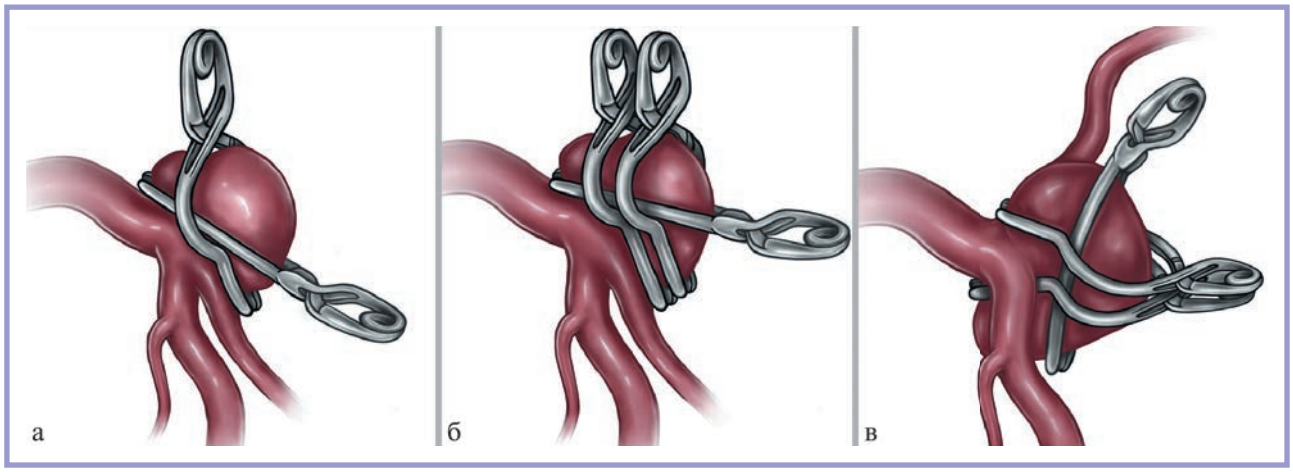

Рис. 6. **Перекрестное клипирование.**
а — типичное (F5); б — с дистальным усилением (F5R); в — двойное перекрестное (F6).

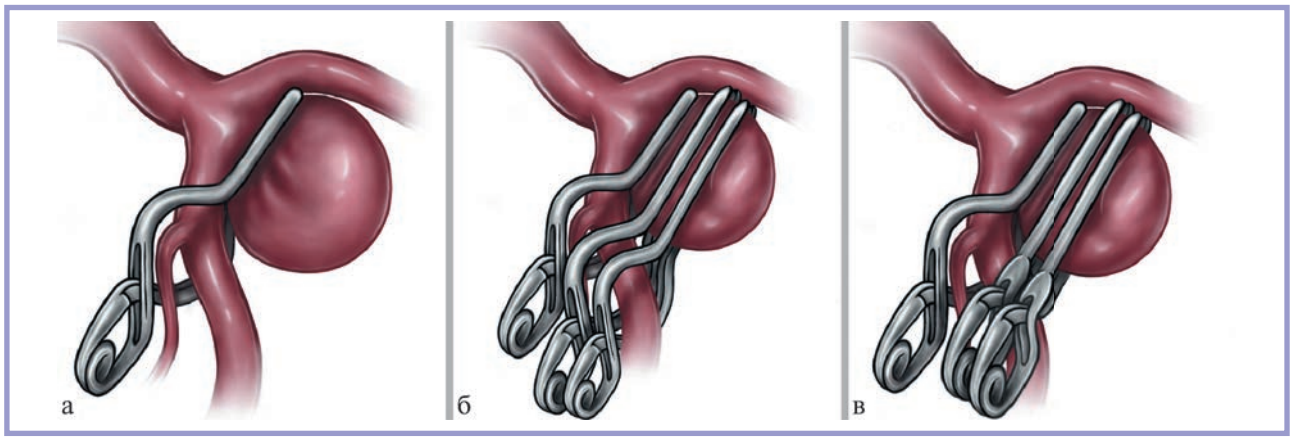

Рис. 7. **Клипирование с туннелированием отходящей артерии.**
а — одной клипсой (O2); б — усиленное фенестрированными клипсами (O2R1); в — усиленное обычными клипсами (O2R2).

няется несколькими угловыми фенестрированными клипсами, наложенными тандемным способом **(рис. 8б)**. Варианты этой техники — встречный способ **(рис. 8в)** и перекрестный способ **(рис. 8г)** . Встречное клипирование с туннелированием несущей артерии может потребовать дистального усиления: центрального **(рис. 8д)** или параллельного **(рис. 8е)**.

Возможна техника фрагментирования, когда клипсы накладываются не параллельно оси артерии, как в большинстве случаев, а перпендикулярно. В англоязычном варианте такая техника упоминается как picket fence [22], в русскоязычной литературе — «частоколом»[5]. Линия сжатия дефекта артерии формируется концами бранш клипс. Показанием может быть неоднородная структура шейки аневризмы, включающая атеросклеротические бляшки или пристеночные тромбы. Для перпендикулярного клипирования используются обычные прямые или изогнутые клипсы, которые удобнее накладывать на культю аневризмы **(рис. 9а)**. Если аневризма не иссекается, то предпочтительнее накладывать фенестрированные клипсы **(рис. 9б)**. Такой вариант I. Yang и соавт. [23] назвали dome tube. Также возможно туннелирование несущей артерии прямыми фенестрированными клипсами **(рис. 9в)**, или так называемый reverse picket fence [24].

Сочетания различных способов фрагментации шейки при линейном наложении клипс мы назвали комбинированным клипированием. На **рис. 10** представлено несколько относительно часто встречающихся комбинированных вариантов.

Раздельное клипирование

В нечастых ситуациях, при многокамерных, трифуркационных и некоторых других нетипичных анев-

[5] Ткачев В.В., Музлаев Г.Г., Порханов В.А. *Микрохирургия церебральных аневризм. Опыт регионального здравоохранения.* СПб: Грейт Принт; 2019:189.

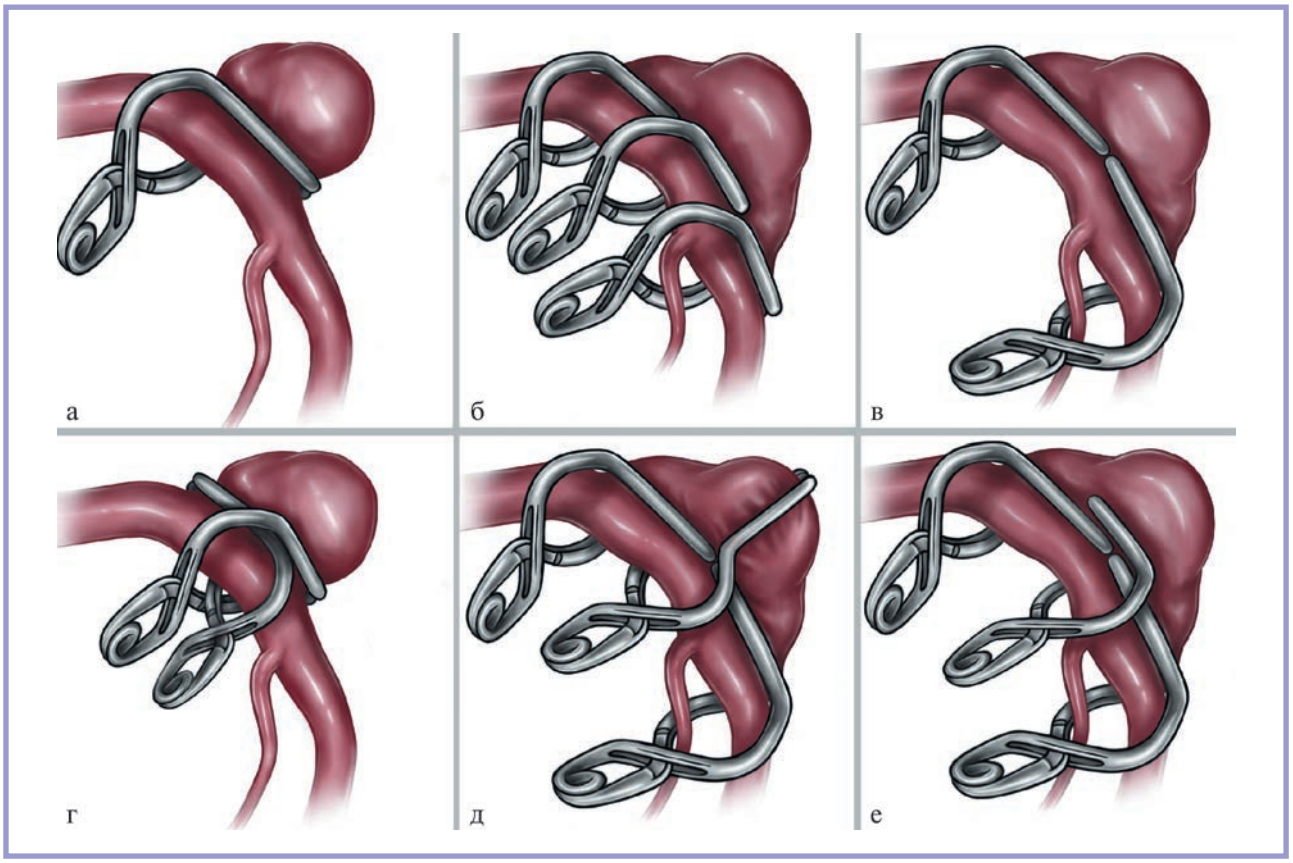

Рис. 8. **Клипирование с туннелированием несущей артерии.**
а — одной клипсой (О3); б — тандемным способом по Sugita (F7); в — встречным способом (F8); г — перекрестным способом (F9); д — встречным способом с центральным усилением (F8R1); е — встречным способом с параллельным усилением (F8R2).

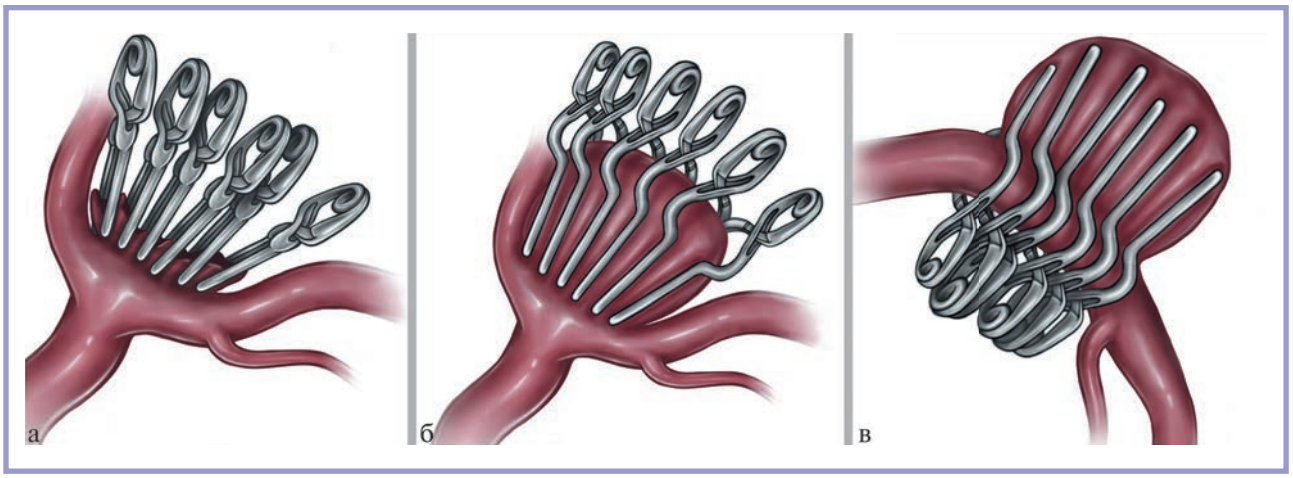

Рис. 9. **Перпендикулярное клипирование.**
а — типичное (F10); б — фенестрированными клипсами через купол аневризмы (F11); в — фенестрированными клипсами с туннелированием несущей артерии (F12).

ризмах, не удается при клипировании сложить шейку аневризмы клипсами в одну линию. Такое клипирование мы назвали раздельным. Это тоже вариант фрагментированного клипирования. При раздельном клипировании может образоваться две или более линии перекрытия шейки. Каждая из этих линий может быть сформирована одним из вышеописанных способов линейного клипирования (О1–О3 или F1–F13). Образованные линии при раздельном клипировании в пределах аневризмы могут не пересекаться **(рис. 11а)** или пе-

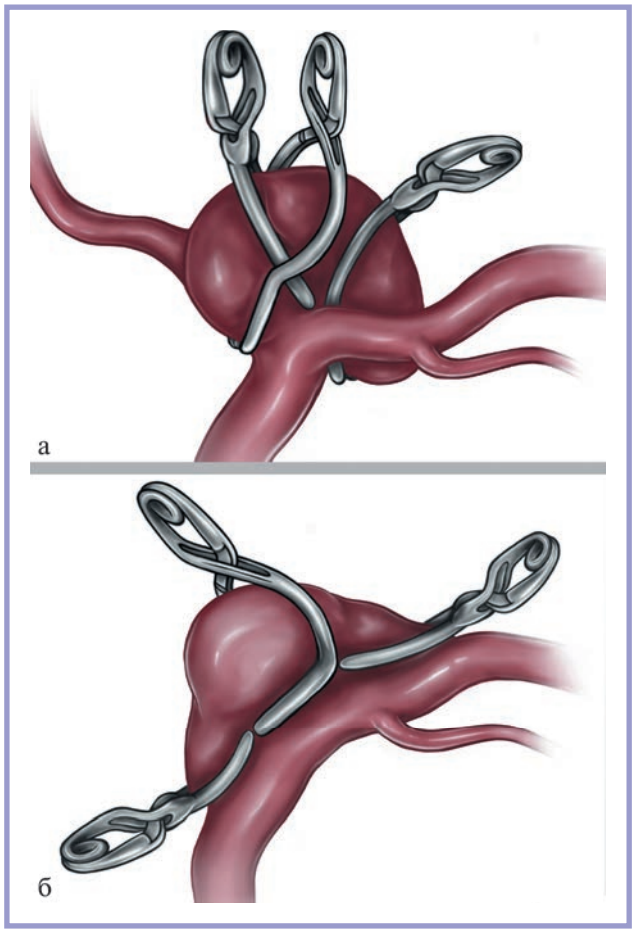

Рис. 10. **Комбинированное клипирование.**
а — комбинация тандемного и перекрестного клипирования (F13: F2+F6); б — комбинация тандемного и встречного клипирования (F13: F2+F4).

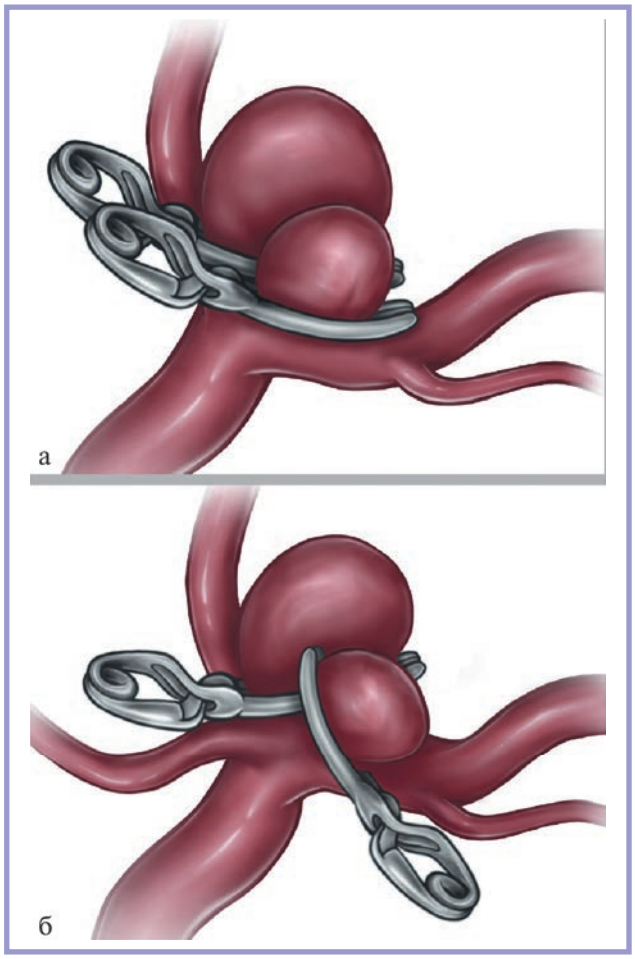

Рис. 11. **Раздельное клипирование.**
а — с непересекающимися линиями (D1: O1+O1); б — с пересекающимися линиями (D2: O1+O1).

ресекаться **(рис. 11б)**, образуя Т-образные, Y-образные, X-образные или иные конфигурации пересечений.

Классификация методов реконструктивного клипирования исходя из принципа одной линии:

I. Клипирование с одной линией:

1. Простое:
O1 — одиночное;
O1R — с дистальным усилением;
O1B — с бустерными клипсами.

2. Тандемное:
F1 — классическое по Drake;
F1R — с дистальным усилением;
F2 — обычными клипсами;
F3 — через купол угловыми фенестрированными клипсами.

3. Встречное:
F4 — типичное;
F4R1 — с центральным усилением;
F4R2 — с параллельным усилением.

4. Перекрестное:
F5 — типичное;
F5R — с дистальным усилением;
F6 — двойное перекрестное.

5. С туннелированием отходящей артерии:
O2 — одной клипсой;
O2R1 — усиленное фенестрированными клипсами;
O2R2 — усиленное обычными клипсами.

6. С туннелированием несущей артерии:
O3 — одной клипсой;
F7 — тандемным способом по Sugita;
F8 — встречным способом;
F8R1 — встречным способом с центральным усилением;
F8R2 — встречным способом с параллельным усилением;
F9 — перекрестным способом.

7. Перпендикулярное клипирование:
F10 — типичное (частоколом);
F11 — фенестрированными клипсами через купол аневризмы;

F12 — фенестрированными клипсами с туннелированием несущей артерии.

8. Комбинированное клипирование:

F13 — сочетания F1–F12.

II. Раздельное клипирование:

D1 — с непересекающимися линиями;

D2 — с пересекающимися линиями.

Примечание. O — one clip (одна клипса); R — reinforcement (усиление за счет дистального наложение обычных или фенестрированных клипс); B — booster clip (усиление за счет бустерной клипсы); F — fragmented (фрагментированное клипирование); D — discrete (раздельное клипирование).

Заключение

В результате проведенного исследования удалось разработать единую классификацию методов наложения клипс. Методы реконструктивного клипирования церебральных аневризм по принципу одной линии перекрытия шейки разделены на 8 типов, каждый из которых может включать несколько подтипов.

Клипирование вдоль одной линии возможно в 98,3% случаев. В большинстве (58,5%) случаев линейное клипирование проводится без деления шейки на отрезки. В 39,8% случаев выполняется линейное фрагментированное клипирование с одной линией и только в 1,8% случаев — раздельное фрагментированное клипирование с несколькими линиями.

Предложенная классификация в первую очередь преследует научные цели: это оценка клинических и ангиографических результатов различных способов наложения клипс при различных топографических и морфологических вариантах церебральных аневризм.

Детальное изучение методов клипирования сделает их более понятными для начинающих нейрохирургов и поможет в выборе оптимального хирургического решения.

Участие авторов:

Концепция и дизайн исследования — Пилипенко Ю.В., Окишев Д.Н., Абрамян А.А.

Сбор и обработка материала — Пилипенко Ю.В., Холматов М.Б., Коновалов Ан.Н., Хейреддин А.С.

Статистическая обработка данных — Гребенев Ф.В.

Написание текста — Пилипенко Ю.В., Холматов М.Б.

Редактирование — Элиава Ш.Ш.

Авторы заявляют об отсутствии конфликта интересов.
The authors declare no conflicts of interest.

ЛИТЕРАТУРА/REFERENCES

1. Dandy WE. Intracranial aneurysm of the internal carotid artery: Cured by operation. *Annals of Surgery*. 1938;107(5):654-659. https://doi.org/10.1097/00000658-193805000-00003
2. Sturiale CL, Rapisarda A, Albanese A. Clipping of Anterior Circulation Aneurysms: Operative Instructions and Safety Rules for Young Cerebrovascular Surgeons. *Advances and Technical Standards in Neurosurgery*. 2024;50:201-229. https://doi.org/10.1007/978-3-031-53578-9_7
3. Silverstein JW, Doron O, Ellis JA. Deliberate Parent Artery Sacrifice Guided by Intraoperative Neurophysiological Monitoring During Complex Surgical Clipping of a Ruptured Anterior Communicating Artery Aneurysm. *Neurodiagnostic Journal*. 2022;62(2):108-119. https://doi.org/10.1080/21646821.2022.2072156
4. Shenoy VS, Miller C, Sen RD, McAvoy M, Montoure A, Kim LJ, Sekhar LN. High-Flow Bypass and Clip Trapping of a Giant Fusiform Middle Cerebral Artery (M1) Aneurysm: Technical Case Instruction. *Operative Neurosurgery*. 2023;25(3):e183-e187. https://doi.org/10.1227/ONS.0000000000000785
5. Liu P, Shi Y, An Q, Zhu W. How I do it: left posterior cerebral artery P1-2 segment dissecting aneurysm distal clipping via an A1-RAG-P2 bypass. *Acta Neurochirurgica*. 2022;164(9):2447-2451. https://doi.org/10.1007/S00701-022-05293-9
6. Li S, Huang Z, Chen H, Chen F. Proximal Clipping and Distal High-Flow Bypass in the Treatment of Giant/Complex Intracranial Aneurysm: An Opportunity or a Risk from a Fluid — Structural Interaction Analysis. *Cardiovascular Engineering and Technology*. 2024;15(2):159-170. https://doi.org/10.1007/s13239-023-00704-z
7. Schwandt E, Kockro R, Kramer A, Glaser M, Ringel F. Presurgical selection of the ideal aneurysm clip by the use of a three-dimensional planning system. *Neurosurgical Review*. 2022;45(4):2887-2894. https://doi.org/10.1007/S10143-022-01794-4
8. Nagaraj A, Raju B, Jumah F, Nanda A. Surgical Resection and Clipping of an Atherosclerotic Partially Calcified Middle Cerebral Artery Trifurcation Aneurysm with Clipping of an Anterior Communicating Artery Aneurysm: 2-Dimensional Operative Video. *World Neurosurgery*. 2022;166:28. https://doi.org/10.1016/J.WNEU.2022.05.077
9. Zhu W, Liu P, Tian Y, Gu Y, Xu B, Chen L, Zhou L, Mao Y. Complex middle cerebral artery aneurysms: a new classification based on the angioarchitecture and surgical strategies. *Acta Neurochirurgica*. 2013;155(8):1481-1491. https://doi.org/10.1007/S00701-013-1751-8
10. Scerrati A, Sabatino G, Della Pepa GM, Albanese A, Marchese E, Puca A, Olivi A, Sturiale CL. Treatment and outcome of thrombosed aneurysms of the middle cerebral artery: institutional experience and a systematic review. *Neurosurgical Review*. 2019;42(3):649-661. https://doi.org/10.1007/S10143-018-0984-7
11. Huang CQ, Kang DZ, Yu LH, Zheng SF, Yao PS, Lin YX, Lin ZY. The classification of intracranial aneurysm neck: A single center research experience. *Chinese Neurosurgical Journal*. 2018;4:39. https://doi.org/10.1186/s41016-018-0138-3
12. Auricchio AM, Di Bonaventura R, Marchese E, Della Pepa GM, Sturiale CL, Menna G, Skrap B, Olivi A, Albanese A. Navigating Complexity: A Comprehensive Approach to Middle Cerebral Artery Aneurysms. *Journal of Clinical Medicine*. 2024;13(5):1286. https://doi.org/10.3390/JCM13051286
13. Natarajan SK, Zeeshan Q, Ghodke BV, Sekhar LN. Brain Bypass Surgery for Complex Middle Cerebral Artery Aneurysms: Evolving Techniques, Results, and Lessons Learned. *World Neurosurgery*. 2019;130:e272-e293. https://doi.org/10.1016/J.WNEU.2019.06.059
14. Sangrador-Deitos MV, Rodríguez Hernández LA, Balcázar-Padrón JC, Ruiz-Treviño A, Nathal E. Giant Posterior Inferior Cerebellar Artery Aneurysm Mimicking a Brainstem Tumor. *Cureus*. 2022;14(2):e22706. https://doi.org/10.7759/CUREUS.22706
15. Ishikawa T, Nakayama N, Moroi J, Kobayashi N, Kawai H, Muto T, Yasui N. Concept of ideal closure line for clipping of middle cerebral artery aneurysms — technical note. *Neurologia Medico-Chirurgica*. 2009;49(6):273-277. https://doi.org/10.2176/nmc.49.273
16. Sekhar LN, Stimac D, Bakir A, Rak R. Reconstruction options for complex middle cerebral artery aneurysms. *Neurosurgery*. 2005;56(1):66-74. https://doi.org/10.1227/01.NEU.0000144210.44405.E0
17. Элиава Ш.Ш., Пилипенко Ю.В., Холматов М.Б., Белоусова О.Б., Хейреддин А.С., Окишев Д.Н., Коновалов Ан.Н., Гребенев Ф.В. Результа-

ты микрохирургического лечения 723 церебральных аневризм на основании одноцентрового проспективного исследования. *Вопросы нейрохирургии им. Н.Н. Бурденко*. 2025;89(3):60-67.
Eliava ShSh, Pilipenko YuV, Kholmatov MB, Belousova OB, Kheireddin AS, Okishev DN, Konovalov AnN, Grebenev FV. Microsurgical treatment of 723 cerebral aneurysms: a single-center prospective study. *Burdenko's Journal of Neurosurgery*. 2025;89(3):60-67. (In Russ.).
https://doi.org/10.17116/neiro20258903160

18. Pipolo DO, Demichelis ME, Purves C, Campero A, Villalonga JF, Luzzi S, Baldoncini M. Piggyback Stacking and Booster Clipping Technique: A Technical Note. *World Neurosurgery*. 2022;164:306-309.
https://doi.org/ 10.1016/J.WNEU.2022.05.106
19. Drake CG. Giant intracranial aneurysms: experience with surgical treatment in 174 patients. *Clinical Neurosurgery*. 1979;26:12-95.
https://doi.org/10.1093/neurosurgery/26.cn_suppl_1.12
20. Degollado-García J, Rodríguez-Rubio HA, Bonilla-Suastegui A, Serrano-Rubio A, Nicolas-Cruz CF, Nathal E. Limitation of fenestrated clips during clipping of middle cerebral artery aneurysm: Technical note. *Surgical Neurology International*. 2023;14:204.
https://doi.org/10.25259/SNI_374_2023
21. Sugita K, Kobayashi S, Kyoshima K, Nakagawa F. Fenestrated clips for unusual aneurysms of the carotid artery. *Journal of Neurosurgery*. 1982;57(2):240-246.
https://doi.org/10.3171/JNS.1982.57.2.0240
22. Davies JM, Lawton MT. "Picket Fence" clipping technique for large and complex aneurysms. *Neurosurgical Focus*. 2015;39(Video Suppl 1):V17.
https://doi.org/10.3171/2015.7.FocusVid.14632
23. Yang I, Lawton MT. Clipping of complex aneurysms with fenestration tubes: application and assessment of three types of clip techniques. *Neurosurgery*. 2008;62(5 Suppl 2):ONS371-378; discussion 378-379.
https://doi.org/10.1227/01.NEU.0000326021.14810.0C
24. Mascitelli J, Gandhi S, Cavallo C, Hardesty DA, Lawton MT. "Reverse Picket Fence" Technique for Clipping of a Large, Anterior Communicating Artery Aneurysm: 2-Dimensional Operative Video. *Operative Neurosurgery*. 2020;18(3):E86-E87.
https://doi.org/10.1093/ONS/OPZ170

Поступила/Received 19.05.2025
Принята к печати/Accepted 18.07.2025

Комментарий

В статье Ю.В. Пилипенко и соавт. поднят актуальный вопрос о соблюдении принципа одной линии клипирования при микрохирургическом лечении церебральных аневризм. Авторами глубоко изучен вопрос радикального выключения аневризм из кровотока без оставления резидуальных ее частей. Не секрет, что форма мешотчатых аневризм зачастую далека от совершенной и не является чем-то вроде полусферы. У части аневризм отмечается наличие дивертикулов, кальцинация в области купола и/или шейки, распространение шейки аневризмы на приносящую и/или выносящие артерии, спаянность купола с ветвями.

В таких случаях клипирование одной клипсой зачастую бывает невозможно. Приходится выстраивать т.н. линию клипирования, которая должна обеспечивать радикальное выключение аневризмы из кровотока, при этом желательно, чтобы плоскости клипирования не пересекались, а представляли собой ломаную линию.

В статье дано описание концепции линии клипирования, которая образуется в месте смыкания бранш клипс, вдоль которой происходит сопоставление растянутых стенок артерии.

На большом собственном материале (678 случаев) проведен анализ линий клипирования у прооперированных пациентов. Выяснено, что благодаря пониманию концепции единой линии клипирования только в 1,8% случаев выполнено раздельное фрагментированное клипирование, где образовалось несколько линий пережатия шейки аневризмы, а полное выключение аневризм в данной серии достигнуто в 91,6% случаев, что является очень хорошим результатом.

Благодаря наличию в статье высокопрофессиональных иллюстраций приведены различные опции построения линии клипирования для основных вариантов наложения клипс. Особенно ценным является создание собственной, не имеющей аналогов классификации вариантов реконструктивного клипирования. Применение данной классификации имеет большое значение для ретроспективного научного исследования радикальности и способов клипирования церебральных аневризм. Однако применение этой классификации может помочь и в клинической практике при предоперационном планировании микрохирургического лечения аневризм с помощью 3D-моделирования: возможен подбор форм, типов и количества клипс, моделирование линии клипирования аневризмы до операции.

Статья, безусловно, актуальна для нейрохирургов, особенно для начинающих, т.к. позволяет понять различия в основных типах клипирования и научиться правильному использованию клипс различных форм и размеров для радикального выключения аневризм из кровотока.

А.В. Дубовой (Москва)