Вопросы нейрохирургии имени Н.Н. Бурденко
2025, №4, с. 69–76
https://doi.org/10.17116/neiro20258904169

Burdenko's Journal of Neurosurgery
2025, No. 4, pp. 69–76
https://doi.org/10.17116/neiro20258904169

Функциональные результаты после хирургического лечения длительной эпидуральной компрессии нервных структур у пациентов с опухолями позвоночника

© О.А. СМЕКАЛЕНКОВ[1], В.С. МУРАХОВСКИЙ[1], Н.С. ЗАБОРОВСКИЙ[1], С.В. МАСЕВНИН[1], Д.А. ПТАШНИКОВ[1, 2]

[1]ФГАУ «Национальный медицинский исследовательский центр травматологии и ортопедии им. Р.Р. Вредена» Минздрава России, Санкт-Петербург, Россия;
[2]ФГБОУ ВО «Северо-Западный государственный медицинский университет им. И.И. Мечникова» Минздрава России, Санкт-Петербург, Россия

Резюме

Хирургическое лечение онкологических больных с тяжелыми неврологическими симптомами — сложная многопрофильная проблема, которая часто не приводит к положительному исходу заболевания. Также не всегда представляется возможным провести оперативное лечение в кратчайшие сроки после дебюта парапареза.

Цель исследования. Оценить влияние на исход заболевания временного периода от возникновения неврологических нарушений до хирургической декомпрессии у пациентов с плегией, вызванной компрессией нервных структур опухолью позвоночника.

Материал и методы. Представлено наблюдение 34 пациентов, прооперированных по поводу эпидуральной опухолевой компрессии нервных структур позвоночника с 2005 по 2021 г. Функциональный дефицит оценивался шкалами Карновского, ASIA AIS. До операции у всех пациентов наблюдались параплегия и нарушение чувствительности (ASIA AIS A, B). Первичным источником являлись молочная железа (7,7%), простата (15%), почка (27%), множественная миелома (3,8%), легкие, печень и плазмоцитома (по 7,7%), желудок, толстая кишка и хондросаркома (3,8%), другие опухоли (15,8%).

Результаты. Хирургическое лечение демонстрируют удовлетворительный результат в виде частичного или полного восстановления неврологического дефицита в четверти случаев (23,5%), существенно не влияя на продолжительность жизни. Каждый день сохраняющейся компрессии нервных структур снижает вероятность регресса неврологического дефицита на 4%.

Заключение. Выполнение оперативного вмешательства, у пациентов с грубыми неврологическими расстройствами спустя 27 и более дней после дебюта имеет крайне низкую вероятность восстановления способности к самостоятельному передвижению. Диагностическая настороженность при выявлении опухолей позвоночника и своевременное оперативное лечение пациентов с угрозой развития эпидуральной компрессии нервных структур позволяет снизить риск инвалидизации и улучшить качество жизни пациентов.

Ключевые слова: *опухоли позвоночника, метастазы позвоночника, эпидуральная компрессия спинного мозга, неврологический дефицит.*

Информация об авторах:
Смекаленков О.А. — https://orcid.org/0000-0002-4867-0332
Мураховский В.С. — https://orcid.org/0000-0002-9985-5636
Заборовский Н.С. — https://orcid.org/0000-0003-4562-8160
Масевнин С.В. — https://orcid.org/0000-0002-9853-7089
Пташников Д.А. — https://orcid.org/0000-0001-5765-3158
Автор, ответственный за переписку: Мураховский В.С. — e-mail: drmurakhovsky@gmail.com

Как цитировать:
Смекаленков О.А., Мураховский В.С., Заборовский Н.С., Масевнин С.В., Пташников Д.А. Функциональные результаты после хирургического лечения длительной эпидуральной компрессии нервных структур у пациентов с опухолями позвоночника. *Вопросы нейрохирургии имени Н.Н. Бурденко*. 2025; 89(4):69–76. https://doi.org/10.17116/neiro20258904169

Functional results after surgical treatment of long-lasting epidural compression of the neural structures in patients with spinal tumors

© O.A. SMEKALENKOV[1], V.S. MURAKHOVSKY[1], N.S. ZABOROVSKY[1], S.V. MASEVNIN[1], D.A. PTASHNIKOV[1, 2]

[1]Russian Scientific Research Institute of Traumatology and Orthopedics named after R.R. Vreden, St. Petersburg, Russia;
[2]North-Western State Medical University named after I.I. Mechnikov, St. Petersburg, Russia

Abstract

Surgical treatment of cancer patients with severe neurological symptoms is a complex multidisciplinary problem that often does not lead to a positive disease's outcome. It is also not always possible to perform operative treatment in a short time frame after paraparesis debut.

Objective. To evaluate the impact of the timeframe from the onset of neurological disorders to surgical decompression in patients with plegia, caused by the neural structures compression by the spinal tumor, on the disease's outcome.

Material and methods. An observation of 34 patients who underwent surgery for epidural tumor compression of the spinal neural structures from 2005 to 2021 was presented. Functional deficit was evaluated by the Karnofsky, ASIA AIS scales. All patients had paraplegia and sensitivity impairment (ASIA AIS A, B) before the operation. Primary sources were the mammary gland (7.7%), prostate (15%), kidney (27%), multiple myeloma (3.8%), lungs, liver and plasmocytoma (by 7.7% each), stomach, colon and chondrosarcoma (3.8%), other tumors (15.8%).

Results. Surgical treatment demonstrates a satisfactory result in the form of partial or complete restoration of the neurological deficit in a quarter of cases (23.5%) with no significant impact on life expectancy. Each day of persistent compression of the neural structures reduces the probability of neurological deficit regression by 4%.

Conclusion. Performance of surgery in patients with severe neurological disorders 27 days or more after the debut has an extremely low probability of restoring the ability to move independently. Diagnostic awareness in the detection of spinal tumors and timely surgical treatment of patients with the threat of developing epidural compression of the neural structures allow to reduce the risk of disability and improve the quality of life of patients.

Keywords: *spinal tumors, spinal metastases, epidural compression of the spinal cord, neurological deficit.*

Information about the authors:
Smekalenkov O.A. — https://orcid.org/0000-0002-4867-0332
Murakhovsky V.S. — https://orcid.org/0000-0002-9985-5636
Zaborovsky N.S. — https://orcid.org/0000-0003-4562-8160
Masevnin S.V. — https://orcid.org/0000-0002-9853-7089
Ptashnikov D.A. — https://orcid.org/0000-0001-5765-3158
Corresponding author: Murakhovsky V.S. — e-mail: drmurakhovsky@gmail.com

To cite this article:
Smekalenkov OA, Murakhovsky VS, Zaborovsky NS, Masevnin SV, Ptashnikov DA. Functional results after surgical treatment of long-lasting epidural compression of the neural structures in patients with spinal tumors. *Burdenko's Journal of Neurosergery*. 2025; 89(4):69–76. (In Russ.). https://doi.org/10.17116/neiro20258904169

Введение

Эпидуральная компрессия спинного мозга (ЭКСМ) — распространенное осложнение опухолевого поражения позвоночника, часто приводящее к тяжелому неврологическому дефициту, потере способности ходить и, как следствие, к снижению качества и сокращению длительности жизни за счет вторичных осложнений. Согласно статистике, метастазирование позвоночника наблюдаются у 5—10% всех онкологических больных, у 40% пациентов с уже ранее выявленными не спинальными костными метастазами [1, 2]. Растущее число пациентов с ожидаемой продолжительностью жизни более 3—6 мес повышает необходимость проведения декомпрессивно-стабилизирующих операций на позвоночнике для улучшения качества жизни этих больных [3, 4]. Таким образом, неврологический дефицит является одним из основных показаний для хирургического вмешательства.

Ожидаемый результат операции — декомпрессия нервных структур и стабилизация позвоночника, полный или частичный регресс неврологического дефицита. Факторы, влияющие на результаты хирургического вмешательства, имеют первостепенное значение. Многочисленные исследования продемонстрировали, что хирургическая декомпрессия, выполненная в течение 48 ч после дебюта неврологического дефицита, приводит к лучшим неврологическим исходам [5—7]. Более того, проведенная после операции лучевая терапия улучшила выживаемость и функциональный результат по сравнению с только лучевым лечением [7, 8]. Критериями оценки, как правило, служат сроки послеоперационного выживания и степень неврологического дефицита по Френкелю [9, 10].

Однако не всегда представляется возможным провести оперативное лечение в кратчайшие сроки. Логистические проблемы и наличие соматических противопоказаний могут отложить хирургическое лечение. В литературе мало сведений касательно пациентов с неврологическим дефицитом, которые подвергались оперативному лечению в поздние сроки. Настоящее исследование оценивает влияние длительности предоперационного периода на исходы лечения.

Цель исследования — оценить влияние хирургической декомпрессии на восстановление неврологического дефицита у пациентов с параплегией, вызванной компрессией нервных структур опухолью позвоночника.

Материал и методы

Были проанализированы результаты лечения пациентов в Национальном медицинском иссле-

довательском центре травматологии и ортопедии им. Р.Р. Вредена с 2005 по 2021 г.

Критериями включения являлись: 1) пациенты с первичной или метастатической опухолью позвоночника, получившие хирургическое вмешательство; 2) параплегия, развившаяся за счет компрессии нервных структур позвоночника; 3) длительность неврологического дефицита более 72 ч. Из исследования были исключены пациенты с сохранной моторной функцией (ASIA AIS C, D), а также больные, которым не выполнялась хирургическая нейродекомпрессия.

Исследование было одобрено наблюдательным советом учреждения и соответствовало «Международным этическим принципам для биомедицинских исследований с участием людей, руководящим принципам надлежащей клинической практики», Хельсинкской декларации и местным законам.

Дизайн исследования: случай-контроль с оценкой исходов хирургического лечения. Пациенты были разделены на 2 группы в зависимости от восстановления их функционального статуса после операции до способности самостоятельно передвигаться («ходит»/«не ходит»).

Опухоли были разделены по нозологиям. Коморбидность оценивалась с помощью индекса коморбидности Чарлсона (CCI). Классификация физического статуса Американского общества анестезиологов (ASA) использовалась для оценки периоперационных рисков. Большинство больных в предоперационном периоде получали системную химиотерапию или таргетную терапию. Для оценки выраженности неврологических нарушений использовали шкалу ASIA AIS, также оценивалась дисфункция мочевого пузыря. Срок до операции рассчитывали от дебюта полной плегии [11, 12]. Отдаленные исходы оценивали по возможности передвигаться самостоятельно. Общую выживаемость оценивали в месяцах от даты операции до последнего контрольного осмотра или случая летального исхода.

Хирургическая тактика

При планировании вмешательства учитывали 4 фактора, влиявших на объем операции: состояние пациента, морфологию опухоли, стабильность позвоночника и неврологический дефицит. Необходимость стабилизации позвоночника при метастатическом поражении в настоящее время определяется комбинацией клинических и рентгенологических параметров. Исследования биомеханических свойств позвоночника показывают, что тела позвонков несут 80% осевой нагрузки на позвоночник, оставшиеся 20% приходятся на задние структуры, связочный аппарат [13]. Таким образом, остеолитические поражения тел позвонков, которые являются наиболее частой локацией метастазирования, значительно влияют на опороспособность позвоночника. При крупных литических очагах возникают компрессионные переломы, которые, в свою очередь, усугубляют компрессию нервных структур, вызывая усиление боли, а также двигательные и вегетативные нарушения. В переходных сегментах позвоночника с большей подвижностью, например, шейно-грудной и грудо-поясничный отделы, перелом может возникнуть при меньшем опухолевом поражении. Метастазы в задние элементы позвоночника, особенно в фасеточные суставы, считаются предрасполагающими к патологическому вывиху, нестабильности заднего опорного аппарата, что, при сохраненной нагрузке на сегмент, может привести к спондилолистезу, трансляции позвонка. Тем не менее, поражение задних элементов встречается гораздо реже, чем тел позвонков [14]. Определение степени и характера нестабильности может помочь в выборе хирургического доступа и объема реконструкции.

Для оценки показаний к фиксации и декомпрессии позвоночника при опухолевом процессе можно использовать несколько критериев: 1) разрушение передней и средней колонн (уменьшение высоты тела позвонка более чем на 50%); 2) перелом 2 и более тел смежных позвонков; 3) опухолевое поражение среднего и заднего опорных столбов позвонка (необходимость циркулярной декомпрессии нервных структур); 4) продолжающийся рост опухоли после предыдущей операции (ранее проведенной ламинэктомии). Хирургическая декомпрессия и фиксация показаны пациентам с ожидаемой продолжительностью жизни более 6 мес, с неврологическим дефицитом (независимо от степени его выраженности), а также пациентам с радиорезистентными опухолями и метастазами в позвоночник.

В подавляющем большинстве случаев (82,36%) объем хирургического вмешательства заключался в выполнении декомпрессии на уровне пораженного сегмента (ламинэктомия, педикулэктомия) и стабилизации позвоночника транспедикулярной конструкцией, в 17,64% выполнялась блок-резекция метастатического очага с последующим замещением дефекта титановыми сетками с полиметилметакрилатом или кейджами. Для уменьшения длительности операции и кровопотери некоторым больным проводилась декомпрессия в сочетании с использованием систем чрескожной установки транспедикулярных конструкций. При выполнении декомпрессивных манипуляций обязательным было не только удаление дуги позвонков, но и резекция ножек тел позвонков, что позволяло полностью освободить эпидуральное пространство от компримирующей спинной мозг опухолевой ткани.

Статистический анализ

Статистический анализ проводился при помощи программной среды R 4.2.2 (R Foundation for Statistical Computing, Vienna, Austria). В качестве средних значе-

ний использовали медиану. Для описательной и сравнительной статистики применяли пакет gtsummary. Для регрессионного анализа использовали логистическую регрессию. Пороговые значения определяли на основе деревьев решений из пакета rpart. Значение параметра $p<0,05$ считали статистически значимым.

Результаты

В соответствии с критериями включения/исключения было отобрано 34 пациента: 26 женщин и 8 мужчин, медиана возраста 56 (27—85) лет. Все пациенты в предоперационном периоде были не способны к самостоятельному передвижению (ASIA AIS A *n*=22, ASIA AIS B *n*=12) **(табл. 1)**. Средние сроки госпитализации составили 18 (9—54) суток.

На опухоли почки и простаты приходилась почти половина случаев развития грубого неврологического дефицита при опухолях позвоночника. Наиболее частой нозологией были умеренно и медленно прогрессирующие новообразования: почки (26,47%), молочной железы (14,7%), простаты (11,76%), множественная миелома (8,82%) и другие опухоли (38,25%) **(табл. 2)**. По объему опухолевого поражения (диссеминация процесса) в основном наблюдались одноуровневые поражения — 62% (*n*=16), поражение нескольких позвонков имели 23% (*n*=6), а 15% (*n*=4) имели множественные метастазы. В группе пациентов с положительной динамикой после операции было 50% (*n*=4) одноуровневых поражений, а в остальных случаях наблюдался диссеминированный процесс (олиго- или множественные метастазы). Под множественными метастазами подразумевалась распространенность опухолевого процесса в костную ткань позвоночника, а не очаги компрессии нервных структур.

В раннем послеоперационном периоде (в течение 1 мес после операции) оценка неврологической функции показала, что у 22 (64,7%) пациентов сохранился паралич нижних конечностей, у 4 (11,8%) пациентов был зафиксирован глубокий парапарез (1 балл), у 5 (14,7%) пациентов — 2 балла, у 3 (8,8%) пациентов — 3 балла (умеренный парапарез). Средний срок послеоперационного наблюдения составил 10 мес, макси-

Таблица 1. **Общая характеристика пациентов с разделением в зависимости от функционального статуса в катамнезе**

Параметр	Всего, *n*=34[1]	Не ходит, *n*=26[1]	Ходит, *n*=8[1]	*p*-value[2]
Пол:				0,110
женский	16 (47%)	10 (38%)	6 (75%)	
мужской	18 (53%)	16 (62%)	2 (25%)	
Возраст, лет	56 (27—85)	56 (27—85)	55 (36—71)	0,984
CCI	7,00 (1, 11)	7,00 (1, 11)	6,50 (1, 11)	0,4
ASA:				0.593
1	9 (26%)	7 (27%)	2 (25%)	
2	19 (56%)	13 (50%)	6 (75%)	
3	5 (15%)	5 (19%)	0 (0%)	
4	1 (2,9%)	1 (3,8%)	0 (0%)	
Индекс Карновского:				0,131
3	31 (91%)	25 (96%)	6 (75%)	
4	3 (8,8%)	1 (3,8%)	2 (25%)	
Нозология:				0,429
CUP	1 (2,9%)	1 (3,8%)	0 (0%)	
другие	3 (8,8%)	3 (12%)	0 (0%)	
желудок	1 (2,9%)	1 (3,8%)	0 (0%)	
легкое	2 (5,9%)	2 (7,7%)	0 (0%)	
множественная миелома	3 (8,8%)	1 (3,8%)	2 (25%)	
молочная железа	5 (15%)	2 (7,7%)	3 (38%)	
печень	2 (5,9%)	1 (3,8%)	1 (12%)	
плазмоцитома	2 (5,9%)	2 (7,7%)	0 (0%)	
почка	9 (26%)	7 (27%)	2 (25%)	
простата	4 (12%)	4 (15%)	0 (0%)	
толстая кишка	1 (2,9%)	1 (3,8%)	0 (0%)	
хондросаркома	1 (2,9%)	1 (3,8%)	0 (0%)	
Лекарственная противоопухолевая терапия до операции на позвоночнике	15 (44%)	12 (46%)	3 (38%)	>0,999

Окончание таблицы см. на след. странице

Таблица 1. **Общая характеристика пациентов с разделением в зависимости от функционального статуса в катамнезе** *(окончание)*

Параметр	Всего, *n*=34[1]	Не ходит, *n*=26[1]	Ходит, *n*=8[1]	*p*-value[2]
Количество метастазов в позвоночнике:				0,857
много	6 (18%)	4 (15%)	2 (25%)	
несколько (2—3)	8 (24%)	6 (23%)	2 (25%)	
один	20 (59%)	16 (62%)	4 (50%)	
Отдел позвоночника:				0,570
грудной	29 (85%)	23 (88%)	6 (75%)	
поясничный	5 (15%)	3 (12%)	2 (25%)	
ASIA AIS до операции:				0,410
A	22 (65%)	18 (69%)	4 (50%)	
B	12 (35%)	8 (31%)	4 (50%)	
Нарушение функции мочевого пузыря:				0,355
нет	8 (24%)	5 (19%)	3 (38%)	
да	26 (76%)	21 (81%)	5 (62%)	
Продолжительность неврологических расстройств, дни	66 (8—300)	77 (8—300)	20 (13—62)	0,006
Движения в нижних конечностях при выписке:				0,003
нет	24 (71%)	22 (85%)	2 (25%)	
есть	10 (29%)	4 (15%)	6 (75%)	
Химиотерапия после операции на позвоночнике	6 (18%)	1 (3,8%)	5 (62%)	0,001
Локальный рецидив/продолженный рост:				0,131
нет	31 (91%)	25 (96%)	6 (75%)	
да	3 (8,8%)	1 (3,8%)	2 (25%)	

Примечание. [1] — *n* (%); Median (Minimum—Maximum); [2] — Fisher's exact test; Wilcoxon rank sum test. Здесь и в **табл. 2:** CUP — рак без выявленного первичного очага).

Таблица 2. **Распределение типов опухолей на основании агрессивности течения**

Медленно прогрессирующие опухоли	Рак молочной железы — 2 (7,7%)
	Рак простаты — 4 (15%)
	Рак толстой кишки — 1 (3,8%)
Умеренно прогрессирующие опухоли	Рак почки — 7 (27%)
	Множественная миелома — 1 (3,8)
	Плазмоцитома — 2 (7,7%)
	Хондросаркома — 1 (3,8%)
Быстро прогрессирующие опухоли	Рак легкого — 2 (7,7%)
	Рак желудка — 1 (3,8%)
	Рак печени — 2 (7,7%)
Другие опухоли	Другие опухоли+CUP — 4 (15,8%)

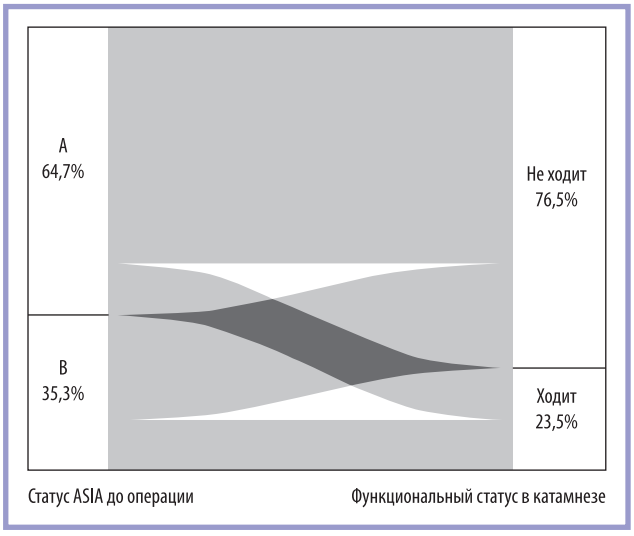

Функциональный статус в катамнезе.

мальный — 50 мес. В течение послеоперационного наблюдения у 2 пациентов с нижней параплегией, у 3 пациентов с глубоким парапарезом (1 пациент с силой в 1 балл в дооперационном периоде и 2 пациента с 2 баллами), а также у всех 3 пациентов с умеренным нижним парапарезом (сила в нижних конечностях — 3 балла) отмечено полное или частичное восстановление неврологического дефицита до способности к самостоятельному передвижению **(рисунок)**. Также у всех 8 пациентов при контрольных осмотрах было отмечено восстановление функции тазовых органов. Общая выживаемость через 3 мес составила 84,8%, через 12 мес — 48,4%; из них не могли передвигаться самостоятельно 71 и 46% соответственно. Отметку 2 года перешли 8 из 34 пациентов, 4 имели выражен-

ные неврологические расстройства и не могли передвигаться самостоятельно, 3 ходили самостоятельно и 1 использовал дополнительную опору.

В итоге у 26 из 34 пациентов в послеоперационном периоде сохранились неврологические расстройства, в то время как у 8 больных произошел регресс (полный или частичный) неврологического дефицита, и они смогли передвигаться самостоятельно или с дополнительной опорой. У пациентов с положительной динамикой средняя длительность предоперационной параплегии составляла 20 дней, в то же время в группе больных с сохраняющейся параплегией этот параметр составил 77 дней. Существенной разницы в возрасте пациентов и сопутствующей патологии не было. Увеличение продолжительности предоперационной параплегии считалось одним из основных негативных факторов восстановления неврологического дефицита. Результаты логистической регрессии свидетельствуют о том, что каждый дооперационный день снижает вероятность улучшения неврологического статуса на 4%. При оценке пороговых значений было выявлено, что выполнение хирургической декомпрессии в срок до 27 дней от дебюта плегии приводит к более высокой вероятности нормализации функционального статуса. Появление произвольных движений в нижних конечностях являлось благоприятным прогностическим признаком для дальнейшего восстановления **(табл. 3)**.

Таблица 3. **Результаты универиантной логистической регрессии по оценке вероятности восстановления функционального статуса после операции**

Параметр	OR[1]	95% CI[1]	*p*-value	*q*-value[2]
Пол:			0,066	0,15
женский	—	—		
мужской	0,21	0,03, 1,11		
Возраст	1,00	0,94, 1,07	>0,99	>0,99
Отдел позвоночника:			0,37	0,43
грудной	—	—		
поясничный	2,56	0,29, 19,2		
ASIA AIS до операции:			0,33	0,39
A	—	—		
B	2,25	0,43, 11,9		
Нарушение функции мочевого пузыря:			0,30	0,39
нет	—	—		
да	0,40	0,07, 2,44		
Продолжительность неврологических расстройств, дни	0,96	0,90, 0,99	0,002	0,008
Наличие движений в нижних конечностях при выписке	16,5	2,76, 147	0,002	0,008

Примечание. [1] — OR — отношение шансов; CI — доверительный интервал; [2] —поправка с учетом множественного сравнения.

Обсуждение

Длительность срока от дебюта грубой неврологической симптоматики до операции является одним из важнейших факторов, влияющих на неврологический исход. При быстром нарастании явлений пара- или тетрапареза декомпрессию нервных структур следует проводить как можно скорее, по возможности в первые 48—72 часа [15]. В нашем исследовании участвовали 34 пациента с опухолями позвоночника, с грубым неврологическим дефицитом в виде нижнего парапареза, нарушением функций тазовых органов. 94,11% пациентов имели индекс Карновского — 30%, у остальных 5,89—40%. В послеоперационном периоде 8 (23,5%) пациентов восстановили способность передвигаться (самостоятельно или с опорой на ходунки). Низкая вероятность регресса неврологического дефицита была напрямую связана с продолжительностью пареза в предоперационном периоде.

Основным показанием к хирургическому лечению был неврологический дефицит, возникший за счет сдавления нервных структур эпидуральным компонентом опухоли в грудном или поясничном отделах позвоночника. Важно отметить, что, несмотря на анатомические различия и различные структуры, подвергавшиеся компрессии (спинной мозг, корешки конского хвоста), значительных различий в функциональных результатах лечения выявлено не было. На наш взгляд, альтернативные методы, такие как лучевая терапия, высокодозная химиотерапия и терапия бисфосфонатами, не способны в кратчайшие сроки обеспечить необходимый регресс неврологической симптоматики, в особенности у пациентов с первично диагностированными метастазами в позвоночник [16, 17].

Тем не менее, в связи со значительным снижением иммунного статуса, многократными курсами химиотерапевтического лечения и лучевой терапии частота осложнений после операций на позвоночнике по-прежнему остается достаточно высокой [17—19] и несущественно отличается от общемировых показателей. Это касается как местных, так и системных осложнений. Поэтому одна из основных проблем при отборе пациентов — необходимость избежать проведения операций у больных с низким прогнозом выживаемости. Хотя состояние пациентов может значительно улучшиться, в большинстве случаев для того, чтобы пациент мог получить реальную пользу от операции, необходимый прогноз выживания должен составлять не менее 3—6 мес [20, 21]. Надо отметить, что в медицинской литературе отсутствуют исследования по лечению длительно существующих тяжелых неврологических нарушений на фоне ЭКСМ. Большинство работ, описывающих лечение большой когорты пациентов, касается категории больных, которым оперативные вмешательства выполнялись в сроки от 48 до 72 часов [6, 7, 15, 20].

В нашей серии наблюдений преобладали злокачественные новообразования почки и простаты (суммарно 42%). У большинства больных, при обследовании были выявлены единичные метастазы в позвоночник (62%), что, вероятно, не в последнюю очередь повлияло на диагностику опухолевой компрессии спинного мозга. Это было связано с отсутствием активных жалоб у больных со стороны позвоночного столба до момента манифестации неврологических осложнений, и поэтому не «привлекало» внимания онкологов, что, в свою очередь, задерживало назначение бисфосфонатов, лучевой терапии или обращение в профильное учреждение.

Задняя декомпрессия и стабилизация были основной хирургической техникой, хотя в ряде клиник актуальной и достаточной считается передняя декомпрессия спинного мозга и стабилизация передней опорной колонны [22]. Техника спондилосинтеза была стандартной и не отличалась от общемировых, целью операции была достаточная и по возможности циркулярная сепарация опухолевых тканей от спинномозговых структур. Оперативное вмешательство не сопровождалось проведением спондилодеза с помощью костных ауто- или аллотрансплантатов по причине того, что проводимая лучевая терапия и химиотерапия, а также свойственный онкологическим больным общий катаболический статус, приводящий к замедлению репаративных процессов, снижают вероятность формирования спондилодеза.

Эффективность данного хирургического подхода по сравнению с лучевой терапией у онкологических больных с опухолями позвоночника и грубыми неврологическими симптомами доказывают многие рандомизированные исследования, однако это ни в коем случае не исключает использования лучевой терапии в послеоперационном периоде во избежание рецидива новообразования [23—25].

Наше исследование показало, что проведение операции позднее 27 дней после появления грубых неврологических нарушений значительно снижает вероятность регресса неврологического дефицита. Эти результаты подчеркивают важность своевременного вмешательства для улучшения исходов лечения у пациентов с данной патологией. Важно отметить, что ранняя диагностика и быстрое принятие решений о хирургическом вмешательстве имеют критическое значение.

На основании результатов нашего исследования можно рекомендовать несколько ключевых стратегий для улучшения исходов лечения пациентов. Во-первых, следует уделять особое внимание ранней диагностике и скорому направлению пациентов в специализированные центры для проведения полной неврологической оценки и подготовки к операции. Ранняя диагностика может быть улучшена путем повышения осведомленности медицинского персонала о симптомах и рисках задержки лечения.

Во-вторых, мониторинг и поддержка пациентов после первых 72 часов от дебюта симптомов играют важную роль в предотвращении дальнейшего ухудшения состояния. Регулярные неврологические осмотры и мониторинг витальных функций должны стать стандартной практикой. Важно использовать стероиды для уменьшения воспаления и отека спинного мозга. Поскольку логистика и госпитализация могут занять время, важно начинать эту терапию как можно раньше. Кроме того, адекватное обезболивание способствует сохранению остаточной неврологической функции и улучшению общего состояния пациента.

Наконец, информирование пациентов и их семей о важности раннего обращения за медицинской помощью при появлении первых признаков неврологических нарушений также имеет большое значение. Просвещение пациентов о симптомах и возможных исходах заболевания может ускорить процесс принятия решений и улучшить результаты лечения. Несмотря на то, что данные рекомендации требуют дальнейшего изучения и подтверждения в новых исследованиях, их внедрение в клиническую практику может стать важным шагом на пути к улучшению исходов лечения пациентов с грубыми неврологическими нарушениями. Результаты данного исследования должны стать основой для дальнейшей разработки более эффективных стратегий лечения.

Заключение

Проведение оперативного вмешательства при продолжительности грубых неврологических расстройств более 27 дней имеет крайне низкий процент вероятности восстановления способности к самостоятельному передвижению. Каждый день сохраняющейся компрессии нервных структур снижает вероятность регресса неврологического дефицита на 4%. Диагностическая настороженность в выявлении опухолей позвоночника и своевременное оперативное лечение пациентов с угрозой развития эпидуральной компрессии нервных структур позволяют существенно снизить инвалидизацию и улучшить качество жизни.

Участие авторов:
Концепция и дизайн исследования — Смекаленков О.А., Масевнин С.В., Пташников Д.А.
Сбор и обработка материала — Смекаленков О.А., Мураховский В.С.
Статистическая обработка данных — Заборовский Н.С., Масевнин С.В.
Написание текста — Смекаленков О.А., Заборовский Н.С.
Редактирование — Мураховский В.С., Заборовский Н.С., Пташников Д.А.

Авторы заявляют об отсутствии конфликта интересов.
The authors declare no conflicts of interest

ЛИТЕРАТУРА/REFERENCES

1. Nater A, Martin AR, Sahgal A, Choi D, Fehlings MG. Symptomatic spinal metastasis: A systematic literature review of the preoperative prognostic factors for survival, neurological, functional and quality of life in surgically treated patients and methodological recommendations for prognostic studies. *PLoS ONE*. 2017;12:e0171507. https://doi.org/10.1371/journal.pone.0171507
2. Patnaik S, Turner J, Inaparthy P, Kieffer WK. Metastatic spinal cord compression. *British Journal of Hospital Medicine*. 2020;81(4):1-10. https://doi.org/10.12968/hmed.2019.0399
3. Pessina F, Navarria P, Riva M, Franceschini D, Nibali MC, Fornari M, Scorsetti M. Long-Term Follow-Up of Patients with Metastatic Epidural Spinal Cord Compression from Breast Cancer Treated with Surgery Followed by Radiotherapy. *World Neurosurgery*. 2018;110:e281-e286. https://doi.org/10.1016/j.wneu.2017.10.156
4. Zanaty A, George KJ. Outcomes and efficiency of managing patients admitted for surgery for spinal metastases. *Surgical Neurology International*. 2022;13:312. https://doi.org/10.25259/SNI_371_2022
5. Bakar D, Tanenbaum JE, Phan K, Alentado VJ, Steinmetz MP, Benzel EC, Mroz TE. Decompression surgery for spinal metastases: a systematic review. *Neurosurgical Focus*. 2016;41(2):E2. https://doi.org/10.3171/2016.6.FOCUS16166
6. Meyer HS, Wagner A, Raufer A, Joerger AK, Gempt J, Meyer B. Surgery in Acute Metastatic Spinal Cord Compression: Timing and Functional Outcome. *Cancers*. 2022;14(9):2249. https://doi.org/10.3390/cancers14092249
7. Bresolin N, Sartori L, Drago G, Pastorello G, Gallinaro P, Del Verme J, Zanata R, Giordan E. Systematic Review and Meta-Analysis on Optimal Timing of Surgery for Acute Symptomatic Metastatic Spinal Cord Compression. *Medicina*. 2024;60(4):631. https://doi.org/10.3390/medicina60040631
8. Younsi A, Riemann L, Ishak B, Scherer M, Unterberg AW, Zweckberger K. Feasibility of salvage decompressive surgery for pending paralysis due to metastatic spinal cord compression. *Clinical Neurology and Neurosurgery*. 2021;202:106509. https://doi.org/10.1016/j.clineuro.2021.106509
9. Miyazaki K, Kanda Y, Sakai Y, Yoshikawa R, Yurube T, Takeoka Y, Hara H, Akisue T, Kuroda R, Kakutani K. Effect of Bone Metastasis Cancer Board on Spinal Surgery Outcomes: A Retrospective Study. *Medicina*. 2023;59(12):2087. https://doi.org/10.3390/medicina59122087
10. Wibmer C, Leithner A, Hofmann G, Clar H, Kapitan M, Berghold A, Windhager R. Survival analysis of 254 patients after manifestation of spinal metastases: evaluation of seven preoperative scoring systems. *Spine*. 2011;36(23):1977-1986. https://doi.org/10.1097/BRS.0b013e3182011f84
11. Wagner A, Haag E, Joerger AK, Jost P, Combs SE, Wostrack M, Gempt J, Meyer B. Comprehensive surgical treatment strategy for spinal metastases. *Scientific Reports*. 2021;11(1):7988. https://doi.org/10.1038/s41598-021-87121-1
12. Guzik G. Surgical Treatment in Patients with Spinal Tumors — Differences in Surgical Strategies and Malignancy-Associated Problems. An Analysis of 474 Patients. *Ortopedia, Traumatologia, Rehabilitacja*. 2015;17(3):229-240. https://doi.org/10.5604/15093492.1162422
13. Li T, Yan J, Liu X, Hu J, Wang F. Efficacy and Safety of Conservative Treatment Compared with Surgical Treatment for Thoracolumbar Fracture with Score 4 Thoracolumbar Injury Classification and Severity (TLICS): A Systematic Review and Meta-analysis. *Clinical Spine Surgery*. 2024;37(5):230-241. https://doi.org/10.1097/BSD.0000000000001503
14. Заборовский Н.С., Пташников Д.А., Топузов Э.Э., Левченко Е.В., Михайлов Д.А., Наталенко К.Е. Эпидемиология опухолей позвоночника у пациентов, получивших специализированную ортопедическую помощь. *Травматология и ортопедия России*. 2019;25(1):104-112. Zaborovsky NS, Ptashnikov DA, Topuzov EE, Levchenko EV, Mikhailov DA, Natalenko KE. Spine Tumor Epidemiology in Patients who Underwent Orthopaedic Surgery. *Traumatology and Orthopedics of Russia*. 2019;25(1):104-112. (In Russ.). https://doi.org/10.21823/2311-2905-2019-25-1-104-112
15. Van den Brande R, Thijs D, Bilsky M, Peeters M, Billiet C, Van de Kelft E. Treatment of ambulatory patients with metastatic epidural spinal cord compression: a systematic review and meta-analysis. *Journal of Neurosurgery. Spine*. 2023;40(2):175-184. https://doi.org/10.3171/2023.8.SPINE23541
16. Sailhan F, Prost S, Zairi F, Gille O, Pascal-Mousselard H, Bennis S, Charles YP, Blondel B, Fuentes S. Retrospective multicenter study by the French Spine Society of surgical treatment for spinal metastasis in France. *Orthopaedics & Traumatology, Surgery & Research*. 2018;104(5):589-595. https://doi.org/10.1016/j.otsr.2018.06.006
17. Lange N, Stadtmüller T, Scheibel S, Reischer G, Wagner A, Meyer B, Gempt J. Analysis of risk factors for perioperative complications in spine surgery. *Scientific Reports*. 2022;12(1):14350. https://doi.org/10.1038/s41598-022-18417-z
18. Nater A, Sahgal A, Fehlings M. Management — Spinal metastases. *Handbook of Clinical Neurology*. 2018;149:239-255. https://doi.org/10.1016/B978-0-12-811161-1.00016-5
19. Tomasian A, Khan MA, Jennings JW. Percutaneous Treatment of Spinal Metastases. *Neuroimaging Clinics of North America*. 2023;33(3):499-506. https://doi.org/10.1016/j.nic.2023.03.005
20. Meyer HS, Wagner A, Raufer A, Joerger AK, Gempt J, Meyer B. Surgery in Acute Metastatic Spinal Cord Compression: Timing and Functional Outcome. *Cancers*. 2022;14(9):2249. https://doi.org/10.3390/cancers14092249
21. Li Z, Long H, Guo R, Xu J, Wang X, Cheng X, Huang Y, Li F. Surgical treatment indications and outcomes in patients with spinal metastases in the cervicothoracic junction (CTJ). *Journal of Orthopaedic Surgery and Research*. 2018;13(1):20. https://doi.org/10.1186/s13018-018-0732-2
22. Rustagi T, Mashaly H, Ganguly R, Akhter A, Mendel E. Transpedicular Vertebrectomy With Circumferential Spinal Cord Decompression and Reconstruction for Thoracic Spine Metastasis: A Consecutive Case Series. *Spine*. 2020;45(14):E820-E828. https://doi.org/10.1097/BRS.0000000000003450
23. Barzilai O, Fisher CG, Bilsky MH. State of the Art Treatment of Spinal Metastatic Disease. *Neurosurgery*. 2018;82(4):757-769. https://doi.org/10.1093/neuros/nyx567
24. Laufer I, Bilsky MH. Advances in the treatment of metastatic spine tumors: the future is not what it used to be. *Journal of Neurosurgery. Spine*. 2019;30(3):299-307. https://doi.org/10.3171/2018.11.SPINE18709
25. Seok SY, Cho JH, Lee HR, Park JW, Park JH, Lee DH, Hwang CJ, Park S, Jang HJ. The Perioperative Effects of Preoperative Radiotherapy in Metastatic Spinal Tumor Patients. *World Neurosurgery*. 2024;188:e273-e277. https://doi.org/10.1016/j.wneu.2024.05.096

Поступила/Received 30.01.2024
Исправлена/Revised 14.03.2025
Принята к печати/Accepted 28.03.2025