Вопросы нейрохирургии имени Н.Н. Бурденко
2024, №6, с. 88–96
https://doi.org/10.17116/neiro20248806188

Burdenko's Journal of Neurosurgery
2024, No. 6, pp. 88–96
https://doi.org/10.17116/neiro20248806188

Миграция дистального катетера вентрикулоперитонеального шунта в сердце. Систематический обзор литературы и описание клинического случая

© А.В. СТАНИШЕВСКИЙ, М.А. ЛЕГЗДАЙН, Н.Р. САБУРОВ, Д.В. СВИСТОВ, Г.В. ГАВРИЛОВ

ФГБВОУ ВО «Военно-медицинская академия им. С.М. Кирова» Минобороны России, Санкт-Петербург, Россия

Резюме

Ликворошунтирующие операции — один из наиболее распространенных видов нейрохирургических вмешательств. Редким осложнением этих операций является кардиальная миграция дистального катетера шунтирующей системы. В настоящей публикации мы представляем клинический случай миграции перитонеального катетера шунтирующей системы в правые отделы сердца, а также систематический обзор литературы, посвященный этому осложнению.

Материал и методы. Представлен случай лечения пациента с сообщающейся гидроцефалией, развившейся после проникающего черепно-мозгового ранения, у которого на 5-е сутки после вентрикулоперитонеального шунтирования была отмечена миграция перитонеального катетера шунтирующей системы в правые отделы сердца. Выполнен систематический обзор литературы, проанализированы все описанные случаи миграции дистального катетера шунтирующей системы в полость сердца, определены факторы риска миграции, возможные осложнения и варианты хирургического лечения.

Результаты. Было найдено 38 публикаций, соответствующих критериям включения, описывающих 40 случаев миграции дистального катетера шунтирующей системы в правые отделы сердца. У 65% пациентов миграция катетера была диагностирована спустя 2 мес и более после шунтирующей операции, при этом в 21% случаев она не проявлялась клинически. Вместе с тем менее чем у $^1/_2$ пациентов не отмечено развития осложнений, а хирургическое лечение почти в 50% наблюдений потребовало выполнения сложных методик, таких как эндоваскулярное удаление или торакотомия.

Заключение. Миграция дистального катетера шунтирующей системы в правые отделы сердца является редким и опасным осложнением ликворошунтирующих операций. Необходимо учитывать факторы риска его развития как при планировании хирургического лечения, так и при назначении контрольных исследований.

Ключевые слова: *вентрикулоперитонеальное шунтирование, миграция катетера, шунтирующая система, сообщающаяся гидроцефалия.*

Информация об авторах:
Станишевский А.В. — https://orcid.org/0000-0002-2615-269X
Легздайн М.А. — https://orcid.org/0000-0002-6682-3320
Сабуров Н.Р. — https://orcid.org/0000-0001-9550-2430
Свистов Д.В. — https://orcid.org/0000-0002-3922-9887
Гаврилов Г.В. — https://orcid.org/0000-0002-8594-1533
Автор, ответственный за переписку: Станишевский А.В. — e-mail: a-stan@mail.ru

Как цитировать:
Станишевский А.В., Легздайн М.А., Сабуров Н.Р., Свистов Д.В., Гаврилов Г.В. Миграция дистального катетера вентрикулоперитонеального шунта в сердце. Систематический обзор литературы и описание клинического случая. *Вопросы нейрохирургии имени Н.Н. Бурденко*. 2024;88(6):88–96. https://doi.org/10.17116/neiro20248806188

Intracardiac migration of a ventriculoperitoneal shunt. A systematic literature review and case report

© A.V. STANISHEVSKIY, M.A. LEGZDAIN, N.R. SABUROV, D.V. SVISTOV, G.V. GAVRILOV

Kirov Military Medical Academy, Saint Petersburg, Russia

Abstract

CSF shunting procedures are common in neurosurgery. A rare complication of these procedures is migration of distal catheter. We present a case of peritoneal catheter migration into the right heart chambers. A systematic review of appropriate literature data was carried out.

Material and methods. We present a patient with communicating hydrocephalus after previous penetrating traumatic brain injury. Migration of peritoneal catheter into the right heart chambers occurred in 5 days after ventriculoperitoneal shunting. We performed a systematic review of literature data and analyzed all similar cases of intracardiac migration of ventriculoperitoneal catheter, risk factors of migration, possible complications and surgical treatments.

Results. There were 38 articles describing 40 cases of distal catheter migration into the right heart chambers meeting the inclusion criteria. In 65% of patients, catheter migration was diagnosed after ≥2 months. Migration was asymptomatic in 21% of cases. Additionally, less than 50% of patients had no complications. Surgical treatment required complex techniques such as endovascular removal or thoracotomy in nearly 50% of cases.

Conclusion. Migration of ventriculoperitoneal catheter into the right heart chambers is a rare and dangerous complication of CSF shunting procedures. Risk factors of this complication should be considered when scheduling surgical treatment and follow-up examinations.

Keywords: *ventriculoperitoneal shunting, catheter migration, shunting system, communicating hydrocephalus.*

Information about the authors:
Stanishevskiy A.V. — https://orcid.org/0000-0002-2615-269X
Legzdain M.A. — https://orcid.org/0000-0002-6682-3320
Saburov N.R. — https://orcid.org/0000-0001-9550-2430
Svistov D.V. — https://orcid.org/0000-0002-3922-9887
Gavrilov G.V. — https://orcid.org/0000-0002-8594-1533
Corresponding author: Stanishevskiy A.V. — e-mail: a-stan@mail.ru

To cite this article:
Stanishevskiy AV, Legzdain MA, Saburov NR, Svistov DV, Gavrilov GV. Intracardiac migration of a ventriculoperitoneal shunt. A systematic literature review and case report. *Burdenko's Journal of Neurosergery*. 2024;88(6):88–96. (In Russ.).
https://doi.org/10.17116/neiro20248806188

Введение

Вентрикулоперитонеальное шунтирование (ВПШ) выполняется для лечения различных вариантов гидроцефалии и является одним из наиболее распространенных видов нейрохирургических вмешательств. Редким осложнением послеоперационного периода является миграция дистального катетера (ДК) шунтирующей системы. Описаны следующие варианты миграции: в просвет кишки и мочевого пузыря, через переднюю брюшную стенку, в плевральную полость и средостение, мошонку, влагалище, печень и желчный пузырь и даже грудной имплантат [1]. Редким вариантом миграции ДК является миграция в правые отделы сердца и легочные артерии. В настоящей работе описано клиническое наблюдение миграции ДК в сердце и представлены результаты систематического обзора литературы, посвященного данному осложнению.

Материал и методы

Проведен поиск публикаций в базах данных eLibrary.Ru, PubMed, Scopus, Web of Science, Google Scholar по ключевым словам: «гидроцефалия», «шунтирование», «миграция», «катетер», «сердце», «вена», «осложнение», «hydrocephalus», «catheter», «migration», «cardiac», «venous», «pulmonary». Включены публикации, описывающие случаи миграции ДК в сердце и легочные сосуды у пациентов, перенесших ВПШ. Алгоритм отбора источников представлен на **рис. 1**.

Анализировались пол и возраст пациентов, показания к ВПШ, срок от ВПШ до выявления миграции ДК, клинические проявления, механизмы, факторы риска и осложнения миграции ДК, методы хирургического лечения и исход. Предикторы кардиальной миграции ДК оценивались по описанию в тексте публикации или при оценке рентгенограмм и компьютерных томограмм.

Результаты

Клинический случай

Пациент *С.*, мужчина, 32 лет, по поводу посттравматической сообщающейся тривентрикулярной гидроцефалии было выполнено ВПШ системой с клапаном постоянного среднего давления Delta Valve («Medtronic», Ирландия). Вентрикулярный катетер был имплантирован в правый боковой желудочек через затылочный рог (по Frazier). Хирургическое вмешательство прошло без особенностей. Через полгода после ВПШ отмечено развитие дисфункции шунтирующей системы: снижение активности, выбухание головного мозга в посттрепанационный дефект, «залипание» помпы шунта. Было принято решение о ревизионной операции.

Прежняя шунтирующая система была удалена, отмечалась обструкция клапана и катетеров белковыми депозитами. Новый вентрикулярный катетер был проведен по прежней траектории, установлен программируемый клапан Codman Hakim, проведение ДК осуществлялось при помощи металлического проводника по стандартной методике к параректальному разрезу на передней брюшной стенке справа. Кровотечения при проведении ДК, а также гематом по ходу шунтирующей системы отмечено не было, погружение ДК в брюшную полость осуществлялось посредством мини-лапаротомии, фиксация ДК к мягким тканям передней брюшной стенки не выполнялась.

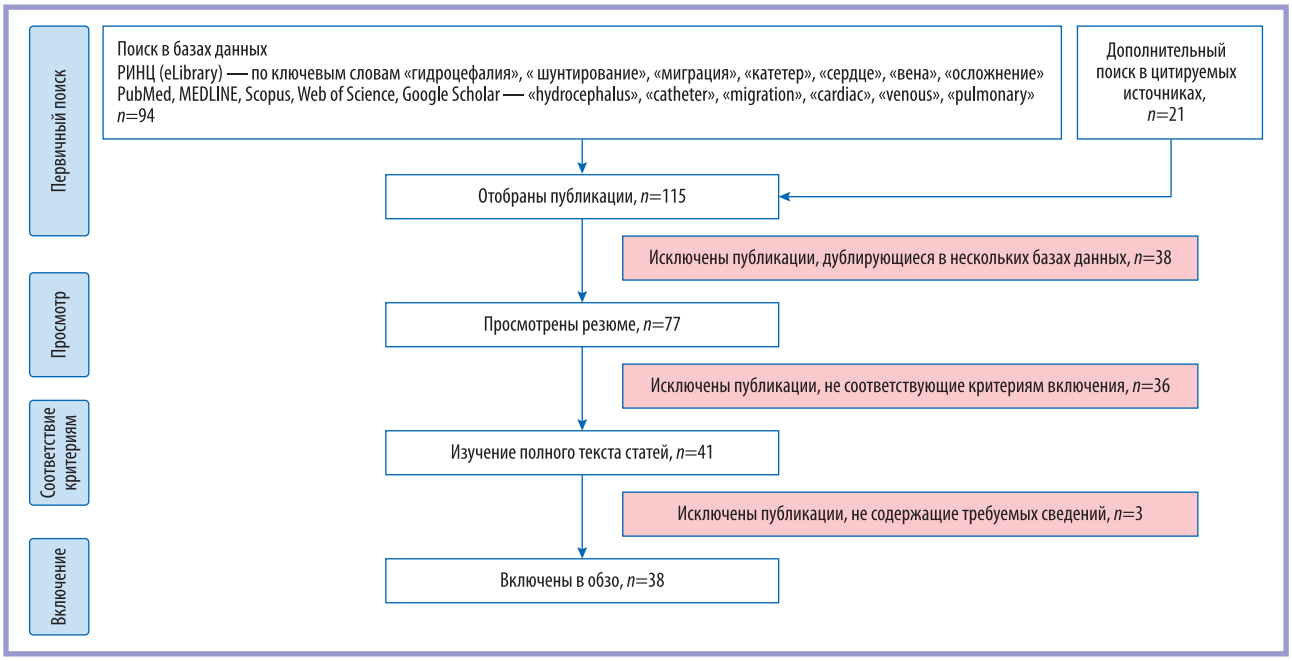

Рис. 1. **Алгоритм отбора публикаций для составления систематического обзора.**

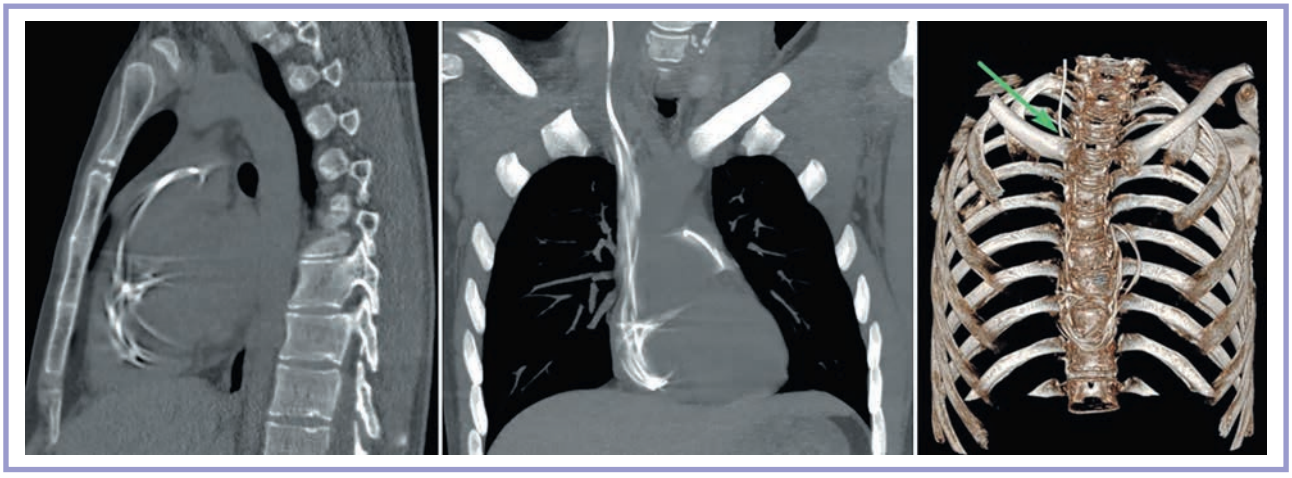

Рис. 2. **Компьютерная томограмма груди пациента *С.*, 5-е сутки после вентрикулоперитонеального шунтирования.**
Отмечается миграция дистального катетера через внутреннюю яремную вену в правые отделы сердца и легочный ствол. Наблюдается прохождение дистального катетера под правой ключицей — в просвете внутренней яремной вены (зеленая стрелка).

Послеоперационный период протекал штатно, клинические проявления гидроцефалии регрессировали, при контрольной компьютерной томографии (КТ) головы верифицировано удовлетворительное положение вентрикулярного катетера. На 5-е сутки пациент пожаловался на боль в районе раны в правой мезогастральной области. При рентгенографии живота отмечено отсутствие ДК в брюшной полости, а при КТ выявлена миграция ДК в правые отделы сердца **(рис. 2)**.

Несмотря на отсутствие признаков дисфункции шунта, было решено выполнить неотложное хирургическое вмешательство и переустановить ДК. Сформирована мультидисциплинарная бригада, включающая нейрохирурга, сосудистого хирурга, кардиохирурга и специалиста по рентгенэндоваскулярной хирургии. Пациенту выполнена эхокардиография, верифицировавшая нахождение катетера в полости правого желудочка, тромбоза не выявлено. При ультразвуковом исследовании сосудов шеи была обнаружена область перфорации внутренней яремной вены (ВЯВ). Во время ревизии были выполнены разрез на шее по ходу ДК и диссекция ВЯВ в области ее перфорации катетером. Произведено аккуратное вытягивание катетера, прошедшее без сопротивления. Незначительно выраженное кровотечение из ВЯВ было

остановлено прижатием. ДК туннелирован и погружен в брюшную полость через рану в правой мезогастральной области.

В послеоперационном периоде развилось гипердренажное состояние, купированное регулировкой клапана шунтирующей системы. Проявления внутричерепной гипертензии регрессировали, осложнений со стороны сердечно-сосудистой системы не отмечалось, период катамнеза составил 1,5 мес.

Систематический обзор литературы. В обзор включены 38 публикаций, описывающих лечение 40 пациентов с интракардиальной миграцией ДК, все публикации представляют собой описания отдельных клинических случаев (в 2 публикациях представлено по 2 наблюдения). Общая характеристика данных клинических наблюдений приведена в **таблице**.

В большинстве случаев миграция ДК наблюдалась у взрослых (16 лет и старше). Хотя в литературе по-

***Таблица*. Общая характеристика клинических наблюдений, описанных в литературе**

Возраст (*n*=40):	
диапазон	8 мес — 81 год
Me (Q_1; Q_3)	38 лет (15; 58)
взрослые (16 лет и более)	30 (75%)
Пол (*n*=38):	
М (%)	27 (71)
Ж (%)	11 (29)
Показания к ВПШ (*n*=37):	
врожденная гидроцефалия (%)	3 (8)
иНТГ (%)	5 (13,5)
вторичная сообщающаяся гидроцефалия	
— после аСАК (%)	7 (19)
— после ЧМТ (%)	4 (11)
— после менингита (%)	1 (3)
— на фоне опухоли ЦНС (%)	4 (11)
— неуточненной этиологии (%)	1 (3)
окклюзионная гидроцефалия (%)	4 (11)
pseudotumor cerebri	3 (8)
аномалия Киари II типа (%)	1 (3)
менингомиелоцеле (%)	2 (5)
кистовентрикулоперитонеальное шунтирование (%)	2 (5)
Срок от ВПШ до выявления миграции дистального катетера шунтирующей системы (мес) (*n*=37):	
диапазон	3 дня — 8 лет
Me (Q_1; Q_3)	2,5 (1; 12)
N 2 мес и более (%)	24 (65)
Клиническая картина (*n*=39):	
бессимптомно (%)	8 (20,5)
дисфункция шунта	
— гиподренажное состояние (%)	16 (41)
— гипердренажное состояние (%)	1 (2,5)
лихорадка/симптомы эндокардита/сепсис (%)	4 (10)
СН (%)	5 (13)
локальный болевой синдром (шея/грудь/живот) (%)	7 (18)
Механизм миграции дистального катетера шунтирующей системы (*n*=31):	
перфорация НЯВ (%)	7 (23)
перфорация ВЯВ (%)	16 (50)
эррозия НЯВ (%)	5 (17)
эррозия ВЯВ (%)	2 (7)
другой (%)	1 (3)
Предикторы миграции дистального катетера шунтирующей системы (*n*=20):	
медиальное проведение катетера на шее (%)	12 (60)
глубокое проведение катетера на шее (%)	2 (10)
предшествующая ревизия шунтирующей системы (%)	10 (50)
кровотечение при проведении катетера (%)	3 (15)
гематома шеи в послеоперационном периоде (%)	1 (5)
ХОБЛ (%)	1 (5)
Осложнения миграции дистального катетера шунтирующей системы (*n*=40):	
не описаны (%)	17 (42,5)
формирование узлов (%)	12 (30)
фиксация в сердце/легочном стволе/легочных артериях (%)	7 (17,5)
формирование тромбов на катетере (%)	3 (7,5)
формирование тромбов в сердце, неокклюзирующий тромбоз легочной артерии (%)	4 (10)
нарушения ритма (в том числе при попытке удаления) (%)	4 (10)
недостаточность сердечных клапанов (%)	2 (5)
отрыв катетера (%)	1 (2,5)
Методика удаления (*n*=39):	
вытягивание	
— через разрез за ухом (%)	7 (18)
— через разрез на шее (%)	11 (28)
эндоваскулярное извлечение (%)	4 (10)
попытка вытягивания → венотомия (%)	2 (5)
попытка вытягивания → эндоваскулярное извлечение (%)	8 (20,5)
попытка вытягивания → торакотомия/стернотомия, открытое извлечение (%)	4 (10)
торакотомия/стернотомия, открытое извлечение (%)	3 (8)

Примечание. ВПШ — вентрикулоперитонеальное шунтирование; иНТГ — идиопатическая нормотензивная гидроцефалия; аСАК — аневризматическое субарахноидальное кровоизлияние; ЧМТ — черепно-мозговая травма; ЦНС — центральная нервная система; СН — сердечная недостаточность; НЯВ — наружная яремная вена; ВЯВ — внутренняя яремная вена; М — мужчины; Ж — женщины; ХОБЛ — хроническая обструктивная болезнь легких.

казана возможность кардиальной миграции ДК у детей, только в 1 наблюдении она описана у пациента младше 5 лет. Соотношение мужчин и женщин составило 2:1. Этиология гидроцефалии разнообразна, при этом нет оснований полагать, что характер патологии каким-либо образом повлиял на вид шунтирующей системы и особенности ее имплантации. Более чем в $^1/_2$ наблюдений миграция ДК выявлялась спустя длительное время после ВПШ и лишь у 35% пациентов она диагностирована в раннем послеоперационном периоде. В большинстве (79,5%) случаев миграция ДК проявлялась клинически, при этом наиболее частым симптомом была дисфункция шунтирующей системы. У 10% пациентов кардиальная миграция ДК привела к развитию инфекционных осложнений, в том числе к бактериальному эндокардиту (1 наблюдение) и сепсису (1 наблюдение). Патогенез кардиальной миграции ДК обсуждался в 31 случае, наиболее распространенным механизмом стала перфорация ВЯВ или наружной яремной вены (НЯВ) при туннелировании ДК во время ВПШ. Основными предикторами кардиальной миграции ДК являются предшествующая ревизия ДК и медиальное проведение катетера на шее. В ряде случаев описано сочетание факторов риска. Менее чем в $^1/_2$ описанных наблюдений кардиальная миграция ДК характеризовалась неосложненным течением. Часто она осложнялась формированием узлов, фиксацией ДК в сердце и легочных артериях (преимущественно сопровождающейся нарушениями ритма при вытягивании ДК) и тромбообразованием как на самом ДК, так и в полостях сердца и легочных артериях. Случаев тромбоэмболии легочной артерии (ТЭЛА) на фоне кардиальной миграции ДК не описано, однако представлено наблюдение формирования тромба в левом предсердии (миграция ДК через функционирующее овальное окно из правых отделов сердца), потребовавшего торакотомии и открытой тромбэктомии для профилактики дистальной эмболии. Во всех публикациях отмечено, что попытка извлечения мигрировавшего в сердце и легочные сосуды ДК должна предприниматься с привлечением сосудистых хирургов, кардиохирургов и специалистов по рентгенэндоваскулярной хирургии. Только в 46% случаев вытягивание ДК позволило переустановить мигрировавший ДК в брюшную полость или перевести систему в вентрикулоатриальный (ВА) шунт. Почти в таком же количестве наблюдений потребовалось выполнение венотомии, эндоваскулярного удаления или открытого извлечения посредством торакотомии из-за формирования на ДК узлов или его фиксации в сердце и легочных артериях. Менее чем в 20% случаев эндоваскулярное или открытое извлечение ДК осуществлялось без предварительной попытки его вытягивания из области перфорации яремной вены. Информация об исходе лечения миграции ДК доступна для 33 (85%) наблюдений. Персистирующая недостаточность клапанов сердца (трехстворчатого и клапана легочного ствола) описана в 2 случаях, еще в 1 наблюдении динамики в состоянии пациента после хирургического лечения не отмечено. В остальных случаях описан регресс клинических проявлений.

Обсуждение

Несмотря на то что ВПШ широко применяется для лечения различных форм гидроцефалии с середины 50-х гг. прошлого века, первое наблюдение кардиальной миграции ДК описано Morell и соавт. только в 1994 г. [2]. Согласно систематическому обзору L. Harischandra и соавт., миграция ДК в сердце составляет около 7% от всех случаев миграции ДК [2]. Редкость этого явления, непредсказуемость его последствий и отсутствие определенного алгоритма действий привели к публикации ряда клинических наблюдений [1, 3, 4—20]. Почти сразу их авторы предприняли попытки систематизации накопленного материала и выявления закономерностей, лежащих в основе этого осложнения.

Патогенез кардиальной миграции дистального катетера

Основным фактором патогенеза миграции ДК в правые отделы сердца и легочные артерии считается пенетрация стенки НЯВ или ВЯВ. В зависимости от сроков развития различают раннюю (до 2 мес) и позднюю миграцию ДК [21]. Предполагается, что ранняя миграция ДК связана с перфорацией стенки НЯВ или ВЯВ на шее при туннелировании ДК, а поздняя — с эрозией тонкой стенки вены на фоне активных движений в шее [7, 11, 16, 19]. При этом эрозия от давления катетером более характерна для НЯВ в надключичной области, так как НЯВ здесь плотно фиксирована в мягких тканях [1, 8, 15]. После пенетрации стенки вены за счет отрицательного давления в ее просвете происходит постепенное вытягивание ДК из брюшной полости — этот процесс был зафиксирован на сериях рентгенограмм у нескольких пациентов [20]. В описанном нами наблюдении миграции ДК имела место интраоперационная перфорация ВЯВ при туннелировании ДК.

Факторы риска кардиальной миграции дистального катетера

На основании приведенных выше механизов кардиальной миграции ДК были установлены факторы риска развития этого осложнения **(рис. 3)**.

Дискуссионным остается вопрос о зависимости риска кардиальной миграции ДК от возраста. Так, согласс-

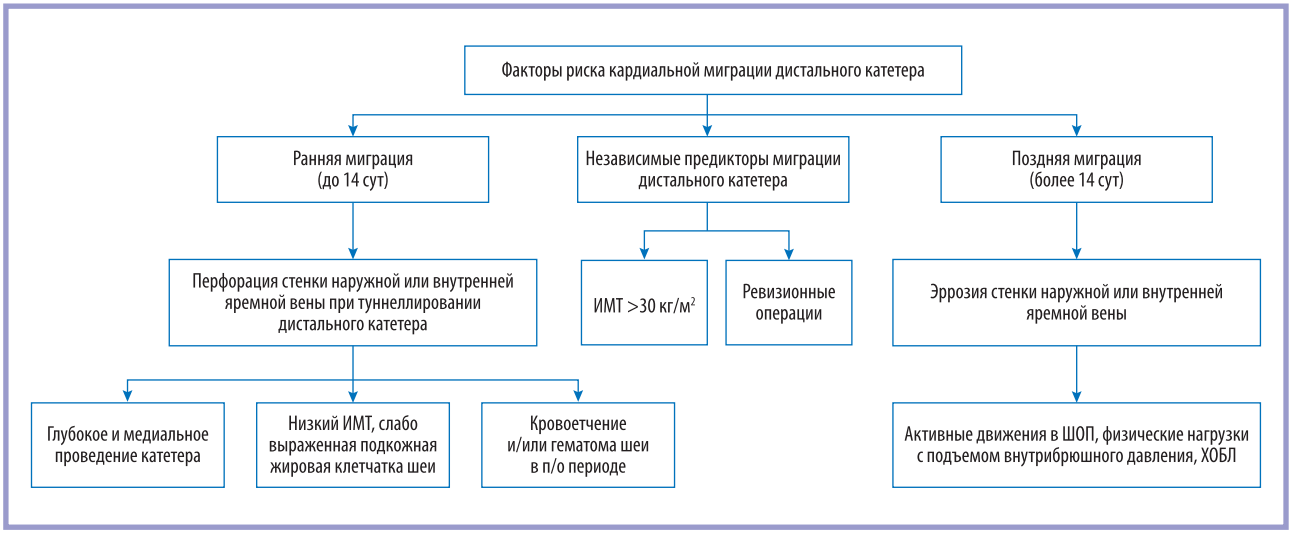

Рис. 3. **Классификация факторов риска кардиальной миграции дистального катетера.**
ИМТ — индекс массы тела; ШОП — шейный отдел позвоночника; ХОБЛ — хроническая обструктивная болезнь легких.

но Q. Wei и соавт., возникновение осложнения у детей младше 6 лет, как правило, не происходит в связи с несоответствием размера инструментов, применяемых для туннелирования ДК, и диаметра яремных вен [20]. Вместе с тем в наблюдении S. Ghaffari и соавт. описан случай миграции ДК в сердце через перфорацию в диафрагме и перикарде у 8-месячного ребенка [7].

Основным независимым предиктором кардиальной миграции ДК является ревизия шунта с переустановкой ДК [22] — этот фактор риска описан в 50% наблюдений, в том числе у оперированного нами пациента. К конституциональным факторам риска кардиальной миграции ДК относят состояния, характеризующиеся повышением градиента между внутригрудным и внутрибрюшным давлением, такие как ожирение или хроническая обструктивная болезнь легких.

К интраоперационным факторам риска миграции ДК относят излишне медиальное и глубокое проведение ДК. В большинстве ситуаций оптимальным считается проведение ДК непосредственно под кожей по среднеключичной линии. Следует отметить, что хотя венозное кровотечение, возникающее при проведении ДК, рассматривается как фактор риска миграции катетера, его отсутствие вовсе не свидетельствует об отсутствии повреждения вены [12]. Редким, но существенным фактором риска также является возникновение гематомы мягких тканей шеи в послеоперационном периоде [8].

Осложнения кардиальной миграции дистального катетера

Наиболее частым осложнением кардиальной миграции ДК является формирование петель и узлов в камерах сердца и просвете легочных артерий, иногда приводящее к фиксации ДК и формированию тромбов [17]. Эти осложнения не всегда можно выявить на дооперационном этапе. Так, в наблюдении M. Patel и соавт. описан случай асимптомной миграции перитонеального катетера в легочную артерию, при этом при открытом удалении катетера отмечены неокклюзирующий тромбоз артерии и образование тромбов на сформировавшемся в ее просвете узле [16]. Следует отметить, что в приведенном наблюдении ни эхокардиография, ни КТ-ангиография не позволили выявить развития указанных осложнений. Эти обстоятельства необходимо учитывать при планировании хирургического лечения миграции ДК. Вместе с тем в ряде случаев КТ с мультипланарной реконструкцией позволяет выявить формирование узлов [3]. В представленном нами наблюдении при КТ признаков образования узлов выявлено не было, что повлияло на выбор вмешательства. Помимо сложностей при извлечении катетера, формирование узлов и петель может привести к нарушению ритма и недостаточности клапанов сердца [14]. К интраоперационным осложнениям можно отнести формирование узлов при вытягивании катетера, развитие нарушений ритма, отрыв фрагментов катетера, эмболию легочных артерий, повреждение клапанов сердца и отрыв или повреждение яремных вен.

Хирургические вмешательства при кардиальной миграции дистального катетера

Учитывая риск развития тяжелых осложнений, удаление мигрировавшего ДК должно рассматриваться как неотложное вмешательство [12]. Диапа-

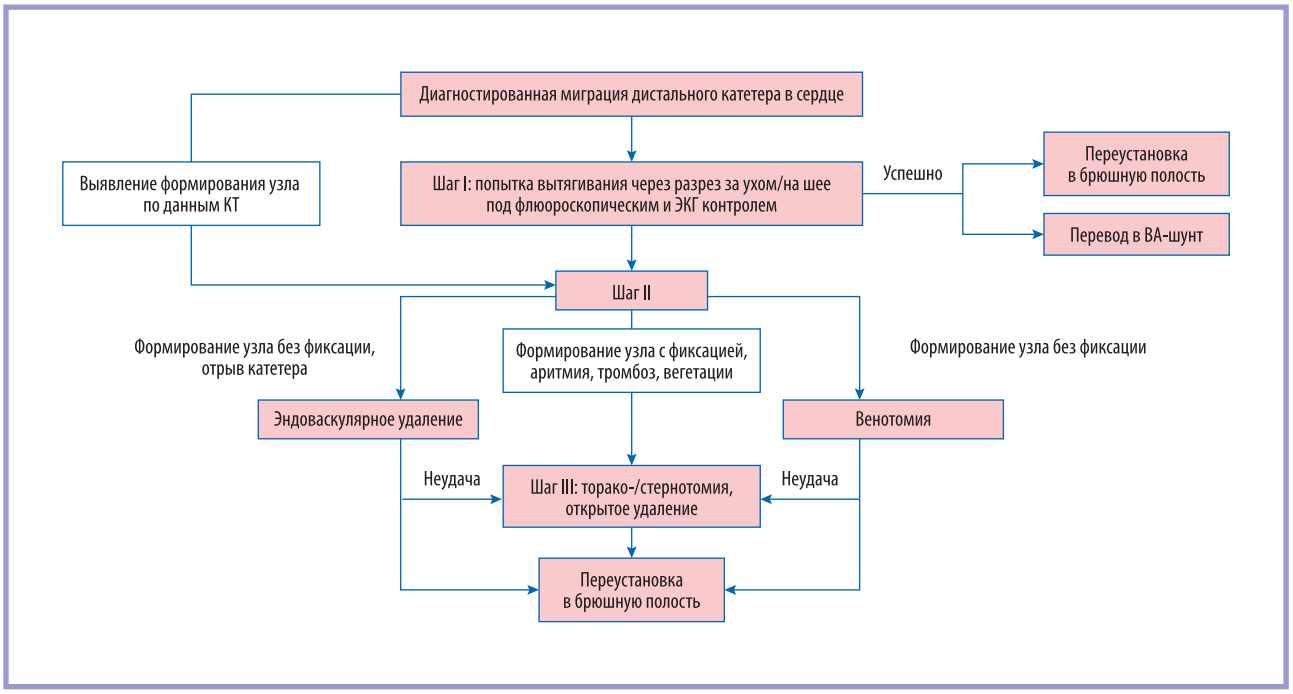

Рис. 4. **Алгоритм принятия клинического решения при выявлении кардиальной миграции дистального катетера.**

зон операций при кардиальной миграции ДК довольно широк и варьирует от простого вытягивания ДК с переустановкой в брюшную полость или укорочением и переводом в ВА-шунт до стернотомии, вскрытия камер сердца и открытого извлечения катетера. Естественно, объем хирургического пособия в каждом случае должен быть определен с учетом особенностей конкретного клинического случая. На основании изучения данных литературы мы сформировали алгоритм принятия клинического решения при выявлении кардиальной миграции ДК **(рис. 4)**.

Как отмечено ранее, вытягивание мигрировавшего ДК почти в $^{1}/_{2}$ случаев позволяет избежать применения более агрессивных и сложных манипуляций. Прибегнуть к этому методу стоит в том случае, если по данным КТ и эхокардиографии не выявляется формирования узлов и тромбов на катетере. Независимо от характера и срока миграции ДК, вытягивание следует выполнять под флюороскопическим ЭКГ-контролем и под контролем чреспищеводной эхокардиографии для выявления формирования узлов при вытягивании, фиксации катетера в полости сердца или легочных артериях и нарушений ритма [11]. Полезным может оказаться предварительное введение в просвет катетера проводника — это увеличит контрастирование катетера при флюороскопии и может снизить вероятность формирования узлов при вытягивании [14].

Описано два варианта разрезов, применяемых для вытягивания мигрировавшего катетера, — за ухом и на шее, в проекции яремных вен. Первый вариант позволяет одновременно оценить область соединения ДК с клапаном шунта, где при миграции ДК в сердце также может развиться рассоединение системы. Разрез на шее удобен тем, что в случае формирования узлов при вытягивании ВЯВ доступна для венотомии и извлечения катетера. На наш взгляд, второй вариант предпочтителен, так как рассоединение системы в области клапана можно без труда диагностировать с помощью рентгенографии или КТ.

Эндоваскулярные вмешательства для низведения ДК в общую бедренную вену и удаления через просвет направляющего катетера или посредством венотомии могут использоваться в качестве первоначального метода устранения миграции ДК или как дополнение к вытягиванию катетера в случае формирования узлов или, особенно, при отрыве фрагментов катетера.

Для профилактики ТЭЛА при удалении катетера путем вытягивания или с использованием эндоваскулярных методик целесообразно предварительно устанавливать в легочные артерии систему противоэмболической защиты [18] и рассмотреть вопрос о периоперационном введении низкомолекулярного гепарина.

К открытым кардиохирургическим вмешательствам в силу их травматичности и сложности целесообразно прибегать в крайнем случае при неэффективности описанных выше методов удаления или в случае фиксации катетера к стенкам легочных артерий за счет гиперплазии интимы или формирования тромбов в камерах сердца, грозящих массивной ТЭЛА.

Некоторые авторы рекомендуют фиксировать ДК к мягким тканям передней брюшной стенки для профилактики миграции. Следует отметить, что в наблюдении, описанном H. Imamura и M. Nomura (2002), это не помогло предотвратить кардиальную миграцию ДК [9].

Практические рекомендации для профилактики кардиальной миграции ДК

1. Оценка факторов риска кардиальной миграции ДК в предоперационном периоде:
   — возраст пациента;
   — наличие ревизионных операций в анамнезе;
   — присутствие ожирения или заболеваний легких.
2. Интраоперационная профилактика кардиальной миграции ДК:
   — избегать медиального и глубокого проведения катетера;
   — развитие кровотечения при проведении катетера — фактор риска миграции.
3. Послеоперационный контроль:
   — при наличии факторов риска кардиальной миграции ДК — ультразвуковое исследование шеи/контрольная КТ головы после ВПШ с захватом шеи для своевременной диагностики перфорации яремной вены/периодическое выполнение рентгенографии груди в раннем послеоперационном периоде;
   — наличие гематомы мягких тканей шеи — фактор риска миграции.

Заключение

Факторы риска развития кардиальной миграции ДК шунтирующей системы необходимо учитывать при назначении контрольных исследований пациентам, перенесшим ликворошунтирующие операции, а возможные варианты осложнений такой миграции — при планировании ее хирургического лечения.

Участие авторов:
Концепция и дизайн исследования — Станишевский А.В.
Сбор и обработка материала — Сабуров Н.Р., Легздайн М.А.
Статистический анализ данных — Станишевский А.В.
Написание текста — Станишевский А.В.
Редактирование — Легздайн М.А., Свистов Д.В., Гаврилов Г.В.

Авторы заявляют об отсутствии конфликта интересов.
The authors declare no conflicts of interest.

ЛИТЕРАТУРА/REFERENCES

1. Hajdarpašić E, Džurlić A, Mahmutbegović N, Zahirović S, Ahmetspahić A, Arnautović K, Omerhodžić I. Sepsis Caused by Bacterial Colonization of Migrated Distal Ventriculoperitoneal Shunt Catheter into the Pulmonary Artery: A First Case Report and Literature Review. *World Neurosurgery*. 2019;126:172-180. https://doi.org/10.1016/j.wneu.2019.02.176
2. Harischandra LS, Sharma A, Chatterjee S. Shunt migration in ventriculoperitoneal shunting: A comprehensive review of literature. *Neurology India*. 2019;67(1):85-99. https://doi.org/10.4103/0028-3886.253968
3. Aboukais R, Zairi F, Marinho P, Lejeune JP. Management of cardiac migration of a distal shunt catheter: the radiological pitfalls. *Neurochirurgie*. 2015;61(1):43-45. https://doi.org/10.1016/j.neuchi.2014.10.109
4. Adib SD, Lescan M, Renovanz M, Schuhmann MU, Trakolis L, Bongers M, Tatagiba M, Döbele A, Grözinger G. Intracardial Catheter Migration of a Ventriculoperitoneal Shunt: Pathophysiology and Interdisciplinary Management. *World Neurosurgery*. 2020;135:222-227. https://doi.org/10.1016/j.wneu.2019.12.089
5. Finneran MM, Nardone E, Marotta DA, Smith GB, Gordhan A. Spontaneous Migration of a Ventriculoperitoneal Shunt into the Venous System: A Multidisciplinary Approach. *Cureus*. 2020;12(4):e7779. https://doi.org/10.7759/cureus.7779
6. Frahm-Jensen G, Newton PR, Drummond KJ, Wagner TP, Mees BM. Intracardiac migration and knotting of a ventriculoperitoneal shunt. *Journal of Clinical Neuroscience*. 2015;22(4):771-773. https://doi.org/10.1016/j.jocn.2014.10.020
7. Ghaffari S, Hashemzadeh K, Samadi M, Molaei A, Sadeghi S, Jamei Khosroshahi A. Upward spontaneous migration of ventriculoperitoneal shunt into the heart: A case report summary. *Journal of Cardiovascular and Thoracic Research*. 2022;14(4):263-267. https://doi.org/10.34172/jcvtr.2022.30523
8. Hevia-Rodríguez P, Armendariz-Guezala M, Undabeitia-Huertas J. Distal ventriculoperitoneal shunt catheter migration into the pulmonary artery: a rare complication. *Anales del Sistema Sanitario de Navarra*. 2023;46(2):e1046. (Spanish). https://doi.org/10.23938/ASSN.1046
9. Imamura H, Nomura M. Migration of ventriculoperitoneal shunt into the heart — case report. *Neurologia Medico-Chirurgica*. 2002;42(4):181-183. https://doi.org/10.2176/nmc.42.181
10. Lancini D, Shetty R. Spontaneous transcardiac migration of a ventriculoperitoneal shunt. *European Heart Journal*. 2020;41(31):3015. https://doi.org/10.1093/eurheartj/ehz619
11. Lee CB, Park J. Distal Ventriculoperitoneal Shunt Catheter Migration into the Pulmonary Vasculature and Cardiac Chamber: A Case Report. *Journal of the Korean Society of Radiology*. 2023;84(4):934-940. https://doi.org/10.3348/jksr.2022.0046
12. Li W, Li Y, Sun Y, Chen L. Migration of a Distal Ventriculoperitoneal Shunt Catheter Into the Pulmonary Vasculature: a Report of an Unusual Case and a Review of the Literature. *Journal of Craniofacial Surgery*. 2019;30(3):e243-e244. https://doi.org/10.1097/SCS.0000000000005255
13. Moriarty JM, Gonzalez Quesada CJ, Wang AC, Yang EH. Knot in the Right Place. *Journal of Vascular and Interventional Radiology*. 2019;30(2):249. https://doi.org/10.1016/j.jvir.2018.09.012
14. Nordbeck P, Beer M, Wirbelauer J, Ritter O, Weidemann F, Ertl G, Bauer WR, Schweitzer T. Intracardial dislocation of a cranio-peritoneal shunt in a 6-year-old boy. *Clinical Research in Cardiology*. 2010;99(10):677-678. https://doi.org/10.1007/s00392-010-0195-x
15. Omar NB, Riley KO. An unusual cause of shunt failure requiring multidisciplinary treatment. *Clinical Case Reports*. 2021;9(4):2465-2466. https://doi.org/10.1002/ccr3.3655
16. Patel MS, Zhang JK, Khan ASR, Alexopoulos G, Khan MQ, Mercier PJ, Kemp JM. Delayed peritoneal shunt catheter migration into the pulmonary artery with indolent thrombosis: A case report and narrative review. *Surgical Neurology International*. 2022;13:77. https://doi.org/10.25259/SNI_1150_2021

17. Ralston A, Johnson A, Ziemer G, Frim DM. Transcardiac migration of ventriculoperitoneal shunt requiring open cardiac surgery: case report and review of the literature. *Child's Nervous System*. 2017;33(4):703-707. https://doi.org/10.1007/s00381-016-3324-7

18. Ryugo M, Imagawa H, Nagashima M, Shikata F, Hashimoto N, Kawachi K. Migration of distal ventriculoperitoneal shunt catheter into the pulmonary artery. *Annals of Vascular Diseases*. 2009;2(1):51-53. https://doi.org/10.3400/avd.AVDcr08038

19. Varma RK, Singh K, Caridi T, Salei A, El Khudari H. Radiological correlation of mechanism of intravascular migration of the ventriculoperitoneal shunt and technical considerations for endovascular retrieval. *Journal of Radiology Case Reports*. 2022;16(1):22-29. https://doi.org/10.3941/jrcr.v16i1.4346

20. Wei Q, Qi S, Peng Y, Fan J, Lu Y. Unusual complications and mechanism: migration of the distal catheter into the heart--report of two cases and review of the literature. *Child's Nervous System*. 2012;28(11):1959-1964. https://doi.org/10.1007/s00381-012-1814-9

21. Carrasco R, Pascual JM. On heart migration of the peritoneal catheter. *Neurochirurgie*. 2015;61(5):301-303. https://doi.org/10.1016/j.neuchi.2015.07.001

22. Abode-Iyamah KO, Khanna R, Rasmussen ZD, Flouty O, Dahdaleh NS, Greenlee J, Howard MA 3rd. Risk factors associated with distal catheter migration following ventriculoperitoneal shunt placement. *Journal of Clinical Neuroscience*. 2016;25:46-49. https://doi.org/10.1016/j.jocn.2015.07.022

Поступила/Received 18.06.2024
Принята к печати/Accepted 20.09.2024

Комментарий

Работа посвящена крайне редкому осложнению при имплантации шунтирующей системы (вентрикулоперитонеальное шунтирование) — миграции дистального катетера в полость сердца. Кроме подробного описания своего клинического наблюдения, А.В. Станишевский и соавт. приводят детальный обзор литературы, позволяющий шире оценить спектр возможных проблем, связанных с таким осложнением. В статье подробно рассматриваются потенциальные угрозы такой ситуации (фиксация, узлообразование, тромбоз, нарушения ритма, сердечная недостаточность, эндокардит и т.д.) и пути их решения, в том числе с привлечением смежных хирургических специалистов.

В клинической практике нашего отделения за последние 24 года было имплантировано/переимплантировано более 1 тыс. шунтирующих систем. Нам достоверно известно лишь об одном патогенетически схожем осложнении, а именно миграции перитонеального катетера в плевральную полость с развитием гидроторакса и признаков дыхательной недостаточности, что послужило поводом для повторного обращения и операции. Я хотел бы заострить внимание читателей на аналогичной описанной в работе технической погрешности операции — перитонеальный катетер был непреднамеренно проведен ПОД ключицей, а не НАД ней. Это очевидная хирургическая ошибка. Такая ситуация, безусловно, повышает риск травмы органов и тканей, находящихся в непосредственной близости от верхней грудной апертуры (крупные сосуды, плевра). Поэтому лишний раз стоит подчеркнуть и напомнить, что значимый процент осложнений шунтирующих операций предотвратим за счет внимания к техническим деталям процесса имплантации. А проблемы простой шунтирующей операции при технических ошибках имплантации могут быть жизнеугрожающими.

Авторов стоит поблагодарить за хорошо иллюстрированное описание редкого случая, подробный аналитический обзор литературы, описание потенциальных проблем при коррекции возникшего осложнения (к счастью для пациента, в данном случае самый очевидный и простой способ решения оказался эффективным и не потребовалось конверсии ревизии шунта в торакотомию).

Ю.В. Кушель (Москва)