Вопросы нейрохирургии имени Н.Н. Бурденко
2024, №5, с. 60–68
https://doi.org/10.17116/neiro20248805160

Burdenko's Journal of Neurosurgery
2024, No. 5, pp. 60–68
https://doi.org/10.17116/neiro20248805160

Интраскопические предикторы удовлетворительного исхода ликворошунтирующей операции при синдроме Хакима—Адамса. Результаты одноцентрового ретроспективного нерандомизированного исследования

© А.В. СТАНИШЕВСКИЙ[1], Г.В. ГАВРИЛОВ[1, 2], А.В. ЛЕБЕДЕНКО[1], Б.Г. АДЛЕЙБА[1], М.Н. РАДКОВ[1], Д.В. СВИСТОВ[1], В.Ю. ЧЕРЕБИЛЛО[2]

[1]ФГБВОУ ВО «Военно-медицинская академии им. С.М. Кирова» Минобороны России, Санкт-Петербург, Россия;
[2]ФГБОУ ВО «Первый Санкт-Петербургский государственный медицинский университет им. акад. И.П. Павлова» Минздрава России, Санкт-Петербург, Россия

Резюме

Определяющей особенностью идиопатической нормотензивной гидроцефалии является обратимость клинических проявлений после своевременного хирургического лечения — ликворошунтирующей операции (ЛШО). Однако эффективность таких вмешательств не превышает 85%. Для отбора кандидатов для операции применяются инвазивные методы исследования. В то же время данные литературы свидетельствуют о существовании нейровизуализационных симптомов, позволяющих прогнозировать исход операции без инвазивных исследований.

Цель исследования. Выявить интраскопические предикторы благоприятного исхода ликворошунтирующей операции у пациентов с синдромом Хакима—Адамса и построить модель для оценки данных магнитно-резонансной томографии (МРТ) и отбора кандидатов для этой операции на основании неинвазивной диагностики.

Материал и методы. В одноцентровом ретроспективном нерандомизированном исследовании проанализированы данные МРТ головы у пациентов с идиопатической нормотензивной гидроцефалией, которым выполнено вентрикулоперитонеальное шунтирование в период с сентября 2020 г. по март 2022 г. В исследование включены 34 пациента, из них 15 — в основную группу (с существенным улучшением после операции) и 19 — в контрольную группу. Анализировались количественные нейровизуализационные признаки: вентрикулокраниальные индексы, степень выраженности DESH-синдрома (DESH-score), величина угла мозолистого тела на уровне передней и задней комиссур, размер височных рогов боковых желудочков, количество лакунарных инфарктов в базальных ядрах и белом веществе полушарий.

Результаты. Сравнение групп по изучаемым признакам позволило выявить наиболее значимые предикторы положительного исхода ЛШО: индекс Эванса, индекс продольного размера боковых желудочков, угол мозолистого тела (на уровне передней и задней комиссур) и DESH-score. На основе дискриминантного анализа создана классификационная модель, позволяющая прогнозировать исход ЛШО.

Заключение. Комплексная оценка интраскопических симптомов позволяет с высокой точностью прогнозировать исход ЛШО у пациентов с синдромом Хакима—Адамса и в перспективе избежать применения инвазивных диагностических манипуляций у части пациентов.

Ключевые слова: *идиопатическая нормотензивная гидроцефалия, прогнозирование исхода, угол мозолистого тела, DESH-синдром, ликворошунтирующие операции.*

Информация об авторах:
Станишевский А.В. — https://orcid.org/0000-0002-2615-269X
Гаврилов Г.В. — https://orcid.org/0000-0002-8594-1533
Лебеденко А.В. — https://orcid.org/0000-0002-2441-6436
Адлейба Б.Г. — https://orcid.org/0000-0002-9761-7095
Радков М.Н. — https://orcid.org/0000-0002-6626-7707
Свистов Д.В. — https://orcid.org/0000-0002-3922-9887
Черебилло В.Ю. — https://orcid.org/0000-0001-6803-9954
Автор, ответственный за переписку: Станишевский А.В. — e-mail: a-stan@mail.ru

Как цитировать:
Станишевский А.В., Гаврилов Г.В., Лебеденко А.В., Адлейба Б.Г., Радков М.Н., Свистов Д.В., Черебилло В.Ю. Интраскопические предикторы удовлетворительного исхода ликворошунтирующей операции при синдроме Хакима—Адамса. Результаты одноцентрового ретроспективного нерандомизированного исследования. *Вопросы нейрохирургии имени Н.Н. Бурденко*. 2024;88(5):60–68. https://doi.org/10.17116/neiro20248805160

Intrascopic predictors of favorable outcomes after ventriculoperitoneal shunting in Hakim—Adams syndrome: a single-center retrospective non-randomized study

© A.V. STANISHEVSKIY[1], G.V. GAVRILOV[1, 2], A.V. LEBEDENKO[1], B.G. ADLEYBA[1], M.N. RADKOV[1], D.V. SVISTOV[1], V.YU. CHEREBILLO[2]

[1]Kirov Military Medical Academy, St. Petersburg, Russia;
[2]Pavlov First St. Petersburg State Medical University, St. Petersburg, Russia

Abstract

The main feature of idiopathic normal pressure hydrocephalus is reversible clinical manifestations after timely ventriculoperitoneal shunting. However, the effectiveness of such interventions does not exceed 85%. Invasive diagnostic methods are used to select candidates for surgery. At the same time, literature data indicate neuroimaging symptoms predicting postoperative outcomes without invasive examination.

Objective. To identify intrascopic predictors of favorable outcomes after ventriculoperitoneal shunting in Hakim—Adams syndrome; to present a model for evaluating MRI data and selecting candidates for surgery.

Material and methods. A single-center retrospective non-randomized study enrolled head MRI data in patients with idiopathic normal-pressure hydrocephalus who underwent ventriculoperitoneal shunting between September 2020 and March 2022. There were 34 patients including 15 ones in the main group (significant improvement after surgery) and 19 ones in the control group. We analyzed quantitative neuroimaging features: ventriculocranial indices, DESH syndrome (DESH score), angle of corpus callosum at the level of anterior and posterior commissures, dimensions of temporal horns of lateral ventricles, the number of lacunar infarcts in basal ganglia and white matter of hemispheres.

Results. We identified the most significant predictors of favorable outcomes after ventriculoperitoneal shunting: Evans index, indexed longitudinal size of lateral ventricles, angle of corpus callosum (at the level of anterior and posterior commissures) and DESH score. We created a classification model using discriminant analysis. This model allows us to predict the outcomes after ventriculoperitoneal shunting.

Conclusion. A comprehensive assessment of intrascopic symptoms allows us to predict the outcomes after ventriculoperitoneal shunting in patients with Hakim—Adams syndrome. In the future, we can avoid invasive diagnostic manipulations in some patients.

Keywords: *idiopathic normal pressure hydrocephalus, outcome prediction, callosal angle, DESH syndrome, ventriculoperitoneal shunting.*

Information about the authors:
Stanishevskiy A.V. — https://orcid.org/0000-0002-2615-269X
Gavrilov G.V. — https://orcid.org/0000-0002-8594-1533
Lebedenko A.V. — https://orcid.org/0000-0002-2441-6436
Adleyba B.G. — https://orcid.org/0000-0002-9761-7095
Radkov M.N. — https://orcid.org/0000-0002-6626-7707
Svistov D.V. — https://orcid.org/0000-0002-3922-9887
Cherebillo V.Yu. — https://orcid.org/0000-0001-6803-9954
Corresponding author: Stanishevskiy A.V. — e-mail: a-stan@mail.ru

To cite this article:
Stanisheskiy AV, Gavrilov GV, Lebedenko AV, Adleyba BG, Radkov MN, Svistov DV, Cherebillo VYu. Intrascopic predictors of favorable outcomes after ventriculoperitoneal shunting in Hakim—Adams syndrome: a single-center retrospective non-randomized study. *Burdenko's Journal of Neurosurgery* 2024;88(5):60–68. (In Russ.). https://doi.org/10.17116/neiro20248805160

Введение

Идиопатическая нормотензивная гидроцефалия (иНТГ, синдром Хакима—Адамса) в последние десятилетия все чаще рассматривается как проявление общего нейродегенеративного процесса [1]. Такие симптомы иНТГ, как нарушение походки, снижение кратковременной памяти и расстройства мочеиспускания, существенно снижают качество жизни пациентов и могут приводить к глубокой инвалидизации. Определяющей особенностью иНТГ, отличающей ее от других видов нейродегенерации, является потенциальная возможность полного или частичного регресса проявлений после выполнения ликворошунтирующей операции (ЛШО) [2]. На сегодняшний день эффективность ЛШО в крупных сериях наблюдений не превышает 85% [3, 4]. Вместе с тем при качественном отборе более половины оперированных пациентов отмечают существенное улучшение состояния, а $^2/_3$ становятся полностью независимыми от окружающих [5, 6].

Актуальной задачей в изучении иНТГ является разработка методов прогнозирования результата ЛШО [7]. Согласно существующим рекомендациям [2, 8], для отбора кандидатов для ЛШО в настоящее время применяются инвазивные методы исследования, такие как тап-тест, наружное люмбальное дренирование ликвора, инфузионно-нагрузочный

тест или ночной мониторинг внутричерепного давления при помощи паренхиматозного датчика. Следует отметить, что самая простая из перечисленных процедур, тап-тест, является одновременно наименее эффективной в отношении прогнозирования исхода ЛШО [9], а остальные требуют длительного нахождения пациента в стационаре, наличия специализированного оборудования и сложны в исполнении и интерпретации результатов.

К настоящему времени в ряде исследований выявлены нейровизуализационные предикторы положительного исхода хирургического лечения иНТГ, определяемые при рутинной магнитно-резонансной томографии (МРТ) головы [10—12], и установлены наиболее прогностически значимые из них [13] **(табл. 1)**.

Цель исследования — выявить интраскопические предикторы благоприятного исхода ликворошунтирующей операции у пациентов с синдромом Хакима—Адамса и построить прогностическую модель для оценки данных МРТ и отбора кандидатов для операции на основании неинвазивной диагностики.

Материал и методы

Проведено одноцентровое ретроспективное нерандомизированное исследование. На первом этапе собрана медицинская документация и данные МРТ головы пациентов с иНТГ, которым в период с сентября 2020 г. по март 2022 г. выполнена ЛШО — вентрикулоперитонеальное шунтирование системой с клапаном постоянного среднего (100 мм вод.ст.) давления и антисифоном. Оценивалась выраженность симптоматики в предоперационном периоде, для объективизации использовали валидированный индекс Bartel [20]. Вторым этапом проведено телефонное анкетирование пациентов и их родственников с определением динамики клинических проявлений в течение первого года после операции. Объективизация динамики осуществлялась вычислением изменения значений индекса Bartel в процентах. *Критерии включения пациентов в исследование:* выполнение стереотипной ЛШО в указанный период, наличие в медицинской документации оценки выраженности симптоматики по индексу Bartel в предоперационном периоде, наличие данных предоперационной МРТ головы в формате DICOM, позволяющих выполнять мультипланарную реконструкцию изображений, наличие актуальной контактной информации для связи с пациентом и/или его представителем, отсутствие летального исхода, отсутствие осложнений течения сопутствующих заболеваний, послеоперационных осложнений и дисфункции шунтирующей системы. Включенные пациенты были разделены на две группы: в основную группу (n=15) вошли пациенты с положительной динамикой индекса Bartel >20%, в группу контроля (n=19) — остальные пациенты.

При МРТ головы определяли: индекс Эванса (ИЭ), индекс продольного размера (ИПР) боковых желудочков [15], величину угла мозолистого тела (на уровне задней и передней комиссур), DESH-score [17], ширину височных рогов боковых желудочков, количество лакунарных инфарктов (ЛИ) в перивентрикулярном белом веществе и базальных ядрах. Для изучения данных МРТ использовалась программа RadiAnt DICOM Viewer (Medixant, Польша) **(рисунок)**. При расчете ИПР боко-

Таблица 1. **Данные литературы о магнитно-резонансных предикторах положительного исхода ликворошунтирующей операции, изучаемых в исследовании**

МР-предиктор положительного исхода ЛШО	Публикации, подтверждающие эффективность предиктора	Референсные значения*	
		ЛШО неэффективна	ЛШО эффективна
Вентрикулокраниальные индексы:			
индекс Эванса	H.E. Subramanian и соавт., 2021 [14]	36	41
индекс продольного размера боковых желудочков	W. He и соавт., 2020 [15]	40	58
Угол мозолистого тела:			
стандартный вариант	S.G. Thavarajasingam и соавт., 2023 [12]	⩾90°	<90°
передняя модификация	P. Mantovani и соавт., 2021 [16]	⩾112°	<112°
DESH-score**	N. Shinoda и соавт., 2017 [17]	4,3	6,4
Поперечный размер височных рогов боковых желудочков, мм	K. Kockum и соавт., 2018 [18]	<4	>6
Количество очагов лакунарного инфаркта	Y.J. Hong и соавт., 2018 [10]	1 и более	0

Примечание. * — под референсными значениями понимаются средние значения признака, рассчитанные для выборок в цитируемом исследовании, или значения cut-off value. ** — указанные референсные значения DESH-score (Disproportianally Enlarged Subarachnoid Space Hedrocephalus, синдром гидроцефалии с неравномерным расширением ликворных пространств — сочетание расширения боковых желудочков с расширением сильвиевых щелей и сужением конвекситальных субарахноидальных пространств) являются предикторами улучшения при оценке послеоперационной динамики шкалы iNPH GS (Idiopathic Normal Pressure Hydrocephalus Grading Scale [19]). ЛШО — ликворошунтирующая операция

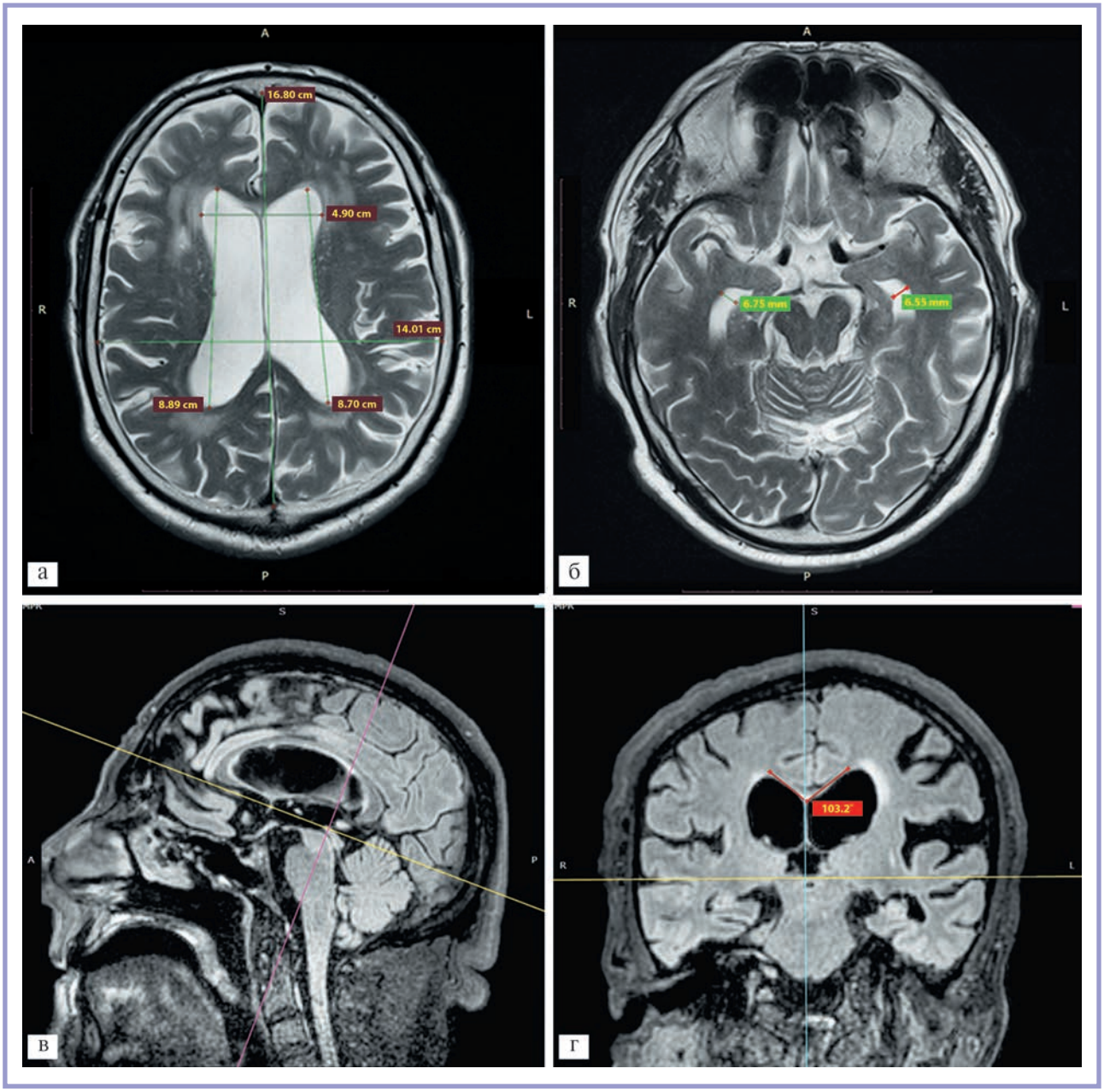

Определение магнитно-резонансных предикторов при анализе магнитно-резонансных изображений (а—г)

а — вентрикулокраниальные индексы (индекс Эванса и индекс продольного размера боковых желудочков); б — определение ширины височных рогов боковых желудочков; в, г — угол мозолистого тела на уровне задней комиссуры.

вых желудочков и ширины височных рогов использовалось среднее значение между правой и левой сторонами **(см. рисунок а, б)**. Угол мозолистого тела рассчитывали на уровне передней и задней комиссур после построения мультипланарных реконструкций в соответствии с описанной ранее методикой [16, 21] **(см. рисунок в—е)**. Наличие очагов ЛИ оценивалось по методике, представленной Y.J. Hong и соавт. [10] **(см. рисунок ж, з)**.

Выполнено сравнение групп по изучаемым параметрам с использованием непараметрических статистических методов. Проведен дискриминантный анализ с вычислением коэффициентов дискриминантных функций, на основании полученных данных построена классификационная модель для прогнозирования исхода ЛШО.

Результаты

Критериям включения соответствовали 34 пациента: 23 мужчины и 11 женщин. Статистически значимых различий между группами по полу, возрасту, длительности катамнеза и оценке по индексу Bartel до операции не было. Медиана катамнеза составила

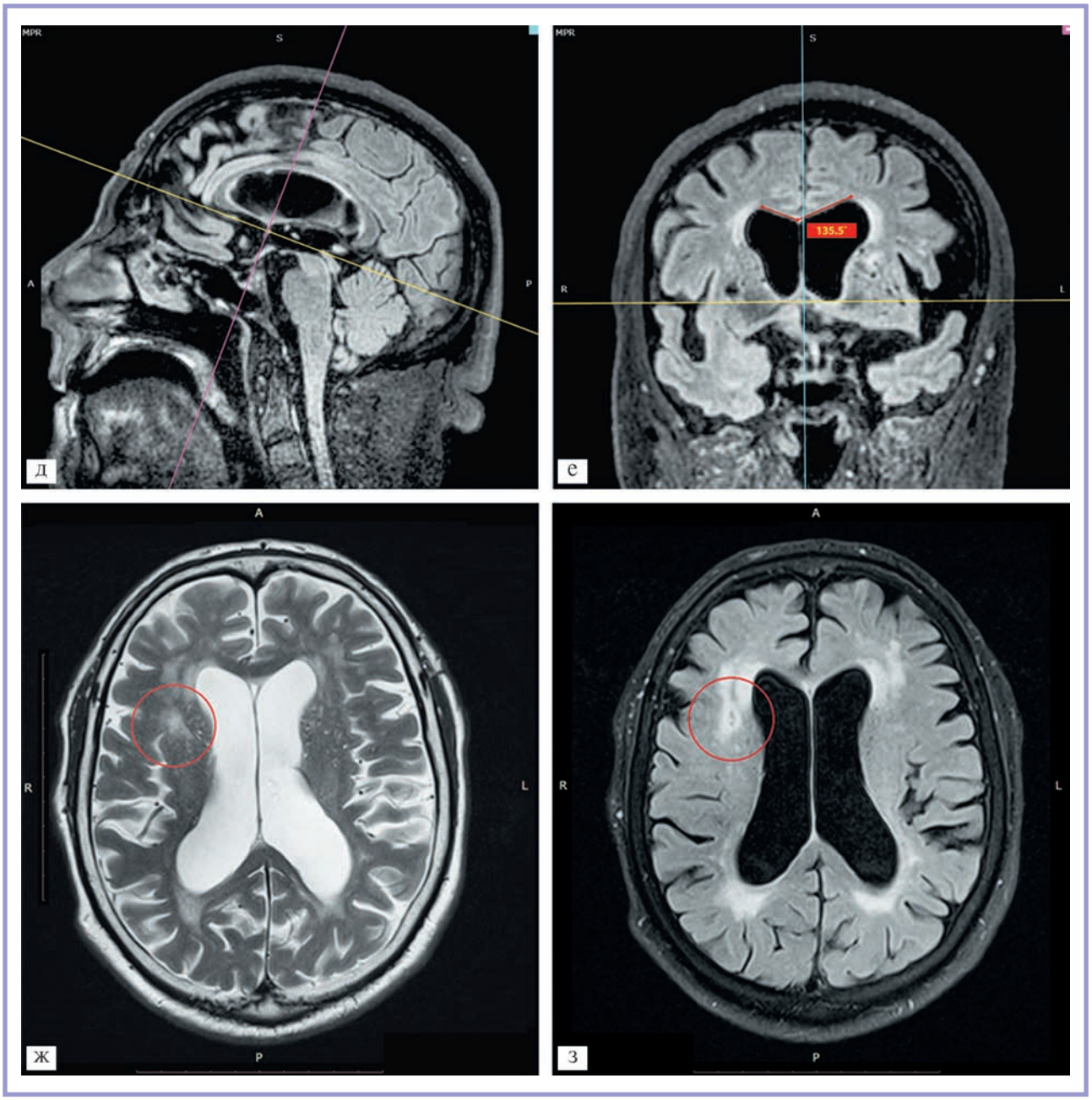

Определение магнитно-резонансных предикторов при анализе магнитно-резонансных изображений (д—з)
д, е — угол мозолистого тела на уровне передней комиссуры; ж, з — определение очагов лакунарного инфаркта.

2,5 года (Q_{25} 22 мес, Q_{75} 35,3 мес). В основную группу вошли 15 пациентов, медиана динамики индекса Bartel в основной группе составила 30,4% (95% доверительный интервал (ДИ) 26,5—36%). В контрольной группе отсутствие изменений в послеоперационном периоде отмечено у 1 пациента, незначительная положительная динамика (<10% от исходного значения индекса Bartel) — у 19 пациентов. Сравнение изучаемых МР-симптомов между группами выявило наличие статистически значимых различий по величине ИЭ, ИПР боковых желудочков, угла мозолистого тела (в обеих модификациях) и DESH-score **(табл. 2)**.

В результате дискриминантного анализа получена классификационная модель:

$$Y_{\text{исход ЛШО}}=0,123\cdot X_{\text{ИЭ}}-0,048\cdot X_{\text{ИПР}}+0,159\cdot X_{\text{вис. рог.}}+0,044\cdot X_{\text{УМТ(з)}}+0,053\cdot X_{\text{УМТ(п)}}+0,55\cdot X_{\text{ЛИ}}-0,51\cdot X_{\text{DESH-score}}-11,02,$$

где $Y_{\text{исход ЛШО}}$ — дискриминантная функция, характеризующая вероятность существенного улучшения состояния пациента после ЛШО; $X_{\text{ИЭ}}$ — величина ИЭ; $X_{\text{ИПР}}$ — ИПР боковых желудочков; $X_{\text{вис. рог.}}$ — ширина

Таблица 2. **Медианные значения исследуемых магнитно-резонансных предикторов в группах**

Изучаемый МР-предиктор	Основная группа (n=15)	Группа контроля (n=19)	p
	Me (95% ДИ)	Me (95% ДИ)	
Вентрикулокраниальные индексы			
ИЭ	36 (34—39)	33 (32—34)	0,014
ИПР боковых желудочков	57 (55—62)	51 (50—53)	<0,001
Ширина височных рогов боковых желудочков	4 (4—6)	6 (5—7)	0,215
Угол мозолистого тела			
на уровне задней комиссуры	79 (74—85)	104 (101—107)	<0,001
на уровне передней комиссуры	103 (98—107)	120 (117—124)	<0,001
Количество ЛИ	0,3 (0,06—0,6)	0,8 (0,4—1,3)	0,120
DESH-score	5 (5—7)	2 (2—3)	<0,001

Примечание. МР — магнитно-резонансный; ИЭ — индекс Эванса; ЛИ — лакунарные инфаркты; ИПР — индекс продольного размера; ДИ — доверительный интервал.

височных рогов боковых желудочков (мм); $X_{УМТ(з)}$ — величина угла мозолистого тела на уровне задней комиссуры (°); $X_{УМТ(п)}$ — величина угла мозолистого тела на уровне передней комиссуры (°); $X_{ЛИ}$ — количество очагов лакунарного инфаркта; $X_{DESH\text{-}score}$ — величина DESH-score.

Константа дискриминации составляет –0,489. При $Y_{исход\ ЛШО}$>–0,489 пациент относится к группе положительного прогноза ЛШО.

При сравнении средних значений дискриминантной функции в обеих группах с помощью λ-коэффициента Уилкса установлены статистически значимые различия (p<0,001).

Чувствительность модели составила 93,3%, специфичность — 100%. Таким образом, диагностические характеристики полученной модели не уступают таковым, рассчитанным ранее для инвазивных методов диагностики иНТГ [22].

Обсуждение

Открытие глиолимфатической системы головного мозга привело к существенному изменению представлений о патогенезе иНТГ [23], выявив общие для целого ряда нейродегенеративных процессов закономерности и механизмы развития неврологических нарушений. Так, в подтверждение гипотезы об общности этиопатогенеза иНТГ и других нейродегенеративных заболеваний может свидетельствовать исследование P.-H. Tseng и соавт., показавшее, что ЛШО у пациентов с иНТГ помимо влияния на уже сформировавшиеся клинические проявления значимо снижает риск развития деменции и болезни Альцгеймера [24]. На этом фоне может измениться подход к определению показаний для хирургического лечения пациентов с иНТГ. Тем не менее на сегодняшний день критерием эффективности ЛШО остается регресс исходной неврологической симптоматики, а основной задачей для нейрохирурга является отбор для выполнения ЛШО только тех пациентов, для которых она будет эффективной.

иНТГ была впервые описана в 1965 г., при этом для отбора кандидатов для выполнения ЛШО были предложены инвазивные исследования, не потерявшие актуальности до настоящего времени. Вместе с тем эффективность этих методов неабсолютна и частично нивелируется такими факторами, как необходимость выполнения хирургической процедуры, вызывающей дискомфорт у пациентов, часть из которых вовсе отказываются от дальнейшего сотрудничества с врачом. Это обстоятельство побудило исследовать другие потенциальные предикторы эффективности хирургического лечения: клинические, нейровизуализационные, ликворологические и др. Показано, что клиническая картина заболевания не позволяет прогнозировать эффективность операции [25]. Одним из перспективных и активно разрабатываемых направлений в поиске предикторов является изучение белкового состава ликвора у пациентов с иНТГ [26]. Основным ограничением для ликворологической диагностики считается сложность в выполнении исследований и потребность в высокоспециализированном аналитическом оборудовании.

Эти же факторы препятствуют широкому применению в диагностике и прогнозировании иНТГ сложных нейровизуализационных методик, таких как МРТ-эластография головного мозга, МРТ-спектроскопия или применение диффузионно-тензорной МРТ с подсчетом коэффициента фракционной анизотропии в участках перивентрикулярного белого вещества, эффективность которых показана в ряде исследований [27—29]. Вместе с тем накоплены сведения о специфических изменениях конфигурации ликворных пространств головного мозга, выявляемых при рутинной МРТ. Обобщение и систематизация этих сведений привели к выделению новых нейровизуализационных симптомов, таких как DESH-синдром, угол

мозолистого тела и др. Следует отметить, что сведения о возможности прогнозировать исход лечения при выявлении этих симптомов противоречивы: одни и те же признаки в некоторых исследованиях признаются предикторами исхода ЛШО, в других исследованиях отвергаются [10, 30]. Нами проведен систематический обзор литературы, в результате которого выявлены наиболее перспективные в отношении прогнозирования результата ЛШО нейровизуализационные признаки [13]. Признаки, которые могут быть оценены количественно, были отобраны для проведения дискриминантного анализа и построения классификационной модели. Отличие настоящего исследования от описанных в литературе попыток комплексного анализа нейровизуализационных симптомов, например от шкалы iNPH Grading Scale [18], состоит в том, что в этой шкале значениям каждого из симптомов эмпирически присвоены определенные баллы, сумма которых определяет прогноз ЛШО. При этом не учитывается вклад каждого из предикторов в определении исхода. В представленной нами модели, напротив, значения нейровизуализационных предикторов оцениваются в комплексе, в результате клиническое наблюдение дискриминируется в одну из групп — положительного или отрицательного прогноза ЛШО.

Учитывая рассчитанные диагностические свойства предлагаемой прогностической модели, ее использование в перспективе может позволить избежать необходимости применения инвазивных методов исследования для прогнозирования исхода ЛШО.

Заключение

Величины нейровизуализационных параметров — ИЭ, ИПР боковых желудочков, угла мозолистого тела (в обеих модификациях) и DESH-score могут рассматриваться в качестве предикторов исхода ликворошунтирующей операции у пациентов с идиопатической нормотензивной гидроцефалией. Комплексный анализ перечисленных предикторов с использованием описанной дискриминантной модели может позволить избежать необходимости применения инвазивных методов диагностики.

Ограничения исследования. Основные ограничения этого исследования связаны с недостаточной мощностью выборки. Кроме того, телефонное анкетирование уступает контрольному осмотру пациентов специалистом.

Участие авторов:
Концепция и дизайн исследования — Станишевский А.В., Гаврилов Г.В., Свистов Д.В., Черебилло В.Ю.
Сбор и обработка материала — Станишевский А.В., Лебеденко А.В., Адлейба Б.Г., Радков М.Н.
Написание текста — Станишевский А.В.
Редактирование — Гаврилов Г.В., Свистов Д.В., Черебилло В.Ю.

Авторы заявляют об отсутствии конфликта интересов.
The authors declare no conflicts of interest.

ЛИТЕРАТУРА/REFERENCES

1. Kanno S, Suzuki K. [Preoperative Predictors of Outcomes of Cerebrospinal Fluid Shunt Surgery in Patients with Idiopathic Normal Pressure Hydrocephalus]. *Brain and Nerves*. 2024;76(2):167-173. (In Japanese). https://doi.org/10.11477/mf.1416202579
2. *Клинические рекомендации. Лечение нормотензивной гидроцефалии у взрослых*. Под ред. М.А. Легздайна, Г.В. Гаврилова, Д.В. Свистова. СПб; 2015.
Guidelines on treatment of normal pressure hydrocephalus of adults. Legzdain MA, Gavrilov GV, Svistov DV, eds. SPb; 2015. (In Russ.).
3. Toma AK, Papadopoulos MC, Stapleton S, Kitchen ND, Watkins LD. Systematic review of the outcome of shunt surgery in idiopathic normal-pressure hydrocephalus. *Acta Neurochirurgica*. 2013;155(10):1977-1980. https://doi.org/10.1007/s00701-013-1835-5
4. Greuter L, Schenker T, Guzman R, Soleman J. Endoscopic third ventriculostomy compared to ventriculoperitoneal shunt as treatment for idiopathic normal pressure hydrocephalus: a systematic review and meta-analysis. *British Journal of Neurosurgery*. 2022:1-7. https://doi.org/10.1080/02688697.2022.2149697
5. Popal AM, Zhu Z, Guo X, Zheng Z, Cai C, Jiang H, Zhang J, Shao A, Zhu J. Outcomes of Ventriculoperitoneal Shunt in Patients With Idiopathic Normal-Pressure Hydrocephalus 2 Years After Surgery. *Frontiers in Surgery*. 2021;8:641561. https://doi.org/10.3389/fsurg.2021.641561
6. Torregrossa F, Buscemi F, Gulino V, Campisi BM, Teresi G, Grasso G. Health-Related Quality of Life and Role of Surgical Treatment in Idiopathic Normal Pressure Hydrocephalus: A Systematic Review. *World Neurosurgery*. 2023;179:197-203.e1. https://doi.org/10.1016/j.wneu.2023.08.105
7. Jakopin NE, Myong E, Bogucki T, Gray D, Gross P, McComb JG, Shannon CN, Tamber MS, Toyama M, van der Willigen T, Yazdani A, Hamilton MG, Koschnitzky JE. Establishing ranked priorities for future hydrocephalus research. *Journal of Neurosurgery*. 2023;139(2):492-501. https://doi.org/10.3171/2022.10.JNS22753
8. Nakajima M, Yamada S, Miyajima M, Ishii K, Kuriyama N, Kazui H, Kanemoto H, Suehiro T, Yoshiyama K, Kameda M, Kajimoto Y, Mase M, Murai H, Kita D, Kimura T, Samejima N, Tokuda T, Kaijima M, Akiba C, Kawamura K, Atsuchi M, Hirata Y, Matsumae M, Sasaki M, Yamashita F, Aoki S, Irie R, Miyake H, Kato T, Mori E, Ishikawa M, Date I, Arai H; research committee of idiopathic normal pressure hydrocephalus. Guidelines for Management of Idiopathic Normal Pressure Hydrocephalus (Third Edition): Endorsed by the Japanese Society of Normal Pressure Hydrocephalus. *Neurologia Medico-Chirurgica*. 2021;61(2):63-97. https://doi.org/10.2176/nmc.st.2020-0292
9. Thavarajasingam SG, El-Khatib M, Rea M, Russo S, Lemcke J, Al-Nusair L, Vajkoczy P. Clinical predictors of shunt response in the diagnosis and treatment of idiopathic normal pressure hydrocephalus: a systematic review and meta-analysis. *Acta Neurochirurgica*. 2021;163(10):2641-2672. https://doi.org/10.1007/s00701-021-04922-z
10. Hong YJ, Kim M-J, Jeong E, Kim J-E, Hwang J, Lee J-I, Lee J-H, Na DL. Preoperative biomarkers in patients with idiopathic normal pressure hydrocephalus showing a favorable shunt surgery outcome. *Journal of the Neurological Sciences*. 2018;387:21-26. https://doi.org/10.1016/j.jns.2018.01.017
11. Kimura T, Yamada S, Sugimura T, Seki T, Miyano M, Fukuda S, Takeuchi S, Miyata S, Tucker A, Fujita T, Hashizume A, Izumi N, Kawasaki K, Nakagaki A, Sako K. Preoperative Predictive Factors of Short-Term Outcome in Idiopathic Normal Pressure Hydrocephalus. *World Neurosurgery*. 2021;151:e399-e406. https://doi.org/10.1016/j.wneu.2021.04.055

12. Thavarajasingam SG, El-Khatib M, Vemulapalli K, Iradukunda HAS, K SV, Borchert R, Russo S, Eide PK. Radiological predictors of shunt response in the diagnosis and treatment of idiopathic normal pressure hydrocephalus: a systematic review and meta-analysis. *Acta Neurochirurgica*. 2023;165(2):369-419.
https://doi.org/10.1007/s00701-022-05402-8

13. Станишевский А.В., Гаврилов Г.В., Радков М.Н., Адлейба Б.Г., Свистов Д.В. Предикторы удовлетворительного исхода хирургического лечения идиопатической нормотензивной гидроцефалии (обзор). *Современные технологии в медицине*. 2024;16(2):68.
Stanishevskiy AV, Gavrilov GV, Radkov MN, Adleyba BG, Svistov DV. Predictors of Satisfactory Surgical Outcome in Idiopathic Normal Pressure Hydrocephalus (Review). *Sovremennye tekhnologii v meditsine*. 2024;16(2):68.
https://doi.org/10.17691/stm2024.16.2.07

14. Subramanian HE, Fadel SA, Matouk CC, Zohrabian VM, Mahajan A. The Utility of Imaging Parameters in Predicting Long-Term Clinical Improvement After Shunt Surgery in Patients with Idiopathic Normal Pressure Hydrocephalus. *World Neurosurgery*. 2021;149:e1-e10.
https://doi.org/10.1016/j.wneu.2021.02.108

15. He W, Fang X, Wang X, Gao P, Gao X, Zhou X, Mao R, Hu J, Hua Y, Xia J. A new index for assessing cerebral ventricular volume in idiopathic normal-pressure hydrocephalus: a comparison with Evans' index. *Neuroradiology*. 2020;62(6):661-667.
https://doi.org/10.1007/s00234-020-02361-8

16. Mantovani P, Giannini G, Milletti D, Cevoli S, Valsecchi N, Gramegna LL, Albini-Riccioli L, Sturiale C, Cortelli P, Lanzino G, Elder BD, Palandri G; PRO-HYDRO Study Group. Anterior callosal angle correlates with gait impairment and fall risk in iNPH patients. *Acta Neurochirurgica*. 2021;163(3):759-766.
https://doi.org/10.1007/s00701-020-04699-7

17. Shinoda N, Hirai O, Hori S, Mikami K, Bando T, Shimo D, Kuroyama T, Kuramoto Y, Matsumoto M, Ueno Y. Utility of MRI-based disproportionately enlarged subarachnoid space hydrocephalus scoring for predicting prognosis after surgery for idiopathic normal pressure hydrocephalus: clinical research. *Journal of Neurosurgery*. 2017;127(6):1436-1442.
https://doi.org/10.3171/2016.9.JNS161080

18. Kockum K, Lilja-Lund O, Larsson EM, Rosell M, Söderström L, Virhammar J, Laurell K. The idiopathic normal-pressure hydrocephalus Radscale: a radiological scale for structured evaluation. *European Journal of Neurology*. 2018;25(3):569-576.
https://doi.org/10.1111/ene.13555

19. Zemack G, Romner B. Adjustable valves in normal-pressure hydrocephalus: a retrospective study of 218 patients. *Neurosurgery*. 2002;51:1392-1402.

20. Боголепова А.Н., Васенина Е.Е., Гомзякова Н.А., Гусев Е.И., Дудченко Н.Г., Емелин А.Ю., Залуцкая Н.М., Исаев Р.И., Котовская Ю.В., Левин О.С., Литвиненко И.В., Лобзин В.Ю., Мартынов М.Ю., Мхитарян Э.А., Незнанов Н.Г., Пальчикова Е.И., Ткачева О.Н., Чердак М.А., Чимагомедова А.Ш., Яхно Н.Н. Клинические рекомендации «Когнитивные расстройства у пациентов пожилого и старческого возраста». *Журнал неврологии и психиатрии им. С.С. Корсакова*. 2021;121(10-3):6-137.
Bogolepova AN, Vasenina EE, Gomzyakova NA, Gusev EI, Dudchenko NG, Emelin AYu, Zalutskaya NM, Isaev RI, Kotovskaya YuV, Levin OS, Litvinenko IV, Lobzin VYu, Martynov MU, Mkhitaryan EA, Neznanov NG, Palchikova EI, Tkacheva ON, Cherdak MA, Chimagomedova ASh, Yakhno NN. Clinical Guidelines for Cognitive Disorders in Elderly and Older Patients. *S.S. Korsakov Journal of Neurology and Psychiatry*. 2021;121(10-3):6-137. (In Russ.).
https://doi.org/10.17116/jnevro2021121103

21. Virhammar J, Laurell K, Cesarini KG, Larsson EM. The callosal angle measured on MRI as a predictor of outcome in idiopathic normal-pressure hydrocephalus. *Journal of Neurosurgery*. 2014;120(1):178-184.
https://doi.org/10.3171/2013.8.JNS13575

22. Гаврилов Г.В., Радков М.Н., Гайдар Б.В., Свистов Д.В., Станишевский А.В., Аверьянов Д.А. Инвазивная предоперационная диагностика идиопатической нормотензивной гидроцефалии. *Нейрохирургия*. 2020;22(1):31-38.
Gavrilov GV, Radkov MN, Gydar BV, Svistov DV, Stanishevskiy AV, Averyanov DA. Invasive preoperative diagnostic of idiopathic normal pressure hydrocephalus. *Russian Journal of Neurosurgery*. 2020;22(1):31-38. (In Russ.).
https://doi.org/10.17650/1683-3295-2020-22-1-31-38

23. Гаврилов Г.В., Станишевский А.В., Гайдар Б.В., Свистов Д.В. Идиопатическая нормотензивная гидроцефалия. Ретроспектива гипотез патогенеза и современные теории. *Патологическая физиология и экспериментальная терапия*. 2020;64(3):146-155.
Gavrilov GV, Stanishevskiy AV, Gaydar BV, Svistov DV. Idiopathic normal pressure hydrocephalus. Retrospective review of pathogenesis and modern theories. *Pathological Physiology and Experimental Therapy, Russian Journal*. 2020;64(3):146-155. (In Russ.).
https://doi.org/10.25557/0031-2991.2020.03.146-155

24. Tseng P-H, Huang W-T, Wang J-H, Huang B-R, Huang H-Y, Tsai S-T. Cerebrospinal fluid shunt surgery reduces the risk of developing dementia and Alzheimer's disease in patients with idiopathic normal pressure hydrocephalus: a nationwide population-based propensity-weighted cohort study. *Fluids Barriers CNS*. 2024;21(1):16.
https://doi.org/10.1186/s12987-024-00517-9

25. Andrén K, Wikkelsø C, Laurell K, Kollén L, Hellström P, Tullberg M. Symptoms and signs did not predict outcome after surgery: a prospective study of 143 patients with idiopathic normal pressure hydrocephalus. *Journal of Neurology*. 2024;271(6):3215-3226.
https://doi.org/10.1007/s00415-024-12248-w

26. Адлейба Б.Г., Гаврилов Г.В., Станишевский А. В., Гайдар Б.В., Свистов Д.В., Лобзин В.Ю., Колмакова К.А. Биомаркеры цереброспинальной жидкости при идиопатической нормотензивной гидроцефалии. *Неврология, нейропсихиатрия, психосоматика*. 2019;11(1):53-58.
Adleyba BG, Gavrilov GV, Stanishevskiy AV, Gaydar BV, Svistov DV, Lobzin VYu, Kolmakova KA. Biomarkers of idiopathic normal pressure hydrocephalus. *Nevrologiya, nejrokhirurgiya, psikhosomatika*. 2019;11(1):53-58. (In Russ.).
https://doi.org/10.14412/2074-2711-2019-1-53-58

27. Koyama T, Marumoto K, Domen K, Ohmura T, Miyake H. Diffusion tensor imaging of idiopathic normal pressure hydrocephalus: a voxel-based fractional anisotropy study. *Neurologia Medico-Chirurgica*. 2012;52(2):68-74.
https://doi.org/10.2176/nmc.52.68

28. Lundin F, Tisell A, Leijon G, Leinhard OD, Davidsson L, Grönqvist A, Wikkelsø C, Lundberg P. Preoperative and postoperative 1H-MR spectroscopy changes in frontal deep white matter and the thalamus in idiopathic normal pressure hydrocephalus. *Journal of Neurology, Neurosurgery and Psychiatry*. 2013;84(2):188-93.
https://doi.org/10.1136/jnnp-2012-302190

29. Fattahi N, Arani A, Perry A, Meyer F, Manduca A, Glaser K, Senjem ML, Ehman RL, Huston J. MR Elastography Demonstrates Increased Brain Stiffness in Normal Pressure Hydrocephalus. *American Journal of Neuroradiology*. 2016;37(3):462-7.
https://doi.org/10.3174/ajnr.A4560

30. Johannsson B, Munthe S, Poulsen FR, Pedersen CB. Idiopathic normal pressure hydrocephalus; treatment and outcome in the Region of Southern Denmark. *Clinical Neurology and Neurosurgery*. 2022;213:107107.
https://doi.org/10.1016/j.clineuro.2021.107107

Поступила/Received 13.03.2024
Принята к печати/Accepted 21.06.2024

Комментарий

Статья посвящена проблеме, которая, с одной стороны, достаточно подробно изучена, а с другой — остается нерешенной, — проблеме идиопатической нормотензивной гидроцефалии (иНТГ) и синдрому Хакима—Адамса. Алгоритм диагностики иНТГ в настоящее время предполагает ее выявление с помощью магнитно-резонансной (МР) томографии головы, определения признаков сообщающейся гидроцефалии и, в частности, специфических признаков, характерных именно для иНТГ, после чего пациентам проводится проба с эвакуацией ликвора (tap-тест). На основании положительных результатов tap-теста проводится ликворошунтирующая операция. Авторы поставили перед собой задачу выявления специфических МР-признаков, позволяющих определять показания к ликворошунтирующей операции без проведения подтверждающего tap-теста. Ученым удалось выявить и статистически подтвердить наличие МР-признаков, на основании которых части пациентов возможно проведение ликворошунтирующей операции без проведения пробы с эвакуацией ликвора. Однако в настоящее время не следует рекомендовать использовать полученные данные в широкой нейрохирургической практике, поскольку действующие клинические рекомендации по лечению пациентов с иНТГ регламентируют применение tap-теста. Полученные данные могут быть использованы для отбора пациентов, что позволит сделать его более качественным. Результаты исследования, несомненно, могут стать базой для формулировки новых клинических рекомендаций в будущем.

К.В. Шевченко (Москва)