Вопросы нейрохирургии им. Н.Н. Бурденко
2020, №6, с. 76-85
https://doi.org/10.17116/neiro20208406176

Burdenko's journal of neurosurgery
2020, №6, pp. 76-85
https://doi.org/10.17116/neiro20208406176

Оценка радикальности микрохирургических операций при артериальных аневризмах головного мозга по данным компьютерной томографической ангиографии

© Ю.В. Пилипенко, Ш.Ш. Элиава, И.Н. Пронин, Д.Н. Окишев, А.А. Абрамян

ФГАУ «Национальный медицинский исследовательский центр нейрохирургии им. акад. Н.Н. Бурденко» Минздрава России, Москва, Россия

Резюме

В последние годы для оценки полноты выключения артериальных аневризм головного мозга (АГМ) все чаще используется метод компьютерной томографической ангиографии (КТА).

Цель исследования. Разработать классификацию полноты выключения артериальных АГМ на основании данных КТА для определения дальнейшей диагностической и лечебной тактики.

Материал и методы. В исследование включено 138 пациентов, которым клипировано 164 артериальных АГМ в ФГАУ «НМИЦ нейрохирургии им. акад. Н.Н. Бурденко» в 2013—2017 гг. В 111 случаях использованы титановые клипсы, в 53 — кобальтовые клипсы.

Результаты. Оценку полноты выключения артериальных АГМ на основании КТА удалось произвести в 149 случаях. В 15 случаях помехой для оценки являлись артефакты от кобальтовых клипс. Тотальное выключение достигнуто в 136 (91,3%) случаях, субтотальное (остаток части шейки) — в 10 (6,7%), полное выключение тела и дна (полностью функционирующая шейка) — в 2 (1,3%), частичное выключение (частичное функционирование дна артериальной АГМ) — у 1 (0,7%) пациента. Случаев, в которых установленная клипса не препятствовала полному контрастированию дна артериальных АГМ, в данной серии не было.

Выводы. Компьютерная томографическая ангиография является достоверным методом оценки радикальности выключения артериальных аневризм головного мозга у пациентов, которым имплантированы титановые клипсы. При интерпретации результатов у пациентов с кобальтовыми клипсами должна быть проведена стратификация в зависимости от степеней выраженности артефактов при компьютерной томографической ангиографии. При артефактах, затрудняющих визуализацию прилегающих к клипсам сосудов, должны быть рекомендованы прямая церебральная ангиография или исследование на двухэнергетических компьютерных томографах с использованием программ подавления артефактов от металла. Пациентам с остатками части шейки артериальной аневризмы головного мозга рекомендовано наблюдение. При полном функционировании шейки артериальной аневризмы головного мозга, а также частичном или полном контрастировании дна артериальной аневризмы головного мозга показана повторная операция.

Ключевые слова: *компьютерная томографическая ангиография, аневризма головного мозга, контрольная ангиография, степени радикальности выключения аневризм, артефакты от клипс.*

Информация об авторах:
Пилипенко Ю.В. — https://orcid.org/0000-0003-4001-3212
Элиава Ш.Ш. — https://orcid.org/0000-0001-6103-9329
Пронин И.Н. — https://orcid.org/0000-0002-4480-0275
Окишев Д.Н. — https://orcid.org/0000-0003-0815-5624
Абрамян А.А. — https://orcid.org/0000-0003-2642-7590
Автор, ответственный за переписку: Пилипенко Ю.В. — e-mail: 3664656@mail.ru

Как цитировать:
Пилипенко Ю.В., Элиава Ш.Ш., Пронин И.Н., Окишев Д.Н., Абрамян А.А. Оценка радикальности микрохирургических операций при артериальных аневризмах головного мозга по данным компьютерной томографической ангиографии. *Вопросы нейрохирургии имени Н.Н. Бурденко*. 2020;84(6):76–85. https://doi.org/10.17116/neiro20208406176

Completeness of brain aneurysm exclusion according to CT angiography

© Yu.V. Pilipenko, Sh.Sh. Eliava, I.N. Pronin, D.N. Okishev, A.A. Abramyan

Burdenko Center of Neurosurgery, Moscow, Russia

Abstract

Objective. To develop a classification of the completeness of brain aneurysm exclusion according to CT angiography for determining further diagnostic and curative strategy.

Material and methods. The study included 138 patients who had 164 brain aneurysms. Clipping was carried out at the Burdenko Neurosurgery Center in 2013-2017. Titanium clips were used in 111 cases, cobalt clips — in 53 patients.

Results. Completeness of brain aneurysm exclusion was assessed in 149 cases using CT angiography. In 15 cases, artifacts from cobalt clips impaired assessment. Total exclusion was achieved in 136 (91.3%) cases, subtotal (a remainder of residual neck) — in 10 (6.7%) cases, complete exclusion of the body and bottom (patent neck) — 2 (1.3%) patients, partial exclusion (partially patent

bottom) — 1 patient (0.7%). In this series, a clip prevented complete contrast enhancement of brain aneurysm bottom in all cases.
Conclusion. CTA is a reliable method for assessing the quality of exclusion of brain aneurysm in patients with implanted titanium clips. In case of cobalt clips, stratification depending on severity of CT artifacts should be performed for data interpretation. In some cases, artifacts impair visualization of the vessels adjacent to the clips. In these patients, direct cerebral angiography or dual-energy computed tomography scanners with metal artifact suppression programs should be recommended.
Follow-up is recommended for patients with remnants of residual cervix. Redo surgery is indicated for completely patent neck, as well as partial or complete contrast enhancement of aneurysm bottom.

Keywords: *CT angiography, brain aneurysm, control angiography, completeness of aneurysm exclusion, clip artifacts.*

Information about the authors:
Pilipenko Yu.V. — https://orcid.org/0000-0003-4001-3212
Eliava Sh.Sh. — https://orcid.org/0000-0001-6103-9329
Pronin I.N. — https://orcid.org/0000-0002-4480-0275
Okishev D.N. — https://orcid.org/0000-0003-0815-5624
Abramyan A.A. — https://orcid.org/0000-0003-2642-7590
Corresponding author: Pilipenko Yu.V. — e-mail: 3664656@mail.ru

To cite this article:
Pilipenko YuV, Eliava ShSh, Pronin IN, Okishev DN, Abramyan AA. Completeness of brain aneurysm exclusion according to CT angiography. *Burdenko's Journal of Neurosurgery = Zhurnal voprosy neirokhirurgii imeni N.N. Burdenko*. 2020;84(6):76–85. (In Russ.)
https://doi.org/10.17116/neiro20208406176

Список сокращений

АГМ — аневризма головного мозга
КТ — компьютерная томография
КТА — компьютерная томографическая ангиография
СМА — средняя мозговая артерия
ЦАГ — церебральная ангиография

В последние годы для оценки полноты выключения артериальных аневризм головного мозга (АГМ) все чаще используется метод компьютерной томографической ангиографии (КТА). Этот метод отличается быстротой проведения исследования и малой инвазивностью [1]. В то же время на результаты оценки радикальности выключения аневризмы могут влиять артефакты от клипс и другие факторы [2, 3].

Существующие классификации радикальности выключения артериальных АГМ не дают исчерпывающих ответов о достаточности контрольной КТА и необходимости выполнения дополнительной субтракционной церебральной ангиографии (ЦАГ), а также о тактике в отношении не полностью выключенных артериальных АГМ.

Цель исследования — разработать классификацию полноты выключения артериальных АГМ на основании данных КТА для определения дальнейшей диагностической и лечебной тактики.

Материал и методы

Оценка полноты выключения артериальных АГМ произведена у 138 пациентов, оперированных в ФГАУ «НМИЦ нейрохирургии им. акад. Н.Н. Бурденко» в 2013—2017 гг. Возраст пациентов варьировал от 20 до 78 лет, средний возраст составил 48 лет. Пациентов женского пола было 90, мужского — 48.

Всего у 138 больных выявлено 179 артериальных АГМ. Больных с множественными АГМ было — 42 (30,4%). Пациентов с кровоизлиянием — 66, из них 18 больных оперированы в течение 14 дней с момента кровоизлияния, пациентов без кровоизлияния — 72. Клипирование шейки артериальных АГМ произведено в 164 случаях. В 15 случаях у больных с множественными артериальными АГМ микроаневризмы (менее 2 мм) оставлены под наблюдением. В большинстве случаев клипированные артериальные АГМ имели маленькие (2—5 мм, n=70) и средние (6—14 мм, n=79) размеры. Крупные артериальные АГМ (15—24 мм) клипированы в 15 случаях. Все клипированные артериальные АГМ имели мешотчатую форму. Больные с фузиформными и гигантскими артериальными АГМ в этой статье не анализировались, поскольку в этих случаях обычно проводятся более сложные операции, для которых в качестве контроля оптимальной является прямая ЦАГ.

В 81 случае артериальные АГМ клипированы титановыми клипсами Sugita II фирмы Mizuho Corporation, Япония (ISO 5832—3), в 53 — клипсами, преимущественно состоящими из кобальта (сплав 40КХНМ-ПН, ГОСТ 14118—85) ООО «Нейрон-Н», Россия, в 23 случаях — титановыми клипсами YASARGIL Aesculap — a B. Braun company, Германия (ISO 5832-3) и в 7 случаях — титановыми клипсами ООО «Нейрон-Н», Россия (сплав ВТ6, ГОСТ 19807). Всего при выключении 164 артериальных АГМ установлено 244 клипсы, что в среднем составило 1,5 клипсы на одну артериальную АГМ.

КТА через 3—7 дней после операции выполнена 52 пациентам с 62 артериальными АГМ, через год после операции — 86 пациентам со 102 артериальными АГМ. Так, показаниями к проведению контрольной КТА в раннем послеоперационном перио-

де являлись: 1) артериальные АГМ со сложными анатомическими характеристиками (крупные размеры, широкая шейка, атеросклеротически измененные стенки и др.); 2) сомнения хирурга в отношении полноты выключения артериальной АГМ.

КТА проводилась на различных томографах. Большая часть пациентов проходила контрольные исследования в диагностических центрах по месту жительства. В ФГАУ «НМИЦ нейрохирургии им. акад. Н.Н. Бурденко» КТА выполнена в 73 случаях на 64-срезовом томографе OPTIMA, GE Healthcare, США. Толщина среза составляла 0,625 мм. В данной работе для нас важны были не протоколы исследования и привязка к какому-либо томографическому аппарату, а интерпретация получаемых результатов, на основе которых строилась дальнейшая диагностическая и лечебная тактика. Серии снимков анализировались в DICOM-просмотрщике (ООО «Инобитек», Россия) с использованием обработки в режиме «проекция максимальной интенсивности» (Maximum intensivity projection, MIP).

Результаты

При оценке результатов КТА мы отметили, что у всех пациентов, которым установлены титановые клипсы (независимо от их количества), артефактов от клипс не было. При этом у большинства (83%) пациентов, у которых артериальные АГМ клипированы кобальтовыми клипсами, наблюдались артефакты (помехи) на получаемых изображениях. Для оценки степени выраженности артефактов от клипс и определения дальнейшей диагностической тактики мы разработали следующую классификацию:

1) A0 — артефактов нет **(рис. 1)**;

2) A1 — артефакты, не затрудняющие визуализацию прилегающих к клипсам сосудов **(рис. 2)**;

3) A2 — артефакты, затрудняющие визуализацию прилегающих к клипсам сосудов **(рис. 3)**;

4) A3 — артефакты, затрудняющие визуализацию как прилегающих к клипсам сосудов, так и сосудов на отдалении от клипс **(рис. 4)**.

При степенях A0 и A1 мы считали визуализацию удовлетворительной для оценки полноты выключения артериальных АГМ. При степенях A2 и A3 визуализация была неудовлетворительной и пациентам рекомендовали ЦАГ.

С применением критерия ранговой корреляции Спирмена выявлена прямая зависимость между увеличением количества установленных на операции кобальтовых клипс и степенью выраженности артефактов при КТА (r=0,5, p<0,01). Доля пациентов с удовлетворительной визуализацией при одной кобальтовой клипсе составила 84%, при нескольких кобальтовых клипсах — 42% (статистически значимое различие по данным теста χ^2, p<0,01).

При всех типах клипс (титановых и кобальтовых) оценка полноты выключения артериальных АГМ оказалась возможной в 149 случаях **(табл. 1)**, в которых не отмечено артефактов (A0), или они не затрудняли визуализацию (A1).

При оценке радикальности выключения аневризмы мы использовали собственную классификацию **(рис. 5)**:

R1 — тотальное выключение аневризмы;

R2 — субтотальное выключение аневризмы (контрастирование части шейки);

R3 — полное выключение тела и дна аневризмы (полностью контрастируется шейка высотой от 1 до 3 мм, без дивертикулов и дополнительных камер);

R4 — частичное выключение аневризмы (частичное контрастирование дна артериальной АГМ, другой камеры артериальной АГМ или дивертикула в области шейки);

R5 — отсутствие выключения аневризмы (полное контрастирование дна артериальной АГМ или другого участка, послужившего причиной кровоизлияния).

Тотальное выключение (R1) достигнуто в 136 (91,3%) из 149 случаев, в которых была удовлетворительная визуализация при КТА. Субтотальное выключение (R2) установлено в 10 (6,7%) случаях. Пример представлен на **рис. 6**. Эти пациенты оставлены под наблюдением с рекомендацией проведения повторной КТА головы через 1 год.

Полное выключение тела и дна с сохранением контрастирования шейки аневризмы (R3) среди наших пациентов зарегистрировано в двух (1,3%) случаях, один из которых представлен на **рис. 7**. Обоим пациентам рекомендовано плановое повторное хирургическое вмешательство.

Частичное выключение (R4) диагностировано только у 1 (0,7%) пациента после неудачной попытки контралатерального клипирования аневризмы средней мозговой артерии (СМА). Через 3 дня ему проведена повторная операция — клипирование остатка аневризмы с ипсилатеральной стороны **(рис. 8)**.

Степени R5, при которой установленная клипса не препятствует полному контрастированию дна артериальной АГМ, в данной серии не было.

У 12 пациентов с 15 артериальными АГМ не удалось оценить радикальность выключения аневризмы на основании КТА, поэтому в качестве контроля им рекомендована прямая ЦАГ.

Обсуждение

Важность послеоперационного контроля полноты выключения артериальных АГМ после микрохирургических операций не подлежит сомнению. Так, в крупных исследованиях отмечено, что не полностью клипированные артериальные АГМ выявляются у 5,2—8,2% больных [4—8], а интракраниальные кровоизлияния у пациентов после клипирования артериальных АГМ встречаются в 1—2% случаев [5, 7, 9].

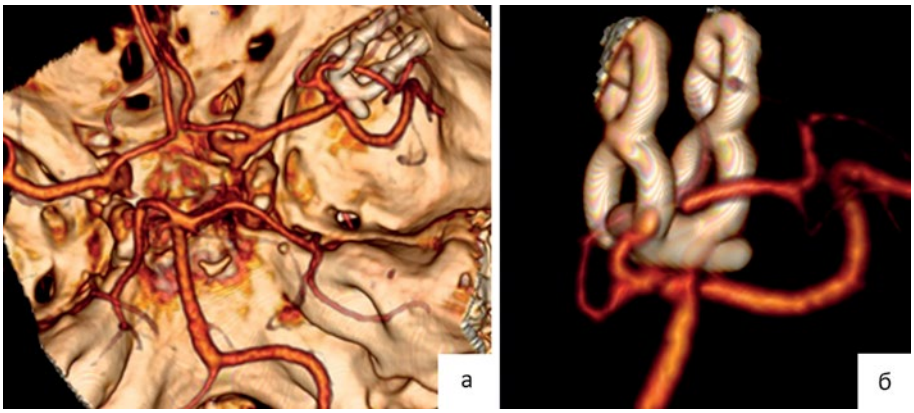

Рис. 1. **Отсутствие артефактов от клипс при компьютерной томографической ангиографии. 3D-реконструкция. а — общий вид виллизиева круга; б — клипсы в области бифуркации правой средней мозговой артерии.**

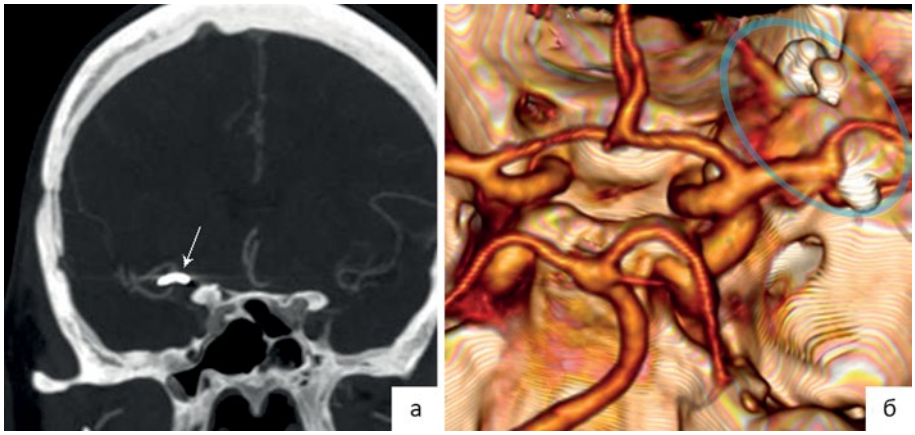

Рис. 2. **Умеренное количество артефактов от клипс, определяемое при компьютерной томографической ангиографии.**

а — режим MIP, фронтальная проекция. Хорошо видна бифуркация правой средней мозговой артерии. Клипса указана стрелкой; б — 3D-реконструкция. Артефакты от клипсы обведены голубой линией.

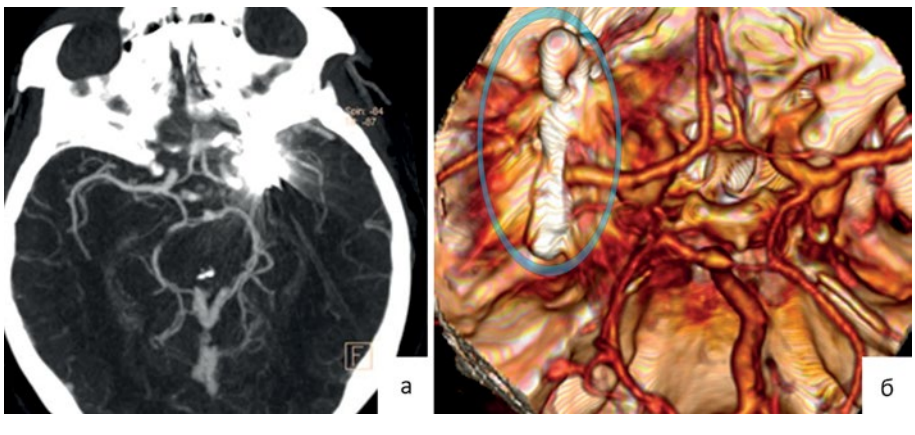

Рис. 3. **Значительное количество артефактов от клипс при компьютерной томографической ангиографии.**

а — режим MIP, аксиальная проекция. Бифуркация левой средней мозговой артерии не видна из-за артефактов, при этом хорошо видны другие артерии виллизиева круга; б — 3D-реконструкция. Артефакты от клипсы в области бифуркации средней мозговой артерии слева обведены голубой линией.

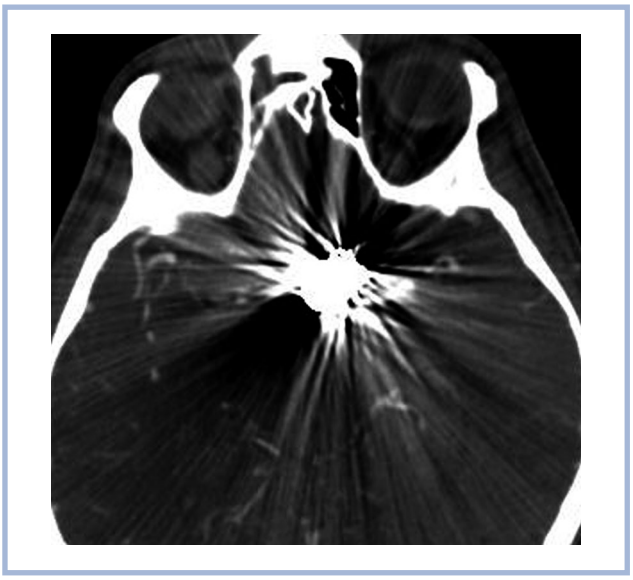

Рис. *4.* Значительное количество артефактов от клипс при компьютерной томографической ангиографии. Режим MIP. Аксиальная проекция. Артерии виллизиевого круга не видны вследствие артефактов от клипс в области бифуркации левой внутренней сонной артерии.

В отличие от эндоваскулярных вмешательств, при которых степень полноты окклюзии в большинстве случаев оценивается на момент окончания операции, интраоперационные методы контроля при микрохирургических операциях не являются исчерпывающими. Так, вскрытие дна артериальной АГМ после клипирования может не дать информации о заполнении шейки или другой камеры в случае их остатка. При интраоперационной флуоресцентной видеоангиографии также нередки погрешности, связанные с тем, что контрастный препарат в артериальной АГМ может быть не виден через утолщенную атеросклеротически измененную стенку аневризмы, или контрастируемая часть может быть скрыта прилежащим сосудом или даже остаться невыделенной хирургом из плотных спаек [10].

Прямая ЦАГ остается золотым стандартом для оценки радикальности клипирования артериальных АГМ [11—14], но в связи с инвазивностью и более высокой стоимостью проведение ЦАГ всем пациентам на современном этапе не является целесообразным, так как КТА во многих случаях является адекватной альтернативой ЦАГ. Однако чувствительность КТА зависит от артефактов, связанных с металлическими клипсами. В ряде работ отмечено, что КТА после клипирования аневризм неинформативна в 28,6—34% случаев, особенно если оставшаяся функционирующая часть имеет размер менее 2 мм [3, 15].

Известно, что значительное количество артефактов, выявляемых при КТА, встречается при использовании кобальтовых клипс [16, 17]. Клипсы, изготовленные из титана, как правило, дают незначительное количество артефактов [14, 18, 19]. В некоторых исследованиях указывается, что для титановых клипс специфичность и чувствительность КТА и прямой ЦАГ сопоставимы [14, 20]. Имеется также прямая зависимость между увеличением количества использованных клипс и артефактов при КТА [3, 11, 14, 17, 21].

Отмечено, что клипсы, расположенные перпендикулярно плоскости сканирования, дают меньше артефактов по сравнению с исследованиями, в которых клипсы ориентированы параллельно горизонтальной плоскости КТ-сканера [3, 17, 22]. Сложнее интерпретировать результаты КТА при использовании фенестрированных клипс [21].

Безусловно, последние технические инновации позволяют улучшать качество изображений КТА после клипирования. В частности, значительное уменьшение количества артефактов возможно при использовании современных протоколов и программ сканирования (metal artifact reduction software, MARs) [1, 2, 21, 23], исследовании на двухэнергетическом (dual-energy) КТ-аппарате [3, 23], выполнении 4D КТА [21]. Магнитно-резонансные томографические исследования после клипирования уступают по своей диагностической ценности КТА, поскольку даже при использовании титановых клипс сохраняются артефакты [24, 25].

Среди представленных в литературе классификаций артефактов от клипс при КТА чаще встречаются градации без привязки к сосудистым бассейнам [2, 17, 26].

В исследовании мы использовали 4 степени выраженности артефактов от клипс (A0, A1, A2, A3).

***Таблица 1.* Степени выраженности артефактов и радикальность выключения аневризм при использовании различных типов клипс**

Тип клипс	Артериальные аневризмы головного мозга, *n*	Выраженность артефактов				Радикальность				
		A0	A1	A2	A3	R1	R2	R3	R4	R?*
Sugita II (титан)	81	81	—	—	—	73	6	1	1	—
«Нейрон-Н» (кобальт)	53	9	29	13	2	34	3	1	—	15
«Эскулап» (титан)	23	23	—	—	—	22	1	—	—	—
«Нейрон-Н» (титан)	7	7	—	—	—	7	—	—	—	—
Всего	164	120	29	13	2	136	10	2	1	15

Примечание. * — R? — случаи, в которых радикальность установить не удалось по причине артефактов от клипс.

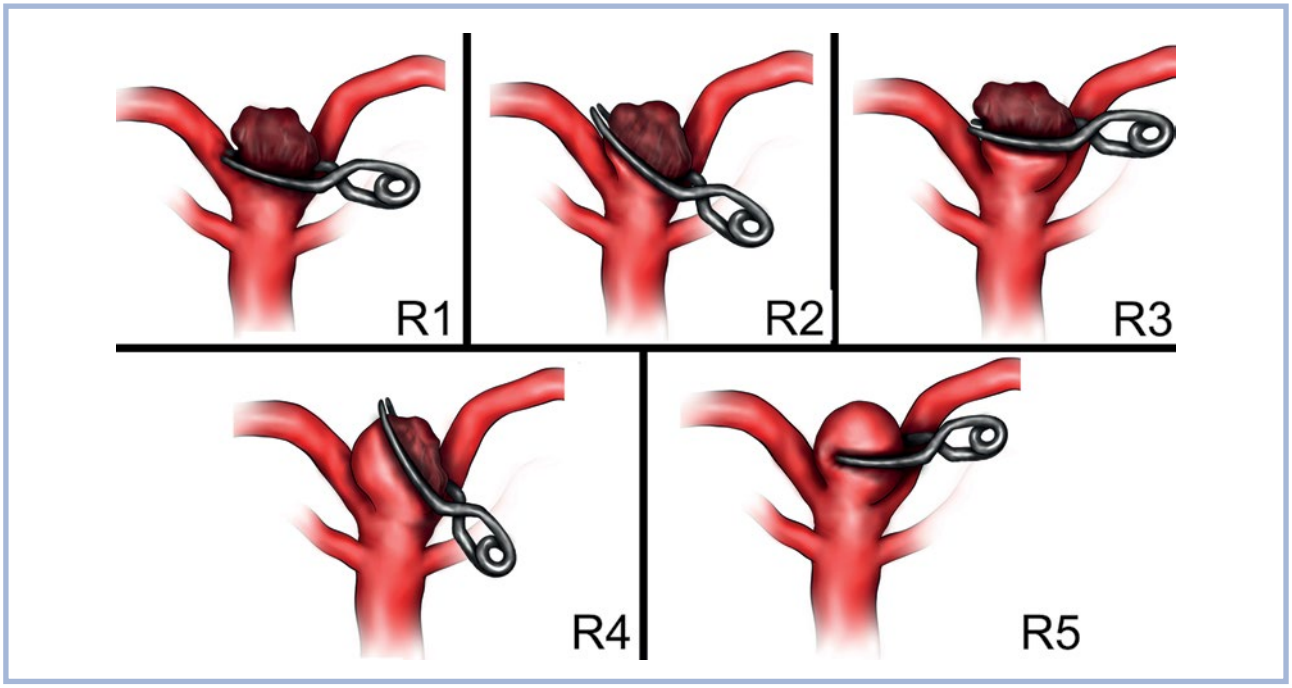

Рис. 5. **Степени полноты клипирования артериальной аневризмы головного мозга. Пояснения в тексте.**

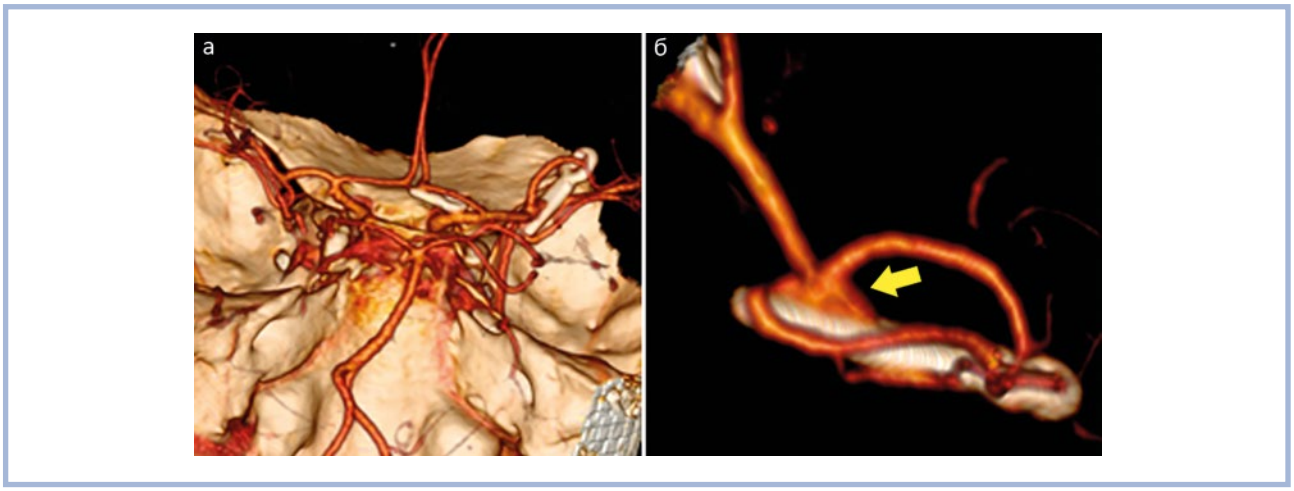

Рис. 6. **Пациент *Ш.*, 50 лет. 3D компьютерная томографическая ангиография после клипирования аневризм передней соединительной артерии и средней мозговой артерии справа. а — общий вид сосудов основания мозга; б — фрагмент области клипированной аневризмы средней мозговой артерии справа. Стрелкой указан небольшой остаток шейки аневризмы.**

При этом неинформативные в отношении полноты выключения артериальных АГМ степени мы разделили в зависимости от влияния артефактов на визуализацию ближайших и удаленных по отношению к клипсе артерий. Так, особенностью степени А2 является возможность оценить состояние артерий других бассейнов, что важно при множественных артериальных АГМ, а при степени А3 эта возможность отсутствует.

Ряд авторов при оценке результатов клипирования используют также понятие «качество исследования» [11, 14, 17, 27], которое определяется не артефактами, связанными с клипсами, а другими факторами, а именно: хорошая визуализация достигается за счет сканирования в артериальной фазе, в отсутствие движений пациента и др. Бесспорно, несоблюдение этих правил может привести к неинформативной оценке радикальности клипирования и обусловить необходимость повторных исследований.

В случаях, когда качество выполнения КТА не вызывает сомнений, возникает главный вопрос — определение полноты выключения артериальной АГМ.

Некоторые классификации делят артериальные АГМ на полностью клипированные, с наличием резидуальных (остаточных) частей и полностью функционирующие (неклипированные) [14, 28, 29]. Предложенная для эндоваскулярной нейрохирургии классификация Raymond—Roy [30], которую ча-

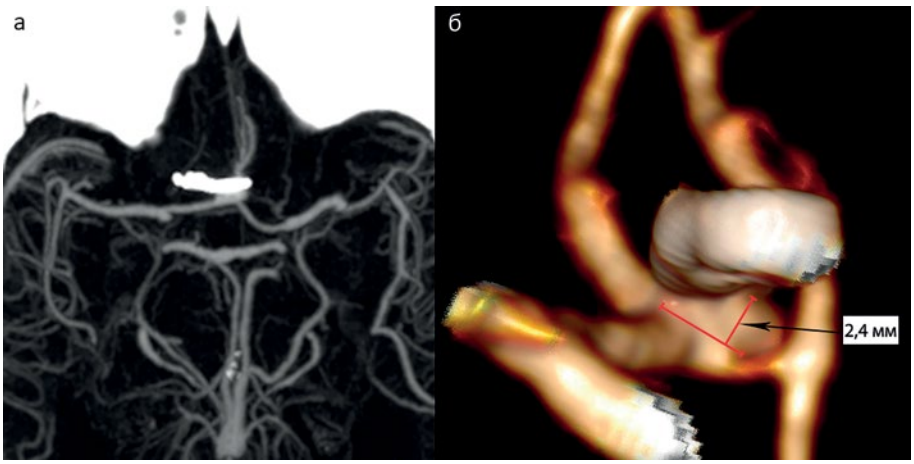

Рис. 7. **Пациентка *М.*, 41 год. Компьютерная томографическая ангиография после клипирования аневризмы передней соединительной артерии. а — общий вид сосудов основания мозга; б — фрагмент области клипирования, 3D-реконструкция. Контрастируется шейка аневризмы высотой 2,4 мм.**



Рис. 8. **Пациент *П.*, 62 года. Компьютерная томографическая ангиография, 3D-реконструкция. а — исследование после первой операции, контрастируется часть дна аневризмы левой средней мозговой артерии (указана стрелкой); б — тотальное выключение аневризмы при повторной операции.**

сто адаптируют для микрохирургии, также включает 3 класса **(табл. 2)**.

Наиболее распространенной для оценки радикальности микрохирургических операций является классификация M. Sindou [4, 11, 27, 31], которая включает 5 градаций **(см. табл. 2)**. Неудобством данной классификации, на наш взгляд, является достаточно условное определение функционирующих остатков, выраженное в процентах от исходного размера.

В своей работе мы использовали 5 степеней полноты выключения артериальных АГМ **(см. рис. 5)**.

Тотальное выключение, которое соответствует первой степени радикальности (R1) в нашей классификации, казалось бы, не должно вызывать споров, но в литературе [6] обсуждается вопрос о том, что же все-таки считать радикальным выключением и остатком артериальных АГМ на ангиограммах? Ряд авторов к минимальной резидуальной части относят контрастируемый при ангиографии участок артериальной АГМ больше 1 мм [6, 32]. Мы согласны с этим критерием и любые контрастируемые части более 1 мм считаем остатком артериальной АГМ.

Вторая степень радикальности (R2) в нашей работе означает остаточную часть шейки. C.A. David и соавт. [7] называли такие резидуальные части шейки «ухом собаки» (dog-ear). В большинстве случаев эти участки стабильны при контрольных ангиографических исследованиях в отдаленном периоде и не требуют повторных операций [7, 8, 33].

Полностью функционирующая шейка при контрольных ангиограммах обозначена в нашей классификации как R3. Известно, что резидуальные части данного типа склонны к увеличению и разрывам в отдаленном послеоперационном периоде [5, 7]. Поэтому в отсутствие противопоказаний у таких пациентов целесообразна плановая повторная операция. Основным спорным моментом при этом остается вопрос о том, что, по данным ангиографии, считать шейкой, и где начинается тело артериальной АГМ? Согласно гистопатологическим исследованиям, выполненным W.E. Stehbens с использованием электронной микроскопии, в шейке артериальной АГМ, в отличие от тела, сохраняется внутренняя эластическая мембрана,

Таблица 2. **Классификации степеней окклюзии артериальных аневризм головного мозга**

M. Sindou, 1997 [4]	Raymond—Roy, 2001 [30]	CARAT, 2008 [5]
1) остаток шейки <50% от исходного размера 2) остаток шейки >50% от исходного размера 3) одна камера многокамерной АГМ 4) остаток мешка АГМ <75% от исходного размера 5) остаток мешка АГМ >75% от исходного размера	I. Полная окклюзия II. Контрастирование шейки III. Контрастирование АГМ	1. Полная окклюзия (100%) 2. Небольшая остаточная шейка (91—99% от исходного размера АГМ) 3. Остаточная шейка (70—90% от исходного размера АГМ) 4. Остаточная АГМ (1—69% от исходного размера АГМ) 5. Отсутствие окклюзии (0%)

Примечание. АГМ — артериальная аневризма головного мозга.

что делает ее более прочной [34]. На ангиограммах эти отличия не виды, и, как правило, исследователи условно относят к шейке проксимальную по отношению к сосуду часть артериальной АГМ [4, 7, 30]. Так, в исследовании CARAT [5] остатком шейки считается участок, соответствующий 1—30% от исходного размера артериальной АГМ. В соответствии с этим правилом для средней по размеру артериальной АГМ с общей высотой 14 мм высота шейки должна быть не более 4,2 мм, а для крупной артериальной АГМ с общей высотой 24 мм — не более 7,2 мм. Конечно же, такой размер достаточно велик, чтобы считать данную часть шейкой, тем более что размер шейки с сохраненной внутренней эластической мембраной прямо пропорционален размеру артериальной АГМ [34]. Понимая условность всех этих измерений, мы считаем остаточной шейкой проксимальную по отношению к установленной клипсе часть артериальной АГМ размером до 3 мм.

К четвертой степени радикальности (R4) мы отнесли выявление на ангиограммах любой части дна артериальной АГМ или контрастирование дополнительных камер. Известно, что артериальные АГМ чаще рвутся в местах наибольшего истончения стенки, которые в основном сосредоточены в дне аневризмы и, особенно, в дивертикулах [34—36]. Именно поэтому для таких остатков характерны ранние рецидивы кровоизлияний [5, 9].

На наш взгляд, риск кровоизлияния после операции может быть меньше, если клипса исключает из кровотока непосредственное место разрыва или наиболее истонченную часть неразорвавшейся аневризмы — дивертикул. Это основное отличие степени R4 от последующей степени R5, при которой дно артериальной АГМ полностью контрастируется.

Мы уверены, что при степенях R4 и R5 повторная операция необходима, причем в последнем случае ее проведение должно быть ускорено.

Таким образом, оценку радикальности выключения артериальных АГМ при КТА следует проводить на основании двух основных критериев: степени выраженности артефактов от клипс и степени выключения аневризмы.

Заключение

Компьютерная томографическая ангиография является достоверным методом оценки радикальности выключения артериальных аневризм головного мозга у пациентов, которым имплантированы титановые клипсы. При интерпретации результатов у пациентов с кобальтовыми клипсами должна быть проведена стратификация в зависимости от степеней выраженности артефактов при компьютерной томографической ангиографии. При артефактах, затрудняющих визуализацию прилегающих к клипсам сосудов, должны быть рекомендованы прямая церебральная ангиография или исследование на двухэнергетических компьютерных томографических аппаратах с использованием программ подавления артефактов от металла.

Пациентам с остатками после клипирования части шейки артериальной аневризмы головного мозга рекомендуется наблюдение. При полном функционировании шейки артериальной аневризмы головного мозга, частичном или полном контрастировании дна аневризмы показана повторная операция.

Участие авторов:

Концепция и дизайн исследования — Пилипенко Ю.В.

Сбор и обработка материала — Пилипенко Ю.В., Окишев Д.Н.

Статистический анализ данных — Пилипенко Ю.В.

Написание текста — Пилипенко Ю.В.

Художественное оформление — Абрамян А.А.

Редактирование — Элиава Ш.Ш., Пронин И.Н.

Авторы заявляют об отсутствии конфликта интересов.

The authors declare no conflict of interest.

ЛИТЕРАТУРА/REFERENCES

1. Крылов В.В., Григорьева Е.В. КТ-ангиография АГМ головного мозга. М.: Принт-Студио; 2020.
Krylov VV, Grigorieva EV. *KT-angiografiya anevrizm golovnogo mozga.* M.: OOO Print-Studio, 2020. (In Russ.)
2. Bier G, Bongers MN, Hempel JM, Örgel A, Hauser TK, Ernemann U, Hennersdorf F. Follow-up CT and CT angiography after intracranial aneurysm clipping and coiling-improved image quality by iterative metal artifact reduction. *Neuroradiology*. 2017;59(7):649-654. https://doi.org/10.1007/s00234-017-1855-6
3. Dolati P, Eichberg D, Wong JH, Goyal M. The Utility of Dual-Energy Computed Tomographic Angiography for the Evaluation of Brain Aneurysms After Surgical Clipping: A Prospective Study. *World Neurosurgery*. 2015;84(5):1362-1371. https://doi.org/10.1016/j.wneu.2015.06.027
4. Acevedo JC, Turjman F, Sindou M. Postoperative arteriography in surgery for intracranial aneurysm. Prospective study in a consecutive series of 267 operated aneurysms. *Neurochirurgie*.1997;43(5):275-284.
5. Johnston SC, Dowd CF, Higashida RT, Lawton MT, Duckwiler GR, Gress DR; CARAT Investigators. Predictors of rehemorrhage after treatment of ruptured intracranial aneurysms: the Cerebral Aneurysm Rerupture after Treatment (CARAT) study. *Stroke*. 2008;39(1):120-125. https://doi.org/10.1161/STROKEAHA.107.495747
6. Thornton J, Bashir Q, Aletich VA, Debrun GM, Ausman JI, Charbel FT. What percentage of surgically clipped intracranial aneurysms have residual necks? *Neurosurgery*. 2000;46(6):1294-1298; discussion 1298-1300. https://doi.org/10.1097/00006123-200006000-00003
7. David CA, Vishteh AG, Spetzler RF, Lemole M, Lawton MT, Partovi S. Late angiographic follow-up review of surgically treated aneurysms. *Journal of Neurosurgery.* 1999;91(3):396-401. https://doi.org/10.3171/jns.1999.91.3.0396
8. Brown MA, Parish J, Guandique CF, Payner TD, Horner T, Leipzig T, Rupani KV, Kim R, Bohnstedt BN, Cohen-Gadol AA. A long-term study of durability and risk factors for aneurysm recurrence after microsurgical clip ligation. *Journal of Neurosurgery*. 2017;126(3):819-824. https://doi.org/10.3171/2016.2.JNS152059
9. Molyneux AJ, Kerr RS, Yu LM, Clarke M, Sneade M, Yarnold JA, Sandercock P. International subarachnoid aneurysm trial (ISAT) of neurosurgical clipping versus endovascular coiling in 2143 patients with ruptured intracranial aneurysms: a randomised comparison of effects on survival, dependency, seizures, rebleeding, subgroups, and aneurysm occlusion. *Lancet.* 2005;366(9488):809-817. https://doi.org/10.1016/S0140-6736(05)67214-5
10. Roessler K, Krawagna M, Dörfler A, Buchfelder M, Ganslandt O. Essentials in intraoperative indocyanine green videoangiography assessment for intracranial aneurysm surgery: conclusions from 295 consecutively clipped aneurysms and review of the literature. *Neurosurgical Focus*. 2014;36(2):E7. https://doi.org/10.3171/2013.11.FOCUS13475
11. Gerardin E, Tollard E, Derrey S, Langlois O, Dacher JN, Douvrin F, Freger P, Proust F. Usefulness of multislice computerized tomographic angiography in the postoperative evaluation of patients with clipped aneurysms. *Acta Neurochirurgica*. 2010;152(5):793-802. https://doi.org/10.1007/s00701-009-0465-4
12. Sagara Y, Kiyosue H, Hori Y, Sainoo M, Nagatomi H, Mori H. Limitations of three-dimensional reconstructed computerized tomography angiography after clip placement for intracranial aneurysms. *Journal of Neurosurgery.* 2005;103(4):656-661. https://doi.org/10.3171/jns.2005.103.4.0656
13. Uricchio M, Gupta S, Jakowenko N, Levito M, Vu N, Doucette J, Liew A, Papatheodorou S, Khawaja AM, Aglio LS, Aziz-Sultan MA, Zaidi H, Smith TR, Mekary RA. Computed Tomography Angiography Versus Digital Subtraction Angiography for Postclipping Aneurysm Obliteration Detection. *Stroke*. 2019;50(2):381-388. https://doi.org/10.1161/STROKEAHA.118.023614
14. Dehdashti AR, Binaghi S, Uske A, Regli L. Comparison of multislice computerized tomography angiography and digital subtraction angiography in the postoperative evaluation of patients with clipped aneurysms. *Journal of Neurosurgery.* 2006;104(3):395-403. https://doi.org/10.3171/jns.2006.104.3.395
15. Pechlivanis I, Koenen D, Engelhardt M, Scholz M, Koenig M, Heuser L, Harders A, Schmieder K. Computed tomographic angiography in the evaluation of clip placement for intracranial aneurysm. *Acta Neurochirurgica*. 2008;150(7):669-676. https://doi.org/10.1007/s00701-008-1515-z
16. van der Schaaf I, van Leeuwen M, Vlassenbroek A, Velthuis B. Minimizing clip artifacts in multi CTangiography of clipped patients. *AJNR American Journal of Neuroradiology*. 2006;27(1):60-66.
17. Zachenhofer I, Cejna M, Schuster A, Donat M, Roessler K. Image quality and artefact generation post-cerebral aneurysm clipping using a 64-row multislice computer tomography angiography (MSCTA) technology: a retrospective study and review of the literature. *Clinical Neurology and Neurosurgery.* 2010;112(5):386-391. https://doi.org/10.1016/j.clineuro.2010.02.001
18. Lee YH, Park KK, Song HT, Kim S, Suh JS. Metal artefact reduction in gemstone spectral imaging dual-energy CT with and without metal artefact reduction software. *European Radiology.* 2012;22(6):1331-1340. https://doi.org/10.1007/s00330-011-2370-5
19. Nagatani T, Shibuya M, Ooka K, Suzuki Y, Takayasu M, Yoshida J. Titanium aneurysm clips: mechanical characteristics and clinical trial. *Neurologia Medico-Chirurgica*. 1998;38(Suppl):39-44. https://doi.org/10.2176/nmc.38.suppl_39
20. Uysal E, Ozel A, Erturk SM, Kirdar O, Basak M. Comparison of multislice computed tomography angiography and digital subtraction angiography in the detection of residual or recurrent aneurysm after surgical clipping with titanium clips. *Acta Neurochirurgica.* 2009;151(2):131-135. https://doi.org/10.1007/s00701-009-0184-x
21. Kimura Y, Mikami T, Miyata K, Suzuki H, Hirano T, Komatsu K, Mikuni N. Vascular assessment after clipping surgery using four-dimensional CT angiography. *Neurosurgical Review*. 2019;42(1):107-114. https://doi.org/10.1007/s10143-018-0962-0
22. Brown JH, Lustrin ES, Lev MH, Ogilvy CS, Taveras JM. Reduction of aneurysm clip artifacts on CTangiograms: a technical note. *American Journal of Neuroradiology*. 1999;20(4):694-696.
23. Dunet V, Bernasconi M, Hajdu SD, Meuli RA, Daniel RT, Zerlauth JB. Impact of metal artifact reduction software on image quality of gemstone spectral imaging dual-energy cerebral CT angiography after intracranial aneurysm clipping. *Neuroradiology*. 2017;59(9):845-852. https://doi.org/10.1007/s00234-017-1871-6
24. Van Loon JJ, Yousry TA, Fink U, Seelos KC, Reulen HJ, Steiger HJ. Postoperative spiral computed tomography and magnetic resonance angiography after aneurysm clipping with titanium clips. *Neurosurgery*. 1997;41(4):851-856; discussion 856-857. https://doi.org/10.1097/00006123-199710000-00016
25. Friedrich B, Wostrack M, Ringel F, Ryang YM, Forschler A, Waldt S, Zimmer C, Nittka M, Preibisch C. Novel metal artifact reduction techniques with use of slice-encoding metal artifact correction and view-angle tilting MR imaging for improved visualization of brain tissue near intracranial aneurysm clips. *Clinical Neuroradiology*. 2016;26(1):31-37. https://doi.org/10.1007/s00062-014-0324-4
26. Pan YN, Chen G, Li AJ, Chen ZQ, Gao X, Huang Y, Mattson B, Li S. Reduction of Metallic Artifacts of the Post-treatment Intracranial Aneurysms: Effects of Single Energy Metal Artifact Reduction Algorithm. *Clinical Neuroradiology*. 2019;29(2):277-284. https://doi.org/10.1007/s00062-017-0644-2
27. Golitz P, Struffert T, Ganslandt O, Lang S, Knossalla F, Doerfler A. Contrast-enhanced angiographic computed tomography for detection of aneurysm remnants after clipping: a comparison with digital subtraction angiography in 112 clipped aneurysms. *Neurosurgery*. 2014;74(6):606-614. https://doi.org/10.1227/neu.0000000000000326
28. Macdonald RL, Wallace MC, Kestle JR. Role of angiography following aneurysm surgery. *Journal of Neurosurgery.* 1993;79(6):826-832. https://doi.org/10.3171/jns.1993.79.6.0826
29. Le Roux PD, Elliott JP, Eskridge JM, Cohen W, Winn HR. Risks and benefits of diagnostic angiography after aneurysm surgery: a retrospective analysis of 597 studies. *Neurosurgery.* 1998;42(6):1248-1254. https://doi.org/10.1097/00006123-199806000-00026
30. Roy D, Milot G, Raymond J. Endovascular treatment of unruptured aneurysms. *Stroke*. 2001;32(9):1998-2004. https://doi.org/10.1161/hs0901.095600
31. Jabbarli R, Pierscianek D, Wrede K, Dammann P, Schlamann M, Fors-ting M, Muller O, Sure U. Aneurysm remnant after clipping: the risks and consequences. *Journal of Neurosurgery*. 2016;125(5):1249-1255. https://doi.org/10.3171/2015.10.JNS151536
32. Rauzzino MJ, Quinn CM, Fisher WS 3rd. Angiography after aneurysm surgery: Indications for «selective» angiography. *Surgical Neurology.* 1998;49(1):32-41. https://doi.org/10.1016/s0090-3019(97)00035-9

33. Feuerberg I, Lindquist C, Lindqvist M, Steiner L. Natural history of postoperative aneurysm rests. *Journal of Neurosurgery.* 1987;66(1):30-34. https://doi.org/10.3171/jns.1987.66.1.0030

34. Stehbens WE. Histopathology of cerebral aneurysms. *Archives of Neurology*. 1963;8:272-285. https://doi.org/10.1001/archneur.1963.00460030056005

35. Shah AD, Harris JL, Kyriacou SK, Humphrey JD. Further roles of geometry and properties in saccular aneurysm mechanics. *Computer Methods in Biomechanics and Biomedical Engineering*. 1997;1(2):109-121.

36. Steiger HJ, Aaslid R, Keller S, Reulen HJ. Strength, elasticity and viscoelastic properties of cerebral aneurysms. *Heart and Vessels*. 1986;5(1):41-46. https://doi.org/10.1007/bf02058357

Поступила 16.02.2020
Received 16.02.2020
Принята к печати 03.07.2020
Accepted 03.07.2020

Комментарий

Статья посвящена актуальной теме — оценке отдаленного послеоперационного периода у пациентов с интракраниальными аневризмами и степени выключения аневризм из кровотока. Ценность различных методов лучевой диагностики в первичной оценке неразорвавшихся аневризм и нетравматического субарахноидального кровоизлияния известна, существующие рекомендательные протоколы учитывают сильные и слабые стороны каждой методики. В то же время диагностический алгоритм после выключения аневризмы из кровотока в современной литературе разработан нечетко, нет однозначного понимания сроков использования лучевой диагностики, выбора методики и критериев оценки степени выключения аневризмы. Отчасти это связано с быстрым развитием методик компьютерной томографии (КТ) и магнитно-резонансной томографии (МРТ), появлением программ, позволяющих минимизировать артефакты от металла, а значит заменить более инвазивную церебральную ангиографию (ЦАГ).

В статье представлена оригинальная классификация оценки артефактов при КТ ангиографии после клипирования аневризм. Использование этой классификации позволит более дифференцированно назначать рентгенологические методы исследования в послеоперационном периоде. Было бы более показательным провести статистическую обработку КТ-ангиограмм у пациентов с клипсами из различных металлов и показать риск появления выраженных артефактов (А4) в зависимости от количества и материала клипсов (например, с помощью расчета отношения шансов). Это позволило бы сделать более достоверным вывод о том, что пациентам с кобальтовыми клипсами в количестве 3 и более изначально следует назначать ЦАГ либо 3Т МРТ для оценки степени выключения аневризмы, не используя малоинформативную в этом случае КТ-ангиографию и уменьшая тем самым общую лучевую нагрузку.

Представляется полезной оригинальная классификация степени выключения аневризмы из кровотока. Она более проста, чем предложенные ранее. Важным моментом является то, что новая классификация может использоваться даже в отсутствие дооперационных КТ-ангиограмм, хотя сравнение с данными первичного исследования всегда желательно. Однако хотелось бы увидеть более четкое изложение критериев исключения в разделе «материал и методы», что сделало бы яснее соответствующую часть обсуждения. Следует отметить, что все ранее предложенные классификации не опираются на длительное динамическое наблюдение. Нет понимания, какой именно минимальный размер остаточной части аневризмы соответствует высокому риску роста и последующего разрыва. Может быть, ретроспективный анализ клипированных аневризм с помощью новой классификации, предложенной авторами, даст ответ на этот вопрос.

В целом статья очень полезна как нейрохирургам, так и лучевым диагностам и дает основание для проведения дальнейших исследований.

Е.В. Григорьева (Москва)