Вопросы нейрохирургии им. Н.Н. Бурденко
2020, №6, с. 67-75
https://doi.org/10.17116/neiro20208406167

Burdenko's journal of neurosurgery
2020, №6, pp. 67-75
https://doi.org/10.17116/neiro20208406167

Краниопластика дефектов черепа у детей с использованием технологии 3D-печати

© К.А. Сулин, В.П. Иванов, А.В. Ким, В.А. Хачатрян

ФГБУ «Национальный медицинский исследовательский центр имени В.А. Алмазова» Минздрава России, Санкт-Петербург, Россия

Резюме

Технологии 3D-печати находят все более широкое применение в нейрохирургии. Активное внедрение данных технологий в практику позволяет улучшить результаты предоперационного планирования, интраоперационную навигацию, а также создавать реалистичные обучающие модели. В данной статье описан опыт применения 3D-печати с целью создания индивидуальных имплантатов для закрытия дефектов черепа в отделении нейрохирургии для детей ФГБУ «НМИЦ им. В.А. Алмазова» Минздрава России. Рассмотрены основные аспекты использования технологии, ее преимущества и недостатки.

Цель исследования. Изучить эффективность использования технологии 3D-моделирования при проведении краниопластики гигантских и сложных дефектов черепа у детей.

Материал и методы. В период с мая по ноябрь 2019 г. в ФГБУ «НМИЦ им. В.А. Алмазова» Минздрава России (отделение нейрохирургии для детей) проведена пластика гигантских и сложных дефектов черепа 10 пациентам в возрасте от 1,4 до 17 лет. На предоперационном этапе всем 10 пациентам при помощи 3D-принтера технологией Fused deposition modeling (FDM) по данным снимков компьютерной томографии (КТ) созданы модели черепа (использовались файлы формата DICOM). Для закрытия дефекта черепа использовали динамические титановые сетки фирмы DePuy Syntex MatrixNEURO 150×150 мм и Codman 100×100 мм. Имплантаты на предоперационном этапе сформированы с учетом уникальности дефекта черепа каждого из пациентов. Этап подготовки модели и имплантата длился не более 2 суток.

Результаты. Продолжительность вмешательства варьировала в зависимости от наличия дополнительного этапа операции (удаление пули, наблюдение №1) или нескольких дефектов у пациентов (наблюдения №3, №5), однако во всех случаях этап интраоперационного моделирования и установки сетки был минимальным по длительности. Среднее время операции составило 110,5±52 мин (min — 70 мин, max — 225 мин), средний объем кровопотери — 56±33,5 мл (min — 30 мл, max — 150 мл). Получен удовлетворительный послеоперационный результат у 10 детей, при этом сокращались продолжительность оперативного вмешательства и кровопотеря. Во всех представленных случаях косметический результат оценен как удовлетворительный. Эффективность метода продемонстрирована на нескольких клинических примерах создания индивидуальных имплантатов для детей с дефектами черепа различного генеза, размеров и сложности.

Выводы. Предоперационная подготовка имплантата с использованием технологии 3D-печати позволяет сократить продолжительность операции и объем кровопотери, упростить манипулирование в сложных анатомических областях, улучшить косметический результат за счет точной предоперационной подготовки имплантата с учетом размера, локализации и формы дефекта.

Ключевые слова: *3D-печать, краниопластика, предоперационное планирование, аддитивные технологии, черепно-мозговая травма.*

Информация об авторах:
Сулин К.А. — https://orcid.org/0000-0001-6794-2420; e-mail: konstantinsulin92@gmail.com
Иванов В.П. — https://orcid.org/0000-0002-1009-4077
Ким А.В. — https://orcid.org/0000-0002-6219-7270
Хачатрян В.А. — https://orcid.org/0000-0002-1635-6621
Автор, ответственный за переписку: Сулин К.А. — e-mail: konstantinsulin92@gmail.com

Как цитировать:
Сулин К.А., Иванов В.П., Ким А.В., Хачатрян В.А. Краниопластика дефектов черепа у детей с использованием технологии 3D-печати. *Вопросы нейрохирургии имени Н.Н. Бурденко*. 2020;84(6):67–75. https://doi.org/10.17116/neiro20208406167

Skull defect repair in children using a 3D-printing technology

© K.A. Sulin, V.P. Ivanov, A.V. Kim, V.A. Khachatryan

Almazov National Medical Research Center, Saint-Petersburg, Russia

Abstract

Currently, 3D-printing technologies are increasingly used in neurosurgery. Active development of this approach is valuable to improve preoperative planning, intraoperative navigation, and manufacturing of realistic training models. In this manuscript, the authors report an experience of the pediatric neurosurgical department of the Almazov National Medical Research Center regarding 3D-printing technologies in manufacturing of individual implants for skull defect closure. The main aspects of this technology, advantages and disadvantages are considered. Moreover, the authors describe several cases of creating individual implants for children with skull defects of various origins, dimensions and complexity.

Keywords: *3D printing, cranioplasty, preoperative planning, additive technologies, traumatic brain injury.*

Information about the authors:
Sulin K.A. — https://orcid.org/0000-0001-6794-2420; e-mail: konstantinsulin92@gmail.com
Ivanov V.P. — https://orcid.org/0000-0002-1009-4077
Kim A.V. — https://orcid.org/0000-0002-6219-7270
Khachatryan V.A. — https://orcid.org/0000-0002-1635-6621
Corresponding author: Sulin K.A. — e-mail: konstantinsulin92@gmail.com

To cite this article:
Sulin KA, Ivanov VP, Kim AV, Khachatryan VA. Skull defect repair in children using a 3D-printing technology. *Burdenko's Journal of Neurosurgery = Zhurnal voprosy neirokhirurgii imeni N.N. Burdenko*. 2020;84(6):67–75. (In Russ.). https://doi.org/10.17116/neiro20208406167

Список сокращений

КТ — компьютерная томография
Л — лобная область
ЛТВ — лобно-теменно-височная область
Т — теменная область
ТВ — теменно-височная область

Краниопластика является одной из актуальных проблем нейрохирургии [1]. Дефекты черепа принято разделять на врожденные и приобретенные. Вне зависимости от причин формирования они приводят к повышенному риску травматизации головного мозга и сопровождаются психоэмоциональным дискомфортом пациентов из-за наличия косметического дефекта [2].

Одной из важных проблем для пациентов с дефектами черепа является развитие синдрома «трепанированных», описанного еще в 1939 г. F. Grant и N. Norcross [3], а также «синдрома опущенного кожного лоскута» A. Yamaura и H. Makino [4], имеющего схожую симптоматику. Среди основных клинических проявлений дефекта черепа выделяют головную боль, моторный и когнитивный дефицит, речевые нарушения, боль в области дефекта, особенно при натуживании и изменении положения тела. Немаловажным для пациента является страх перед возможностью повреждения внутричерепных структур, который нередко ведет к тревожным и депрессивным расстройствам [5—7]. Таким образом, устранение дефекта и восстановление целостности черепа является необходимой составляющей в реабилитации больных.

С момента разработки Ч. Халлом метода стереолитографии [8] трехмерная печать нашла широкое применение в медицине [9—11]. Сегодня технологии 3D-моделирования и печати применяются для обучения молодых специалистов [12, 13], предоперационного планирования и интраоперационной навигации, для выбора оптимального доступа и объема хирургического вмешательства [14, 15], создания индивидуальных инструментов и устройств для конкретного пациента [15, 16]. В том числе данные технологии нашли применение в краниопластике.

Существует несколько подходов к созданию имплантатов для пластики дефектов черепа при помощи технологий 3D-печати. Одним из методов является создание имплантатов из различных материалов при помощи 3D-моделирования. Такие имплантаты удобны в использовании, однако имеют ряд ограничений: высокая стоимость, необходимость наличия специального оборудования, трудности в создании некоторых анатомических образований [17]. Другим способом является создание модели черепа с дефектом для предоперационной подготовки имплантата, учитывающего индивидуальные характеристики пациента.

Цель исследования — изучить эффективность использования технологии 3D-моделирования при проведении краниопластики гигантских и сложных дефектов черепа у детей.

Материал и методы

В период с мая по ноябрь 2019 г. в ФГБУ «НМИЦ им. В.А. Алмазова» Минздрава России (отделение детской нейрохирургии) проведена пластика гигантских и сложных дефектов черепа 10 пациентам в возрасте от 1,4 до 17 лет. На предоперационном этапе всем 10 пациентам при помощи 3D-принтера технологией Fused deposition modeling (FDM) по данным снимков компьютерной томографии (КТ) созданы модели черепа (использовались файлы формата DICOM). Постобработку данных осуществляли на программном обеспечении: InVesallus, Slicer 3D, Poligon X. Для закрытия дефекта черепа использовали динамические титановые сетки фирм DePuy Syntex MatrixNEURO (США) 150×150 мм и Codman & Shurtleff Inc. (США) 100×100 мм. Имплантаты на предоперационном этапе формировали с учетом уникальности дефекта черепа каждого из пациентов. Острые углы сеток устраняли для создания адекватной конгруэнтности с поверхностью кости. Таким образом, имплантаты подготовили перед операцией. Затем готовые краниоимплантаты стерилизовали.

Оценивали следующие параметры: время, затраченное на проведение установки имплантата, величину кровопотери, удовлетворенность пациента (родителей) косметическим результатом. Причины возникновения дефекта и сама краниопластика имели ряд особенностей, поэтому мы сочли необходимым кратко их описать.

Краткая характеристика включенных в исследование пациентов с дефектами черепа

№	Пол	Возраст, лет	Продолжительность операции, мин	Объем кровопотери, мл	Локализация дефекта
1	Ж	6	225*	50	ЛТВ справа
2	М	7	70	30	ТВ справа
3	Ж	1 год 4 мес	70	30	Т справа
4	М	15	130	150	Л
5	М	10	190**	50	ЛТВ с двух сторон
6	М	7	80	50	ТВ слева
7	Ж	13	100	70	ЛТВ справа
8	М	8	70	30	ЛТВ справа
9	Ж	8	90	50	ЛТВ справа
10	М	11	80	50	ТВ справа

Примечание. ЛТВ — лобно-теменно-височная область; Л — лобная область; Т — теменная область; ТВ — теменно-височная область. * — краниопластика с одномоментным удалением инородного тела; ** — проведена краниопластика с двух сторон.

Результаты

В исследуемую группу включено 10 пациентов с дефектами черепа различной локализации. В 7 из 10 случаев причиной возникновения дефекта черепа послужила травма. В 3 случаях дефект сформирован в результате проведения декомпрессивной трепанации черепа при острой сосудистой патологии. В **таблице** приведена краткая характеристика пациентов.

В представленных наблюдениях продолжительность вмешательства варьировала в зависимости от наличия дополнительного этапа операции (удаление пули, наблюдение №1) или нескольких дефектов у пациентов (наблюдение №3, №5), однако во всех случаях этап интраоперационного моделирования и установки сетки был минимальным и не требовал доработки. Среднее время операции составило 110,5±52 мин (min 70 мин, max 225 мин), средний объем кровопотери 56±33,5мл (min 30 мл, max 150 мл).

Создание модели черепа с учетом этапа обработки и непосредственной печати модели занимало от 9 до 28 ч. На моделирование индивидуального имплантата требовалось в среднем 45 мин. Таким образом, этап подготовки модели и имплантата продолжался не более 2 суток.

Далее приведены краткие описания 5 наиболее типичных клинических наблюдений, указывающие на особенности применения метода и его преимущества.

Клиническое наблюдение №1

Ребенок *Т.*, девочка 6 лет, получила пулевое ранение из пневматического ружья свинцовой пулей. В экстренном порядке проведена операция: декомпрессивная трепанация черепа в правой лобно-височно-теменной области, удаление субдуральной гематомы и мозгового детрита, пластика твердой мозговой оболочки апоневрозом. Выписана в удовлетворительном состоянии на диспансерное наблюдение. Направлена на госпитализацию в ФГБУ «НМИЦ им. В.А. Алмазова» Минздрава России для проведения дальнейшего лечения. В лобно-височно-теменной области пальпировался дефект кости размером 9×10 см, отмечалось западение мягких тканей, передавалась пульсация мозга **(рис. 1, 2)**. В неврологическом статусе у ребенка отмечался интермиттирующий левосторонний гемипарез, поведенческие расстройства проявлялись в виде приступов агрессии.

На этапе предоперационной подготовки создана 3D-модель черепа, смоделирована динамическая титановая сетка. С учетом модели черепа также спланирован доступ для наименее травматичного удаления инородного тела **(см. рис. 1, а, б, в)**.

Выполнено оперативное вмешательство: удаление инородного тела с одномоментной пластикой дефекта черепа. При помощи краниотома дефект черепа расширен в затылочную область. Положение пули идентифицировано с использованием интраоперационной ультразвуковой навигации. Локализация пули соответствовала ее положению на предоперационной модели **(см. рис. 1, б, 2, в)**. Пуля выделена из тканей, удалена. Твердая мозговая оболочка ушита наглухо. Кость установлена на место, фиксирована титановой пластиной. На область дефекта установлена и фиксирована предварительно смоделированная по 3D-макету титановая сетка. По данным послеоперационной КТ-нейровизуализации положение имплантата удовлетворительное **(см. рис. 1, г, рис. 2, б)**.

Клиническое наблюдение №2

Ребенок *Р.*, мальчик 7 лет, получил тяжелую открытую черепно-мозговую травму в результате дорожно-транспортного происшествия. При проведении КТ выявлены множественные геморрагические очаги в правой гемисфере головного мозга, субдуральная гематома в левой гемисфере, отек головного мозга, множественные переломы свода и основания черепа. В экстренном порядке проведена операция: хирургическая обработка проникающей раны в правой теменной области, резекция теменной кости, уда-

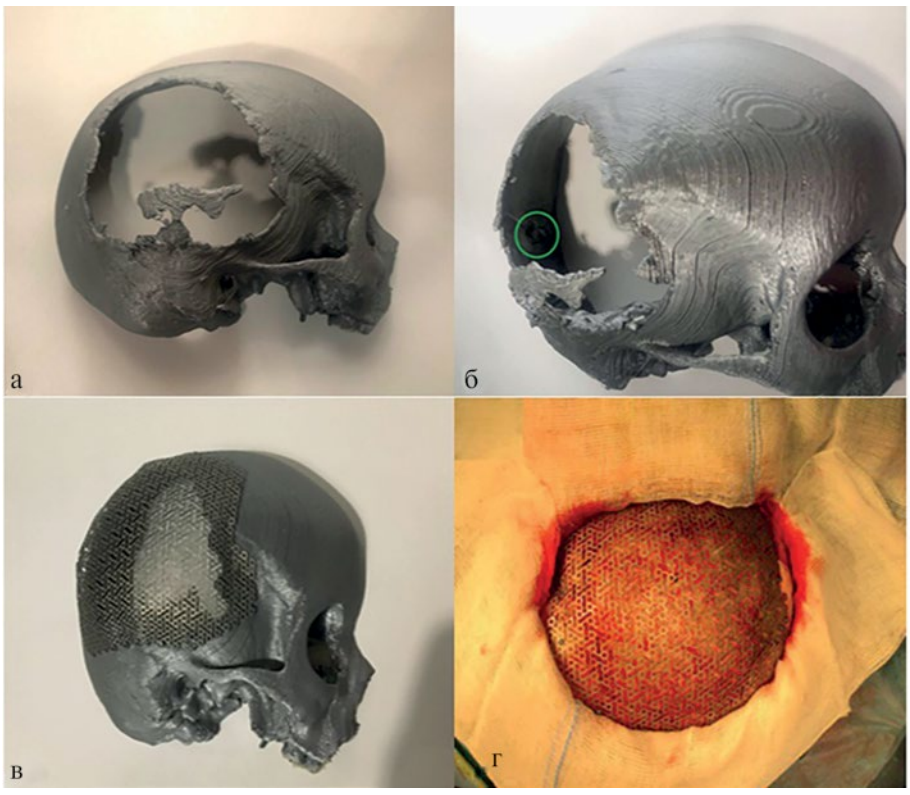

Рис. 1. **Клиническое наблюдение №1.**

а — предоперационная модель черепа пациента; б — на макете задней поверхности затылочной кости отмечается инородное тело (пуля); в — предоперационное моделирование имплантата; г — интраоперационное положение имплантата.

ление очага размозжения, пластика дефекта твердой мозговой оболочки. Состояние стабилизировано. Ребенок направлен в ФГБУ «НМИЦ им. В.А. Алмазова» Минздрава России. При осмотре в правой теменной области выявлен дефект черепа размерами 7×8 см, отмечен релапс мягких тканей в дефект.

После создания 3D-модели черепа и предоперационного моделирования динамической титановой сетки по модели произведена краниопластика дефекта черепа **(рис. 3, а, б)**. Интраоперационная корректировка имплантата не потребовалась **(рис. 3, в)**.

Клиническое наблюдение №3

Ребенок *М.*, девочка, 1 год 4 мес, пассажир легкового автомобиля, пострадала в результате дорожно-транспортного происшествия. Поступила в крайне тяжелом состоянии. По данным КТ: отек мозга, контузионные очаги в правой височной, теменной и затылочной долях, латеральная дислокация срединных структур, травматическое расхождение лямбдовидного шва слева, перелом затылочной кости слева, множественный оскольчатый перелом правой теменной кости, перелом пирамиды височной кости справа. Проведены декомпрессивная трепанация черепа справа, удаление мозгового детрита, костных отломков, ревизия эпи- и субдурального пространства. Для следующего этапа хирургического лечения ребенок направлен в ФГБУ «НМИЦ им. В.А. Алмазова» Минздрава России. При осмотре отмечен гигантский дефект черепа размерами 9×8 см с западением кожного лоскута. По данным КТ-визуализации создана модель **(рис. 4, а, б)**.

Выполнена краниопластика дефекта черепа. Установлен заранее смоделированный по 3D-модели титановый имплантат. Дополнительного моделирования сетки не потребовалось. Титановая сетка фиксирована титановыми винтами. Твердая мозговая оболочка подшита в центральной части сетки. Выполнены гемостаз и послойное ушивание раны **(рис. 4, в)**.

Клиническое наблюдение №4

Ребенок *З.*, мальчик, 15 лет, поступил с диагнозом артериовенозная мальформация правой лобной доли. Субарахноидальное кровоизлияние, внутримозговая гематома правой лобной доли. В экстренном порядке по месту жительства выполнена декомпрессивная бифронтальная краниоэктомия. Выписан в стабильном состоянии. Находился на госпитализации по месту жительства повторно, проводилась краниопласти-

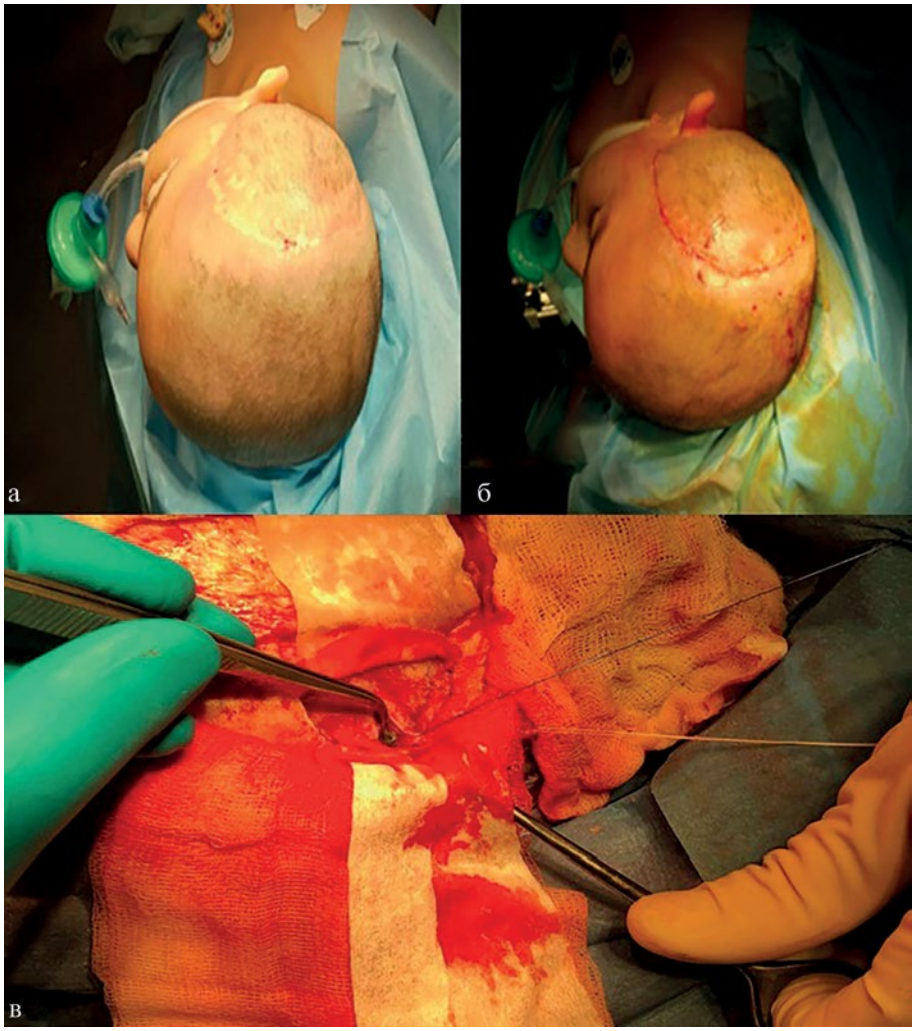

Рис. 2. **Клиническое наблюдение №1.**
а — вид пациента до операции; б — вид пациента после операции; в — момент операции.

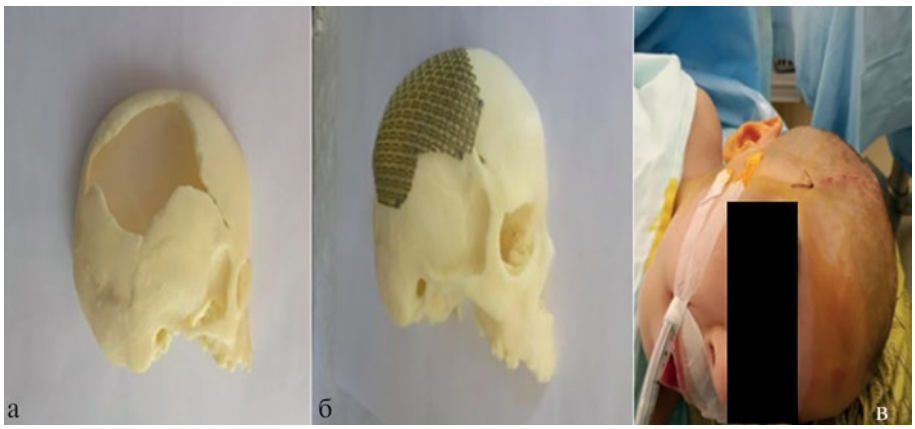

Рис. 3. **Клиническое наблюдение №2.**
а — 3D-модель черепа пациента; б — модель черепа с титановой пластиной; в — послеоперационный результат.

ка титановой сеткой, однако в послеоперационном периоде отмечается несостоятельность швов, инфицирование титанового имплантата. Выполнено удаление титановой пластины. Размер дефекта составил

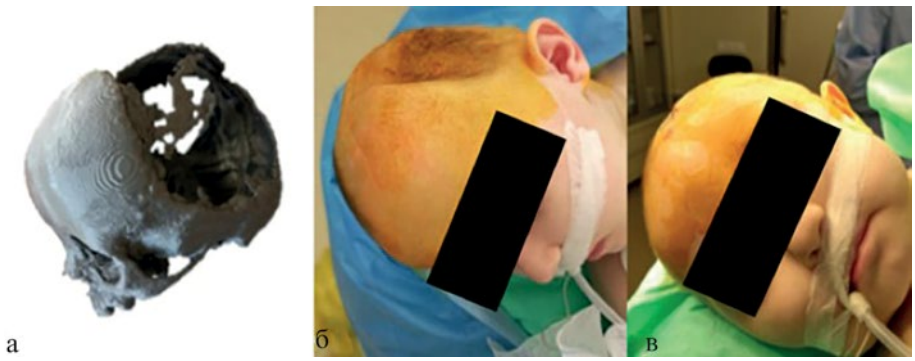

Рис. 4. **Клиническое наблюдение №3.**
а — 3D модель черепа пациента; б — пациент перед операцией; в — послеоперационный результат.

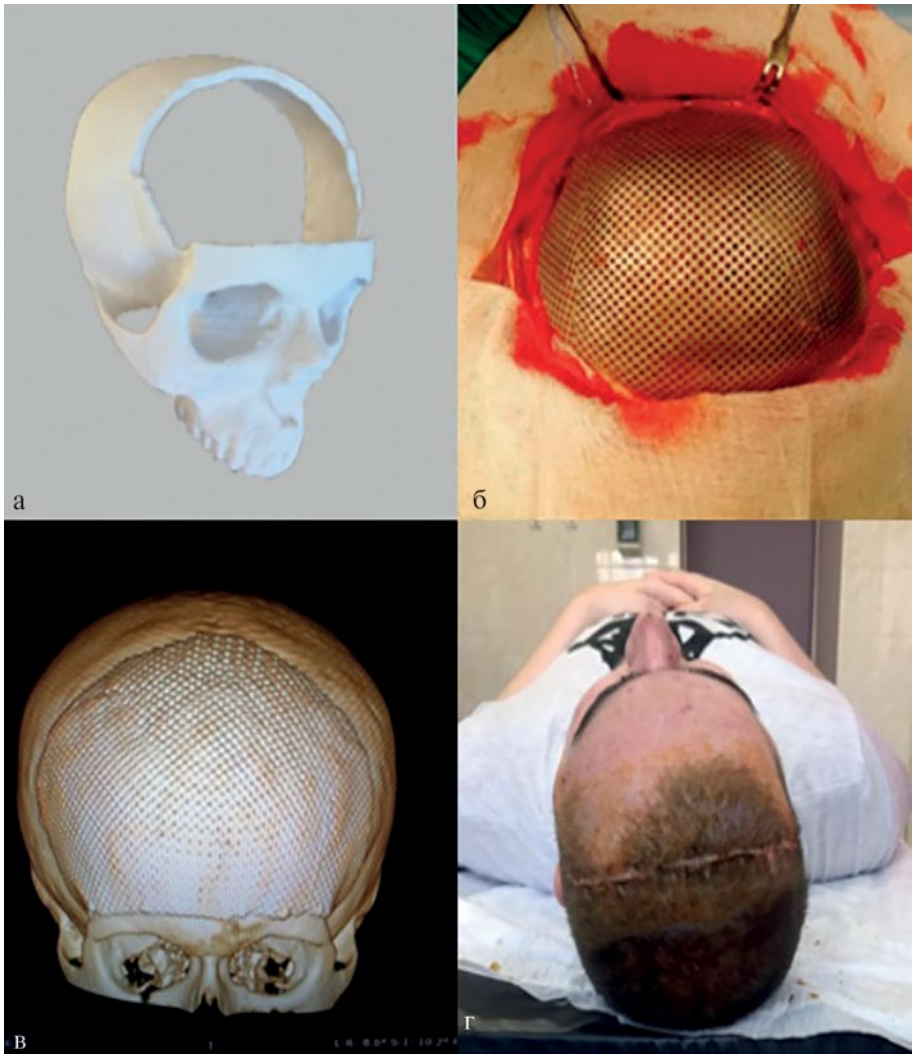

Рис. 5. **Клиническое наблюдение №4.**
а — 3D модель черепа пациента; б — установка имплантата; в — контрольная компьютерная томограмма после операции; г — вид пациента после операции.

12×12 см. Поступил пациент для краниопластики дефекта черепа в ФГБУ «НМИЦ им. В.А. Алмазова» Минздрава России **(рис. 5, а)**.

Выполнено оперативное вмешательство: краниопластика дефекта черепа. Титановая пластина плотно уложена на место дефекта, без дополнительной кор-



Рис. 6. **Клиническое наблюдение №5.**
а — модель черепа до установки титановой сетки; б — после установки титановой сетки; в — установка имплантатов.

рекции имплантата **(рис. 5,** б**)**, фиксирована винтами **(рис. 5,** в, г**)**.

Клиническое наблюдение №5

Ребенок *А.*, мальчик, 10 лет, с диагнозом паренхиматозно-вентрикулярное кровоизлияние с формированием острой внутримозговой гематомы левой лобной доли доставлен в детскую городскую больницу по месту жительства. В экстренном порядке выполнена декомпрессивная трепанация, удалена внутримозговая гематома. После внезапного ухудшения состояния проведено повторное удаление внутримозговой гематомы левой лобной доли, расширение резекционного окна после декомпрессивной трепанации черепа, клипирование артериальной аневризмы левой внутренней сонной артерии. В связи с сохраняющимся гипертензионно-гидроцефалическим синдромом выполнены наружное вентрикулярное дренирование и аутокраниопластика, однако на момент госпитализации по данным предоперационной КТ отмечалась резорбция костных лоскутов. Пациент поступил в ФГБУ «НМИЦ им. В.А. Алмазова» Минздрава России для проведения краниопластики.

У пациента было два гигантских дефекта теменных костей — 6×9 см справа и 8×9 слева **(рис. 6, а)**.

Пациенту проведено оперативное вмешательство в объеме краниопластики. Установлены титановые имплантаты, предварительно моделированные по 3D-модели **(рис. 6, б)**. Положение имплантатов удовлетворительное. Лоскуты лобной кости фиксированы к титановой сетке костными швами **(рис. 6, в)**.

В итоге применение этого метода позволило получить удовлетворительный послеоперационный результат у 10 детей с дефектами черепа, при этом сокращались продолжительность оперативного вмешательства и кровопотеря. Косметический результат оценивался субъективно родителями пациентов, персоналом клиники и самим пациентом. Во всех представленных случаях косметический результат оценивался как удовлетворительный. Ни у одного из пациентов не было послеоперационных инфекционных осложнений.

Обсуждение

Сформировалось мнение, что использование 3D-моделирования в реконструктивной нейрохирургии открывает новые возможности для лечения пациентов с гигантскими и сложными дефектами черепа. Создание модели имплантата на дооперационном этапе позволяет улучшить конгруэнтность области дефекта и имплантата в зонах со сложной анатомией, труднодоступной во время оперативного вмешательства. Примерами могут служить дефекты, распространяющиеся на область подвисочной ямки, орбиты или скуловой отросток височной кости [18]. При моделировании трансплантата на дооперационном этапе хирург не лимитирован во времени и благодаря этому может воссоздать детальную анатомию поврежденной части, тогда как в условиях операционной придание имплантату необходимой формы может значительно увеличивать продолжительность оперативного вмешательства и увеличить кровопотерю, а также риск послеоперационных осложнений [19]. Кроме того, дооперационное моделирование позволяет хирургу детально изучить индивидуальную анатомию пациента, что также способствует повышению качества проводимого лечения.

Очевидно, что 3D-моделирование и предоперационная подготовка титановых имплантатов позволяют сократить продолжительность операции, что в свою очередь снижает объем кровопотери и риск развития инфекционных осложнений, а также улучшает косметический исход, поскольку у хирурга появляется возможность адаптировать имплантат к индивидуальным особенностям черепа. Продолжительность операции может существенно различаться в зависимости от длительности существования дефекта, проведения тех или иных дополнительных этапов операции и особенностей конкретной клиники. В нашем исследовании среднее время опера-

ции составило 110,5±52 мин (min — 70 мин, max — 225 мин). Ретроспективное исследование Z. Ng и соавт., суммирующее четырехлетний опыт выполнения краниопластики в когорте взрослых пациентов, показал, что среднее время проведения данного оперативного вмешательства с использованием титановой сетки составило 162 мин [20].

По некоторым данным, использование титановой сетки как материала для краниопластики имеет ряд преимуществ, среди них применение при наличии дефектов большого размера и различной сложной конфигурации, наименьший риск развития инфекционных осложнений, высокая прочность и пластичность, возможность использовать титановый имплантат при любой толщине кости, что может являться ограничением для задействования других материалов. Кроме того, исследование I. Ma и соавт. показало, что титановые имплантаты не препятствуют росту черепа детей [21]. Пластические свойства материала позволили производить префабрикованный имплантат и затем повторно его стерилизовать для использования во время операции.

При создании модели методом Fused Depsition Modelling (FDM) учитываются термопластические свойства используемого материала, так как некоторым их типам свойственны усадка и деформация после остывания [22]. Это может привести к возникновению погрешности при моделировании имплантата и необходимости доработки его во время операции. Эта сложность, как показывает наш опыт, преодолевается выбором материала с наименьшим коэффициентом усадки, а также использованием специальных режимов программного обеспечения для корректировки погрешности на этапе производства.

Для создания точной модели ранее требовались навыки в области автоматизированных технологий производства и некоторые другие специфические инженерные навыки. Однако сегодня интерфейс программного обеспечения становится все более понятным и простым для пользователя без специального образования в данной области.

На сегодняшний день технологии 3D-печати имеют ряд скоростных ограничений. С увеличением скорости производства модели непременно ухудшаются ее качество и точность воспроизведения, что обусловливает ограничения использования технологии в экстренной хирургии.

Выводы

1. Предоперационная подготовка имплантируемой титановой пластины с использованием технологии 3D-печати позволяет сократить продолжительность операции и объем кровопотери.

2. Использование технологии 3D-печати при проведении краниопластики у детей способствует улучшению косметического результата за счет точной предоперационной подготовки имплантата с учетом размера, локализации и формы дефекта.

3. Предоперационное моделирование имплантата упрощает манипулирование в сложных анатомических областях.

Участие авторов:

Концепция и дизайн исследования — Иванов В.П., Сулин К.А., Ким А.В., Хачатрян В.А.

Сбор и обработка материала — Иванов В.П., Сулин К.А.

Статистический анализ данных — Сулин К.А.

Написание текста — Сулин К.А.

Редактирование — Иванов В.П., Ким А.В., Хачатрян В.А.

Авторы заявляют об отсутствии конфликта интересов.

The authors declare no conflicts of interest.

ЛИТЕРАТУРА/REFERENCES

1. *Посттравматические дефекты черепа. Клиническое руководство по черепно-мозговой травме*. М.: Антидор; 2002.
Posttravmaticheskiye defekty cherepa. Klinicheskoye rukovodstvo po cherepno-mozgovoy travme. M.: Antidor; 2002. (In Russ.).

2. Kaiser A, Illi OE, Sailer HF, Stauffer UG. Cranioplasties for Congenital and Acquired Skull Defects in Children — Comparison of New Concepts with Conventional Methods. *European Journal of Pediatric Surgery*. 1993;3(4):236-240. https://doi.org/10.1055/s-2008-1063551

3. Grant FC, Norcross NC. Repair of cranial defects by cranioplasty. *Annals of Surgery*. 1939;110(4):488-512. https://doi.org/10.1097/00000658-193910000-00002

4. Yamaura A, Makino H. Neurological deficits in the presence of the sinking skin flap following decompressive craniectomy. *Neurologia Medico-Chirurgica*. 1977;17(1 pt 1):43-53. https://doi.org/10.2176/nmc.17pt1.43

5. Annan M, De Toffol B, Hommet C, Mondon K. Sinking skin flap syndrome (or Syndrome of the trephined): A review. *British Journal of Neurosurgery*. 2015;29(3):314-318. https://doi.org/10.3109/02688697.2015.1012047

6. Halani SH, Chu JK, Malcolm JG, Rindler RS, Allen, JW, Grossberg JA, Ahmad FU. Effects of Cranioplasty on Cerebral Blood Flow Following Decompressive Craniectomy: A Systematic Review of the Literature. *Neurosurgery*. 2017;81(2):204-216. https://doi.org/10.1093/neuros/nyx054

7. Ashayeri K, M Jackson E, Huang J, Brem H, Gordon CR. Syndrome of the Trephined. *Neurosurgery*. 2016;79(4):525-534. https://doi.org/10.1227/neu.0000000000001366

8. *US Patent for Apparatus for production of three-dimensional objects by stereolithography* (Patent N 4,575,330 issued March 11, 1986). Accessed September 07, 2020. https://patents.justia.com/patent/4575330

9. Иванов В.П., Ким А.В., Хачатрян В.А. 3D-печать в краниофациальной хирургии и нейрохирургии. Опыт ФГБУ «НМИЦ им. В.А. Алмазова». *Нейрохирургия и неврология детского возраста*. 2018;3(57):28-39.
Ivanov VP, Kim AV, Khachatryan WA. 3D printing in craniofacial surgery and neurosurgery. Experience of the Almazov National Research Center. *Nejrohirurgiya i nevrologiya detskogo vozrasta*. 2018;3(57):28-39. (In Russ.).

10. Klimek L, Klein HM, Schneider W, Mösges R, Schmelzer B, Voy ED. Stereolithographic modelling for reconstructive head surgery. *Acta Oto-Rhino-Laryngologica Belgica*. 1993;47(3):329-334.

11. Кравчук А.Д., Потапов А.А., Панченко В.Ю. Комлев В.С., Новиков М.М., Охлопков В.А., Маряхин А.Д., Дувидзон В.Г., Латышев Я.А., Челушкин Д.М., Чобулов С.А., Александров А.П., Шкарубо А.Н. Аддитивные технологии в нейрохирургии. *Вопросы нейрохирургии им. Н.Н. Бурденко*. 2018;82(6):97-104.
Kravchuk AD, Potapov AA, Panchenko VY, Komlev VS, Novikov MM, Okhlopkov VA, Maryakhin AD, Duvidzon VG, Latyshev YA, Chelushkin DM, Chobulov SA, Aleksandrov AP, Shkarubo AN. Additive technologies in neurosurgery. *Voprosy neirokhirurgii imeni N.N. Burdenko.* 2018;82(6):97-104. (In Russ.).
https://doi.org/10.17116/neiro20188206197

12. Miller JL, Ahn ES, Garcia JR, Miller GT, Satin AJ, Baschat AA. Ultrasound-based three-dimensional printed medical model for multispecialty team surgical rehearsal prior to fetoscopic myelomeningocele repair. *Ultrasound in Obstetrics and Gynecology*. 2018;51(6)836-837.
https://doi.org/10.1002/uog.18891

13. Zheng JP, Li CZ, Chen GQ, Song GD, Zhang YZ. Three-Dimensional Printed Skull Base Simulation for Transnasal Endoscopic Surgical Training. *World Neurosurgery*. 2018;111:e773-e782.
https://doi.org/10.1016/j.wneu.2017.12.169

14. Zhang F, Hong W, Guo Y, Guo Q, Hu X. Multimodal Neuronavigation in Microsurgery Resection of BrainStem Tumors. *Journal of Craniofacial Surgery*. 2016;27(8):769-772.
https://doi.org/10.1097/SCS.0000000000003123

15. Chen J, Li N, He D, Wu M, Long H, Yang K, Qi S, Zhang W, Wang J. 3-D printing for constructing the burr hole ring of lead fixation device in deep brain stimulation. *Journal of Clinical Neuroscience*. 2018;58:229-233.
https://doi.org/10.1016/j.jocn.2018.10.086

16. Borghi A, Rodgers W, Schievano S, Ponniah A, Jeelani O, Dunaway D. Proof of Concept Study for the Design, Manufacturing, and Testing of a Patient-Specific Shape Memory Device for Treatment of Unicoronal Craniosynostosis. *Journal of Craniofacial Surgery*. 2017;29(1):45-48.
https://doi.org/10.1097/scs.0000000000004025

17. Еолчиян С.А. Пластика сложных дефектов черепа имплантатами из титана и полиэтерэтеркетона (PEEK), изготовленными по CAD/CAM технологиям. *Вопросы нейрохирургии им. Н.Н. Бурденко*. 2014;78(4):3-13.
Eolchiyan SA. Complex skull defects reconstruction with CAD/CAM titanium and polyetheretherketone (PEEK) implants. *Voprosy nejrohirurgii im. N.N. Burdenko.* 2014;78(4):3-13. (In Russ.).

18. Raisian S, Fallahi HR, Khiabani KS, Heidarizadeh M, Azdoo S. Customized Titanium Mesh Based on the 3D Printed Model vs. Manual Intraoperative Bending of Titanium Mesh for Reconstructing of Orbital Bone Fracture: A Randomized Clinical Trial. *Reviews on Recent Clinical Trials*. 2017;12(3):154-158.
https://doi.org/10.2174/1574887112666170821165206

19. Cho YJ, Kang SH. Review of Cranioplasty after Decompressive Craniectomy. *Korean Journal of Neurotrauma*. 2017;13(1):9-14.
https://doi.org/10.13004/kjnt.2017.13.1.9

20. Ng ZY, Ang WJ, Nawaz I. Computer-designed polyetheretherketone implants versus titanium mesh (±acrylic cement) in alloplastic cranioplasty: a retrospective single-surgeon, single-center study. *Journal of Craniofacial Surgery*. 2014;25(2):185-189.
https://doi.org/10.1097/SCS.0000000000000623

21. Ma IT, Symon MR, Bristol RE, Beals SP, Joganic EF, Adelson PD, Shafron DH, Singh DJ. Outcomes of Titanium Mesh Cranioplasty in Pediatric Patients. *Journal of Craniofacial Surgery*. 2017;29(1):99-104.
https://doi.org/10.1097/scs.0000000000004045

22. Ligon SC, Liska R, Stampfl J, Gurr M, Mülhaupt R. Polymers for 3D Printing and Customized Additive Manufacturing. *Chemical Reviews*. 2017;117(15):10212-10290.
https://doi.org/10.1021/acs.chemrev.7b00074

Поступила 23.03.2020
Received 23.03.2020
Принята к печати 28.08.2020
Accepted 28.08.2020