Вопросы нейрохирургии им. Н.Н. Бурденко
2020, №6, с. 33-48
https://doi.org/10.17116/neiro20208406133

Burdenko's journal of neurosurgery
2020, №6, pp. 33-48
https://doi.org/10.17116/neiro20208406133

Орбитальный венозный варикоз: современные методы диагностики и дифференциальный диагноз

© И.Н. Щурова, И.Н. Пронин, Т.В. Мельникова-Пицхелаури, Н.К. Серова, А.И. Баталов, К.Д. Соложенцева

ФГАУ «Национальный медицинский исследовательский центр нейрохирургии им. акад. Н.Н. Бурденко» Минздрава России, Москва, Россия

Резюме

Цель исследования. Изучить возможности современных методов спиральной компьютерной томографии (СКТ) и магнитно-резонансной томографии (МРТ) в диагностике венозных варикозов орбиты и в выявлении характерных особенностей этих образований с учетом их гемодинамики и дифференциальной диагностики с другими поражениями орбиты.

Материал и методы. За период с 2012 по 2019 г. обследованы 10 пациентов с орбитальным венозным варикозом: мужчин — 4, женщин — 3, детей — 3 (мальчики в возрасте 7, 10, 12 лет). Возраст пациентов варьировал от 7 до 75 лет (медиана — 34 года). СКТ проведена 9 пациентам по разработанному низкодозовому протоколу с контрастированием в стандартном (лежа на спине) положении, а также в положении пациента лицом вниз. СКТ в режиме ангиографии (СКТ-ангиография) проведена 3 пациентам, 5 — перфузионная СКТ (СКТ-перфузия), позволяющая выявить характер кровотока и количественно оценить гемодинамику образования — орбитального венозного варикоза (ОВВ). Количественная оценка перфузионного кровотока образования осуществлялась вычислением его гемодинамических характеристик — скорости ($BF_{ОВВ}$), объема ($BV_{ОВВ}$) и среднего времени транзита крови ($MTT_{ОВВ}$). Магнитно-резонансное исследование (МР-исследование) с контрастированием и использованием технологии Fat Sat проведено 9 пациентам, из них 3 — в положении лицом вниз. У 4 пациентов выполнено болюсное МР исследование в режиме ангиографии (МР-ангиография) на основе импульсной последовательности (в режиме) TRICKS.

Результаты. Большинство ОВВ локализовались в медиальных отделах и верхушке орбиты. Левосторонние образования выявлены у 6 пациентов, правосторонние — у 3, двусторонние — у 1. Первичные ОВВ составили 9 наблюдений; в одном наблюдении у ребенка 10 лет выявлена артериовенозная мальформация вены Галена с двусторонним варикозным расширением внутриглазничных вен, что указывало на вторичный характер процесса. При СКТ все образования интенсивно накапливали контрастный препарат, при положении пациента лицом вниз наблюдалось значительное увеличение их размеров по сравнению с первоначальным (при сканировании в стандартном положении пациента — лежа на спине), что является достаточно типичным признаком ОВВ. СКТ-ангиография подтвердила сосудистый характер образования и в венозной фазе выявила деформированные расширенные орбитальные вены. При проведении количественной оценки на основе СКТ-перфузии выявлена тенденция значительного увеличения объемного кровотока $BV_{ОВВ}$=19,61±3,23 мл/100 г и скорости $BF_{ОВВ}$=60,87±8,11 мл/100 г/мин во всех образованиях, а также повышение среднего транзитного времени кровотока $MTT_{ОВВ}$=19,23±3,07 с при параметрах в нормальном белом веществе мозга — $CBV_{нормБВ}$=1,37±0,69 мл/100 г, $CBF_{нормБВ}$=38,74±4,31 мл/100 г/мин, $MTT_{нормБВ}$=2,89±0,44 с. При МРТ на томограммах в режиме Т1 ОВВ имели изогипоинтенсивный МР-сигнал, в режиме Т2 — гиперинтенсивный, а накопление контрастного препарата на начальных этапах было неоднородным, достигая гомогенности через некоторое время. МР-TRICKS-ангиография с получением венозного кровотока явилась более чувствительной, чем СКТ-ангиография в венозной фазе. Отсутствие лучевой нагрузки представляется еще одним преимуществом МР-TRICKS-ангиографии.

Выводы. Диагностика орбитальной сосудистой патологии требует понимания классификации сосудистых поражений, интеграции истории болезни пациента с эпидемиологическими данными, а также тщательного анализа результатов инструментально-диагностических методик. Данные компьютерной томографии или магнитно-резонансной томографии, включая сканирование при положении пациента лицом вниз, с малоинвазивными методиками спиральной компьютерной томографии и магнитно-резонансного исследования в режиме TRICKS-ангиографии в комплексе с офтальмологическими исследованиями обусловливают многосторонний подход к диагностике орбитального венозного варикоза. В дифференциальной диагностике орбитального венозного варикоза с другими новообразованиями орбиты мы рекомендуем проведение дополнительного перфузионного спирального компьютерного томографического исследования с определением количественных характеристик его гемодинамики.

Ключевые слова: *орбитальный венозный варикоз, орбита, вены орбиты, спиральная компьютерная томография, СКТ-ангиография, магнитно-резонансная томография, МР-TRICKS-ангиография, СК-перфузия.*

Информация об авторах:
Щурова И.Н. — https://orcid.org/0000-0002-4848-1865
Пронин И.Н. — https://orcid.org/0000-0002-4480-0275
Мельникова-Пицхелаури Т.В. — https://orcid.org/0000-0001-6760-9505
Серова Н.К. — https://orcid.org/0000-0003-0148-7298
Баталов А.И. — https://orcid.org/0000-0002-8924-7346
Соложенцева К.Д. — https://orcid.org/0000-0001-9984-9327
Автор, ответственный за переписку: Щурова И.Н. — e-mail: irinashurova@mail.ru

Как цитировать:
Щурова И.Н., Пронин И.Н., Мельникова-Пицхелаури Т.В., Серова Н.К., Баталов А.И., Соложенцева К.Д. Орбитальный венозный варикоз: современные методы диагностики и дифференциальный диагноз. *Вопросы нейрохирургии имени Н.Н. Бурденко*. 2020;84(6):33–48. https://doi.org/10.17116/neiro20208406133

Orbital venous varices: modern diagnostic methods and differential diagnosis

I.N. Shchurova, I.N. Pronin, T.V. Melnikova-Pitskhelauri, N.K. Serova, A.I. Batalov, K.D. Solozhentseva

Burdenko Center of Neurosurgery, Moscow, Russia

Abstract

Objective. To study the possibility of the modern CT and MRI methods in diagnostics of the orbital venous varices (OVV), discover the special characteristics of these lesions concerning their hemodynamic and differential diagnosis with other orbital lesions.

Material and methods. In the period from 2012 to 2019 ten patients with OVV were evaluated. Four of them were men, three — women and three — children (boys aged 7, 10, and 12 years). Age of the patients varied from 7 to 75 years old (mediana — 34). CT was performed on 9 patients using low dose protocol with injecting the contrast in standard position (supine) and in the prone position. CT-angiography was performed on 3 patients and CT-perfusion — 5 patients which allowed the assessment of the blood supply and quantitative lesions hemodynamic by calculating blood flow (BF_{OVV}), blood volume (BV_{OVV}) and mean transit time (MTT_{OVV}). MRI with contrast injection and Fat Sat technology was performed on 9 patients, 3 of them were both in the supine and prone positions. 4 patients were evaluated by bolus MR-angiography (TRICKS).

Results. The majority of the OVV was localized in the medial compartments and apex of the orbit. Left sided lesions were found in 6 cases, right — 3. One patient had both sided OVV. In one of the cases in 10-year-old child, we revealed malformation of the Galen vein associated with bilateral varicose enlargement of the intraorbital veins (secondary OVV).

In CT studies all of the lesions enhanced after the contrast injection. When the patients were study in the prone position, all lesions were enlarging; which lead to the diagnosis of OVV. CT-angiography (venous blood flow) proved vascular nature of the lesions. While studying the quantitative lesion hemodynamic by the CT perfusion technology, it was discovered, that OVV tend to have high blood volume (BV_{OVV}=19.61±3.23(ml/100g) and high blood flow (BF_{OVV}= 60.87±8.11) and the prolongation of mean transit time (MTT_{OVV}=19.23±3.07). Normal parameters measured in white matter were CBV_N=1.37±0.69(ml/100g), CBF_N=38.4±4.31(ml/100g/min), MTT_N=2.89±0.44s.

In MRI studies all the lesions had iso-hypointense MR-signal on T1- and hyperintense on T2-images. The pattern of contrast enhancement was inhomogeneous, however reaching homogeneity after some time. TRICKS MR-angiography was more sensitive than CT-angiography (venous phase). Moreover, the absence of radiation exposition was an additional advantage of the MR-venography.

Conclusion. Diagnosis of orbital vascular pathology requires an understanding of the classification of vascular lesions, the integration of the patient's medical history with epidemiological data, as well as a through analysis of the results of instrumental diagnostic methods. CT or MRI, including scanning in the prone position, as well as minimally invasive CT- and MR-TRICKS-angiography and ophthalmological studies of the patient, determine a comprehensive approach to the diagnosis and selection of adequate treatment for orbital venous varices.

In the differential diagnosis of OVV with other neoplasms of the orbit, we recommend CT-perfusion study with determine the quantitative characteristics of its hemodynamics.

Keywords: *orbital venous varices, orbit, orbital veins, CT, CT-angiography, MRI, MR-TRICKS-angiography, CT-perfusion.*

Information about the authors:
Shchurova I.N. — https://orcid.org/0000-0002-4848-1865
Pronin I.N. — https://orcid.org/0000-0002-4480-0275
Melnikova-Pitskhelauri T.V. — https://orcid.org/0000-0001-6760-9505
Serova N.K. — https://orcid.org/0000-0003-0148-7298
Batalov A.I. — https://orcid.org/0000-0002-8924-7346
Solozhentseva K.D. — https://orcid.org/0000-0001-9984-9327
Corresponding author: Shchurova I.N. — e-mail: irinashurova@mail.ru

To cite this article:
Shchurova IN, Pronin IN, Melnikova-Pitskhelauri TV, Serova NK, Batalov AI, Solozhentseva KD. Orbital venous varices: modern diagnostic methods and differential diagnosis. *Burdenko's Journal of Neurosurgery = Zhurnal voprosy neirokhirurgii imeni N.N. Burdenko*. 2020;84(5):33–48. https://doi.org/10.17116/neiro20208406133

Список сокращений

МР-исследование — магнитно-резонансное исследование
МРТ — магнитно-резонансная томография
МР-ангиография — МР исследование в режиме ангиографии
ОВВ — орбитальный венозный варикоз
СКТ — спиральная компьютерная томография
СКТ-ангиография — СКТ в режиме ангиографии
СКТ-перфузия — перфузионная СКТ
BF — скорость кровотока
BV — объем кровотока
MTT — среднее время транзита

Орбитальный венозный варикоз (ОВВ, варикс) является достаточно редкой патологией и составляет не более 1,3% от новообразований орбитальной области [1, 2].

По классическому определению ОВВ — венозная мальформация с одно- или двусторонним расширением вен орбиты, характеризующаяся медленным кровотоком. По J.W. Henderson (1993),

это интраорбитальное образование может быть представлено одним сегментарно дилатированным сосудом или же являться сложным сплетением аномально расширенных вен орбиты [2]. В литературе также можно встретить определение ОВВ как сосудистой гамартомы с тонкостенными дилатированными венозными каналами, порой смешанными с нормальными сосудами, имеющими замедленный кровоток при характерном низком давлении [3—7]. A. Lloyd и соавт. (1971) подразделили ОВВ на первичный и вторичный [8]. Первичные образования ОВВ ограничены орбитой и не связаны с внутричерепными сосудистыми аномалиями. Вторичные варикозы относятся к группе экстраорбитальных поражений и являются следствием каротидно-кавернозных соустий или артериовенозных мальформаций, дренирующих кровь через венозную систему орбиты. Вторичный ОВВ также встречается в сочетании с мальформациями вены Галена и с венозными ангиомами и может присутствовать на фоне сегментарной веретенообразной дилатации вен коры [9].

Расширение вен орбиты чаще всего проявляется при активных пробах и действиях, связанных с повышением уровня венозного давления в орбите, методы визуализации нередко могут не выявить ОВВ при стандартном положении пациента на столе томографа. В подобных случаях для подтверждения предполагаемого диагноза применяются спиральная компьютерная томография (СКТ) и магнитно-резонансное исследование (МР-исследование) при пробе Вальсальвы [9—14], или как альтернатива выполняется сканирование в положении пациента лицом вниз с целью повышения орбитального венозного давления и лучшей визуализации венозного расширения [15—18].

Современные высокотехнологичные СКТ и МР-методы диагностики с применением стандартных методик, включая контрастное усиление, малоинвазивные СКТ в режиме ангиографии (СКТ-ангиография) и МР-исследование в режиме ангиографии (МР-ангиография), а также метод перфузионной СКТ (СКТ-перфузия), позволяют не только подтвердить предполагаемый диагноз с детальной проработкой всей необходимой информации, но и выявить характерные особенности орбитальных варикозов с учетом их гемодинамики.

Цель исследования — изучить возможности современных методов СКТ и МРТ в диагностике венозных варикозов орбиты и выявлении характерных особенностей этих образований с учетом их гемодинамики и дифференциальной диагностики с другими поражениями орбиты.

Материал и методы

За период с 2012 по 2019 г. нами обследовано 10 пациентов с ОВВ. Возраст пациентов варьировал от 7 до 75 лет (медиана — 34 года), среди них мужчин — 4, женщин — 3, детей — 3 (мальчики в возрасте 7, 10, 12 лет). Эндоваскулярному лечению подверглись 5 пациентов; еще пяти пациентам рекомендовано офтальмологическое наблюдение.

Офтальмологический осмотр включал оценку зрительных функций (остроту зрения и полей зрения), исследование глазодвигательных и зрачковых функций, биомикроскопию глаза и офтальмоскопию, экзофтальмометрию и оценку выстояния глаз при вертикальном положении и при наклоне головы, при пробе Вальсальвы.

При нейроофтальмологическом обследовании у всех пациентов выявлен интермиттирующий экзофтальм на стороне поражения, появляющийся при наклонах туловища вниз. У двух пациентов выявлены зрительные нарушения, проявлявшиеся снижением остроты зрения и выпадением верхней половины поля зрения на глазу на стороне поражения. Глазодвигательные нарушения в нашей серии не выявлены.

Спиральная компьютерная томография

СКТ проведена 9 пациентам по разработанному низкодозовому протоколу (СКТ Optima-660/64, GE, США) в стандартном положении пациента — лежа на спине и в положении лицом вниз (prone position) при сканировании. Первично пациентам вводился контрастный препарат в стандартной дозе и осуществлялось прицельное сканирование зоны орбиты, затем пациентов укладывали на живот, лицом вниз. Троим пациентам проведена СКТ-ангиография, пяти — СКТ-перфузионное исследование в стандартном положении на спине, позволяющие выявить характер кровотока и оценить гемодинамику образования. Технические параметры СКТ-протокола и составляющих методик исследований выбирали с учетом понижения индекса дозовой нагрузки; общая доза, получаемая пациентом, включая ангиографию или перфузионное исследование, составила не более 4 мЗв [19].

Спиральная компьютерная томография в режиме перфузии

Серия СКТ-перфузионных сканов выполнена при стандартной укладке пациента. Рентгеноконтрастный препарат с концентрацией йода 350—370 мг/мл, объемом 40 мл и скоростью введения 4 мл/с с помощью автоматического инжектора вводили в кубитальную вену. Сканирование на уровне выявленных образований позволило выбрать наиболее оптимальные зоны для измерения перфузионных параметров как в самом образовании, так и в окружающих тканях. Построение перфузионных карт производилось в режиме offline на рабочей станции ADW

4,0 GE, США (протокол Perfusion II). Количественная оценка перфузионного кровотока выявленного образования осуществлялась вычислением его гемодинамических характеристик — скорости кровотока ($BF_{ОВВ}$), объема кровотока ($BV_{ОВВ}$) и среднего времени транзита ($MTT_{ОВВ}$) [20].

Магнитно-резонансная томография

Стандартная МРТ без и с контрастным усилением по специализированному протоколу на высокопольном МР-томографе Signa (GE, США) 3,0 Т проведена 9 пациентам; из них 3 — лицом вниз. До контрастирования визуализация осуществлялась в режимах T1, T2, T2-FLAIR с применением технологии Fat Sat ($Th_{среза}$=3 мм). При контрастном усилении визуализация осуществлялась в режиме T1 в трех проекциях, включая технологию Fat Sat. При недостаточной визуализации зрительных нервов исследование дополнялось режимом 3DT2 IDEAL (TR/TE-3000/85 мс, Th=3 мм) (n=2). Для исключения кровоизлияний в орбиту использована технология SWAN (n=2).

Спиральная компьютерная томография и магнитно-резонансное исследование в режиме ангиографии

Для подтверждения сосудистого характера образования в 3 наблюдениях выполнена СКТ-ангиография с получением венозного кровотока, а в 4 наблюдениях — болюсная МР-ангиография на основе импульсной последовательности TRICKS (TRICKS-МР-венография) с введением контрастного препарата.

Результаты

Спиральная компьютерная томография

При СКТ в стандартном положении пациента лежа на спине выявлено патологическое объемное образование у 8 из 9 пациентов. В одном из наблюдений получены томограммы орбиты без патологических изменений, однако, учитывая клиническую картину, пациент обследован в положении лицом вниз, при котором выявлено небольшое образование в верхушке орбиты. СКТ-сканирование с контрастным усилением в положении пациентов лицом вниз позволило визуализировать образование с увеличением его размеров в 8 из 9 наблюдений; у одного пациента объемное образование было больших размеров и занимало почти все пространство орбиты, поэтому явного увеличения размера образования при положении пациента лицом вниз не выявлено.

Большинство выявленных ОВВ локализовались в медиальных отделах и верхушке орбиты. Левосторонних поражений орбиты было 6, правосторонних — 3, интраконусных — 4, интраэкстраконусных — 5. Все 9 наблюдений отнесены к первичным.

Все образования интенсивно накапливали контрастный препарат, и при положении пациента лицом вниз наблюдалось увеличение их размеров в большинстве наблюдений. Это позволило предположить наличие ОВВ; как правило, эти образования визуализированы как неправильной формы масса, состоящая из конгломерата расширенных переплетенных сосудов, или же представлены единичным дилатированным сосудом, также значительно увеличивающимся в размерах при положении пациента лицом вниз **(рис. 1)**. В двух наблюдениях в образованиях выявлены мелкие кальцинаты, в одном из них — множественные **(рис. 2)**. Экскавация стенки орбиты отмечена в одном наблюдении.

Спиральная компьютерная томография в режиме перфузии

В нашем исследовании 5 пациентам проведено СКТ-перфузионное исследование с целью определения гемодинамики на основе количественной оценки параметров кровотока ОВВ с построением перфузионных карт — $BV_{ОВВ}$, $BF_{ОВВ}$ и $MTT_{ОВВ}$.

При количественной оценке выявлена тенденция значительного увеличения объемного кровотока $BV_{ОВВ}$=19,61±3,23 мл/100 г и скорости $BF_{ОВВ}$=60,87±8,11 мл/100 г/мин во всех образованиях, а также повышение среднего транзитного времени кровотока $MTT_{ОВВ}$=19,23±3,07 с по сравнению с теми же параметрами нормального белого вещества мозга — $CBV_{нормБВ}$=1,37±0,69 мл/100 г/мин, $CBF_{нормБВ}$=38,74±4,31 мл/100г/мин, $MTT_{нормБВ}$=2,89±0,44 с. На **рис. 3 и 4** представлены томограммы и перфузионные карты двух пациентов с ОВВ. Значения перфузионных параметров всех пациентов с ОВВ приведены в **таблице**.

Магнитно-резонансная томография

В нашем материале МРТ проведена как в стандартном положении пациентов лежа на спине (n=9), так и в положении лицом вниз (prone position) (n=3). Выбор положения при сборе МР-данных производился с учетом состояния пациента на время исследования, а также по МР-данным в стандартном положении. Это позволило визуализировать ОВВ во всех наблюдениях. Трехмиллиметровые срезы, применение технологии Fat Sat с сатурацией жировой клетчатки и введение контрастного препарата значительно улучшили визуализацию образования и его взаимоотношение со структурами орбиты **(рис. 5)**.

Выявленные образования на томограммах в режиме T1 имели изо-гипоинтенсивный МР-сигнал, в режиме T2 — гиперинтенсивный, а накопление

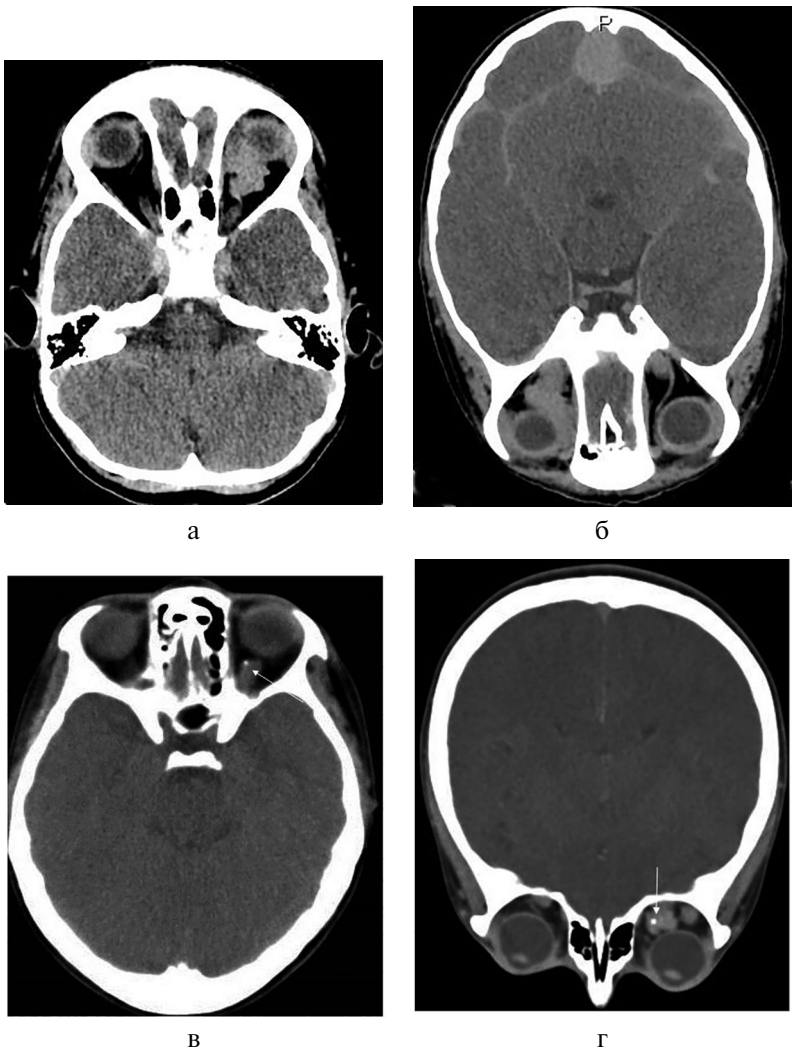

Рис. 1. **Орбитальный венозный варикоз слева. Спиральные компьютерные томограммы пациентов №7 (а, б) и №5 (в, г).**

а — на томограмме в аксиальной проекции после контрастного усиления определяется неправильной формы конгломерат без четких контуров с гомогенным контрастированием; б — в положении пациента лицом вниз зона контрастного усиления увеличивается в воронке орбиты; в — на томограмме визуализируется расширенный патологический сосуд с микрокальцинатом (стрелка); г — патологический сосуд значительно увеличивается при положении пациента лицом вниз.

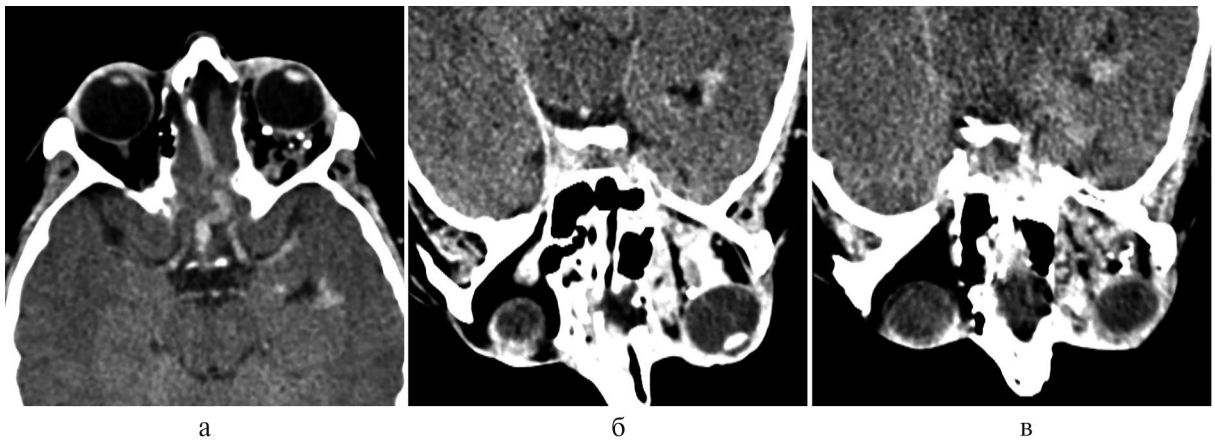

Рис. 2. **Орбитальный венозный варикоз левой орбиты. Пациент №8.**

а — спиральная компьютерная томограмма в аксиальной проекции с контрастным усилением демонстрирует расширенные извитые вены орбиты с множественным включением мелких кальцинатов; б, в — при положении пациента лицом вниз объемное образование увеличивается в размерах, занимая всю орбиту; нарастает экзофтальм.

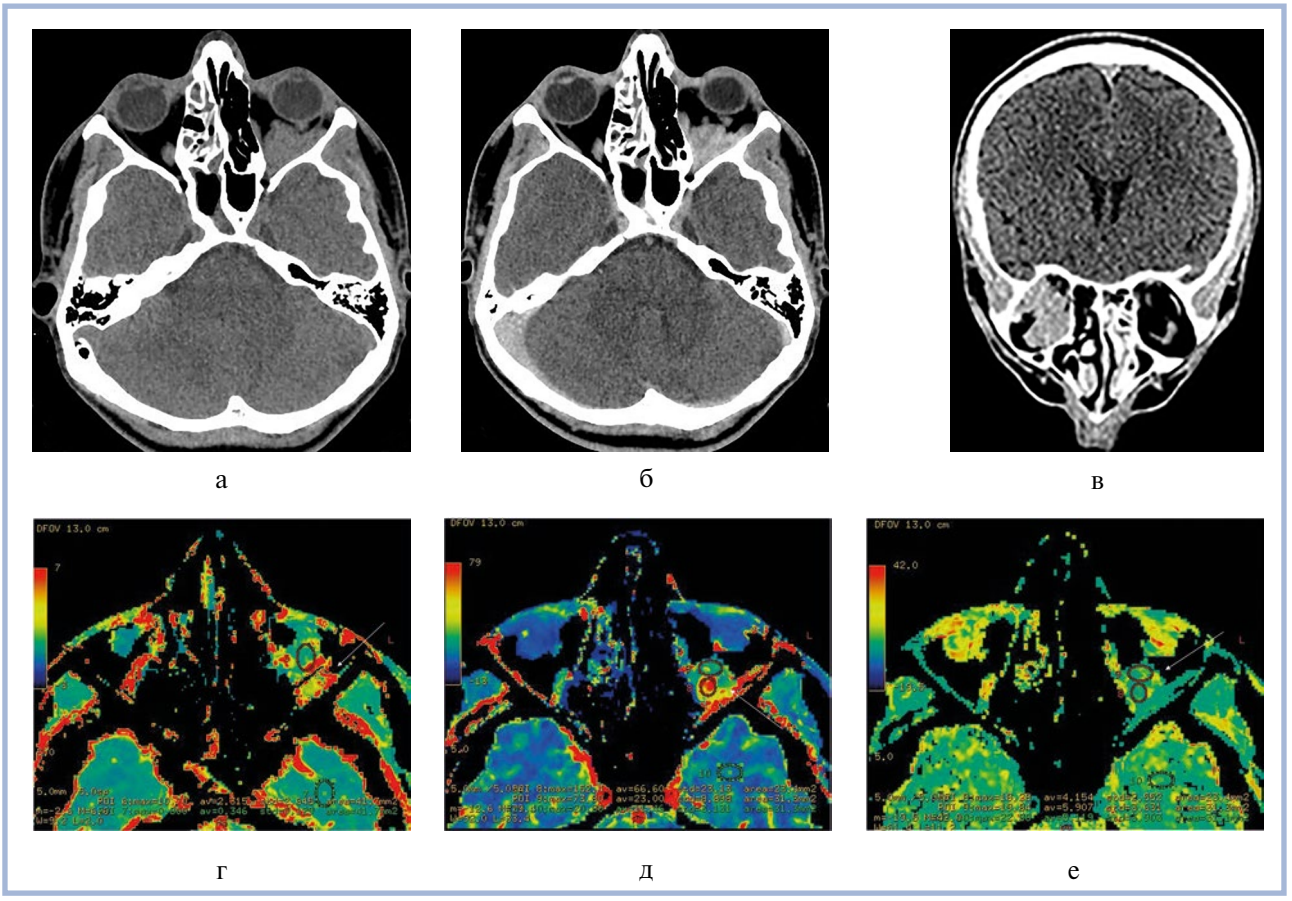

Рис. 3. **Орбитальный венозный варикоз слева. Пациент №2.**

Спиральные компьютерные и перфузионные томограммы. На аксиальных томограммах до (а) и после контрастного усиления (б, в) выявляется интра-экстраконусное объемное образование, неоднородно накопившее контрастный препарат; в — в положении пациента лицом вниз отмечается значительное увеличение размеров образования. При перфузионном спиральном компьютерном томографическом исследовании получены высокие гемодинамические показатели объемного кровотока (г) и скорости (д), а также значительное пролонгирование времени транзита MTT (е) (стрелки) (таблица).

контрастного препарата было изначально неоднородным, достигая гомогенности накопления через некоторое время.

В двух наблюдениях использование дополнительной технологии SWAN позволило исключить орбитальное кровоизлияние **(рис. 6)**.

Спиральная компьютерная томография и магнитно-резонансное исследование в режиме ангиографии

Малоинвазивные СКТ-ангиография и болюсная MP-TRICKS-ангиография с исследованием венозного кровотока оказались полезными методиками в подтверждении диагноза ОВВ. СКТ-ангиография подтвердила сосудистый характер образования, выявив деформированные расширенные орбитальные вены. Их идентификация при больших размерах образований была затруднительна. Болюсная МР-венография на основе технологии TRICKS явилась более чувствительной, чем СКТ-ангиография в визуализации венозного кровотока и хорошо продемонстрировала сообщение ОВВ с кавернозным синусом **(рис. 7)**. Отсутствие лучевой нагрузки явилось еще одним из важных преимуществ MP-TRICKS-ангиографии.

В одном наблюдении, у ребенка, при МР-ангиографии выявлено двустороннее расширение внутриглазничных вен, ассоциированное с артериовенозной мальформацией вены Галена **(рис. 8)**.

Обсуждение

В последнее время прослеживается тенденция концептуального подхода к диагностике и лечению сосудистых опухолей и пороков развития сосудов, основанного на классификации Международного научного общества по изучению сосудистых аномалий ISSVA (The International Society for the Study of Vascular Anomalies). Этот подход является актуальным и для сосудистых поражений орбитальной локализации. Предшествовавшее этому отсутствие четкого понимания этиопатогенеза различных сосудистых образований орбиты, их естественного развития, несоответствие между терминологией и лежащей в основе патологией нередко приводили к ошибочным диагнозам, не-

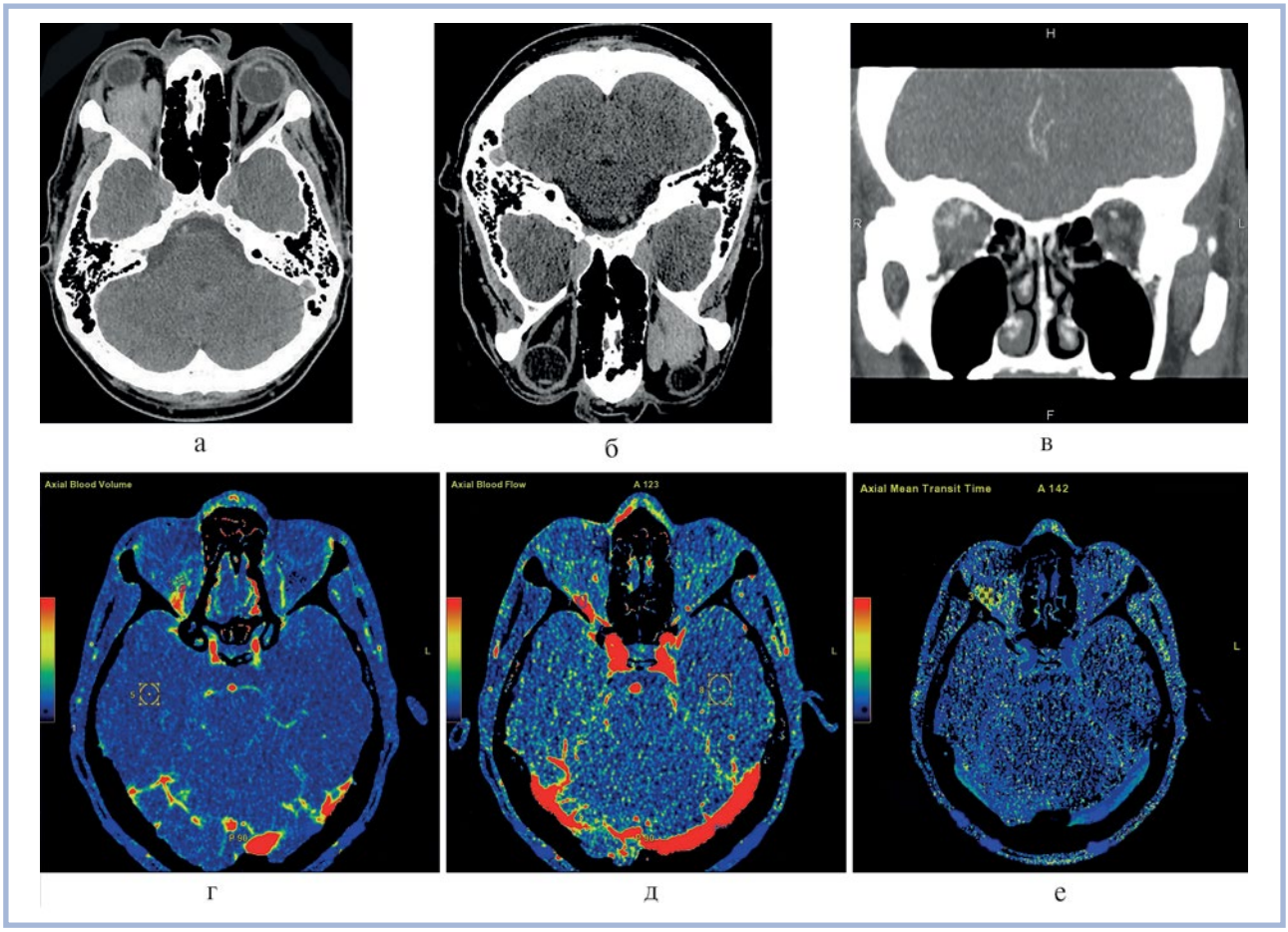

Рис. 4. **Правосторонний орбитальный варикоз. Пациент №1.**

Спиральные компьютерные томограммы, томограммы в режиме ангиографии и перфузии. На аксиальных томограммах до (а) и после (б) контрастного усиления выявляется интра-экстраконусное объемное образование, накопившее контрастный препарат. Образование занимает все пространство орбиты; в положении пациента лицом вниз увеличение размеров образования не выявлено (б); в — компьютерная томограмма в режиме ангиографии СКТ-ангиограмма демонстрирует извитой формы сосудистое образование в проекции расположения верхней глазной вены. При проведении перфузионного спирального компьютерного томографического исследования определяются достаточно высокие гемодинамические показатели в дорзальной части образования (г — объемный кровоток, д — скорость, е — среднее время транзита).

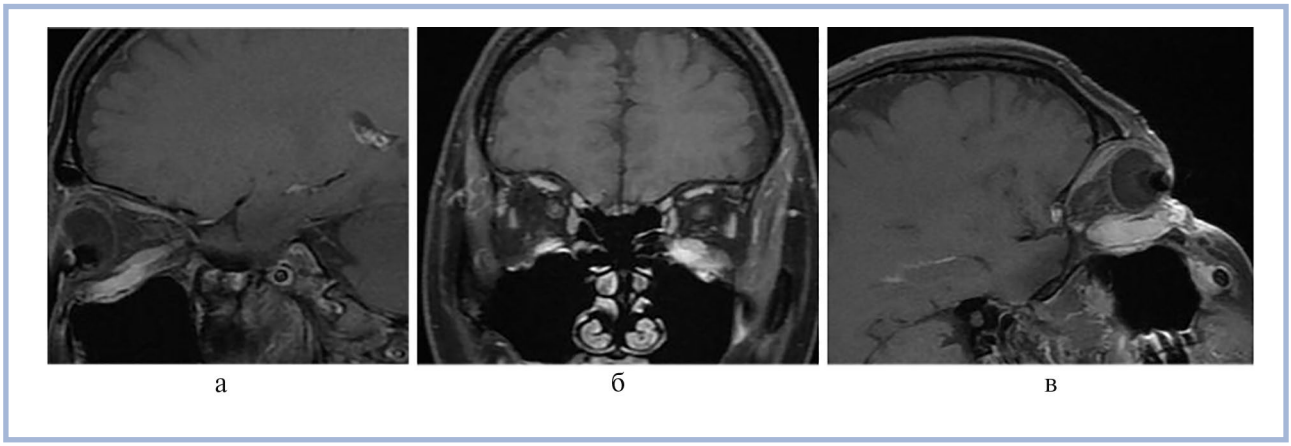

Рис. 5. **Орбитальный венозный варикоз слева. Пациент №3.**

Магнитно-резонансные томограммы. а, б — магнитно-резонансное исследование в режиме T1 с Fat Sat и контрастным усилением в сагиттальной (а) и фронтальной (б) проекциях в стандартном положении пациента лицом вверх; в — сагиттальная томограмма демонстрирует значительное увеличение размеров образования в положении пациента лицом вниз.

***Таблица*. Значения перфузионных параметров пациентов с венозным варикозом орбиты (*n*=10)**

Пациент	Пол	Возраст	Сторонность ОВВ	Компьютерная томография (КТ)				КТ в режиме ангиографии	Компьютерная томография перфузионная			Магнитно-резонансная (МР) томография			
				КТ-плотность	КТ после контрастного усиления	Наличие кальцинатов	Костная экскавация стенки	КТ-АГ	BV (мл/100 г)	BF (мл/100г/мин)	MTT (с)	T1	T2	Контрастное усиление	МР-ангиография, дополнительные методы
1	М	38	П	Изоденсное	Выраженное гомогенное	–	–	+	8,98 ±1,23 (1,05±0,61)*	47,99±5,13 (16,53±2,64)*	14,49±2,12 (6,11±0,89)*	Гипоинтенсивное	Гипо-, изоинтенсивное	Интенсивное неоднородное	–
2	М	22	Л	Гиперденсное	Выраженное гетерогенное	–	–	–	19,61±3,23 (1,37±0,69)	60,87±8,11 (38,74±4,31)	19,23±3,07 (2,89±0,44)	Гипоинтенсивное	Гиперинтенсивное	Интенсивное неоднородное	–
3	М	45	Л	Изоденсное	Гомогенное	–	–	–	–	–	–	Гипо-, изоинтенсивное	Гиперинтенсивное	Интенсиное неоднородное	TRICKS
4	М	44	П	Гиперденсное	Выраженное	–	–	–	3,89±0,47 (2,41±0,17)	59,37±0,54 (15,50±2,86)	12,06±2,95 (11,11±2,06)	Гипоинтенсивное	Гиперинтенсивное	–	SWAN
5	Ж	30	Л	Гиперденсное	Выраженное	+	–	+	17,52±2,34 (0,95±0,21)	110,06±8,65 (8,96±1,76)	9,25±2,12 (5,12±1,21)	Изоинтенсивное	Гиперинтенсивное	–	–
6	М	12	П	Изоденсное	Выраженное	–	+	+	–	–	–	Гипоинтенсивное	Гиперинтенсивное	Выраженное неоднородное	TRICKS
7	М	7	Л	Изогиперденсное	Выраженное	–	–	–	–	–	–	–	–	–	–
8	Ж	40	Л	Гиперденсное	Выраженное	+	–	–	–	–	–	Гипоинтенсивное	Гипо- гиперинтенсивное	Выраженное неоднородное	TRICKS
9	М	10	Двустороннее	–	–	–	–	–	–	–	–	Гипоинтенсивное	Гиперинтенсивное	Выраженное неоднородное	TRICKS
10	Ж	75	Л	Изоденсное	Выраженное	–	–	—	16,11±2,40 (2,75±0,29)	64,82±5,87 (30,71±2,86)	7,34±0,91 (4,22±1,01)	Гипоинтенсивное	Гиперинтенсивное	Выраженное неоднородное	SWAN

Примечание. * — в скобках приведены значения перфузионных показателей в нормальном белом веществе головного мозга.

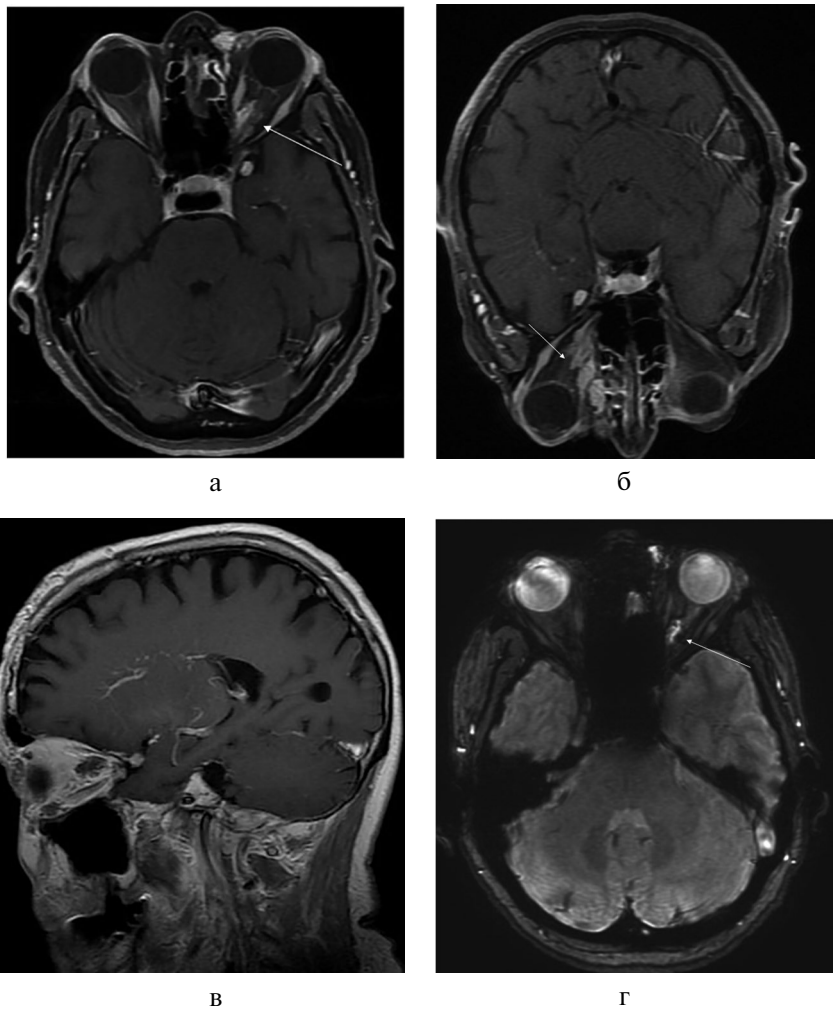

Рис. 6. **Орбитальный венозный варикоз слева. Пациент №4.**

Магнитно-резонансные томограммы. а, б — томограммы в аксиальной проекции в режиме T1 с Fat Sat и контрастным усилением визуализируют небольшое объемное образование в медиальных отделах левой орбиты (стрелка), которое значительно увеличивается в положении пациента лицом вниз; также нарастает экзофтальм; в — в сагиттальной проекции в режиме T1 показана локализация орбитального венозного варикоза преимущественно в верхушке орбиты (гипоинтенсивный очаг на фоне высокого магнитно-резонансного сигнала от интраорбитальной клетчатки); г — в режиме SWAN повышенный магнитно-резонансный сигнал связан с патологическим контрастированием (стрелка).

обоснованным хирургическим вмешательствам, выбору некорректных методов лечения. Более того, локализация поражений в орбите, где, по литературным данным, встречается более 100 различных видов заболеваний, только усугубляла проблему [21, 22].

J. Rootman и соавт. в конце прошлого века предприняли попытку классифицировать сосудистые поражения орбиты на статические (отсутствует кровоток) и динамические (высокий кровоток) с предварительной эмболизацией динамических поражений перед их хирургическим удалением [21]. J.E. Wright и соавт. (1997), ретроспективно анализируя 158 пациентов с диагнозами орбитальных варикозов и лимфангиом, объединили эти два образования в единый кластер венозных аномалий [7].

На смену более ранним методам краниографии (орбитографии) и инвазивной прямой ангиографии пришли методы КТ- и МР-томографии, которые совместно с интервенционными методами позволили исследовать характер кровотока в орбитальных образованиях. Это способствовало созданию классификаций на основе гемодинамических свойств образований, локализующихся в орбите (G.J. Harrys и соавт., 1999; J. Rootman и соавт., 2003, 2014). Так, предложенная J. Rootman более поздняя классификация с учетом гемодинамики, подразделила орбитальные сосудистые мальформации на три типа: тип I — с отсутствующим кровотоком (например, лимфангиомы, или, по классификации ISSVA, — лимфатические венозные мальформации); тип II — с медленным кровотоком, или низкопотоковые (например, венозный варикоз, по ISSVA — венозные мальформации); тип III — с быстрым кровотоком — высокопотоковые (например, артериовенозные мальформации) [23].

Широко используемая в настоящее время научная классификация ISSVA, принятая в 1986 г. и моди-

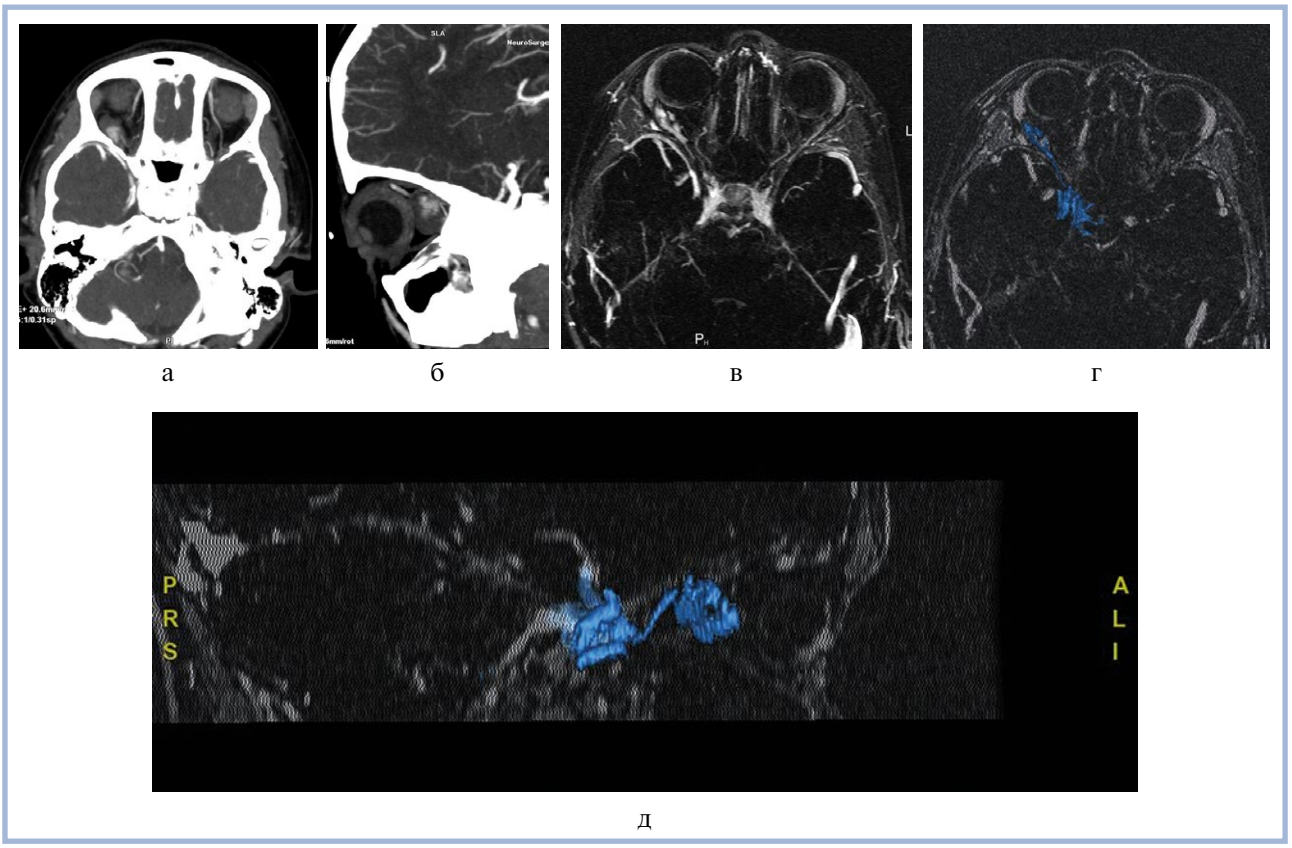

Рис. 7. **Варикоз правой орбиты. Пациент №6.**

Спиральная компьютерная томографическая и магнитно-резонансная-TRICKS ангиография. а, б — спиральные компьютерные томограммы сосудов демонстрируют извитой формы сосудистое образование в латеральных отделах правой орбиты; в, г — на магнитно-резонансных томограммах в режиме ангиографии (технология TRICKS) хорошо прослеживается связь патологических интраорбитальных вен с кавернозным синусом (отображено цветом).

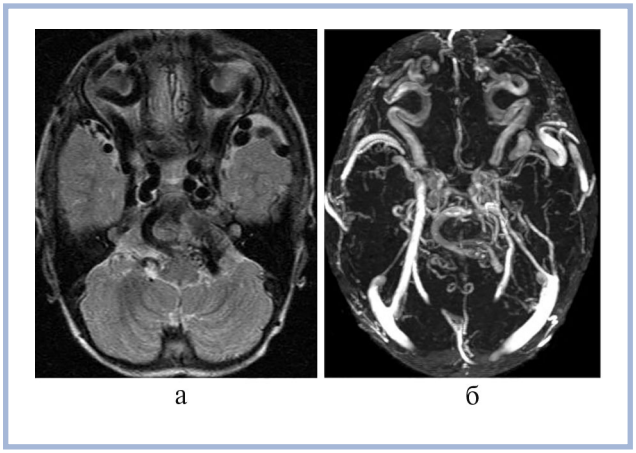

Рис. 8. **Вторичный двусторонний венозный варикоз орбит. Пациент №9.**

Магнитно-резонансные томограммы и томограммы в режиме ангиографии. а — у ребенка с артериовенозной мальформацией вены Галена на аксиальной томограмме в режиме Т2 определяются распространенное расширение и деформация интрацеребральных артерий, кровоснабжающих мальформацию; б — варикозное расширение внутриглазничных вен с обеих сторон на томограмме в режиме ангиографии.

фицированная несколько раз (последний — в 2018 г.), сравнительно недавно стала применяться и в отношении сосудистых мальформаций орбитальной локализации. При междисциплинарном подходе офтальмологи, нейрохирурги, интервенционные радиологи получили возможность комплексно оценивать, классифицировать и планировать лечение сосудистых поражений орбиты, включая эндоваскулярные и хирургические методы. Отметим, что в заявленных немногочисленных сериях наблюдений пациентов с ОВВ хирургическому эндоваскулярному лечению подвергается до 50% пациентов [24, 25].

При СКТ в стандартном положении пациента на столе томографа ОВВ иногда не визуализируются [14]. При компрессии яремной вены или при использовании приема Вальсальвы (глубокий вдох и задержка дыхания на 20—30 с) вены орбиты легко расширяются. Варикозно расширенная верхняя или нижняя глазная вена на эти манипуляции реагирует подобным образом, однако при визуализации на СКТ для этих сосудов нехарактерны извитость и переплетение. Изменение и расширение формы патологически измененных вен при этих манипуляциях во время сканирования может стать полезным дифференциально-диагностическим признаком при сравнении с другими образованиями орбиты.

Методика проведения СКТ во время выполнения пациентом приема Вальсальвы, предложенная J.A. Shields и соавт. (1984), используется до настоящего времени, хотя существуют и другие манипуля-

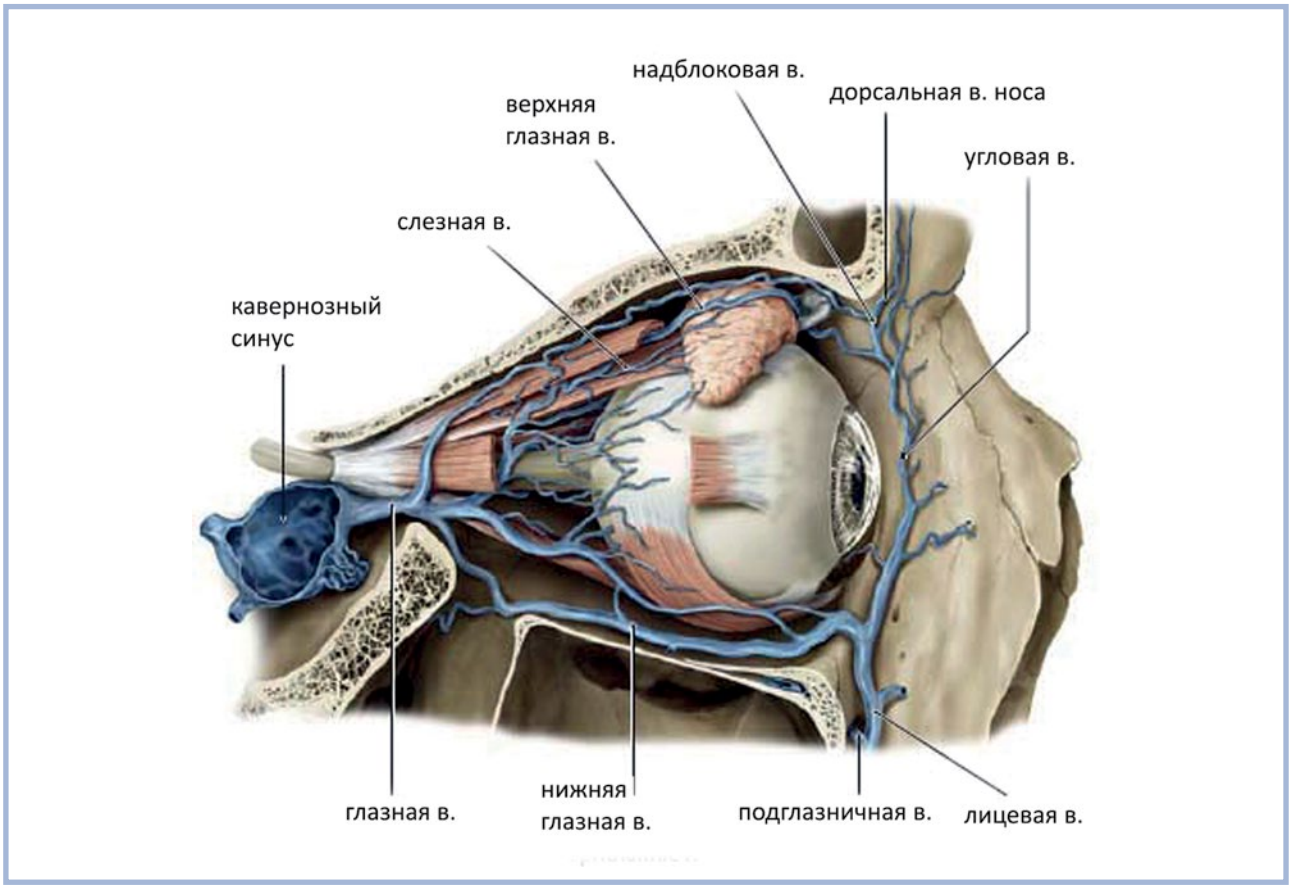

Рис. 9. **Анатомия вен орбиты (из Schuenke M, Schulte E, Schumacher U, Ross LM, Lamperti ED, Voll M.** *Atlas of Anatomy. Head and Neuroanatomy.* **Stuttgart, Germany: Thieme; 2007. Illustration by Karl Wesker).**

ции, направленные на повышение орбитального венозного давления [10]. Большинство из применяемых манипуляций не требуют особо сложных действий от пациента и могут быть полноценно выполнены во время сканирования. Однако при МРТ, в отличие от СКТ, их выполнение трудоемко для пациента, доставляя дискомфорт, или практически невозможно, как, например, для пациентов детского возраста. Поэтому многие исследователи предпочли поиск безопасных методик. Так, L. Manfre и соавт. (1995) одними из первых сообщили о МР-визуализации ОВВ в положении пациента лицом вниз (prone position), достигая мягкой физиологической венозной гипертензии во время сбора МР-данных [15].

Картина СКТ при ОВВ может быть достаточно разнообразной — от простого единичного расширения до массивного конгломерата расширенных венозных каналов, стенки которых иногда бывают кальцинированы и хорошо визуализируются при бесконтрастной СКТ. Некоторые авторы в качестве типичной КТ-картины ОВВ описывают мультиглобулярную массу с неоднородным контрастированием, связывая это с переплетением близлежащих нормальных и патологически расширенных вен. Исследуемый нами материал представлен обеими формами ОВВ, причем поражения левой орбиты преобладали. При введении контрастного препарата отмечалось его нарастающее накопление образованием, характерное для замедленного венозного кровотока. Причем контрастирование происходило интенсивнее в положении лицом вниз на фоне увеличения объема образования.

Описанные в литературе при ОВВ спонтанные кровоизлияния, а также тромбозы орбитальных сосудов в нашем материале не выявлены. При этом известно, что при тромбозе варикозно расширенных вен контрастное усиление слабое или же отсутствует, также не происходит изменений в размерах образования при применении различных функциональных манипуляций. Поэтому в случаях ожидаемого тромбоза или наличия кровоизлияния в орбиту при ОВВ МРТ с широким спектром технологий представляется более предпочтительным диагностическим методом, чем СКТ.

КТ является ценным дополнением в выявлении костной экскавации, связанной с орбитальным варикозом. N. Islam и соавт. (2004) исследовали пациентов (n=310) с орбитальным варикозом. У 9 (4%) из 223 обследованных с помощью КТ или МРТ обнаружили дефекты близлежащих орбитальных стенок. В нашей группе дефект орбитальной стенки на СКТ выявлен только в одном наблюдении. Экскавация сте-

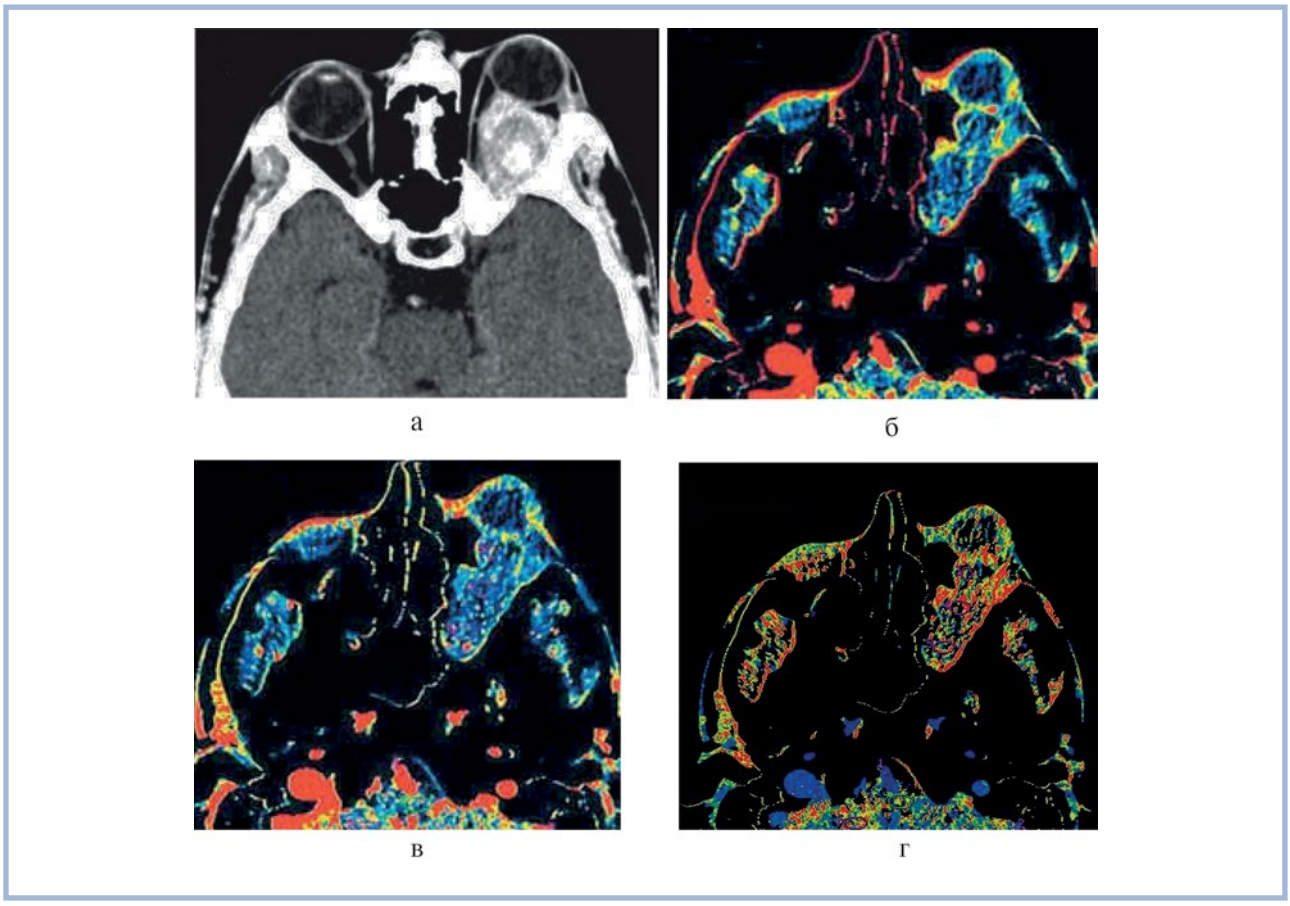

Рис. 10. **Лимфатическая венозная мальформация орбиты слева.**

а — спиральная компьютерная томограмма с контрастным усилением; б, в, г — характерные перфузионные карты лимфатической венозной мальформации: б — объемный кровоток $BV_{ЛВМ}$=1,88±0,27 мл/100 г; в — скорость кровотока $BF_{ЛВМ}$=10,33±1,71 мл/100 г/мин; г — среднее время транзита крови $MTT_{ЛВМ}$=10,13±2,04. Данные отражают пониженные значения показателей перфузионного кровотока лимфатической мальформации по сравнению со значениями тех же показателей кровотока в белом веществе мозга этого пациента: $CBV_{нормБВ}$=4,39±0,32 мл/100 г, $CBF_{нормБВ}$=44,84±5,21мл/100 г/мин, $MTT_{нормБВ}$=7,90±0,87 с.

нок орбиты, расширение верхней орбитальной щели, дефекты крыши орбиты — общие аномалии близлежащих стенок, сопровождающие орбитальные варикозы [26]. По мнению O.S. Ulus и соавт. (2010), дефект орбитальной стенки может привести к формированию энцефалоцеле, а также являться причиной хирургических трудностей из-за близости внутричерепных структур и возможной связи ОВВ с экстра-интракраниальными венозными сплетениями [12].

МРТ при подозрении на ОВВ может быть проведена и как самостоятельное исследование, и как дополнение к СКТ, особенно в тех случаях, когда течение заболевания осложнено кровоизлиянием или вероятен тромбоз. Еще в конце прошлого века A. Osborn (1986) указал, что ОВВ наилучшим образом визуализируется на томограммах в режиме Т1, демонстрирующих намного меньшую интенсивность МР-сигнала от расширенных вен, чем окружающие орбитальные структуры. Тем не менее высокая интенсивность сигнала от жира глазницы частично может ухудшить визуализацию образования, поэтому в протоколе необходимо использовать импульсные последовательности с сатурацией жировой ткани Fat Sat. Контрастное усиление с гетерогенным накоплением характерно для сравнительно больших размеров образований, еще более увеличивающихся при изменениях положения головы во время сканирования. Селективное использование современных МР-технологий (DWI, SWAN, TRICKS) может обеспечить получение дополнительной диагностической информации, а также быть полезным при контрольных исследованиях.

Орбитальная венозная система является достаточно вариабельной по сравнению с другими венозными системами человека. Венозный отток из орбиты осуществляется в основном двумя глазными венами — верхней глазной и нижней глазной венами. В верхнюю глазную вену впадают следующие вены орбиты: слезная, дорсальная вена носа, мышечная, этмоидальная и в некоторых случаях центральная вена сетчатки. В нижнюю глазную вену впадают подглазничная, лицевая, лакримальная и мышечная. Вены орбиты не имеют клапанов. Нередко верхняя и нижняя глазные вены соединяются в один ствол, впадающий в кавернозный синус **(рис. 9)** [27, 28].

Проводя сравнительную оценку диагностической ценности венографии, А.Ф. Бровкина (2008)

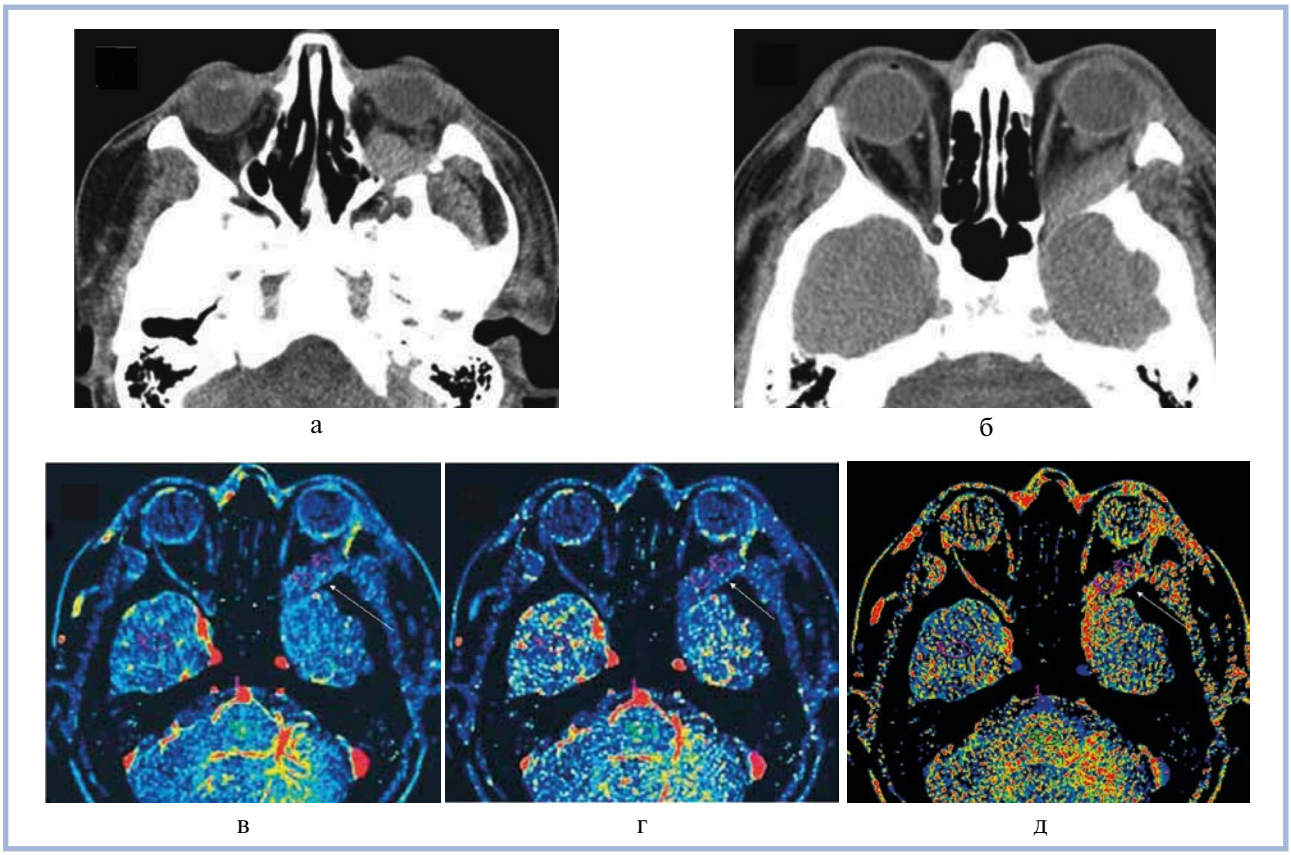

Рис. 11. **Псевдоопухоль левой орбиты.**

а, б — на спиральных компьютерных томограммах в аксиальной проекции определяется неправильной формы объемное образование, которое прилежит к латеральной стенке орбиты, вызывая ее заметное истончение; в, г, д — при проведении перфузионной спиральной компьютерной томографии выявляются пониженные гемодинамические показатели псевдоопухоли: б — объемный кровоток $BV_{по}$=2,72±0,44(мл/100 г); в — скорость кровотока $BF_{по}$=14,02±0,85 мл/100 г/мин и среднее время транзита крови $MTT_{по}$=4,82±1,1 с (стрелки).

в 32 наблюдениях пациентов с сосудистыми заболеваниями орбиты подчеркивает, что у 28 пациентов диагноз установлен с помощью венографии [29]. Первоначально, рекомендованная как метод исследования орбитальных опухолей с большим венозным компонентом, орбитальная венография даже в относительно недавних обзорах все еще рекомендуется при варикозном расширении вен и венозной обструкции [30]. Однако современный малоинвазивный подход в диагностике поражений орбиты имеет большое преимущество — в рамках одного СКТ или МР-исследования возможно применение нескольких методик СКТ- или МР-ангиографии, СКТ и МР-перфузии. Это позволяет не только подтвердить наличие сосудистой мальформации в орбите, но и визуализировать и оценить церебральный кровоток в целом.

Необходимо отметить, что роль неинвазивной визуализации в диагностике орбитальной патологии была предметом многочисленных публикаций еще в конце прошлого века [31—33]. Пришедшие на смену катетеризационной ангиографии традиционные бесконтрастные МР-методики визуализации кровотока — время-пролетная и фазо-контрастная МР-ангиография имеют ограничения применительно к оценке орбитальных сосудов. Время-пролетная методика не может адекватно визуализировать кровеносные сосуды малого диаметра, хотя в некоторых конкретных случаях может дать ограниченную косвенную информацию об орбитальной циркуляции. Фазо-контрастная МР-ангиография, определяющая направление и скорость потока, является чувствительной к движению глаз, что приводит к появлению артефактов от движения. В качестве альтернативы бесконтрастной МР-ангиографии в исследовании орбитальной области может использоваться технология болюсной контрастной ангиографии — TRICKS, на основе которой при относительно высоком пространственном разрешении можно получить диагностическую информацию о динамике орбитального кровообращения.

Исходя из редкой встречаемости ОВВ, применение TRICKS-ангиографии в диагностических целях, вероятно, еще предстоит оценить; сообщения о ее целесообразности и пользе для диагностики орбитальной сосудистой патологии можно найти лишь в единичных публикациях [34, 35]. Так, A. Kahana и соавт. (2007) после проведения TRICKS-ангиографии в группе из 5 пациентов с орбитальными сосудистыми поражениями сообщили об изменении диагноза

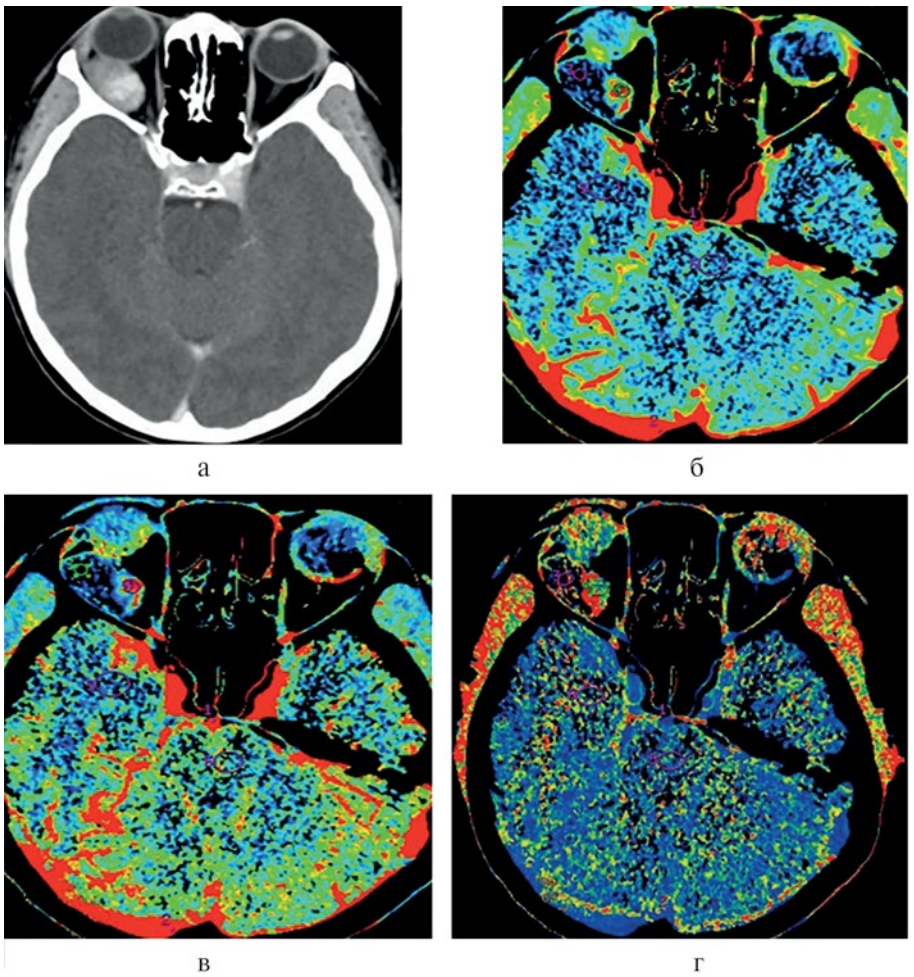

Рис. 12. **Кавернозная гемангиома орбиты.**

а — спиральная компьютерная томограмма с контрастным усилением; б, в, г — характерные перфузионные карты кавернозной венозной мальформации: б — объемный кровоток $BV_{КГО}$=0,86±0,37 мл/100 г; в — его скорость $BF_{КГО}$=4,89±2,01 мл/100 г/мин и среднее время транзита крови $MTT_{КГО}$=10,13±3,05 с. Данные отражают низкие значения показателей перфузионного кровотока в большей части кавернозной гемангиомы орбиты по сравнению с теми же показателями нормального белого вещества мозга: $CBV_{нормБВ}$=1,63±2,22 мл/100 г, $CBF_{нормБВ}$=9,72±3,13 мл/100 г/мин и $MTT_{нормБВ}$=6,76±2,78 с.

в 2 наблюдениях: лимфангиомы на венозный варикоз и кавернозной гемангиомы на гемангиоперицитому [35]. Авторы подчеркивают, что именно результаты TRICKS-ангиографии заставили их изменить диагнозы, а проведенная второму пациенту лобно-височная краниотомия с удалением опухоли позволила избежать возможной злокачественной трансформации и метастазирования.

Считается, что варикозное расширение вен орбиты возникает вследствие врожденной слабости посткапиллярной венозной стенки, которое приводит к разрастанию венозных элементов и массивной дилатации бесклапанных орбитальных вен [29, 36]. Любое физическое напряжение, приводящее к повышению венозного давления, способствует еще большему кровенаполнению орбитальных вен, переполнению капилляров, а также возникновению вторичного отека орбитальной клетчатки. По нашему мнению, полученные перфузионные показатели ОВВ на основе метода СКТ-перфузии адекватно отражают природу и патоморфологические закономерности этих образований. Расширение венозных каналов с увеличением объемного перфузионного кровотока при умеренно повышенной скорости кровотока с пролонгированным временем транзита — одна из основных характерных особенностей ОВВ. Различие значений скоростных характеристик ОВВ в нашей серии пациентов свидетельствует, по нашему мнению, о разных формах и зависит от размеров выявленных образований.

Метод СКТ-перфузии, с нашей точки зрения, может быть полезен и при дифференциальной диагностике с другими образованиями орбиты, имеющими подобную ОВВ радиологическую картину и, прежде всего, с лимфатическими венозными и артериовенозными мальформациями и гемангиомами орбиты [37].

Мы приводим несколько примеров дифференциального диагноза: это наблюдения пациен-

тов с лимфатической венозной мальформацией, псевдоопухолью и кавернозной гемангиомой орбиты **(рис. 10—12)**. Исходя из количественной оценки перфузионного кровотока этих образований, можно говорить об эффективности метода СКТ-перфузии и целесообразности его применения в дифференциальной диагностике патологий орбиты.

Заключение

Диагностика орбитальной сосудистой патологии требует понимания классификации сосудистых поражений, интеграции истории болезни пациента с эпидемиологическими данными, а также тщательного анализа результатов инструментально-диагностических методик. Данные компьютерной или магнитно-резонансной томографии, включая сканирование при положении пациента лицом вниз, с малоинвазивными методиками спиральной компьютерной томографии и магнитно-резонансного исследования в режиме TRICKS-ангиографии в комплексе с офтальмологическими исследованиями обусловливают многосторонний подход к диагностике орбитального венозного варикоза. В дифференциальной диагностике орбитального венозного варикоза с другими образованиями орбиты мы рекомендуем проведение дополнительного перфузионного спирального компьютерного томографического исследования с определением количественных характеристик гемодинамики образований.

Участие авторов:

Концепция и дизайн исследования — Пронин И.Н., Мельникова-Пицхелаури Т.В, Щурова И.Н.

Сбор и обработка материалов — Щурова И.Н, Пронин И.Н., Соложенцева К.Д., Баталов А.И.

Статистический анализ данных — Щурова И.Н, Пронин И.Н., Соложенцева К.Д., Баталов А.И.

Написание текста — Щурова И.Н., Мельникова-Пицхелаури Т.В.

Редактирование — Пронин И.Н., Серова Н.К.

Авторы заявляют об отсутствии конфликта интересов.

The authors declare no conflict of interest.

ЛИТЕРАТУРА/REFERENCES

1. Shields JA, Bakewell B, Augsburger JJ, Flanagan JC. Classification and incidence of space-occupying lesions of the orbit. *Archives of Ophthalmology*. 1984;102(11):1606-1611. https://doi.org/10.1001/archopht.1984.01040031296011
2. Henderson JW. *Orbital Tumors*. 3rd ed., New York: Raven Press; 1993:128-133.
3. Jinkins JR. Orbital varicose capillary angioma: radiologic description of a distinct vascular entity. *AJNR: American Journal of Neuroradiology*. 1988;9(3):589-591.
4. Howells MS, Sharma R. Orbital varices. *BMJ Case Reports*. 2019;12(12):e-232887. https://doi.org/10.1136/bcr-2019-232887
5. Rootman J. *Diseases of the orbit. A multidisciplinary approach*. 2nd ed. Philadelphia: Lippincott Williams and Wilkins; 2002:517-522.
6. Beyer R, Levine MR, Sternberg I. Orbital varices: a surgical approach. *Ophthalmic Plastic and Reconstructive Surgery*. 1985;1(3):205-210. https://doi.org/10.1097/00002341-198501030-00009
7. Wright JE, Sullivan TJ, Garner A, Wulc AE, Moseley IF. Orbital venous anomalies. *Ophthalmology*. 1997;104(6):905-913. https://doi.org/10.1016/s0161-6420(97)30208-5
8. Lloyd GA, Wright JE, Morgan G. Venous malformations in the orbit. *The British Journal of Ophthalmology*. 1971;55(8):505-516. https://doi.org/10.1136/bjo.55.8.505
9. Rubin PA, Remulla HD. Orbital venous anomalies demonstrated by spiral computed tomography. *Ophthalmology*. 1997;104(9):1463-1470. https://doi.org/10.1016/s0161-6420(97)30115-8
10. Shields JA, Dolinskas C, Augsburger JJ, Shah HG, Shapiro ML. Demonstration of orbital varix with computed tomography and Valsalva manoeuvre. *American Journal of Ophthalmology*. 1984;97(1):108-110. https://doi.org/10.1016/0002-9394(84)90460-4
11. Shnier R, Parker GD, Hallinan JM, Pollei SR, Smoker WR. Orbital varices: a new technique for noninvasive diagnosis. *AJNR: American Journal of Neuroradiology*. 1991;112(4):717-718.
12. Ulus OS, Kararaslan E. Orbital varix: CT and MRI findings. *European Journal of Radiology Extra*. 2010;75(2):51-53. https://doi.org/10.1016/j.ejrex.2010.05.008
13. White JH, Fox AJ, Symons SP. Diagnosis and Anatomic Mapping of an Orbital Varix by Computed Tomographic Angiography. *American Journal of Ophthalmology*. 2005;140(5):945-947. https://doi.org/10.1016/j.ajo.2005.06.001
14. Потемкин В.В., Агеева Е.В. Варикозное расширение вен орбиты. *Офтальмологические ведомости*. 2017;10(4):61-63. Potemkin VV, Ageeva EV. Varicose veins of the orbit. *Oftal'mologicheskie vedomosti*. 2017;10(4):61-63. (In Russ.) https://doi.org/10.17816/OV10461-63
15. Manfre L, Lagalla R, Pappalardo S, Giuffre G, Ponte F. Cardinale A.E. Orbital varices: a tricky diagnosis in MRI. *European Radiology*. 1995;5:33-35. https://doi.org/10.1007/BF00178078
16. Cohen JA, Char DH, Norman D. Bilateral orbital varices associated with habitual bending. *Archives of Ophthalmology*. 1995;113(11):1360-1362. https://doi.org/10.1001/archopht.1995.01100110020011
17. LeBedis CA, Sakai O. Nontraumatic orbital conditions: diagnosis with CT and MR imaging in the emergent setting. *Radiographics: a Review Publication of the Radiological Society of North America, Inc*. 2008;28(6):1741-1753. https://doi.org/10.1148/rg.286085515
18. Asal N, Duymuş M, Yiğit H, Yılmaz O, Bozkurt A, Koşar U. What is Important in the Diagnose of Orbital Varix? *European Journal of General Medicine*. 2014;11(1):56-57. https://doi.org/10.15197/sabad.1.11.14
19. Корниенко В.Н., Пронин И.Н. Диагностическая нейрорадиология. Т. II. М. 2009. Kornienko VN, Pronin IN. *Diagnosticheskaya nejroradiologiya*. T. II. M. 2009. (In Russ.)
20. Корниенко В.Н., Пронин И.Н., Серова Н.К., Фадеева Л.М., Родионов П.В. Возможности КТ-перфузии в диагностике патологии орбиты. *Материалы 7-го Конгресса Европейского нейроофтальмологического общества*. М. 2005:66. Kornienko VN, Pronin IN, Serova NK, Fadeeva LM, Rodionov PV. Vozmozhnosti KT-perfuzii v diagnostike patologii orbity. *Materialy 7-go Kongressa Evropejskogo nejrooftal'mologicheskogo obshchestva*. M. 2005:66. (In Russ.)
21. Rootman J. *Diseases of the Orbit: A Multidisciplinary Approach*. Philadelphia: JB Lippencott; 1988.
22. Baert A, Sartor K. *Imaging of orbital and visual pathway pathology*. Berlin: Springer; 2006.
23. Rootman J, Heran MK, Graeb DA. Vascular malformations of the orbit: classification and the role of imaging in diagnosis and treatment strategies. *Ophthalmic Plastic and Reconstructive Surgery*. 2014;30(2):91-104. https://doi.org/10.1097/IOP.0000000000000122

24. Lacey B, Rootman J, Marotta TR. Distensible venous malformations of the orbit. Clinical and hemodynamic features and a new technique of management. *Ophthalmology.* 1999;106(6):1197-1209. https://doi.org/10.1016/S0161-6420(99)90245-2

25. Яковлев С.Б., Бухарин Е.Ю., Архангельская Я.Н. Успешное эндоваскулярное лечение варикозного расширения вен орбиты (случай из практики и обзор литературы). *Вопросы нейрохирургии им. Н.Н. Бурденко.* 2008;2:40-42.
Yakovlev SB, Bukharin EYu, Arkhangelskaya YaN. Successful endovascular treatment for orbital varix: case report and literature review. *Zhurnal voprosy neirokhirurgii imeni N.N. Burdenko.* 2008;2:40-42. (In Russ.)

26. Islam N, Mireskandari K, Rose GE. Orbital varices and orbital wall defects. *The British Journal of Ophthalmology*. 2004;88(8):1092-1093.

27. Cheung N, McNab AA. Venous anatomy of the orbit. Orbital vascular anatomy. *Investigative Ophthalmology and Visual Science*. 2003;44(3):988-995. https://doi.org/10.1167/iovs.02-0865

28. Hayreh SS. Orbital vascular anatomy. *Eye (London, England)*. 2006;20(10):1130-1144. https://doi.org/10.1038/sj.eye.6702377

29. Бровкина А.Ф. Болезни орбиты. М.: Медицинское информационное агентство; 2008.
Brovkina AF. *Bolezni orbity*. M.: Meditsinskoe informatsionnoe agentstvo; 2008. (In Russ.)

30. Prakash O, Jain SK, Jain RK, Mourya GC. Orbital Venography its Role in Space in occupying Lesions of Orbit. *Journal of Evolution of Medical and Dental Sciences.* 2013;2(50):9661-9665. https://doi.org/10.14260/jemds/1674

31. Bilaniuk LT. Orbital vascular lesions: role of imaging. *Radiologic Clinics of North America*. 1999;37(1):169-183. https://doi.org/10.1016/s0033-8389(05)70085-3

32. Wildenhain PM, Lehar SC, Dastur KJ, Dodd GD. III Orbital varix: color flow imaging correlated with CT and MR studies. *Journal of Computer Assisted Tomography*. 1991;15(1):171-173.

33. Gelbert F, Riche MC, Reizine D. MR imaging of head and neck vascular malformations. *Journal of Magnetic Resonance Imaging : JMRI.* 1991;1(5):579-584. https://doi.org/10.1002/jmri.1880010511

34. Romano A, Tavanti F, Rossi Espagnet MC, Terenzi V, Cassoni A, Suma G, Boellis A, Pierallini A, Valentini V, Bozzao A. The role of time-resolved imaging of contrast kinetics (TRICKS) magnetic resonance angiography (MRA) in the evaluation of head-neck vascular anomalies: a preliminary experience. *Dento Maxillo Facial Radiology*. 2015;44(3):20140302. https://doi.org/10.1259/dmfr.20140302

35. Kahana A, Lucarelli MJ, Grayev AM, Van Buren JJ, Burkat CN, Gentry LR. Noninvasive dynamic magnetic resonance angiography with Time-Resolved Imaging of Contrast KineticS (TRICKS) in the evaluation of orbital vascular lesions. *Archives of Ophthalmology.* 2007;125(12):1635-1642. https://doi.org/10.1001/archopht.125.12.1635

36. Smoker WR, Gentry LR, Yee NK, Reede DL, Nerad JA. Vascular lesions of the orbit: more than meets the eye. *Radiographics : a Review Publication of the Radiological Society of North America, Inc*. 2008;28(1):185-204. https://doi.org/10.1148/rg.281075040

37. Щурова И.Н., Пронин И.Н., Мельникова-Пицхелаури Т.В., Серова Н.К., Григорьева Н.Н., Фадеева Л.М., Шишкина Л.В. Гемангиомы орбиты: возможности современной нейрорадиологической диагностики. *Вопросы нейрохирургии им. Н.Н. Бурденко.* 2018;82(4):57-69.
Shchurova IN, Pronin IN, Melnikova-Pitskhelauri TV, Serova NK, Grigorieva NN, Fadeeva LM, Shishkina LV. Hemangioma of the orbit: possibilities of modern diagnostics of MRI-negative cases. *Zhurnal voprosy neirokhirurgii imeni N.N. Burdenko*. 2018;82(4):57-69. (In Russ.) https://doi.org/10.17116/neiro201882457

Поступила 07.03.2020
Received 07.03.2020
Принята к печати 03.07.2020
Accepted 03.07.2020

Комментарий

Среди многообразия заболеваний, встречающихся в орбите, венозный варикоз является достаточно редкой патологией и в литературе представлен лишь единичными работами в формате наблюдений пациентов (case report). В своей статье авторы делятся опытом диагностики орбитального венозного варикоза в группе из 10 пациентов как детского, так и взрослого возраста. Весь широкий спектр предлагаемых авторами нейрорентгенологических методик, возможно, не будет использован как требуемый набор для правильной постановки диагноза, но, однозначно, предоставит полную картину возможностей с тщательной детализацией полученных данных. Использование малоинвазивных спиральной компьютерной томографии и магнитно-резонансного исследования в режиме TRICKS-ангиографии будет полезным в выявлении и церебральной патологии, часто сопутствующей расширению вен орбиты. Авторами установлено, что количественная оценка на основе перфузионного спирального компьютерного томографического метода может стать дополнительным звеном в дифференциальной диагностике с другими новообразованиями орбиты — лимфангиомами, артериовенозными мальформациями, кавернозными гемангиомами, псевдоопухолями. Правильно поставленный диагноз на основе предлагаемых в статье методик позволит выбрать оптимальный метод лечения.

Особо важная роль в проведении спиральных компьютерных томографических исследований при поражениях орбиты отводится вопросу о снижении лучевой нагрузки на пациента. Авторами предложены протоколы на основе сниженных технических параметров томографа с общей лучевой нагрузкой на пациента, не превышающей 4 мЗв.

М.В. Долгушин (Москва)