Вопросы нейрохирургии им. Н.Н. Бурденко
2020, №6, с. 15-25
https://doi.org/10.17116/neiro20208406115

Burdenko's Journal of Neurosurgery
2020, №6, pp. 15-25
https://doi.org/10.17116/neiro20208406115

Сравнительная оценка эффективности транспедикулярной эндоскопической секвестрэктомии и микродискэктомии в лечении межпозвонковых грыж поясничного отдела с высокой степенью миграции

© И.В. Басанкин, В.А. Порханов, А.А. Гюльзатян, С.Б. Малахов, К.К. Тахмазян, М.И. Томина, Е.Г. Шевченко

ГБУЗ «Научно-исследовательский институт — Краснодарская краевая клиническая больница №1 им. проф. С.В. Очаповского» Минздрава Краснодарского края, Краснодар, Россия

Резюме

Хирургическое лечение грыж с высокой степенью миграции (за ножку позвонка) представляет собой сложную задачу, не имеющую однозначного решения. В данной работе мы сравниваем эффективность транспедикулярной эндоскопии и стандартной микродискэктомии при лечении пациентов с указанной патологией.

Цель исследования. Определить оптимальный метод лечения пациентов с грыжей высокой степени миграции путем сравнения техники транспедикулярной эндоскопической секвестрэктомии и микродискэктомии в поясничном отделе позвоночника.

Материал и методы. Проведен анализ хирургического лечения 28 больных, разделенных на две группы: 1-я группа — 13 больных после транспедикулярного эндоскопического удаления грыжи, 2-я группа — 15 больных после микродискэктомии.

Результаты. Интраоперационные показатели (длина разреза, кровопотеря, длительность операции) были статистически значимо лучше (p<0,01) у пациентов, которым выполнено транспедикулярное эндоскопическое удаление грыжи диска. В обеих группах интенсивность болевого синдрома по визуальной аналоговой шкале (ВАШ) в ноге в первые сутки после операции статистически значимо и существенно снизилась в среднем с 7,4±1,3 до 0,7±0,7 у пациентов 1-й группы и с 7,1±1 до 0,8±0,5 у пациентов 2-й группы. Болевой синдром в спине по ВАШ после хирургического лечения у пациентов первой группы регрессировал с исходных 5,2±0,7 до 1,1±0,89 балла к концу первыхх суток, а через 1 год составлял 0,6±0,5 балла. У пациентов 2-й группы этот показатель снижался с исходных 4,9±1 до 2,5±0,9 балла в 1-е сутки, а через 1 год составил в среднем 2,8±2,3 балла. Отличные и хорошие результаты по шкале Макнаба после транспедикулярного эндоскопического удаления грыжи получены у всех 13 (100%) пациентов, а после микродискэктомии аналогичные результаты выявлены у 80% пациентов.

Выводы. Оптимальным методом удаления грыж с высокой степенью миграции является способ транспедикулярной эндоскопической секвестрэктомии, обеспечивающий пациентам быстрое восстановление и отсутствие осложнений.

Ключевые слова: *грыжа поясничного отдела позвоночника, эндоскопия, транспедикулярный доступ.*

Информация об авторах:
Басанкин И.В. — https://orcid.org/0000-0003-3549-0794; e-mail: basankin@rambler.ru
Порханов В.А. — https://orcid.org/0000-0003-0572-1395
Тахмазян К.К. — https://orcid.org/0000-0003-4146-6790
Гюльзатян А.К. — https://orcid.org/0000-0003-1260-4007
Малахов С.Б. — https://orcid.org/0000-0002-5315-1713
Томина М.И. — https://orcid.org/0000-0001-9388-5220
Шевченко Е.Г. — https://orcid.org/0000-0003-0437-9460
Автор, ответственный за переписку: Басанкин И.В. — e-mail: basankin@rambler.ru

Как цитировать:
Басанкин И.В., Порханов В.А., Гюльзатян А.А., Малахов С.Б., Тахмазян К.К., Томина М.И., Шевченко Е.Г. Сравнительная оценка эффективности транспедикулярной эндоскопической секвестрэктомии и микродискэктомии в лечении межпозвонковых грыж поясничного отдела с высокой степенью миграции. *Вопросы нейрохирургии имени Н.Н. Бурденко*. 2020;84(6):15–25.
https://doi.org/10.17116/neiro20208406115

Comparison of transpedicular endoscopic sequestrectomy and discectomy in the treatment of lumbar intervertebral disc herniation with a high degree of migration

© I.V. Basankin, V.A. Porkhanov, A.A. Gyulzatyan, S.B. Malakhov, K.K. Takhmazyan, M.I. Tomina, E.G. Shevchenko

Ochapovsky Regional Clinical Hospital, Krasnodar, Russia

Abstract

Background. Surgical treatment of intervertebral disc herniation with a high degree of migration (beyond the vertebral pedicle) is a difficult problem without an unambiguous solution. In this manuscript, we compare the effectiveness of transpedicular endoscopy and standard discectomy in the treatment of patients with this disease.

Objective. To compare transpedicular endoscopic sequestrectomy and discectomy in the treatment of lumbar intervertebral disc herniation with a high degree of migration.
Material and methods. There were 28 patients divided into 2 groups: group 1 — 13 patients after transpedicular endoscopic sequestrectomy, group 2 — 15 patients after discectomy.
Results. Transpedicular endoscopic sequestrectomy ensured significantly better intraoperative parameters (incision length, blood loss, surgery time) (p<0.01). In both groups, postoperative VAS score of leg pain was significantly reduced within a day after surgery from 7.4±1.3 to 0.7±0.7 and from 7.1±1 to 0.8±0.5, respectively. In the 1st group, VAS score of back pain regressed from 5.2±0.7 to 1.1±0.89 by the end of the 1st postoperative day. This value was 0.6±0.5 a year later. In the 2nd group, VAS score of back pain regressed from 4.9±1 to 2.5±0.9 by the end of the 1st postoperative day. This value was 2.8±2.3 a year later. According to McNab clinical outcome scale, excellent and good results after transpedicular endoscopic sequestrectomy were obtained in all 13 (100%) patients, after discectomy — in 80% of cases.
Conclusion. Transpedicular endoscopic sequestrectomy is optimal for intervertebral disc herniation with a high degree of migration due to fast postoperative recovery and no complications.

Keywords: *lumbar spine hernia, endoscopy, transpedicular approach.*

Information about the authors:
Basankin I.V. — https://orcid.org/0000-0003-3549-0794; e-mail: basankin@rambler.ru
Porkhanov V.A. — https://orcid.org/0000-0003-0572-1395
Takhmazyan K.K. — https://orcid.org/0000-0003-4146-6790
Gyulzatyan A.A. — https://orcid.org/0000-0003-1260-4007
Malakhov S.B. — https://orcid.org/0000-0002-5315-1713
Tomina M.I. — https://orcid.org/0000-0001-9388-5220
Shevchenko E.G. — https://orcid.org/0000-0003-0437-9460
Corresponding author: Basankin I.V. — https://orcid.org/0000-0003-3549-0794; e-mail: basankin@rambler.ru

To cite this article:
Basankin IV, Porkhanov VA, Gyulzatyan AA, Malakhov SB, Takhmazyan KK, Tomina MI, Shevchenko EG. Comparison of transpedicular endoscopic sequestrectomy and discectomy in the treatment of lumbar intervertebral disc herniation with a high degree of migration. *Burdenko's Journal of Neurosurgery = Zhurnal voprosy neirokhirurgii imeni N.N. Burdenko*. 2020;84(6):15–25. (In Russ.).
https://doi.org/10.17116/neiro20208406115

Список сокращений

ВАШ — визуальная аналоговая шкала
ODI — шкала Освестри

Дегенеративно-дистрофические заболевания позвоночника в XXI веке достигли размеров пандемии [1]. Грыжа межпозвонкового диска на уровне пояснично-крестцового отдела встречается у 61% пациентов с дегенеративными заболеваниями позвоночника [2, 3]. Среди заболевших превалируют лица трудоспособного возраста, следовательно, необходимость выбора наиболее эффективного метода лечения грыж пояснично-крестцового отдела позвоночника не вызывает сомнений [4].

Методы хирургического лечения на сегодняшний день включают микродискэктомию, микроэндоскопическую дискэктомию, перкутанное эндоскопическое удаление грыжи [5].

В 1934 г. вышла резонансная статья W. Mixter и J. Barr, которые пришли к заключению, что разрыв фиброзного кольца межпозвонкового диска и вследствие этого проскальзывание пульпозного ядра в перидуральное пространство являются основной причиной болей в спине и в нижних конечностях. Кроме этого авторы впервые описали ламинэктомию и дискэктомию как метод лечения межпозвонковой грыжи [6].

В течение многих лет для декомпрессии корешков применялась стандартная гемиламинэктомия (Standart Discectomy Procedure) без каких-либо технических изменений. С появлением и развитием микроскопической техники гемиламинэктомия и дискэктомия усилиями W. Caspar и M. Yasargil модифицированы в микродискэктомию [7, 8].

Нейрохирургия, как и многие другие направления, развивалась по пути минимизации доступа для уменьшения травмирования тканей. Усовершенствование оптоволоконной аппаратуры позволило перейти на новый этап хирургии позвоночника — эндоскопический метод удаления грыжи межпозвонкового диска, который дает возможность выполнять малотравматичные вмешательства.

P. Kambin и соавт. в 1988 г. впервые опубликовали интраоперационный дискоскопический вид грыжи межпозвонкового диска [9]. В дальнейшем (в 1990 г.) P. Kambin описал безопасную зону («треугольник Камбина»), через которую можно эффективно выполнять трансфораминальную дискэктомию [10]. Следующим этапом развития было появление линз с различными углами обзора, а также рабочих портов, вследствие чего эндоскопическая техника стала более совершенной. Как результат, в 1994 г. T. Hoogland и соавт. разработали эндоскопическую спинальную систему Thomas Hoogland (THESSYS) [11]. В 1997 г. A. Yeung и P. Tsou создали эндоскопическую систему для лечения дегене-

ративных заболеваний позвоночника YESS (Yeung Endoscopic Spine System) [12]. Микроэндоскопическая дискэктомия с применением передовой оптической техники впервые описана в 1997 г. K. Foley и M. Smith [13]. Перкутанная эндоскопическая дискэктомия может быть выполнена с различными доступами, а именно трансфораминальным, интерламинарным, а также транспедикулярным [14—16]. В последнее десятилетие перкутанная эндоскопическая дискэктомия набирает популярность среди хирургов, потому что такая методика является наиболее щадящей, позволяет удалять грыжу межпозвонкового диска под визуальным контролем и под местной анестезией. В настоящее время в многочисленных работах сравниваются результаты микрохирургического и чрескожного эндоскопического методов лечения пациентов с грыжами поясничного отдела позвоночника, однако, по нашим данным, нет работ, в которых сравнивались бы эффективность микродискэктомии и транспедикулярного эндоскопического удаления грыжи с высокой степенью миграции (за ножку позвонка) [17, 18]. В данной работе мы оцениваем эффективность двух указанных хирургических методов лечения у пациентов с грыжами с высокой степенью миграции (катамнез 1 год).

Цель исследования — определить оптимальный метод лечения пациентов с грыжей высокой степени миграции путем сравнения техники транспедикулярной эндоскопической секвестрэктомии и микродискэктомии в поясничном отделе позвоночника.

Материал и методы

Проведен анализ результатов хирургического лечения 28 больных, оперированных по поводу грыж поясничного отдела позвоночника с высокой степенью миграции. Все грыжи локализовались в «скрытой зоне Макнаба», у которой есть четкие анатомические ориентиры, а именно: передняя стенка — тело позвонка, латеральная стенка — ножка позвонка, задняя стенка — межсуставная часть (*pars interarticularis*), медиальная стенка — дуральный мешок. В зависимости от метода хирургического лечения пациенты разделены на две группы: 1-я группа — 13 больных, которым выполняли транспедикулярное эндоскопическое удаление грыжи, 2-я группа — 15 человек, которым удаление грыжи проводили методом микродискэктомии. Все пациенты находились на стационарном лечении в 2016—2019 гг. Мужчин было 11, женщин — 17. Возраст больных — от 27 до 72 лет, в среднем 49,5±6,4 года. В **табл. 1** представлены основные предоперационные характеристики патологического субстрата и исходное состояние больных обеих групп.

Пациенты обеих групп сопоставимы по возрасту, длительности заболевания, уровню расположения грыжи, ее размерам, выраженности болевого синдрома. Интенсивность болевого синдрома оценивали по визуальной аналоговой шкале (ВАШ), максимальный уровень — 10 баллов. Использовали также анкету оценки качества жизни при болях в спине и нижних конечностях — шкалу Освестри (ODI) — до и после оперативного вмешательства. Результаты лечения больных обеих групп оценивали с помощью модифицированной шкалы Макнаба по следующим градациям: отличный результат (нет боли и ограничения мобильности, способность вернуться к нормальной работе и деятельности); хороший результат (редкая нерадикулярная боль, способность вернуться к модифицированной работе); удовлетворительный результат (некоторое улучшение функциональных возможностей, инвалидизация); неудовлетворительный результат (продолжающаяся радикулопатия, дополнительное оперативное вмешательство на данном уровне).

Результаты

Основные пред-, интра- и послеоперационные показатели изучены у пациентов каждой из групп, включенных в исследование, и отображены в **табл. 2.** Послеоперационные результаты оценивались в 1-е сутки после выполненного вмешательства и через 1 год после операции.

Интенсивность болевого синдрома в ноге и спине, а также показатели ODI до операции не имели статистически значимой разницы у пациентов 1-й и 2-й групп.

Интраоперационные показатели (длина разреза, кровопотеря, а также длительность оперативного вмешательства) были статистически значимо лучше ($p<0,01$) у пациентов, которым выполняли транспедикулярное эндоскопическое удаление грыжи диска (1-я группа). У пациентов 1-й группы длина кожного разреза в среднем была меньше в 4 раза, кровопотеря — меньше в 7 раз, длительность операции — меньше на 30% **(см. табл. 2)**. Однако время рентгеновского облучения у пациентов 1-й группы было статистически значимо больше в среднем в 10 раз, чем у пациентов 2-й группы (1-я группа — 20±5,26 мин, 2-я группа — 2±1,13 мин). Следует отметить, что, несмотря на наличие статистически значимой разницы в кровопотере и длине разреза, данные показатели не имеют значения для пациента, поскольку клинически не отражаются на его состоянии.

Интенсивность болевого синдрома в ноге по ВАШ уже в 1-е сутки после оперативного вмешательства статистически значимо и существенно снизилась в среднем с 7,4±1,3 до 0,7±0,7 балла у пациентов 1-й группы и с 7,1±1 до 0,8±0,5 балла у пациентов 2-й группы. В неврологическом статусе также отмечены значительные улучшения. У 24 (78,9%) пациентов обеих групп отмечен полный регресс предоперацион-

Таблица 1. **Основные предоперационные характеристики больных обеих групп**

Показатель	Наблюдения в группах	
	1-я группа	2-я группа
Уровень расположения грыжи:		
L_{II}—L_{III}	2	4
L_{III}—L_{IV}	4	3
L_{IV}—L_{V}	7	8
Миграция грыжи:		
каудально	9	10
краниально	4	5
Интенсивность болевого синдрома по ВАШ в ноге, баллы (M±m)	7,4±1,3	7,1±1
Интенсивность болевого синдрома по ВАШ в спине, баллы (M±m)	5,2±0,7	4,9±1
Наличие неврологического дефицита (парез, гипестезия):		
да	10	9
нет	3	6

Примечание. ВАШ — визуальная аналоговая шкала.

Таблица 2. **Клинические характеристики больных обеих групп**

Показатель	1-я группа	2-я группа	Значение p
Предоперационные и интраоперационные данные:			
Интенсивность болевого синдрома по в ноге ВАШ, баллы (M±m)	7,4±1,3	7,1±1	0,5
Интенсивность болевого синдрома в спине по ВАШ, баллы (M±m)	5,2±0,7	4,9±1	0,3
Шкала ODI	62,7±14,8	60±13,1	0,25
Длина разреза, см	0,6±0,3	2,5±1,1	0,01
Кровопотеря, мл	4,6±2,33	32,7±17,5	0,01
Длительность оперативного вмешательства, мин	45,1±7,7	64±18,9	0,01
Время излучения при интраоперационной рентген-навигации, с	20±5,26	2±1,13	0,005
Ближайшие послеоперационные данные:			
Боли в ноге **по ВАШ**, 1-е сутки после операции, баллы	0,7±0,7	0,8±0,5	0,5
Боли в спине **по ВАШ**, 1-е сутки после операции, баллы	1,1±0,89	2,5±0,9	0,5
Длительность пребывания в стационаре, койко-день	1,5±1	3,5±1,5	0,3
Отдаленные послеоперационные данные (через 1 год):			
Интенсивность болевого синдрома в ноге по ВАШ, баллы (M±m)	0,4±0,5	0,5±0,5	0,5
Интенсивность болевого синдрома в спине по ВАШ, баллы (M±m)	0,6±0,5	2,8±2,3	0,01
Шкала ODI	15,8±6	23±12,7	0,05
Осложнения	нет	1	—
Повторные операции	нет	2 (TLIF)	—

Примечание. ВАШ — визуальная аналоговая шкала; ODI — шкала Освестри; TLIF — трансфораминальный межтеловой спондилодез.

ного неврологического дефицита, а еще у 4 (21,1%) пациентов отмечена незначительная остаточная гипестезия по L_3, L_5 дерматомам.

Болевой синдром в спине по ВАШ после хирургического лечения значительно регрессировал у пациентов 1-й группы с исходных 5,2±0,7 до 1,1±0,89 балла к концу первых суток, а через 1 год составлял 0,6±0,5 балла. При этом все пациенты приступили к повседневной деятельности с привычными физическими нагрузками, как до начала заболевания. Более того, многие из них в ближайшее время после операции возобновили активные занятия спортом.

У пациентов 2-й группы после выполненной микродискэктомии интенсивность болевого синдрома также статистически значимо снижалась, однако уровень регресса этого показателя был несколько ниже, чем у пациентов 1-й группы. Исходный уровень болевого синдрома по ВАШ в этой группе составлял 4,9±1 балла. В 1-е сутки после операции он снижался в среднем до 2,5±0,9 балла, а к окончанию 1 года после операции этот показатель составил в среднем 2,8±2,3 балла. Такой факт, на наш взгляд, обусловлен не столько травматичностью мягкотканного доступа (длина кожного разреза 2,5 см по сравнению с 0,6 см), сколько степенью ятрогенных повреждений заднего опорного комплекса при формировании подхода к мигрировавшей грыже. Большинство из оперированных пациентов данной группы, несмотря на удовлетворенность от купирования болевого синдрома в ноге, отмечали более значительную боль в спине, чем пациенты 1-й группы. У 2 (13,3%) из 15 больных этой группы в отдаленном периоде (в среднем 6,5 мес) болевой синдром в спине сохранялся и имел тенденцию к нарастанию. Детальное обследование позволило выявить сегментарную нестабильность на уровне вмешательства, в связи с чем по-

Таблица 3. **Результаты лечения больных обеих групп по модифицированной шкале Макнаба**

Результат	1-я группа	2-я группа
Отличный, *n* (%)	12 (92,3)	10 (66,7)
Хороший, *n* (%)	1 (7,7)	2 (13,3)
Удовлетворительный, *n* (%)	—	1 (6,7)
Неудовлетворительный, *n* (%)	—	2 (13,3)

требовалась инструментальная фиксация. Причиной сегментарной нестабильности в этих случаях явилось ослабление задней колонны за счет избыточной костной резекции дуги позвонка и фасеточного сустава как единственно возможного способа достижения патологического субстрата.

Показатели ODI также статистически значимо регрессировали у пациентов обеих групп после оперативного лечения, что указывает на существенное улучшение качества жизни после хирургического вмешательства. Данный показатель у пациентов 1-й группы уменьшился с 62,7±14,8 до 15,8±6 балла, а 2-й группы — с 60±13,1 до 23±12,7 балла. По этому параметру превосходство показателей у пациентов 1-й группы над показателями у пациентов 2-й группы составило 21%.

У пациентов обеих групп не было ни одного повреждения твердой мозговой оболочки и нервного корешка. У одного пациента 2-й группы в послеоперационном периоде отмечалась поверхностная раневая инфекция, которая эффективно пролечена консервативно. Другие осложнения не зафиксированы.

Результаты лечения больных обеих групп анализировали по модифицированной шкале Макнаба **(табл. 3)**. Таким образом, отличные и хорошие результаты после транспедикулярного эндоскопического удаления грыжи (1-я группа) получены у всех 13 (100%) пациентов, а среди пациентов, которым выполнена микродискэктомия (2-я группа) аналогичные результаты получены в 80%. У двух (13,3%) пациентов 2-й группы в связи с неудовлетворительным результатом (наличие выраженного вертеброгенного синдрома на фоне нестабильности оперированного позвоночного сегмента) выполнены повторные оперативные вмешательства.

Обсуждение

Как правило, грыжи с высокой степенью миграции локализуются в области межсуставной части позвонка (*pars interarticularis*) медиальнее ножки [19]. Данная область впервые описана I. Macnab в 1971 г. и называется «скрытая зона» или «зона Макнаба» [20]. Выбор оптимального доступа к рассматриваемой зоне является предметом изучения во многих исследовательских работах [21—24]. По данным ряда авторов, стандартная микродискэктомия по Caspar в этом случае является травматичным методом, так как для доступа к «зоне Макнаба» приходится дополнительно резецировать часть фасеточного сустава или выполнять гемиламинэктомию [25, 26]. В результате это может привести к нестабильности в оперированном сегменте позвоночника и к дальнейшей необходимости проведения стабилизирующих операций с возникновением осложнений, характерных для подобного вида вмешательств [23, 27, 28]. Следует также отметить, что, по данным A. Ivanov и A. Faizan, при резекции латеральной порции межсуставной части значительно возрастает риск стресс-переломов в этой области вследствие недостаточной прочности костной ткани [29].

Мы представляем клинический случай пациентки *С.*, 54 лет с левосторонней секвестрированной грыжей диска L_{II}—L_{III} с каудальной миграцией в «зону Макнаба» **(рис. 1)**. На рисунке отчетливо видно, что грыжа имеет высокую степень каудальной миграции (за ножку позвонка) и практически не визуализируется на аксиальных сканах вплоть до верхней трети L_{III} позвонка **(см. рис. 1, а—в)**. Основная ее масса располагается в боковом кармане позвоночного канала непосредственно за ножкой **(см. рис. 1, г, д)**, уходя своим дистальным полюсом за ½ высоты позвонка.

В неврологическом статусе у пациентки отмечался парез четырехглавой мышцы до 3 баллов, положительный симптом Ласега слева с угла 40 градусов, гипестезия с гиперпатией в зоне иннервации L_3, L_4 слева.

Пациентке выполнена секвестрэктомия на уровне L_{II}—L_{III} из стандартного микрохирургического доступа. Операция проходила с техническими сложностями за счет высокой степени каудальной миграции секвестра и ограничениями доступности к нему из интерламинарного доступа на уровне L_{II}—L_{III}, кровотечением из варикозно расширенных эпидуральных вен. Для достижения секвестра резецированы нижняя часть дужки L_{II} позвонка и часть верхнего суставного отростка L_{III} позвонка. В результате этого секвестр оказался доступным и удален. Длительность операции — 130 мин, кровопотеря — 90 мл.

В послеоперационном периоде у пациентки отмечался полный регресс болевого корешкового синдрома, а в течение 6 мес — полный регресс исходного неврологического дефицита. Умеренный вертеброгенный синдром (4 балла по ВАШ) отмечался сразу после оперативного вмешательства. В последующем он имел тенденцию к нарастанию до 7 баллов. Сегментарная нестабильность в связи с избыточной резекцией костных структур задней колонны явилась

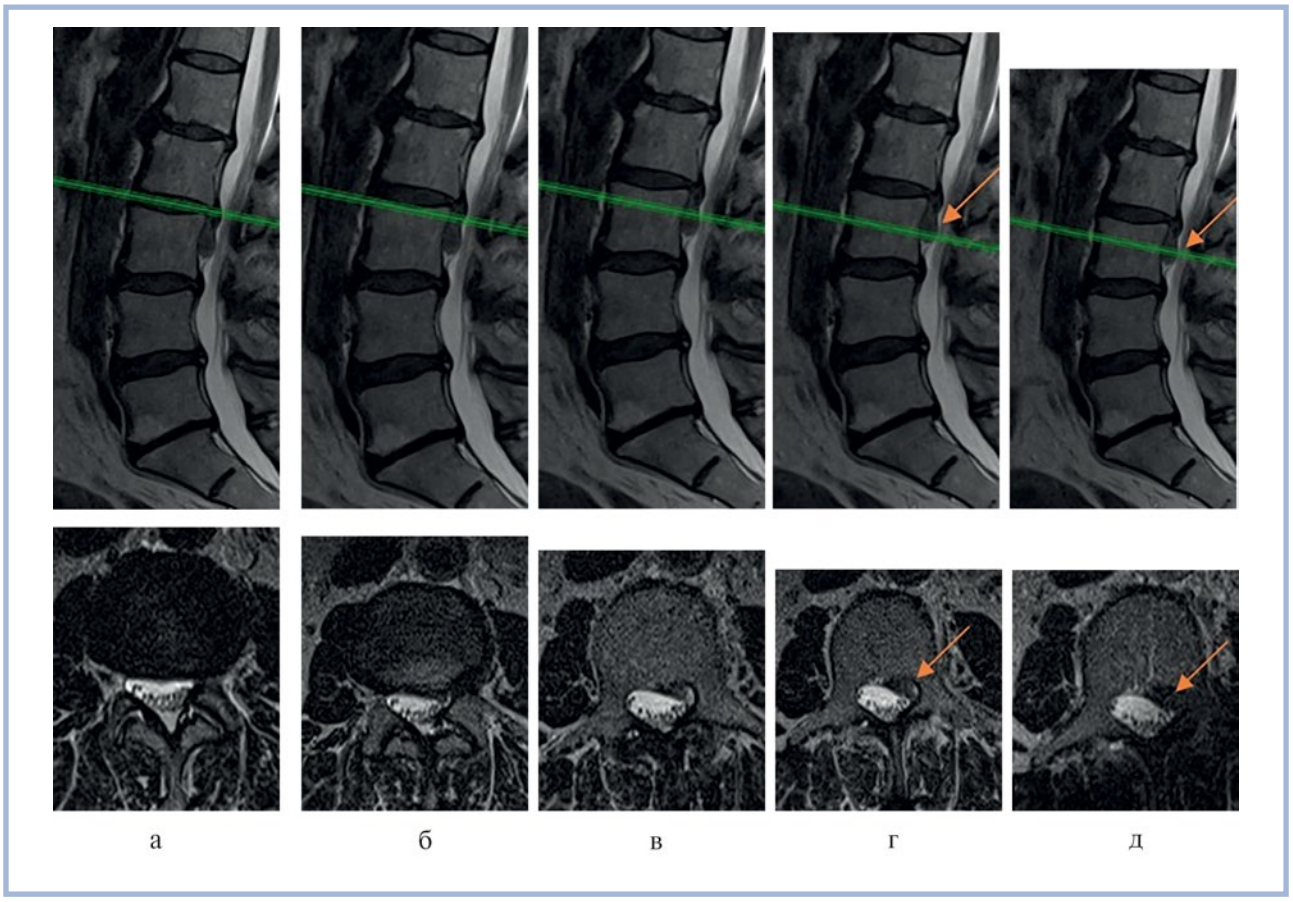

Рис. 1. **Магнитно-резонансные томограммы (а—д) пациентки С. с грыжей высокой степени каудальной миграции за ножку L_{III} позвонка слева (указана стрелкой).**

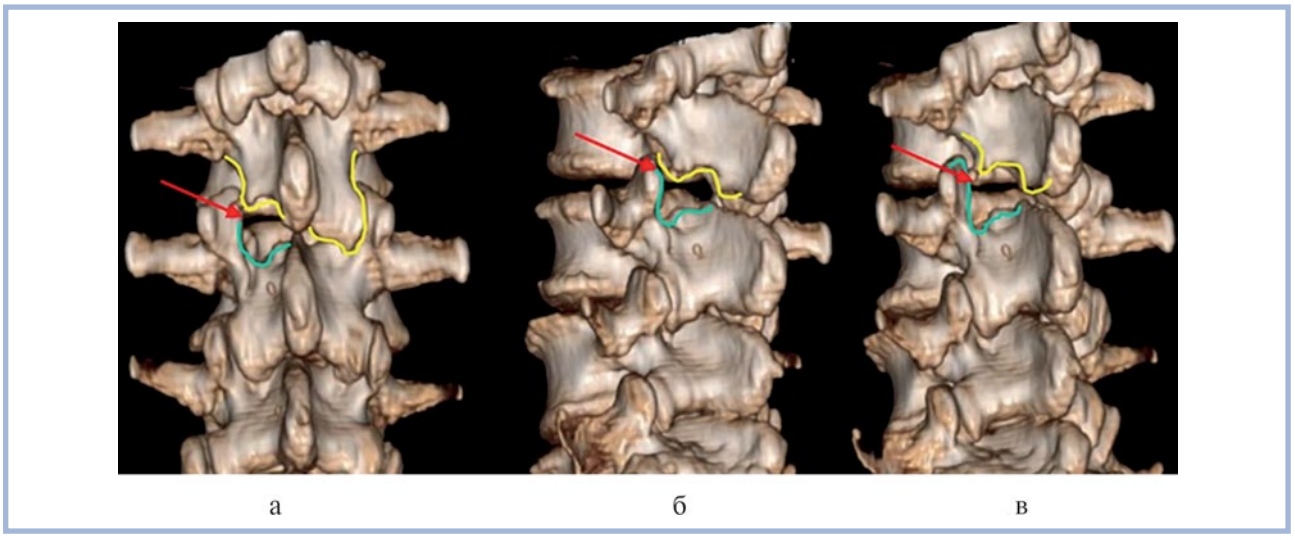

Рис. 2. **Послеоперационные 3D-компьютерные томограммы (а—в) пациентки *С*.**

Желтой линией справа обозначены дуга и нижний суставной отросток позвонка L_{II}, слева — резецированная часть дуги и суставного отростка, зеленой линией обозначены резецированная часть верхнего суставного отростка L_{III} позвонка и часть дужки. Красной стрелкой указано сформированное «окно» для доступа к секвестру.

причиной нарастающего вертеброгенного болевого синдрома. В связи с этим, учитывая отсутствие положительного эффекта от проводимого полноценного комплексного лечения, выполнили операцию в объеме трансфораминального межтелового спондилодеза на уровне L_{II}—L_{III}. После оперативного вмешательства отмечена положительная динамика в виде полного регресса болевого вертеброгенного синдрома.

Анализ причин возникновения вертеброгенных болей указывал на повреждение медиальной фасет-

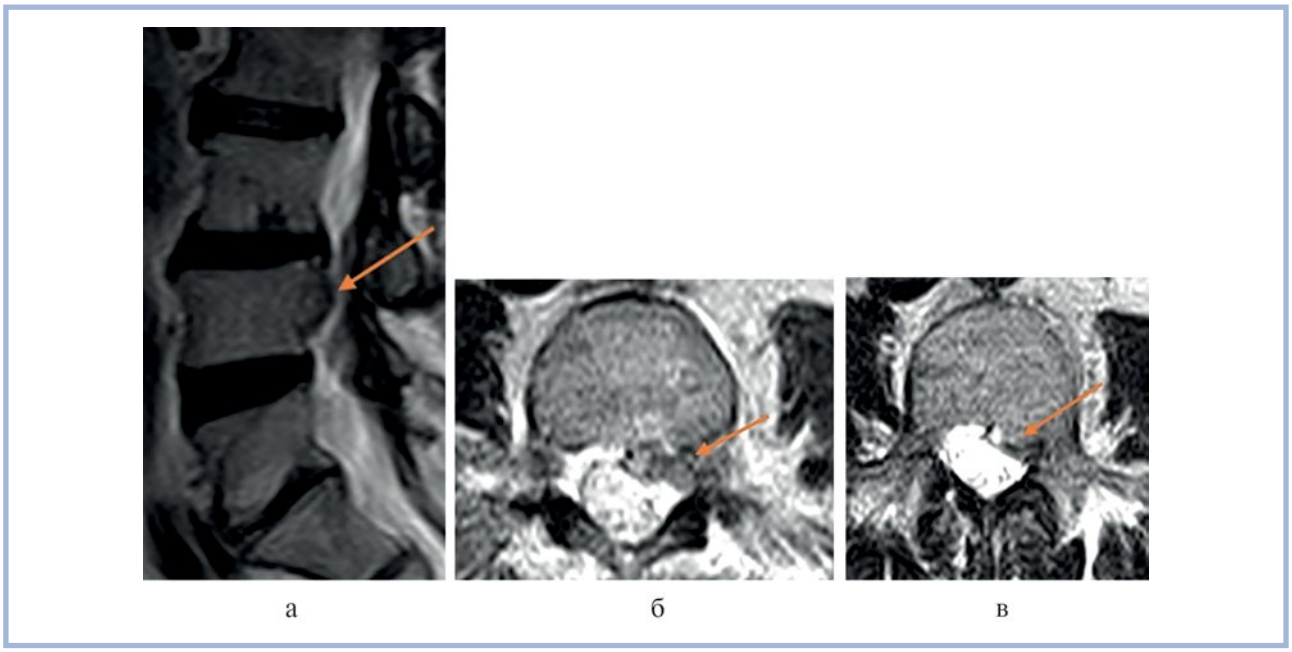

Рис. 3. **Магнитно-резонансные томограммы (а—в) пациента *Д.* с левосторонней грыжей (указана стрелкой) высокой степени каудальной миграции на уровне L_{III}—L_{IV}.**

ки L_{II} позвонка в ходе секвестрэктомии, в результате чего сформировалась сегментарная нестабильность **(рис. 2)**.

В 2016 г. G. Krzok и соавт. впервые описали транспедикулярный доступ к «зоне Макнаба» [16]. В своей работе они доказали эффективность и безопасность данной техники на основе ретроспективного анализа результатов лечения 9 пациентов. В дальнейшем клинические случаи грыж диска L_{III}—L_{IV} и L_{IV}—L_{V}, описанные P. Uniyal и соавт. [30] и J. Quillo-Olvera и соавт. [31], подтвердили выводы G. Krzok и соавт. об эффективности транспедикулярной техники.

В 2020 г. И.В. Басанкин и соавт. представили результаты ретроспективного исследования, в котором проанализированы результаты лечения пациентов с грыжами высокой степени миграции, также детально в работе описана эндоскопическая хирургическая техника удаления грыж [32]. Авторы получили хорошие результаты лечения.

Проведенный нами сравнительный анализ позволяет сделать вывод о том, что транспедикулярное эндоскопическое удаление грыж в «зоне Макнаба» является оптимальным методом лечения и может эффективно применяться в повседневной клинической практике.

Ниже представляем клинический случай пациента *Д.*, 55 лет, с левосторонней грыжей диска L_{III}—L_{IV} с каудальной миграцией в «скрытую зону» и выраженным корешковым болевым синдромом (ВАШ — 7 баллов из 10) **(рис. 3)**. В неврологическом статусе — компрессионно-ишемическая радикулопатия L_{IV}, парез разгибателей левой стопы до 4 баллов, онемение по дорзальной поверхности левой стопы.

Пациент в течение 4 недель получал комплексную консервативную терапию, однако интенсивность болевого синдрома снизилась незначительно (от 7 баллов по ВАШ до 5—6 баллов). С учетом клинико-инструментальных данных принято решение о минимально-инвазивном хирургическом вмешательстве в объеме транспедикулярного эндоскопического удаления грыжи **(рис. 4)**.

Под рентгенологическим контролем в прямой и боковой проекциях иглу Джамшиди длиной 15,2 см и диаметром 11G под углом 20° продвигали чрезмышечно и размещали на латеральной поверхности ножки L_{IV} позвонка между телом позвонка и поперечным отростком **(рис. 5)**.

После этого при помощи легких ударов молотка игла продвигалась через ножку позвонка до перфорации внутреннего кортикального слоя. После удаления мандрена в иглу установлена спица-проводник. Иглу извлекали. Далее выполнен разрез кожи 8 мм, и применены соответствующие цветовые дилататоры для доступа к боковой поверхности ножки позвонка. После этого использовали штатный риммер диаметром 8 мм **(рис. 6, а)**, которым по установленным дилататорам производилось «вырезание» костного фрагмента ножки позвонка **(рис. 6, б)**, направители удалили, после чего высокоскоростным буром расширили и углубили отверстие, а затем установили эндоскопический порт размером 7,2 мм **(рис. 6, в)**. Эндоскоп Joimax GmbH (Германия) 3,8 мм провели через порт, визуализировали грыжу и приступили к ее удалению.

Время оперативного вмешательства составило 40 мин. Кровопотеря — 5 мл. После операции отме-

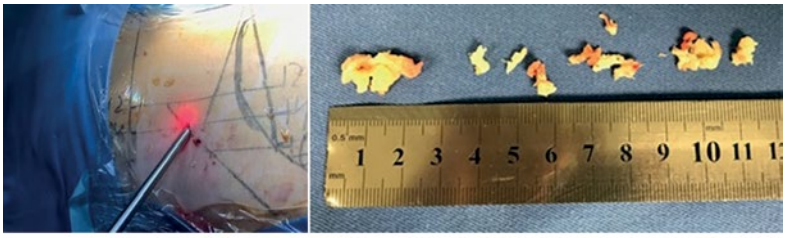

а б

Рис. 4. **Пациент Д.**

а — область доступа к межпозвонковой грыже L_{III}—L_{IV} и общий вид эндоскопического инструментария; б — фрагменты удаленного секвестра.

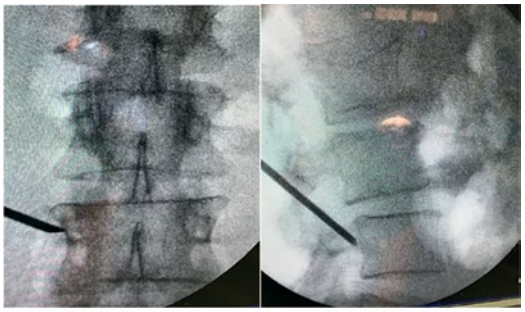

а б

Рис. 5. **Интраоперационная рентгенограмма поясничного отдела позвоночника пациента Д. в прямой (а) и боковой (б) проекциях. Визуализируется игла Джамшиди на латеральной поверхности ножки позвонка.**

чена положительная динамика в виде полного регресса болевого синдрома в ноге и в спине в ближайшее время. Компьютерная томография, проведенная через 1 нед после операции, показала наличие сформированного канала в ножке позвонка, через который удален мигрировавший секвестр **(рис. 7)**.

Через 3 мес после оперативного вмешательства выполнена контрольная магнитно-резонансная томография, в процессе которой отмечено отсутствие грыжи на уровне ножки позвонка с тотальной декомпрессией корешков и дурального мешка **(рис. 8)**. Через 3 года после операции пациент чувствует себя удовлетворительно. На контрольных компьютерных томограммах отмечается заращение костного дефекта ножки позвонка **(рис. 9)**.

Представленные клинические случаи демонстрируют возможности и потенциал транспедикулярного эндоскопического метода и его эффективность при удалении грыж с высокой степенью миграции. Следует отметить, что при выполнении такой операции необходимо учесть размер ножки позвонка, потому как размер эндоскопического тубулярного ретрактора составляет 7,5 мм. В исследовании F. Torun и соавт. выявлено, что наибольшая высота ножки определяется на уровне L_V и составляет 17,1±4,2 мм, а самая узкая — на уровне L_I и составляет 8,4±1,8 мм [33]. Таким обра-

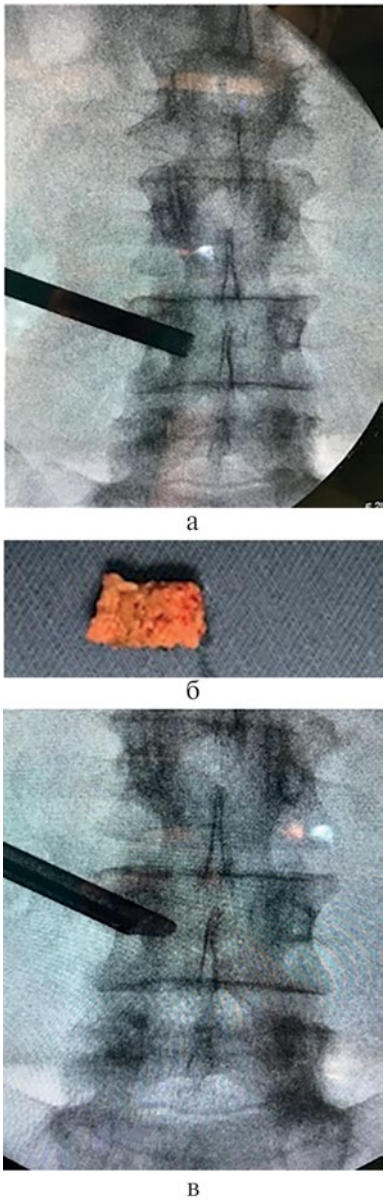

а б в

Рис. 6. **Интраоперационная рентгенограмма поясничного отдела позвоночника пациента Д.**

а — визуализируется риммер в ножке позвонка; б — костный фрагмент объемом 5 $см^3$ после «вырезания» ножки L_{IV} позвонка; в — установленный эндоскопический порт в ножке L_{IV} позвонка.

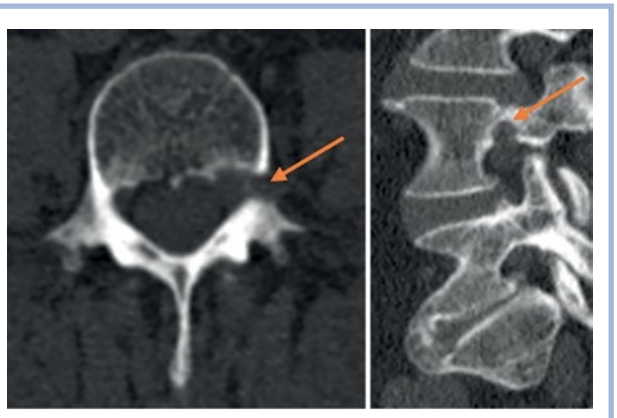

Рис. 7. **Компьютерные томограммы (а, б) поясничного отдела позвоночника пациента Д.**

Визуализируется канал в ножке позвонка, через который удален секвестр (указано стрелкой).



Рис. 8. **Магнитно-резонансные томограммы поясничного отдела позвоночника пациента Д. через 3 мес после транспедикулярной эндоскопической секвестрэктомии (а, б).**

Отмечается отсутствие грыжи на уровне ножки L_{IV} позвонка.

зом, на уровне L_I и L_{II} транспедикулярная эндоскопия имеет ограничения, поскольку ножки соответствующих позвонков характеризуются наименьшей высотой, и есть высокий риск интра- и послеоперационного перелома ножки позвонка.

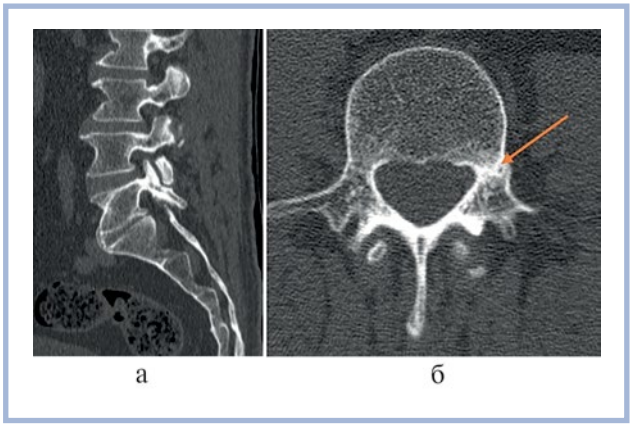

Рис. 9. **Компьютерные томограммы поясничного отдела позвоночника пациента Д. в сагиттальной (а) и аксиальной (б) проекции через 3 года после оперативного вмешательства.**

Отмечается заращение костного дефекта ножки позвонка слева (указано стрелкой).

Заключение

Оптимальным методом для удаления грыж с высокой степенью миграции (за ножку позвонка) является способ транспедикулярной эндоскопической секвестрэктомии. Этот метод является эффективным, малотравматичным и легко воспроизводимым, обеспечивает пациентам быстрое восстановление. Отсутствие осложнений при правильно выбранной категории пациентов и безупречной хирургической технике позволяет рекомендовать его широкому кругу специалистов, занимающихся лечением подобной патологии.

Участие авторов:

Концепция и дизайн исследования — Басанкин И.В., Порханов В.А.

Сбор и обработка материала — Гюльзатян А.А., Малахов С.Б., Тахмазян К.К., Томина М.И., Шевченко Е.Г.

Статистический анализ данных — Томина М.И.

Написание текста — Басанкин И.В., Гюльзатян А.А.

Редактирование — Порханов В.А.

Авторы заявляют об отсутствии конфликта интересов.

The authors declare no conflicts of interest.

ЛИТЕРАТУРА/REFERENCES

1. Кириенко А.Н., Сороковиков В.А., Поздеева Н.А. Дегенеративно-дистрофические поражения шейного отдела позвоночника. *Сибирский медицинский журнал.* 2015;7:21-25.
Kirienko AN, Sorokovikov VA, Pozdeeva NA. Degenerative-dystrophic disorders of the cervical spine. *Sibirskij medicinskij zhurnal.* 2015;7:21-25. (In Russ.).
2. Schroeder GD, Guyre CA, Vaccaro AR. The epidemiology and pathophysiology of lumbar disc herniations. *Seminars in Spine Surgery.* 2016;28(1):2-7. https://doi.org/10.1053/j.semss.2015.08.003
3. Cummins J, Lurie JD, Tosteson TD, Hanscom B, Abdu WA, Birkmeyer NJO, Herkowitz H, Weinstain J. Descriptive Epidemiology and Prior Healthcare Utilization of Patients in the Spine Patient Outcomes Research Trial's (SPORT) Three Observational Cohorts. *Spine.* 2006;31(7):806-814. https://doi.org/10.1097/01.brs.0000207473.09030.0d
4. Коновалов Н.А., Назаренко А.Г., Асютин Д.С., Зеленков П.В., Оноприенко Р.А., Королишин В.А., Черкиев И.У., Мартынова М.А., Закиров Б.А., Тимонин С.Ю., Косырькова А. В., Пименова А.Ф., Пого-

сян А.А., Батыров А.А. Современные методы лечения дегенеративных заболеваний межпозвонкового диска. Обзор литературы. *Вопросы нейрохирургии им. Н.Н. Бурденко*. 2016;80(4):102-108.
Konovalov NA, Nazarenko AG, Asyutin DS, Zelenkov PV, Onoprienko RA, Korolishin VA, Cherkiev IU, Martynova MA, Zakirov BA, Timonin SYu, Kosyrkova AV, Pimenova AF, Pogosyan AA, Batyrov AA. Modern treatments for degenerative disc diseases of the lumbosacral spine. A literature reviews. *Voprosy nejrokhirurgii im. N.N. Burdenko*. 2016;4:102-108. (In Russ.). https://doi.org/10.17116/neiro2016804102-108

5. Арестов С.О, Вершинин А.В, Гуща А.О. Сравнение эффективности и возможностей эндоскопического и микрохирургического методов удаления грыж межпозвонковых дисков пояснично-крестцового отдела позвоночника. *Вопросы нейрохирургии им. Н.Н. Бурденко*. 2014;78(6):9-14.
Arestov SO, Vershinin AV, Gushcha AO. Comparative analysis of the effectiveness and potential of endoscopic and microsurgical resection of disc herniations in the lumbosacral spine. *Voprosy nejrokhirurgii im. N.N. Burdenko.* 2014;78(6):9-14. (In Russ.). https://doi.org/10.17116/neiro20147869-14
6. Mixter WJ, Barr JS. Rupture of the intervertebral disc with involvement of the spinal canal. *The New England Journal of Medicine*. 1934;211:210-215. https://doi.org/10.1056/nejm193408022110506
7. Caspar W. A new surgical procedure for lumbar disc herniation causing less tissue damage through a microsurgical approach. In: Wüllenweber R, Brock M, Hamer J, et al, eds. *Advances in Neurosurgery 4. Lumbar Disc. Adult Hydrocephalus.* Berlin: Springer; 1977. https://doi.org/10.1007/978-3-642-66578-3_15
8. Yasargil M. Microsurgical operation of herniated lumbar disc. In: Wüllenweber R, Brock M, Hamer J, et al, eds. *Advances in Neurosurgery 4. Lumbar Disc. Adult Hydrocephalus.* Berlin: Springer; 1977. https://doi.org/10.1007/978-3-642-66578-3_16
9. Kambin P, Nixon JE, Chait A, Schaffer JL. Annular protrusion: pathophysiology and roentgenographic appearance. *Spine*. 1988;13(6):671-675. https://doi.org/10.1097/00007632-198813060-00013
10. Kambin P. Arthroscopic microdiskectomy. *The Mount Sinai Journal of Medicine*. 1991;58(2):159-164. https://doi.org/10.1016/s1529-9430(02)00558-2
11. Hoogland T, van den Brekel-Dijkstra K, Schubert M, Miklitz B. Endoscopic transforaminal discectomy for recurrent lumbar disc herniation: a prospective, cohort evaluation of 262 consecutive cases. *Spine*. 2008;33(9):973-978. https://doi.org/10.1097/brs.0b013e31816c8ade
12. Yeung AT, Tsou PM. Posterolateral endoscopic excision for lumbar disc herniation: surgical technique, outcome, and complications in 307 consecutive cases. *Spine*. 2002;27(7):722-731. https://doi.org/10.1097/00007632-200204010-00009
13. Foley KT, Smith MM. Micro endoscopic discectomy. *Techniques in Neurosurgery*. 1997;3:301-307. https://doi.org/10.1097/00006123-199809000-00303
14. Schubert M, Hoogland T. Endoscopic transforaminal nucleotomy with foraminoplasty for lumbar disk herniation. *Operative Orthopadie und Traumatologie*. 2005;17(6):641-661. https://doi.org/10.1007/s00064-005-1156-9
15. Ruetten S, Komp M, Merk H, Godolias G. Surgical treatment for lumbar lateral recess stenosis with the full endoscopic interlaminar approach versus conventional microsurgical technique: a prospective, randomized, controlled study. *Journal of Neurosurgery. Spine*. 2009;10(5):476-485. https://doi.org/10.3171/2008.7.17634
16. Krzok G, Telfeian AE, Wagner R, Iprenburg M. Transpedicular lumbar endoscopic surgery for highly migrated disk extrusions: preliminary series and surgical technique. *World Neurosurgery.* 2016;95:299-303. https://doi.org/10.1016/j.wneu.2016.08.018
17. Righesso O, Falavigna A, Avanzi O. Comparison of open discectomy with micro endoscopic discectomy in lumbar disc herniations: results of a randomized controlled trial. *Neurosurgery*. 2007;61(3):545-549. https://doi.org/10.1227/01.neu.0000290901.00320.f5
18. Garg B, Nagraja UB, Jayaswal A. Microendoscopic versus open discectomy for lumbar disc herniation: a prospective randomised study. *Journal of Orthopaedic Surgery*. 2011;19(1):30-34. https://doi.org/10.1177/230949901101900107
19. McCulloch JA, Young PH. *Essentials of Spinal Microsurgery.* Lippincott-Raven; 1998;329-382. https://doi.org/10.2106/00004623 199907000-00023
20. Macnab I. Negative disc exploration. An analysis of the causes of nerve-root involvement in sixty-eight patients. *The Journal of Bone and Joint Surgery. American Volume*. 1971;53(5):891-903. https://doi.org/10.2106/00004623-197153050-00004
21. Bernucci C, Giovanelli M. Translaminar microsurgical approach for lumbar herniated nucleus pulposus (HNP) in the «hidden zone»: clinical and radiologic results in a series of 24 patients. *Spine*. 2007;32(2):281-284. https://doi.org/10.1097/01.brs.0000249527.17105.aa
22. Di Lorenzo N, Porta F, Onnis G, Cannas A, Arbau G, Maleci A. Pars interarticularis fenestration in the treatment of foraminal lumbar disc herniation: a further surgical approach. *Neurosurgery*. 1998;42(1):87-89. https://doi.org/10.1097/00006123-199801000-00018
23. Kunogi J, Hasue M. Diagnosis and operative treatment of intraforaminal and extraforaminal nerve root compression. *Spine*. 1991;16(11):1312-1320. https://doi.org/10.1097/00007632-199111000-00012
24. Papavero L, Langer N, Fritzsche E, Emami M, Kothe R. Westphal M. The translaminar approach to lumbar disc herniations impinging the exiting root. *Neurosurgery.* 2008;62(3 suppl 1):173-177. https://doi.org/10.1227/01.neu.0000317389.83808.16
25. Epstein NE. Foraminal and far lateral lumbar disc herniations: surgical alternatives and outcome measures. *Spinal Cord*. 2002;40(10):491-500. https://doi.org/10.1038/sj.sc.3101319
26. Siebner HR, Faulhauer K. Frequency and specific surgical management of far lateral lumbar disc herniations. *Acta Neurochirurgica*. 1990;105(3-4):124-131. https://doi.org/10.1007/bf01669995
27. Abumi K, Panjabi MM, Kramer KM, Duranceu J, Oxland T, Cristo JJ. Biomechanical evaluation of lumbar spinal stability after graded facetectomies. *Spine*. 1990;15:1142-1147. https://doi.org/10.1097/00007632-199011010-00011
28. Афаунов А.А., Басанкин И.В., Кузьменко А.В., Шаповалов В.К. Осложнения хирургического лечения поясничных стенозов дегенеративной этиологии. *Хирургия позвоночника*. 2016;13(4):66-72.
Afaunov AA, Basankin IV, Kuzmenko AV, Shapovalov VK. Complications of surgical treatment of degenerative lumbar stenosis. *Hirurgiâ Pozvonočnika*. 2016;13(4):66-72. (In Russ.). https://doi.org/10.14531/ss2016.4.66-72
29. Ivanov AL, Faizan A. Minimally invasive decompression for lumbar spinal canal stenosis in younger age patients could lead to higher stresses in the remaining neural arch a finite element investigation. *Minimally Invasive Neurosurgery*. 2007;50(1):18-22. https://doi.org/10.1055/s-2006-947996
30. Uniyal P, Choi G, Khedkkar B. Percutaneous trans-pedicular lumbar endoscopy: a case report. *International Journal of Spine Surgery*. 2016;10:31. https://doi.org/10.14444/3031
31. Quillo-Olvera J, Akbary K, Kim JS, Percutaneous endoscopic transpedicular approach for high-grade down-migrated lumbar disc herniations. *Acta Neurochirurgica*. 2018;160(8):1603-1607. https://doi.org/10.1007/s00701-018-3586-9
32. Басанкин И.В., Порханов В.А., Тахмазян К.К., Гюльзатян А.А., Малахов С.Б., Калугин Л.Ю., Томина М.И., Шаповалов В.К. Транспедикулярное эндоскопическое удаление грыж поясничного отдела позвоночника с высокой степенью миграции. *Нейрохирургия*. 2020;22(3):42-50.
Basankin IV, Porkhanov VA, Takhmazyan KK, Giulzatyan AA, Malakhov SB, Kalugin LYu, Tomina MI, Shapovalov VK. Transpedicular endoscopic removal of highly migrated disc herniations of lumbar spine. *Neirokhirurgiya*. 2020;22(3):42-50. https://doi.org/10.17650/1683-3295-2020-22-3-42-50
33. Torun F, Tuna H, Buyukmumcu M, Caglar S, Baysefer A. The lumbar roots and pedicles: a morphometric analysis and anatomical features. *Journal of Clinical Neuroscience*. 2008;15(8):895-899. https://doi.org/10.1016/j.jocn.2007.08.006

Поступила 04.03.2020
Received 04.03.2020
Принята к печати 28.08.2020
Accepted 28.08.2020

Комментарий

Развитие методов лечения пациентов с дегенеративными заболеваниями позвоночника с использованием технологии эндоскопии берет свое начало в 1988 г. и связано с исследованиями P. Kambin. Уже более 20 лет полностью эндоскопическая техника удаления грыж межпозвонковых дисков широко применяется на территории РФ наряду с микроэндоскопическим и микрохирургическим методами. Согласно классификации G. Choi и соавт. 2006 г. (Lee S, Kim S-K, Lee S-H, Kim WJ, Choi W-C, Choi G, Shin S-W. Percutaneous endoscopic lumbar discectomy for migrated disc herniation: classification of disc migration and surgical approaches. *European Spine Journal*. 2007;16(3):431-437), позвоночный канал в сагиттальной плоскости делится на 4 зоны, которые условно ограничены межпозвонковым диском и ножкой позвонка. Анатомическая зона Макнаба расположена в зоне 4-1 по классификации G. Choi. Секвестрированные фрагменты с этой локализацией встречаются в 20—30% случаев при краниальной миграции и крайне сложны для хирургического доступа. Классически задний доступ предполагает гемиламинэктомию. Трансфораминальная эндоскопия позволяет визуализировать и устранить краниолатеральную грыжу как из межпозвонкового отверстия, так и при медианном расположении грыжи. Однако при локализации секвестра сублигаментарно в проекции выше и ниже ножки позвонка такой доступ может оказаться недостаточным, и могут потребоваться дополнительные манипуляции или конверсии в интерламинарный доступ, что во многих случаях заставляет хирургов отказаться от тактики с использованием полностью эндоскопической техники в пользу микрохирургической. В данной статье авторы предлагают использовать транспедикулярный доступ для визуализации далеко мигрирующего фрагмента. Такой метод является сравнительно новым и впервые обсуждается в публикациях G. Choi (2005 г.), в которых автор описал частичную педикулотомию. В современных публикациях предлагается полностью проводить инструменты через ножку позвонка, что делает доступ менее травматичным (R. Wagner и соавт., 2016). В данной публикации авторы сравнивают транспедикулярный эндоскопический и микрохирургический задний доступы. Очевидным преимуществом метода транспедикулярного доступа является снижение риска тракции «выходящего» нервного корешка и травмы последнего в процессе экстракции грыжи при заднем доступе. Кроме того, при условии нормальной репарации костной ткани ножка позвонка восстанавливается в течение нескольких недель, что доказано предшествующими исследованиями. Авторы в настоящей публикации доказывают преимущества транспедикулярного доступа сравнительным исследованием по динамике болевого синдрома. Маловероятно, что динамика качества жизни могла бы меняться в зависимости от доступа, однако было бы интересно в будущем проведение оценки отдаленных результатов «крайне бокового» доступа к далеко мигрировавшим фрагментам грыжи диска на предмет развития нестабильности сегмента и деформаций. Данная публикация, без сомнения, является полезной для врачей, занимающихся хирургическим лечением пациентов с дегенеративными заболеваниями позвоночника. Возможность избежать ряда осложнений и повысить эффективность операции делает необходимым введение метода транспедикулярной эндоскопии в практику хирургов-вертебрологов. Работа написана простым, понятным языком и демонстрирует основную идею авторов. В тексте проводится сравнение собственных данных с данными литературы, имеются ссылки на основные публикации, на собственные публикации по данной тематике. Резюме работы полностью отражает ее суть. Материал представлен достаточно подробно, анализ его проведен адекватными статистическими методами.

Н.А. Коновалов, Д.С. Асютин (Москва)