Вопросы нейрохирургии им. Н.Н. Бурденко
2020, №6, с. 5-14
https://doi.org/10.17116/neiro2020840615

Burdenko's Journal of Neurosurgery
2020, №6, pp. 5-14
https://doi.org/10.17116/neiro2020840615

Визуальная флуоресценция в комбинации с лазерной спектроскопией в хирургии спинальных интрамедуллярных опухолей

© Н.А. Коновалов, С.Ю. Тимонин, П.В. Зеленков, С.А. Горяйнов, Д.С. Асютин, Б.А. Закиров, С.В. Капровой

ФГАУ «Национальный медицинский исследовательский центр нейрохирургии им. акад. Н.Н. Бурденко» Минздрава России, Москва, Россия

Резюме

Целью хирургического лечения интрамедуллярных опухолей спинного мозга является тотальное удаление опухоли при максимальном сохранении неврологического и функционального статуса. Интрамедуллярные опухоли в некоторых случаях имеют нечеткую плоскость диссекции либо зону глиоза, которая не относится к опухолевой ткани и не требует удаления, однако на последних этапах операции визуально отличить здоровую ткань спинного мозга от опухолевой затруднительно. Именно поэтому нами внедрена в практику методика применения флуоресценции в комбинации с лазерной спектроскопией при оперативном лечении интрамедуллярных опухолей спинного мозга и оценена ее эффективность.

Цель исследования. Определить эффективность применения методики флуоресцентной навигации с использованием визуальной флуоресценции в комбинации с лазерной спектроскопией для хирургического лечения различных гистологических типов опухолей спинного мозга.

Материал и методы. На базе ФГАУ «НМИЦ нейрохирургии им. акад. Н.Н. Бурденко» с 2001 по 2019 г. прооперировано более 850 пациентов с интрамедуллярными опухолями спинного мозга различной гистологической природы. В 35 случаях применена методика интраоперационной флуороскопии с лазерной спектроскопией. Всем пациентам выполняли комплексное клинико-инструментальное исследование до и после операции: оценивали общий и неврологический статус, функциональный статус по шкале McCormick, проводили магнитно-резонансную томографию спинного мозга; интраоперационная флуоресцентная диагностика осуществлялась с использованием микроскопа OPMI Pentero 900 (Carl Zeiss, Германия) с флуоресцентным модулем. С целью индукции видимой флуоресценции использован отечественный препарат 5-АЛК- Аласенс (ГНЦ НИОПИК, Россия). Лазерная спектроскопия на спектроанализаторе ЛЭСА-01-БИОСПЕК (ЗАО «Биоспек», Россия). Морфологический анализ биоптатов интрамедуллярных опухолей спинного мозга проведен в лаборатории нейроморфологии ФГАУ «НМИЦ нейрохирургии им. акад. Н.Н. Бурденко».

Результаты. Самый высокий индекс флуоресценции, полученный при помощи лазерной спектроскопии, отмечен у пациентов с интрамедуллярными анапластическими эпендимомами и астроцитомами, а также с классическими эпендимомами. Интрамедуллярные гемангиобластомы и каверномы не накапливают в своей строме 5-АЛК. Это связано, прежде всего, с морфологическим строением стромы опухоли, в которой отсутствуют клетки, способные к захвату и переработке 5-АЛК. Чувствительность **методики визуальной флуоресценции в комбинации с лазерной спектроскопией** в зависимости от гистологической природы опухоли варьирует от 0 до 100%: при гемангиобластоме и каверноме — 0%, при астроцитоме низкой степени злокачественности — 70%, при астроцитоме высокой степени злокачественности — 80%, при эпендимоме — 92%, при анапластической эпендимоме — 100%. Плоскость диссекции отсутствует при анапластической эпендимоме и астроцитоме высокой степени злокачественности. Во время удаления эпендимомы мы часто наблюдали наличие зоны глиоза, которая не является опухолевой тканью. Именно в случае плохой (нечеткой) плоскости диссекции, а также при наличии зоны глиоза использование интраоперационной метаболической навигации совместно с нейрофизиологическим мониторингом является наиболее актуальным методом для тотального удаления опухоли при максимальном сохранении функционального статуса пациента.

Выводы. Применение визуальной флуоресценции в комбинации с лазерной спектроскопией является перспективным методом интраоперационной визуализации остатков опухоли для щадящего и радикального удаления интрамедуллярных опухолей спинного мозга.

Ключевые слова: *опухоли спинного мозга, флуоресценция, лазерная спектроскопия, интрамедуллярные опухоли спинного мозга, индекс пролиферации.*

Информация об авторах:
Коновалов Н.А. — https://orcid.org/0000-0002-9976-948X
Тимонин С.Ю. — https://orcid.org/0000-0003-3982-4560; e-mail: md.timonin@gmail.com
Зеленков П.В. — https://orcid.org/0000-0002-3897-7787
Асютин Д.С. — https://orcid.org/0000-0002-0015-1488
Горяйнов С.А. — https://orcid.org/0000-0002-6480-3270
Закиров Б.А. — https://orcid.org/0000-0002-8782-850X
Капровой С.В. — https://orcid.org/0000-0001-8813-2793
Автор, ответственный за переписку: Тимонин С.Ю. — e-mail: md.timonin@gmail.com

Как цитировать:
Коновалов Н.А., Тимонин С.Ю., Зеленков П.В., Горяйнов С.А., Асютин Д.С., Закиров Б.А., Капровой С.В. Визуальная флуоресценция в комбинации с лазерной спектроскопией в хирургии спинальных интрамедуллярных опухолей. *Вопросы нейрохирургии имени Н.Н. Бурденко*. 2020;84(6):5–14. https://doi.org/10.17116/neiro2020840615

Visual fluorescence combined with laser spectroscopy in surgery for intramedullary spinal cord tumors

© N.A. Konovalov, S.Yu. Timonin, P.V. Zelenkov, S.A. Goryainov, D.S. Asyutin, B.A. Zakirov, S.V. Kaprovoy

Burdenko Neurosurgical Center, Moscow, Russia

Abstract

Surgical treatment of intramedullary spinal cord tumors is aimed at total resection of tumor with maximum preservation of neurological and functional status. In some cases, intramedullary tumors have unclear dissection plane or gliosis zone. This area is not a tumor and does not require resection. However, it is difficult to distinguish visually intact spinal cord tissue and tumor at the last surgical stages. Thus, we evaluated the effectiveness of fluorescence combined with laser spectroscopy in surgical treatment of intramedullary spinal cord tumors.

Objective. To determine the effectiveness of visual fluorescence combined with laser spectroscopy in surgery for intramedullary spinal cord tumors.

Material and methods. There were 850 patients with intramedullary spinal cord tumors for the period 2001—2019. In 35 cases, intraoperative fluoroscopy with laser spectroscopy were used. All patients underwent a comprehensive pre- and postoperative clinical and instrumental examination (general and neurological status, McCormick grade, spinal cord MRI). Carl Zeiss OPMI Pentero microscope with a fluorescent module was used for intraoperative fluorescence diagnosis. A domestic preparation 5-ALA «ALASENS» (State Research Center NIOPIK, Moscow, Russia) was used for induction of visible fluorescence. Laser spectroscopy was carried out using a LESA-01-BIOSPEK spectrum analyzer. Morphological analysis of intramedullary spinal cord tumors was performed in the neuromorphology laboratory of the Burdenko Neurosurgery Center.

Results. Intramedullary anaplastic ependymoma and astrocytoma, as well as conventional ependymoma were characterized by the highest index of 5-ALA accumulation. Intramedullary hemangioblastoma and cavernoma do not accumulate 5-aminolevulinic acid due to morphological structure of these tumors. In particular, there are no cells capable of capturing and processing 5-ALA in these tumors. Sensitivity of visual fluorescence combined with laser spectroscopy varies from 0% to 100% depending on the histological type of tumor: hemangiogblastoma and cavernoma — 0%, low-grade astrocytoma — 70%, high-grade astrocytoma — 80%, ependymoma — 92%, anaplastic ependymoma 100%. Dissection plane is absent in anaplastic ependymoma, high-grade astrocytoma. We often observed gliosis during resection of ependymoma. This tissue is not a part of tumor. Intraoperative metabolic navigation with neurophysiological monitoring are advisable for total tumor resection in case of unclear dissection plane and peritumoral gliosis.

Conclusion. Visual fluorescence combined with laser spectroscopy is a perspective method for intraoperative imaging of tumor remnants and total resection of intramedullary spinal cord tumors with minimum risk of neurological impairment.

Keywords: *spinal cord tumors, fluorescence, laser spectroscopy, intramedullary spinal cord tumors, proliferation index.*

Information about the authors:
Konovalov N.A. — https://orcid.org/0000-0002-9976-948X
Timonin S.Yu. — https://orcid.org/0000-0003-3982-4560; e-mail: md.timonin@gmail.com
Zelenkov P.V. — https://orcid.org/0000-0002-3897-7787
Asyutin D.S. — https://orcid.org/0000-0002-0015-1488
Goryainov S.A. — https://orcid.org/0000-0002-6480-3270
Zakirov B.A. — https://orcid.org/0000-0002-8782-850X
Kaprovoy S.V. — https://orcid.org/0000-0001-8813-2793
Corresponding author: Timonin S.Yu. — https://orcid.org/0000-0003-3982-4560; e-mail: md.timonin@gmail.com

To cite this article:
Konovalov NA, Timonin SYu, Zelenkov PV, Goryainov SA, Asyutin DS, Zakirov BA, Kaprovoy SV. Visual fluorescence combined with laser spectroscopy in surgery for intramedullary spinal cord tumors. *Burdenko's Journal of Neurosurgery = Zhurnal voprosy neirokhirurgii imeni N.N. Burdenko*. 2020;84(6):5–14. (In Russ.). https://doi.org/10.17116/neiro2020840615

Список сокращений

5-АЛК —5-аминолевулиновая кислота
МРТ — магнитно-резонансная томография

Первичные опухоли спинного мозга достигают 4,3% в структуре первичных и глиальных опухолей центральной нервной системы, из них первое место по частоте выявления в популяции занимают эпендимомы, второе — астроцитомы, что в целом составляет около 80% интрамедуллярных образований [1, 2].

Важной задачей рутинной нейрохирургической практики является увеличение степени радикальности удаления опухолевой ткани при условии снижения послеоперационного неврологического дефицита. Тотальному удалению опухоли часто препятствуют отсутствие плоскости диссекции между здоровой тканью спинного мозга и опухолью [3]. Кроме того, хирурга может заставить воздержаться от радикального удаления снижение вызванных электрофизиологических потенциалов [3, 4]. Ввиду этого возникает необходимость интраоперационной визуализации остаточных фрагментов опухоли, которые трудноразличимы в световом режиме операционного микроскопа [5—7]. Принцип методики визуальной

флуоресценции заключается во флуоресцентном контрастировании опухоли фотосенсибилизатором — протопорфирином IX, который избирательно накапливается в опухоли при введении в организм 5-аминолевулиновой кислоты (5-АЛК). В свою очередь, лазерная флуоресцентная спектроскопия основана на сверхбыстрой детекции отраженного лазерного, а также лазерно-индуцированного флуоресцентного излучения от поверхности исследуемой ткани [8].

Применение визуальной флуоресценции в комбинации с лазерной спектроскопией и с электрофизиологическим мониторингом позволяет удалять интрамедуллярные опухоли более радикально, контролируя при этом степень сохранности структур спинного мозга в режиме реального времени [9, 10].

В настоящее время одним из наиболее часто используемых фотосенсибилизаторов является 5-АЛК, представляющая собой белый кристаллический порошок, который предназначен для приготовления водного раствора для перорального и внутриполостного введения [11]. 5-АЛК представляет собой естественный источник синтеза протопорфирина IX — светопоглощающего митохондриального хромофора, предшественника гема. Основа данного метода заключается в селективном процессе превращения 5-АЛК в протопорфирин IX в клетках опухоли в условиях избыточной концентрации 5-АЛК. При этом клетка здорового мозга метаболизирует 5-АЛК в незначительных количествах или не метаболизирует совсем [12].

Накопление протопорфирина IX происходит в течение нескольких часов. В опухолевых клетках высокий уровень протопорфирина IX сохраняется в течение 1—2 суток, в то время как в нормальных клетках он быстро утилизируется путем превращения в фотонеактивный гем. Результатом этого является высокое флуоресцентное контрастирование опухоли и окружающей ткани, что является важным фактором для выявления и уточнения границ патологического процесса.

Проницаемость интактного гематоэнцефалического барьера для 5-АЛК очень низкая, а основным механизмом транспорта является пассивная диффузия [3].

При опухолевом поражении вследствие нарушения целостности гематоэнцефалического барьера в области опухоли наблюдается проникновение 5-АЛК в клетки опухоли и перифокальную зону мозгового вещества, однако интенсивный синтез собственно фотосенсибилизатора — протопорфирина IX — наблюдается только в опухолевых клетках, что выгодно отличает использование 5-АЛК от других фотосенсибилизаторов, которые действовали за счет поврежденного гематоэнцефалического барьера [10].

Специально разработанные приставки к операционным микроскопам обеспечивают возможность интраоперационной визуализации красно-розового свечения протопорфирина IX, что позволяет определять границы опухоли. Интенсивность флуоресценции зависит от степени накопления протопорфирина IX в клетке и энергии активирующего излучения микроскопа [12].

Флуоресценция опухоли во время операции позволяет идентифицировать истинный край опухоли во время резекции глиальных опухолей, что способствует увеличению степени резекции опухолей [3, 12].

Количественная оценка проводится методом интраоперационной лазерной спектроскопии на спектроанализаторе. Для описания количественных показателей накопления протопорфирина IX используются индекс флуоресценции и флуоресцентный контраст.

Индекс флуоресценции представляет собой отношение интенсивности флуоресценции в диапазоне 690—730 нм к интенсивности рассеянного лазерного сигнала. Флуоресцентный контраст вычисляется как отношение индекса флуоресценции исследуемой ткани к индексу флуоресценции интактного спинного мозга.

Визуальная оценка флуоресценции и спектроскопия проводятся на интактном спинном мозге, после миелотомии на всей видимой поверхности опухоли, на этапах удаления опухоли, после удаления опухоли и гемостаза.

Цель исследования — определить эффективность применения методики флуоресцентной навигации с использованием визуальной флуоресценции в комбинации с лазерной спектроскопией для хирургического лечения различных гистологических типов опухолей спинного мозга.

Материал и методы

На базе ФГАУ «НМИЦ нейрохирургии им. акад. Н.Н. Бурденко» с 2001 по 2019 г. прооперировано более 850 пациентов с интрамедуллярными опухолями спинного мозга различной гистологической природы. С 2018 по 2020 г. прооперировано 35 пациентов с применением методики интраоперационной флуороскопии с лазерной спектроскопией.

Основные критерии включения пациентов в исследование:

— возрастной диапазон от 16 до 75 лет;

— наличие первичных внутримозговых опухолей спинного мозга, которые диагностированы на основании данных магнитно-резонансной томографии (МРТ);

— индекс Карновского не менее 70;

— отсутствие у пациентов тяжелой патологии со стороны печени и почек;

— наличие добровольного информированного согласия.

К критериям исключения относились:

— наличие порфирии;

— повышенный уровень креатинина (более 100 мкмоль/л у женщин, более 110 мкмоль/л у мужчин) и мочевины (более 6,4 мкмоль/л);

— повышенные уровни ферментов печени аланинаминотрансферазы, аспартатаминотрансферазы, гамма-глутамилтранспептидазы в 2 раза и более;

— наличие в анамнезе заболеваний печени (гепатиты, циррозы);

— наличие в анамнезе нефрэктомии;

— беременность и кормление грудью;

— отказ от принятия участия в исследовании на любом из этапов его проведения.

Всем пациентам выполнено следующее:

1. Комплексное клинико-инструментальное исследование до и после операции с оценкой общего и неврологического статуса, функционального статуса по шкале McCormick, МРТ спинного мозга. Для дальнейшего анализа использованы данные МРТ в режиме Т1 с контрастным усилением.

2. Интраоперационная флуоресцентная диагностика посредством применения микроскопа OPMI Pentero 900 (Carl Zeiss, Германия) с флуоресцентным модулем. С целью индукции видимой флуоресценции использован отечественный препарат 5-АЛК — Аласенс (ГНЦ НИОПИК, Россия).

3. Лазерная спектроскопия на спектроанализаторе ЛЭСА-01-БИОСПЕК (ЗАО «Биоспек», Россия).

4. Морфологический анализ биоптатов интрамедуллярных опухолей спинного мозга (проводился в лаборатории нейроморфологии ФГАУ «НМИЦ нейрохирургии им. акад. Н.Н. Бурденко»).

Протокол введения препарата

За 3 ч до введения в наркоз осуществлялся пероральный прием препарата аласенс (20 мг на 1 кг массы тела), смешанного с 50—100 мл негазированной питьевой воды.

Протокол флуоресцентного исследования и лазерной спектроскопии

Наиболее благоприятными условиями для проведения интраоперационного исследования являются тщательный гемостаз, а также отсутствие крови или спинномозговой жидкости на исследуемой ткани.

На первом этапе проводится визуальная оценка флуоресценции опухоли в флуоресцентом режиме операционного микроскопа. Визуальная оценка выполняется хирургом с применением терминов «отсутствие флуоресценции», «слабая флуоресценция», «яркая флуоресценция».

На втором этапе выполняется лазерная спектроскопия при помощи спектроанализатора. При спектроскопии хирург подводит стерильное оптоволокно к зонам интереса, по команде хирурга сохраняются спектры в компьютерной программе для дальнейшего анализа данных. Уровень флуоресценции оценивается в относительных единицах, на его основании рассчитывается коэффициент контраста (отношение уровня флуоресценции в опухоли к базовому уровню в интактном спинном мозге).

Существует несколько контрольных точек для исследования уровня флуоресцентного излучения:

— интактные ткани — кожа, мышцы;

— спинной мозг вне зоны опухоли;

— опухоли на разных этапах удаления;

— стенки резекционной полости.

Среднее значение спектроскопии кожного покрова составило 1—3 единицы, мышечных тканей 3—4 единицы. Показатели спектроскопии здоровой ткани спинного мозга в среднем не превышали 5 единиц, для интрамедуллярных новообразований в нашей группе независимо от морфологического типа коэффициент контрастирования был выше 5 единиц. Четкой верхней границы для патологической ткани мы не выявили ввиду разницы между показателями спектроскопии. Усредненные значения для интрамедуллярных новообразований у исследуемых составили от 7 до 28 единиц, однако значения спектроскопии у пациентов с анапластическими эпендимомами выделяются среди стандартных чисел и составляют до 50—60 единиц.

Статистическую обработку результатов проводили с использованием прикладных программ обработки баз Microsoft Excel и Statistica 8.0 (StatSoft Inc., США).

Исследование выполнено согласно стандартам, которые изложены в Хельсинкской декларации Всемирной медицинской ассоциации «Этические принципы проведения научных медицинских исследований с участием человека». Перед проведением исследования у всех участников получено добровольное согласие на обработку персональных данных.

Результаты

Описательная статистика группы пациентов с интрамедуллярными опухолями основана на опыте лечения 35 пациентов с применением методики интраоперационной флуоресценции и лазерной спектроскопии.

Виды интрамедуллярных опухолей спинного мозга, согласно гистологической картине, с одинаковой частотой встречались у мужчин и женщин **(рис. 1)**.

Распределение степени радикальности удаления опухоли в зависимости от индекса пролиферации Ki-67 представлено на **рис. 2**.

Так, у 80% пациентов с низким (менее 5%) уровнем Ki-67 удалось произвести тотальное удаление опухоли, при индексе пролиферации от 5 до 10% — у 40%, а при уровне Ki-67 10% и более оказалось возможным только субтотальное удаление. Индекс Ki-67 не определяли для пациентов с гемангиобластомами и каверномами.

Следует отметить, что самый высокий индекс флуоресценции, полученный при помощи лазерной спектроскопии, отмечен у пациентов с интрамедуллярными анапластическими эпенди-

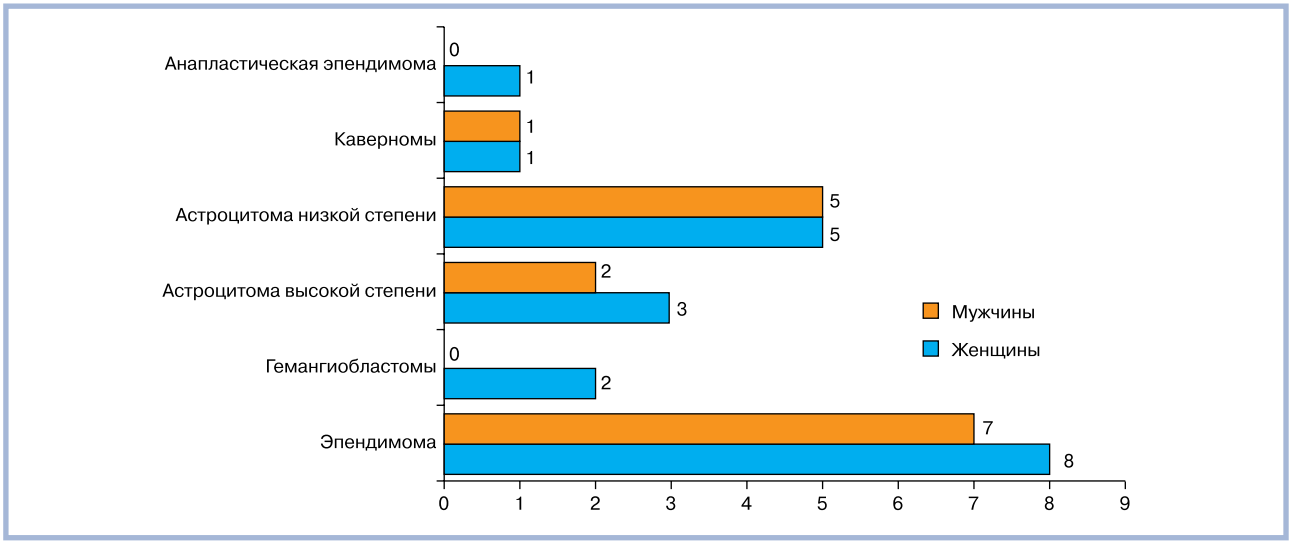

Рис. 1. **Сравнительная характеристика пациентов по распределению случаев хирургического лечения в зависимости от гистологической природы опухоли и пола.**

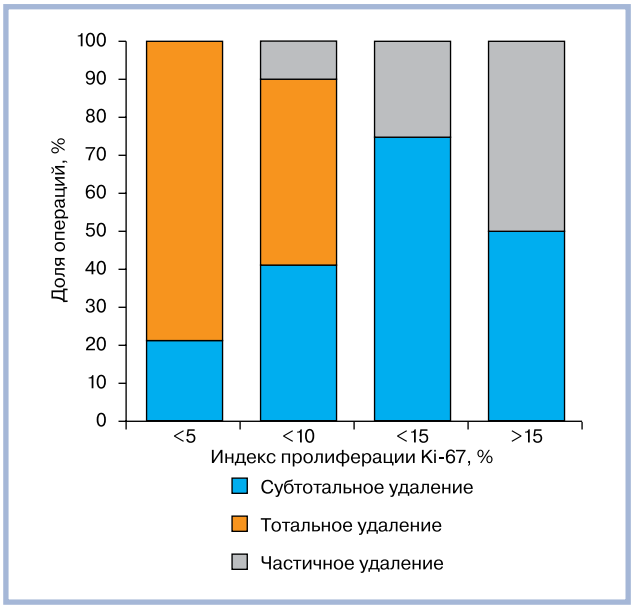

Рис. 2. **Сравнительная характеристика степени радикальности удаления опухоли в зависимости от индекса пролиферации Ki-67.**

момами, а также с классическими эпендимомами. Среднее значение варьировало от 20 до 30 единиц, но доходило до 60 единиц.

Распределение индекса флуоресценции в зависимости от гистологической природы опухоли представлено на **рис. 3**.

Интрамедуллярные гемангиобластомы, а также кавернома не накапливают в своей строме 5-АЛК.

В **таблице** представлена чувствительность методики визуальной флуоресценции в комбинации с лазерной спектроскопией в зависимости от гистологической природы опухоли.

Следует отметить такую характеристику интраоперационного процесса, как наличие хирургической плоскости диссекции между здоровым спинным мозгом и тканью опухоли. Наибольшая частота четкой плоскости диссекции характерна для эпендимом спинного мозга, в свою очередь, астроцитомы (за исключением пилоидных) в большинстве случаев не имеют четкой плоскости диссекции. Сосудистые опухоли спинного мозга (гемангиобластома и кавернома) практически в 100% случаев демонстрируют хорошую плоскость диссекции от ткани спинного мозга.

При отсутствии плоскости диссекции и инфильтративного роста опухоли использование интраоперационной метаболической навигации совместно с нейрофизиологическим мониторингом является наиболее обоснованным сочетанием методов, позволяющим добиться максимальной степени радикальности удаления опухоли при сохранении неврологического статуса.

В свете операционного микроскопа, даже при выполнении визуальной флуоресценции, глиоз и остаточная ткань опухоли могут быть похожи. В такой ситуации нами была использована лазерная спектроскопия, благодаря которой мы могли ориентироваться на числовую характеристику накопления метаболита, и хирург принимал решение о необходимости продолжения этапа удаления или завершении основного этапа операции **(рис. 4)**.

Представленные данные свидетельствуют о том, что хорошая плоскость диссекции имеется при гемангиобластомах, кавернома. Плоскость диссекции отсутствует при анапластической эпендимоме, астроцитоме высокой степени злокачественности.

На **рис. 5** представлена визуальная флуоресценция опухоли в режиме BLUE 400 интраоперационного микроскопа OPMI Pentero 900 (Carl Zeiss, Германия). На **рис. 6** представлен вид программного интерфейса для фиксации результатов лазерной спектроскопии. Слева располагается шкала индекса накопления 5-АЛА, справа отмечаются измеренные

Чувствительность методики визуальной флуоресценции в комбинации с лазерной спектроскопией в зависимости от гистологической природы опухоли

Гистологическая структура опухоли	Количество пациентов	Чувствительность метода, %
Эпендимома	15	92
Гемангиобластома	2	0
Астроцитома высокой степени	5	80
Астроцитома низкой степени	10	70
Кавернома	2	0
Анапластическая эпендимома	1	100

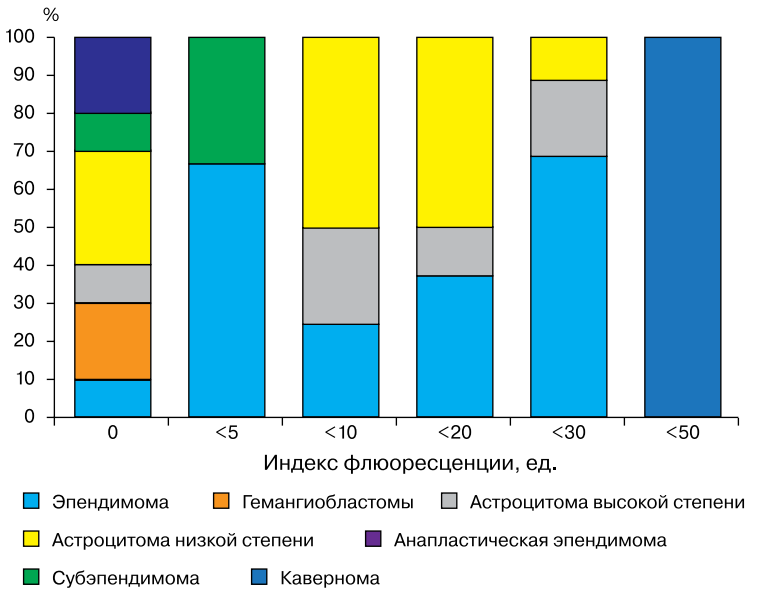

Рис. 3. **Сравнительная характеристика уровня индекса флуоресценции в зависимости от гистологической природы опухоли.**

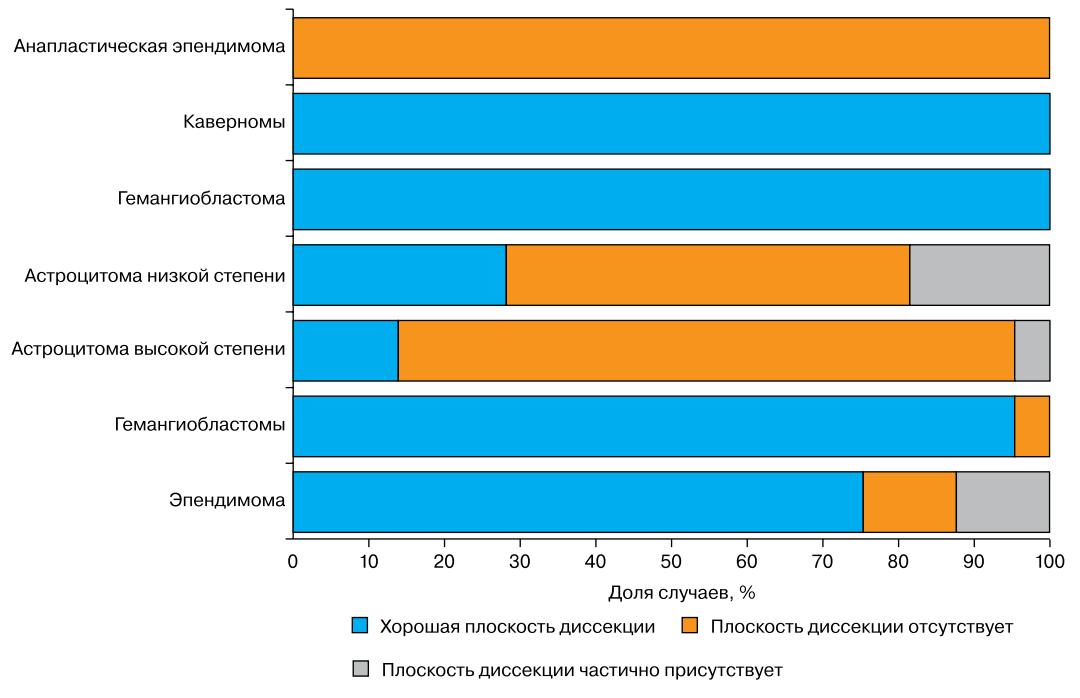

Рис. 4. **Сравнительная характеристика зависимости степени плоскости хирургической диссекции от гистологической природы опухоли.**

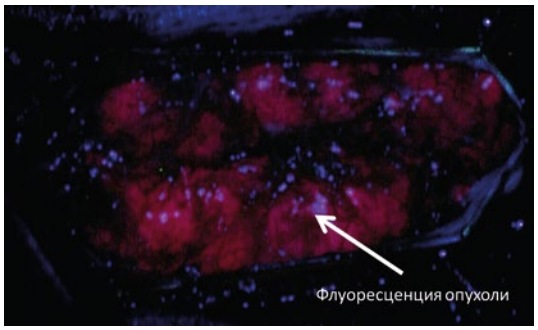

Рис. 5. **Визуальная флуоресценция опухоли в режиме BLUE 400 интраоперационного микроскопа OPMI Pentero 900 («Carl Zeiss», Германия).**

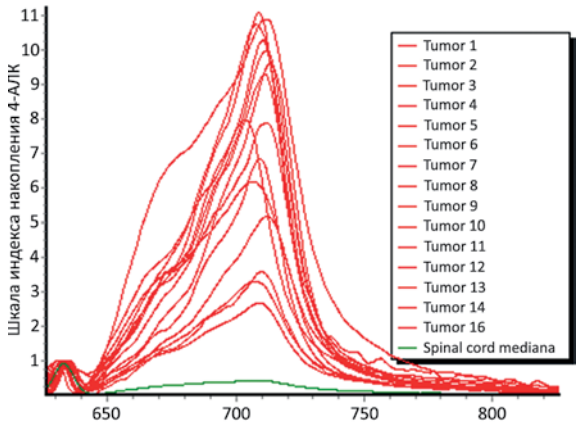

Рис. 6. **Вид программного интерфейса для фиксации результатов лазерной спектроскопии (пояснения в тексте).**

спектры из различных локусов опухоли, которые обозначаются «Tumor 1, 2, 3...13», также измеряются спектры интактного спинного мозга, обозначенные как «Spinal cord mediana».

В ходе использования технологии интраоперационной флуоресценции и лазерной спектроскопии нами достигнута радикальная резекция интрамедуллярных новообразований в 85% случаев (30 из 35) по данным контрольных МРТ с контрастным усилением в раннем послеоперационном периоде. В 15% случаев ввиду диффузного характера роста новообразования и высокого риска развития стойкого неврологического дефицита принято решение о проведении субтотальной резекции интрамедуллярной опухоли.

Обсуждение

Применение 5-АЛК стало новым этапом развития метаболической навигации. Первые работы по использованию 5-АЛК в качестве препарата для фотодинамической диагностики эритролейкемических клеток относятся к 1979 г. [6, 7, 13].

В конце 90-х годов прошлого века появились первые сообщения о возможности применения 5-АЛК в нейрохирургии. После исследования 5-АЛК на модели злокачественной глиомы С6 у крыс W. Stummer и соавт. показали, что 5-АЛК способна проникать через гематоэнцефалический барьер в достаточном количестве для синтеза протопорфирина в злокачественных опухолях, при том что в здоровых тканях значительного повышения уровня протопорфирина не было [14].

Данная работа дала старт новым исследованиям по применению 5-АЛК в нейрохирургии [14—17].

Препарат 5-АЛК обладает низкой токсичностью, в ходе экспериментальных и клинических исследований не получено ни одного случая летального исхода или нарушения функции внутренних органов. Препарат обычно вводится перорально в дозе 20 мг на 1 кг массы тела в 50 мл питьевой воды за 2—3 ч до перевода пациента в операционную [18]. Пик концентрации в плазме крови наблюдается через 4 ч после приема препарата [19]. Максимальный эффект флуоресценции наблюдается через 6 ч после приема препарата. W. Stummer и соавт. показали, что флуоресцентный эффект через 12—16 ч после приема препарата не снижается [20, 21]. Иногда отмечается кратковременная фотосенсибилизация (в виде солярной эритемы), редко — транзиторное кратковременное повышение уровня печеночных ферментов. В течение 24 ч после перорального приема препарат полностью выводится с мочой, не накапливаясь в тканях организма [14].

Препарат несовместим с потенциальными фототоксичными веществами, в частности, с тетрациклином, сульфонамидами, противопоказан пациентам с порфирией и беременным. Применение метотрексата может нивелировать действие 5-АЛК *in vitro* [22]. Из побочных эффектов после приема 5-АЛК в некоторых случаях отмечены тошнота, рвота, легкая гипотензия, повышение уровня ферментов печени [19].

По данным D. Roberts, не рекомендуется прием препарата при повышении уровня ферментов печени более, чем в 2,5 раза от референсных значений [23].

Использование флуоресцентной навигации в нейроонкологической практике существенно улучшило результаты хирургического лечения больных с глиобластомами. Эффект флуоресценции опухолевых клеток позволяет более четко определить границу роста опухоли и выполнить ее резекцию в адекватном объеме [24].

Так, частота использования флуоресцентной диагностики и фотодинамической терапии в составе комплексного лечения злокачественных форм глиальных опухолей в последнее время демонстрирует положительный тренд. Все большее количество авторов склонны считать, что эти методики необходимо применять в хирургии злокачественных глиом с целью повышения уровня радикальности проводимо-

го оперативного вмешательства и возможного улучшения качества и продолжительности жизни пациентов [8, 11, 18, 25, 26].

При анализе литературы найдено несколько зарубежных статей по применению этой методики в хирургии опухолей спинного мозга, в первую очередь интрамедуллярных. В двух статьях описано по одному случаю, еще в одной представлено 3 пациента с интрамедуллярными опухолями, которым проведено микрохирургическое удаление опухоли под контролем визуальной флуоресценции [3, 27, 28].

В указанных статьях описано выраженное накопление фотосенсибилизатора в опухолях, в частности, в эпендимомах и глиобластоме. В 2010 г. опубликованы результаты хирургического лечения пациентки со злокачественной астроцитомой Grade III, которой проведено тотальное удаление интрамедуллярной опухоли, при этом применение интраоперационной навигации позволило минимизировать зону резекции [12].

В 2012 г. T. Inoue и соавт. опубликовали результаты хирургического лечения 9 пациентов с интрамедуллярными эпендимомами с применением 5-АЛК флуоресцентной навигации, при этом отметили, что в 7 случаях удалось получить «свечение» опухоли (пациенты с эпендимомами Grade II и Grade III), а в двух случаях флуоресценции не было (пациенты с эпендимомами Grade II) [29].

В ходе использования технологии интраоперационной флуоресценции нами выявлена четкая корреляция между морфологическим типом новообразования и яркостью и характером флуоресцентного свечения.

Интрамедуллярные гемангиобластомы, а также каверномы не накапливают в своей строме 5-АЛК. Это связано, прежде всего, с морфологическим строением стромы опухоли, в которой отсутствуют клетки, способные к захвату и переработке 5-АЛК.

Флуоресценция 5-АЛК является безопасным и полезным интраоперационным инструментом для выявления ткани опухоли и границ резекции при интрамедуллярных или инфильтративно растущих экстрамедуллярных опухолях позвоночника, таких как глиомы, эпендимомы и инфильтративные менингиомы.

Тем не менее преимущество этой методики попрежнему должно подтверждаться проспективными исследованиями с большой группой пациентов с фокусом на интрамедуллярных опухолях, подробными клиническими данными, послеоперационным обследованием и нейровизуализацией, а также долгосрочными клиническими и рентгенологическими наблюдениями [28, 30].

Заключение

Применение визуальной флуоресценции в комбинации с лазерной спектроскопией представляет собой перспективный метод интраоперационной визуализации остатков опухоли для щадящего и радикального удаления интрамедуллярных опухолей спинного мозга.

Участие авторов:

Концепция и дизайн исследования — Коновалов Н.А., Тимонин С.Ю., Зеленков П.В., Горяйнов С.А., Асютин Д.С.

Сбор и обработка материала — Асютин Д.С., Закиров Б.А., Капровой С.В., Зеленков П.В., Тимонин С.Ю.

Статистический анализ данных — Асютин Д.С., Закиров Б.А., Капровой С.В., Зеленков П.В., Тимонин С.Ю.

Написание текста — Тимонин С.Ю.

Редактирование текста — Коновалов Н.А., Горяйнов С.А., Асютин Д.С.

Авторы заявляют об отсутствии конфликта интересов.

The authors declare no conflicts of interest.

ЛИТЕРАТУРА/REFERENCES

1. Samartzis D, Gillis CC, Shih P, O'Toole JE, Fessler RG. Intramedullary spinal cord tumors: part I — epidemiology, pathophysiology, and diagnosis. *Global Spine Journal*. 2015;5(5):425-435. https://doi.org/10.1055/s-0035-1549029
2. Маклыгина Ю.С., Рябова А.В., Лощенов В.Б., Соколов Е.Н., Невзоров Д.И., Григорьева Н.Ю., Долгушин Б.И. Использование излучения Вавилова—Черенкова для деструкции клеток глиомы С6 крыс при сочетанном воздействии 18f-ФДГ и 5-АЛК индуцированного протопорфирина IX (пилотное экспериментальное исследование). *Вестник РОНЦ им. Н.Н. Блохина РАМН*. 2016;4:160-166.
Maklygina YuS, Ryabova AV, Loshenov VB, Sokolov EN,Nevzorov DI, Grigorieva NYu, Dolgushin BI. Use of Vavilov—Cherenkov radiation for destruction of rat glioma C6 cells under combined exposure to 18F-FDG and 5-ALA induced protoporphyrin IX (pilot experimental study).*Vestnik RONC im. N.N. Blohina RAMN*. 2016;4:160-166. (In Russ.).
3. Hebeda KM, Saarnak AE, Olivo M, Sterenborg HJ, Wolbers JG. 5-Aminolevulinic acid induced endogenous porphyrin fluorescence in 9L and C6 brain tumors and in the normal rat brain. *Acta Neurochirurgica*. 1998;140(5):503-513. https://doi.org/10.1007/s007010050132
4. Hamilton KR, Lee SS, Urquhart JC, Jonker BP. A systematic review of outcome in intramedullary ependymoma and astrocytoma. *Journal of Clinical Neuroscience*. 2019;63:168-175. ttps://doi.org/10.1016/j.jocn.2019.02.001
5. Горяйнов С.А., Потапов А.А., Пицхелаури Д.И., Кобяков Г.Л., Охлопков В.А., Гаврилов А.Г., Шурхай В.А., Жуков В.Ю., Шишкина Л.В., Лощенов В.Б., Савельева Т.А., Кузьмин С.Г., Чумакова А.П., Spallone A. Интраоперационная флуоресцентная диагностика и лазерная спектроскопия при повторных операциях по поводу глиом головного мозга. *Вопросы нейрохирургии им. Н.Н. Бурденко*. 2014;78(2):22-31.
Goryajnov SA, Potapov AA, Pickhelauri DI, Kobyakov GL, Ohlopkov VA, Gavrilov AG, Shurhaj VA, Zhukov VYu, Shishkina LV, Loshchenov VB, Savel'eva TA, Kuz'min SG, Chumakova AP, Spallone A. Intraoperative fluorescence diagnostics upon recurrent operations for brain gliomas. *Voprosy nejrohirurgii im. N.N. Burdenko*. 2014;78(2):22-31.
6. Kucia EJ, Bambakidis NC, Chang SW, Spetzler RF. Surgical technique and outcomes in the treatment of spinal cord ependymomas, part 1: intramedullary ependymomas. *Operative Neurosurgery*. 2011;68(suppl 1):57-63. https://doi.org/10.1227/NEU.0b013e318208f181

7. McGirt MJ, Goldstein IM, Chaichana KL, Tobias ME, Kothbauer KF, Jallo GI. Extent of surgical resection of malignant astrocytomas of the spinal cord: outcome analysis of 35 patients. *Neurosurgery*. 2008;63(1):55-61. https://doi.org/10.1227/01.NEU.0000335070.37943.09
8. Loschenov VB, Konov VI, Prokhorov AM. Photodynamic therapy and fluorescence diagnostics. *Laser Physics*. 2000;10(6)1188-1207.
9. Arai T, Tani S, Isoshima A, Nagashima H, Joki T, Takahashi-Fujigasaki J, Abe T. Intraoperative photodynamic diagnosis for spinal ependymoma using 5-aminolevulinic acid: technical note. *Neurological Surgery*. 2006;34(8):811-817.
10. Acerbi F, Cavallo C, Schebesch KM, Akçakaya MO, de Laurentis C, Hamamcioglu MK, Broggi M, Brawanski A, Falco J, Cordella R, Ferroli P, Kiris T, Höhne J. Fluorescein-guided resection of intramedullary spinal cord tumors: results from a preliminary, multicentric, retrospective study. *World Neurosurgery*. 2017;108:603-609. https://doi.org/10.1016/j.wneu.2017.09.061
11. Ennis SR, Novotny A, Xiang J, Shakui P, Masada T, Stummer W, Keep RF. Transport of 5-aminolevulinic acid between blood and brain. *Brain Research*. 2003;959(2):226-234. https://doi.org/10.1016/s0006-8993 (02) 03749-6
12. Nägele M, Hofstetter D, Faist J, Sigrist MW. Low power quantum-cascade laser photoacoustic spectrometer for trace-gas monitoring. *Analytical Sciences*. 2001;17:497-499. https://doi.org/10.14891/analscisp.17icpp.0.s497.0
13. Malik Z, Djaldetti M. 5-aminolevulinic acid stimulation of porphyrin and hemoglobin synthesis by uninduced friend erythroleukemic cells. *Cell Differentiation*. 1979;8(3):223-233. https://doi.org/10.1016/0045-6039 (79) 90049-6
14. Stummer W, Novotny A, Stepp H, Goetz C, Bise K, Reulen HJ. Fluorescence-guided resection of glioblastoma multiforme utilizing 5-ALA-induced porphyrins: a prospective study in 52 consecutive patients. *Journal of Neurosurgery*. 2000;93(6):1003-1013. https://doi.org/10.3171/jns.2000.93.6.1003
15. Novotny A, Xiang J, Stummer W, Teuscher NS, Smith DE, Keep RF. Mechanisms of 5-aminolevulinic acid uptake at the choroid plexus. *Journal of Neurochemistry*. 2000;75(1):321-328. https://doi.org/10.1046/j.1471-4159.2000.0750321.x
16. Ostrom QT, Gittleman H, Liao P, Rouse C, Chen Y, Dowling J, Wolinsky Y, Kruchko C, Barnholtz-Sloan J. CBTRUS statistical report: primary brain and central nervous system tumors diagnosed in the United States in 2007—2011. *Neuro-Oncology*. 2014;16(4):1-63. https://doi.org/10.1093/neuonc/nou223
17. Singh K, Kouli O, Kanodia A, Goodman C, Eadie E, Ibbotson S, Hossain-Ibrahim K. P01.142 Comparing Outcomes in Glioblastoma Multiforme patients undergoing Photodynamic Therapy with a Second-Generation Photosensitiser vs 5-Aminolevulinic Acid — A Single Site Retrospective Analysis. *Neuro-Oncology*. 2018;20(suppl 3):265-265. https://doi.org/10.1093/neuonc/noy139.187
18. Stummer W, Stepp H, Möller G, Ehrhardt A, Leonhard M, Reulen HJ. Technical principles for protoporphyrin-IX-fluorescence guided microsurgical resection of malignant glioma tissue. *Acta Neurochirurgica*. 1998;140(10):995-1000. https://doi.org/10.1007/s007010050206
19. Webber J, Kessel D, Fromm D. On-line fluorescence of human tissues after oral administration of 5-aminolevulinic acid. *Journal of Photochemistry and Photobiology. B, Biology*. 1997;38(2-3):209-214. https://doi.org/10.1016/s1011-1344(96)07445-3
20. Stummer W, Reulen HJ, Novotny A, Stepp H, Tonn JC. Fluorescence-guided resections of malignant gliomas — an overview. *Acta Neurochirurgica. Supplement*. 2003;88:9-12. https://doi.org/10.1007/978-3-7091-6090-9_3
21. Stummer W, Pichlmeier U, Meinel T, Wiestler OD, Zanella F, Reulen HJ; ALA-Glioma Study Group. Fluorescence-guided surgery with 5-aminolevulinic acid for resection of malignant glioma: a randomised controlled multicentre phase III trial. *The Lancet. Oncology*. 2006;7(5):392-401. https://doi.org/10.1016/S1470-2045(06)70665-9
22. Sinha AK, Anand S, Ortel BJ, Chang Y, Mai Z, Hasan T, Maytin EV. Methotrexate used in combination with aminolaevulinic acid for photodynamic killing of prostate cancer cells. *British Journal of Cancer*. 2006;95(4):485-495. https://doi.org/10.1038/sj.bjc.6603273
23. Roberts DW, Valdés PA, Harris BT, Fontaine KM, Hartov A, Fan X, Ji S, Lollis SS, Pogue BW, Leblond F, Tosteson TD, Wilson BC, Paulsen KD. Coregistered fluorescence-enhanced tumor resection of malignant glioma: relationships between δ-aminolevulinic acid-induced protoporphyrin IX fluorescence, magnetic resonance imaging enhancement, and neuropathological parameters. *Journal of Neurosurgery*. 2011;114(3):595-603. https://doi.org/10.3171/2010.2.JNS091322
24. Бывальцев В.А., Сороковиков В.А., Панасенков С.Ю., Белых Е.Г., Иванов Н.А., Цыганов П.Ю. CO2-лазер в хирургии объемных образований центральной нервной системы. *Лазерная медицина*. 2013;17(2):34-39.
Byval'cev VA, Sorokovikov VA, Panasenkov SYu, Belyh EG, Ivanov NA, Cyganov PYu. CO2 laser in surgery of volume formations of the Central nervous system. *Lazernaya medicina*. 2013;17(2):34-39. (In Russ.).
25. Stummer W, Stocker S, Novotny A, Heimann A, Sauer O, Kempski O, Plesnila N, Wietzorrek J, Reulen HJ. *In vitro* and *in vivo* porphyrin accumulation by C6 glioma cells after exposure to 5-aminolevulinic acid. *Journal of Photochemistry and Photobiology B: Biology*. 1998;45(2-3):160-169. https://doi.org/10.1016/s1011-1344(98)00176-6
26. Tsai YC, Vijayaraghavan P, Chiang WH, Chen HH, Liu TI, Shen MY, Omoto A, Kamimura M, Soga K, Chiu HC. Targeted delivery of functionalized upconversion nanoparticles for externally triggered photothermal/photodynamic therapies of brain glioblastoma. *Theranostics*. 2018;8(5):1435. https://doi.org/10.7150/thno.22482
27. Akimoto J. Photodynamic therapy for malignant brain tumors. *Neurologia Medico-Chirurgica*. 2016;56(4):151-157. https://doi.org/10.2176/nmc.ra.2015-0296
28. Ewelt C, Stummer W, Klink B, Felsberg J, Steiger HJ, Sabel M. Cordectomy as final treatment option for diffuse intramedullary malignant glioma using 5-ALA fluorescence-guided resection. *Clinical Neurology and Neurosurgery*. 2010;112(4):357-361. https://doi.org/10.1016/j.clineuro.2009.12.013
29. Inoue T, Endo T, Nagamatsu K, Watanabe M, Tominaga T. 5-aminolevulinic acid fluorescence-guided resection of intramedullary ependymoma: report of 9 cases. *Operative Neurosurgery*. 2013;72(2):159-168. https://doi.org/10.1227/NEU.0b013e31827bc7a3
30. Valdés PA, Leblond F, Kim A, Harris BT, Wilson BC, Fan X, Tosteson TD, Hartov A, Ji S, Erkmen K, Simmons NE, Paulsen KD, Roberts DW. Quantitative fluorescence in intracranial tumor: implications for ALA-induced PpIX as an intraoperative biomarker. *Journal of Neurosurgery*. 2011;115(1):11-17. https://doi.org/10.3171/2011.2.JNS101451

Поступила 09.07.2020
Received 09.07.2020
Принята к печати 28.08.2020
Accepted 28.08.2020

Комментарий

Группа авторов под руководством Н.А. Коновалова сообщила об успешном опыте применения методики интраоперационной флуоресценции в комбинации с лазерной спектроскопией. Проблема идентификации остатков опухолевой ткани во время хирургического удаления интрамедуллярных опухолей стоит очень остро, так как ряд опухолей не имеют четкой плоскости диссекции или имеют инфильтративный рост. Следует также отметить, что после удаления опухолей эпендимарной природы в ложе опухоли остаются участки глиоза, которые сложно дифференцировать от опухолевой ткани в световом операционном микроскопе. В подобных условиях выполнение задачи максимально тотального удаления опухоли при минимальном неврологическом дефиците усложняется.

Авторами апробирована и внедрена в практику методика интраоперационной флуоресценции в комбинации с лазерной спектроскопией. Данная методика позволяет идентифицировать участки остаточной опухолевой ткани за счет накопления метаболита 5-АЛК клетками опухоли. Выполнено 35 оперативных вмешательств с использованием указанной технологии для пациентов с различной гистологической структурой: эпендимомы, астроцитомы, гемангиобластомы и каверномы. По результатам исследования сделан вывод об эффективном применении методики в случае опухолей астроцитарного и эпендимарного рядов. Для каверномы и гемангиобластомы указанная технология не актуальна, так как в строме опухоли отсутствуют клетки, способные к метаболизму 5-АЛК.

Также следует отметить, что авторами проведен большой статистический анализ всей группы интрамедуллярных опухолей, который позволяет репрезентативно оценить всю группу интрамедуллярных опухолей, прооперированных в ФГАУ «НМИЦ нейрохирургии им. акад. Н.Н. Бурденко».

Статья актуальна, отличается научной новизной и имеет большое практическое значение, так как применение методики интраоперационной флуоресценции в комбинации с лазерной спектроскопией позволяет увеличить радикальность удаления опухоли при снижении риска формирования стойкого послеоперационного неврологического дефицита.

Г.Ю. Евзиков *(Москва)*