Вопросы нейрохирургии им. Н.Н. Бурденко
2020, №3, с. 102-112
https://doi.org/10.17116/neiro202084031102

Burdenko's journal of neurosurgery
2020, №3, pp. 102-112
https://doi.org/10.17116/neiro202084031102

Современные стандарты МРТ-диагностики опухолевых поражений головного мозга

© Н.Е. ЗАХАРОВА, И.Н. ПРОНИН, А.И. БАТАЛОВ, Е.И. ШУЛЬЦ, А.Н. ТЮРИНА, А.А. БАЕВ, Л.М. ФАДЕЕВА

ФГАУ «Национальный медицинский исследовательский центр нейрохирургии им. акад. Н.Н. Бурденко» Минздрава России, Москва, Россия

РЕЗЮМЕ

Нейровизуализация играет важнейшую роль в исследованиях пациентов с опухолями головного мозга. Ее фундаментальными задачами являются высокодостоверное неинвазивное установление диагноза, планирование лечения, оценка результата лечения. Среди методов современной нейровизуализации следует особо выделить магнитно-резонансную томографию (МРТ), которая позволяет оценивать структурные изменения мозгового вещества, исследовать сосудистые и метаболические особенности опухолей мозга. В связи с широким применением МРТ-исследований необходима стандартизация параметров получения изображений, унификация протоколов и методов. В своей работе мы используем собственный опыт, данные мировой литературы и международных рекомендаций по обследованию пациентов с разной патологией центральной нервной системы, основанные на принципах доказательной медицины. Целью нашего обзора является исследование современных принципов МР-визуализации опухолей мозга у взрослых пациентов в нейрохирургической клинике.

Ключевые слова: опухоли головного мозга, магнитно-резонансная томография, нейровизуализация.

ИНФОРМАЦИЯ ОБ АВТОРАХ:

Захарова Н.Е. — https://orcid.org/0000-0002-0516-3613; e-mail: nzakharova@nsi.ru
Пронин И.Н. — https://orcid.org/0000-0002-4480-0275
Баталов А.И. — https://orcid.org/0000-0002-8924-7346
Шульц Е.И. — https://orcid.org/0000-0001-5406-944X
Тюрина А.Н. — https://orcid.org/0000-0002-2333-78-67
Баев А.А. — https://orcid.org/0000-0003-4908-0534
Фадеева Л.М. — https://orcid.org/0000-0002-3240-5585
Автор, ответственный за переписку: Захарова Н.Е. — e-mail: nzakharova@nsi.ru

КАК ЦИТИРОВАТЬ:

Захарова Н.Е., Пронин И.Н., Баталов А.И., Шульц Е.И., Тюрина А.Н., Баев А.А., Фадеева Л.М. Современные стандарты МРТ-диагностики опухолевых поражений головного мозга. *Вопросы нейрохирургии им. Н.Н. Бурденко*. 2020;84(3):102–112. https://doi.org/10.17116/neiro202084031102

Modern standards for magnetic resonance imaging of the brain tumors

© N.E. ZAKHAROVA, I.N. PRONIN, A.I. BATALOV, E.I. SHULTS, A.N. TYURINA, A.A. BAEV, L.M. FADEEVA

Burdenko Neurosurgical Center, Moscow, Russia

ABSTRACT

Neuroimaging is essential in survey of patients with brain tumors. An important objectives of neuroimaging are highly reliable non-invasive diagnosis, treatment planning and evaluation of treatment outcomes. Magnetic resonance imaging (MRI) is one of the modern neuroimaging methods. This technique ensures analysis of structural cerebral changes, vascular and metabolic characteristics of brain tumors. It is necessary to standardize imaging parameters and unify protocols and methods considering a widespread use of MRI for brain tumors. In our practice, we use our own experience, world literature data and evidence-based international guidelines on the diagnosis of various brain diseases. The purpose of this review is to study the modern principles of magnetic resonance imaging in adults with brain tumors in neurosurgical practice.

Keywords: brain tumors, magnetic resonance imaging, neuroimaging.

INFORMATION ABOUT THE AUTHORS:

Zakharova N.E. — https://orcid.org/0000-0002-0516-3613; e-mail: nzakharova@nsi.ru
Pronin I.N. — https://orcid.org/0000-0002-4480-0275
Batalov A.I. — https://orcid.org/0000-0002-8924-7346
Shults E.I. — https://orcid.org/0000-0001-5406-944X
Tyurina A.N. — https://orcid.org/0000-0002-2333-78-67
Baev A.A. — https://orcid.org/0000-0003-4908-0534
Fadeeva L.M. — https://orcid.org/0000-0002-3240-5585
Corresponding author: Zakharova N.E. — e-mail: nzakharova@nsi.ru

TO CITE THIS ARTICLE:
Zakharova NE, Pronin IN, Batalov AI, Shults EI, Tyurina AN, Baev AA, Fadeeva LM. Modern standards for magnetic resonance imaging of the brain tumors. *Burdenko's Journal of Neurosurgery = Zhurnal voprosy neirokhirurgii im. N.N. Burdenko*. 2020;84(3):102–112. (In Russ.). https://doi.org/10.17116/neiro202084031102

Список сокращений

ГЭБ — гематоэнцефалический барьер
ДВИ — диффузионно-взвешенное изображение
ИКД — измеряемый коэффициент диффузии
МРТ — магнитно-резонансная томография
фМРТ — функциональная МРТ

Нейровизуализация играет важнейшую роль в исследованиях пациентов с опухолями головного мозга. Ее фундаментальными задачами являются: высокодостоверное неинвазивное установление диагноза, планирование лечения, оценка результата лечения. Среди методов современной нейровизуализации следует выделить компьютерную, магнитно-резонансную (МРТ) и позитронно-эмиссионную томографию, которые позволяют оценивать структурные изменения мозгового вещества, исследовать сосудистые, метаболические, функциональные особенности опухолей мозга [1—5]. Различные модели МР-томографов, напряженность магнитного поля, параметры получения изображений могут сказываться на качестве исследований. Различия МР-протоколов, используемых в медицинских центрах, зачастую затрудняют интерпретацию данных, особенно при исследованиях в динамике. В связи с этим необходима стандартизация параметров получения изображений, унификация протоколов и методов [6, 7].

В своей работе мы используем собственный опыт, данные мировой литературы, международных рекомендаций по обследованию пациентов с разной патологией центральной нервной системы, основанные на принципах доказательной медицины [1, 2, 6—8].

Целью нашего обзора является исследование современных принципов МР-визуализации опухолей мозга у взрослых пациентов в нейрохирургической практике. Рутинная структурная МРТ остается стандартом исследований в нейроонкологической практике. В **таблице** представлен стандартный протокол по исследованию опухолей мозга: последовательности, представленные в этой таблице, имеются практически на всех МРТ-сканерах, установленных в современных диагностических центрах. Этот протокол применим как для 1,5Тл, так и для 3Тл МРТ.

Современные рекомендации по стандартизации МРТ-протокола для исследования опухолей мозга включают: аксиальные Т1-взвешенные изображения, 3D Т1 (изотропные), аксиальные Т2-взвешенные изображения, Т2-FLAIR, диффузионно-взвешенные изображения (ДВИ), а также постконтрастный 3D Т1-режим, который мы рекомендуем дополнять постконтрастными Т1-взвешенными изображениями в режиме спиновое эхо с толщиной среза равной и менее 5мм. Если не могут быть выполнены 3D Т1-изображения, их можно заменить на Т1 FSE/TSE в трех взаимно перпендикулярных проекциях. Современным стандартом исследования в нейроонкологии считается исследование, выполненное на томографе минимум 1,5Тл [7].

Таблица. **Стандартный протокол исследований опухолей мозга (магнитно-резонансный томограф 1,5Тл)**

Последовательность	Параметр	Длительность, мин
Аксиальные Т2 FSE (TSE)	Толщина среза ⩽5 мм TR 3000—5000 мс, TE⩾80 мс	2—3,5
Аксиальные Т1 FSE (TSE)	Толщина среза ⩽ 5 мм TR 400—650 мс, TE 10—20 мс	2,5—3
3D Т1 (SPGR, SPGR-BRAVO, IR-GRE, 3D Fast FE и т.д.	В зависимости от рекомендаций производителя, TR 8—10 мс, TE — 3—5 мс Толщина среза 1 мм, сагиттальные, коронарные реформаты	3,5
Аксиальные Т2 FLAIR FSE (TSE)	Толщина среза ⩽5 мм TR 8000—12000 мс TE 95—130 мс, TI 2200—2850 мс	3—3,5
Аксиальные DWI (EPI)	Толщина среза — 5 мм b-value — 500, 1000	1
Аксиальные, сагиттальные, коронарные Т1 FSE (TSE) постконтрастные	Толщина среза ⩽5 мм	8—10 (в трех проекциях)
+3D Т1 (SPGR, SPGR-BRAVO, IR-GRE, 3D Fast FE)	В зависимости от рекомендаций производителя. Толщина среза — 1 мм, сагиттальные, коронарные реформаты	3,5



Рис. 1. **Выбор наклона плоскости аксиальных изображений.**

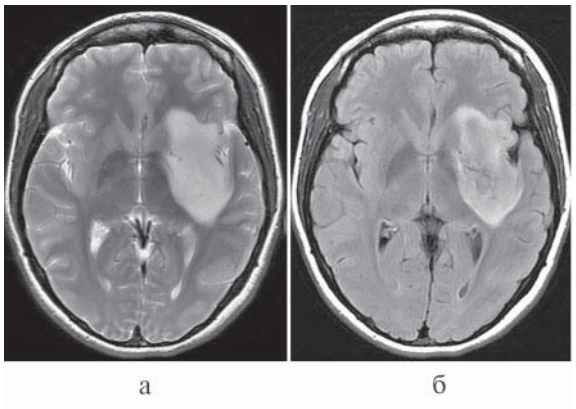

Рис. 2. **Диффузная астроцитома в левой лобно-височно-островковой области, WHO Grade II.**
а — МРТ в режиме Т2; б — изображение в режиме Т2-FLAIR.

В дополнение к рутинным структурным МР-последовательностям для уточнения диагноза и степени малигнизации опухоли используют последовательность 3D-градиентное эхо, перфузионные режимы и некоторые другие современные МРТ-режимы, доступные для определенных типов МРТ. Современные модальности магнитно-резонансной томографии для дополнительного исследования:

— 3D-градиентное эхо (SWAN, SWI и др.);

— Т1-взвешенные изображения с fat-sat технологией (подавлением жира) до и после введения контрастного вещества;

— перфузионные режимы: ASL (arterial spin labelling, маркирование артериальных спинов), DSC T2*(dynamic susceptibility contrast, динамическая МРТ по контрастной восприимчивости), DCE (dynamic contrast enhanced, перфузия с динамическим контрастированием);

— диффузионно-тензорная МРТ и трактография;

— МР-спектроскопия: 1Н—МР-спектроскопия (2D-, 3D-методы);

— BOLD функциональная МРТ (моторные, речевые зоны коры, другие функционально значимые зоны);

— дополнительные последовательности в соответствии с локализацией опухоли, предположительной морфологией, патофизиологией (HiRes-ангиография и т.д.).

Эти последовательности дают дополнительную количественную и качественную информацию, которая помогает при планировании лечения [2, 8, 9].

Исследование необходимо начинать с выбора правильного наклона плоскости аксиальных изображений, которую следует локализовать по нижним контурам колена и валика мозолистого тела **(рис. 1)**.

Основными задачами МРТ-исследований являются выявление опухоли и характеристика опухоли в соответствии с ее локализацией, распространенностью, строением, определение масс-эффекта на мозг, желудочковую и сосудистую системы [10]. Эти задачи в основном решают структурные изображения МРТ, к которым относятся Т2, Т2-FLAIR, до и постконтрастные Т1. Часто на основании только этих последовательностей можно установить достаточно точный диагноз.

Режимы Т2 и Т2-FLAIR МРТ дают возможность диагностики и мониторинга опухолей, не накапливающих контрастное вещество, например, глиом низкой степени злокачественности **(рис. 2)**. Они показывают не только наличие патологических опухолевых структур, но и зону перифокального отека или отека-инфильтрации, а также другие сопутствующие изменения белого вещества.

Область перифокального по отношению к основной инфильтративной массе опухоли гиперинтенсивного сигнала на Т2- и Т2-FLAIR изображениях определяется как отек, который может быть как вазогенным, так и смешанным отеком и опухолевой инфильтрацией. Вазогенный отек представляет собой увеличение объема внеклеточной воды в результате распространения плазмы из патологических капилляров опухоли в экстраваскулярное пространство. Такой отек бывает при метастазах или неинфильтративно растущих внемозговых опухолях. Гиперинтенсивный на Т2 МР-сигнал вокруг глиом представляет собой, как правило, сочетание вазогенного отека и инфильтрации тканей мозга клетками опухоли [11, 12] **(рис. 3)**. Истинные границы глиальной опухоли и отека-инфильтрации определить по данным Т2/Т2-FLAIR МРТ, по мнению большинства исследователей, невозможно [13]. Первичная локализация опухоли может помочь в дифференциальном диагнозе. Например, такие внемозговые опухоли, как менингиомы, шванномы, опухоли основания черепа отличаются от внутримозговых опухолей по признакам наличия ликворной щели, а также сосудов или твердой мозговой оболочки между опухолью и тканью мозга **(рис. 4)** [14].

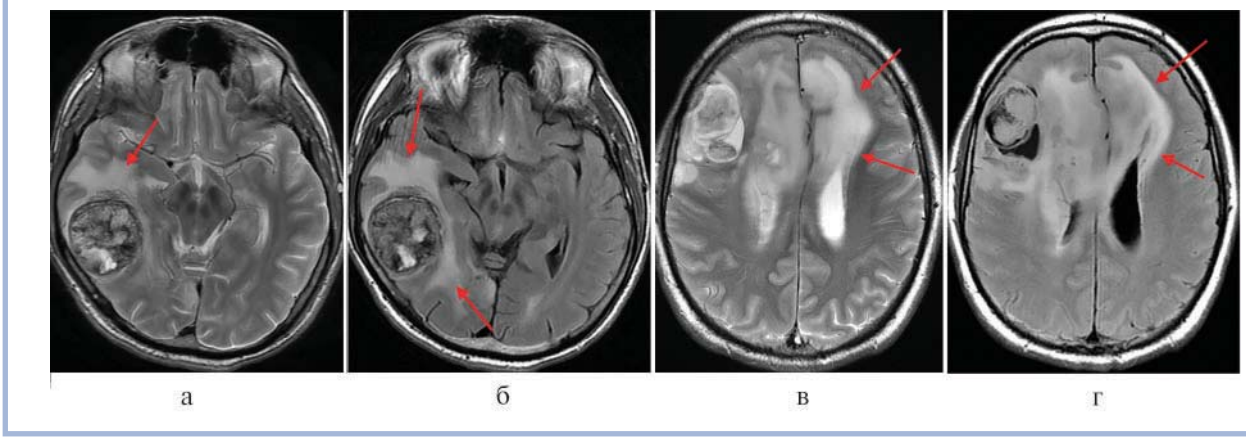

Рис. 3. **Перифокальный отек при метастазе и внутримозговой диффузной опухоли. Метастаз меланомы с перифокальным вазогенным отеком (стрелки).**

а — изображение в режиме Т2; б — изображение в режиме Т2-FLAIR; анапластическая астроцитома, WHO Grade III: вазогенный отек в сочетании с инфильтрацией (стрелки); в — изображение в режиме Т2; г — изображение в режиме Т2-FLAIR.

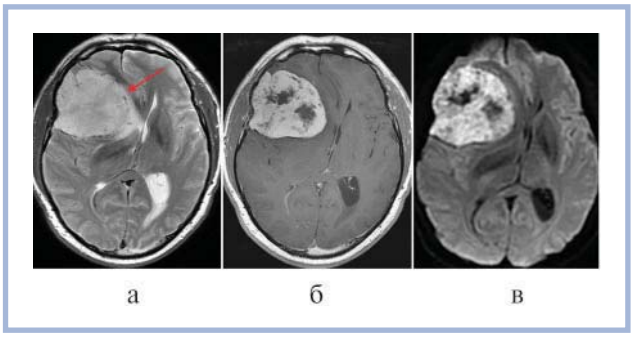

Рис. 4. **Менингиома в правой лобной области.**

а — МРТ в режиме Т2; б — МРТ в режиме Т1 после введения контрастного вещества; в — ДВИ. Определяется внемозговое объемное образование, имеющее ликворную щель по контурам в режиме Т2 (стрелка), а также повышенный МР-сигнал в режиме диффузионно-взвешенного изображения (что часто наблюдается в менингиомах).

Структурные Т1-взвешенные изображения определяют наличие крови, жира, меланина по повышению МР-сигнала на доконтрастных срезах. При обнаружении повышения МР-сигнала на Т1 может потребоваться дополнительная последовательность — Т1-изображения с подавлением жира **(рис. 5)**.

Использование до- и постконтрастных Т1-изображений является стандартом исследований при опухолях мозга, особенно злокачественных.

Внутривенное контрастирование укорачивает время Т1-релаксации, выделяя участки нарушения гематоэнцефалического барьера (ГЭБ). Накопление контрастного вещества, то есть нарушение ГЭБ, может наблюдаться как при опухолевых, так и при неопухолевых поражениях. Наиболее агрессивные опухоли характеризуются неоангиогенезом. Патологически измененные сосуды опухоли позволяют контрастному веществу распространяться экстравазально во внеклеточное пространство и повышать интенсивность сигнала в Т1-режиме **(рис. 6)**.

При диффузных глиомах накопление контрастного вещества имеет определенную зависимость от степени малигнизации опухоли. В то же время глиомы высокой степени злокачественности могут демонстрировать отсутствие или минимальное накопление контрастного вещества, и наоборот, некоторые глиомы Grade I интенсивно накапливают контраст (например, пилоидная астроцитома). Тем не менее

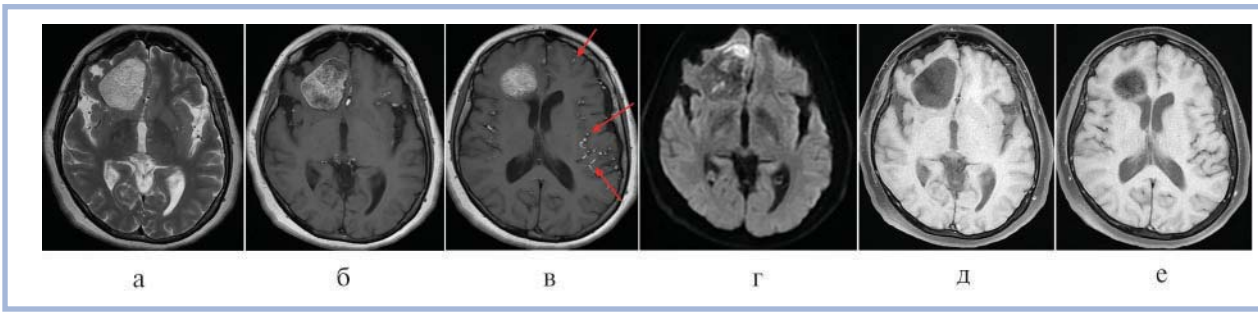

Рис. 5. **Дермоидная киста с разрывом капсулы в правой лобной области.**

а — Т2-взвешенное изображение; б, в — Т1-взвешенные изображения (образование имеет гетерогенный повышенный уровень МР-сигнала, фрагменты дермоидной кисты определяются в виде участков повышенной интенсивности МР-сигнала в Т1 режиме по ходу субарахноидальных пространств (стрелки)); г — ДВИ; д, е — изображение в режиме Т1 с подавлением жира (МР-сигнал от жира в этом режиме становится гипоинтенсивным).

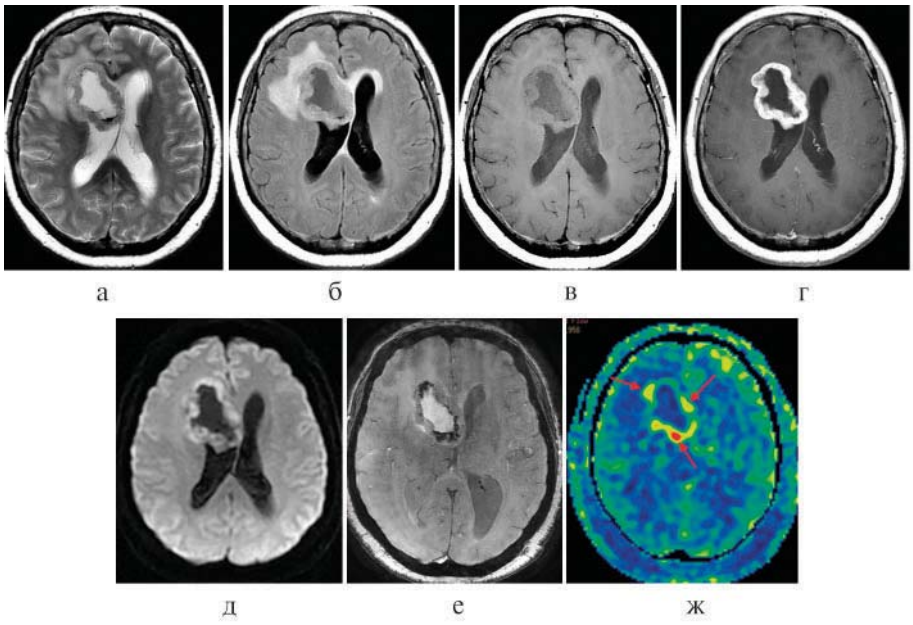

Рис. 6. **Метастаз беспигментной меланомы правой лобной области.**

а — МРТ в режиме Т2; б — в режиме Т2-FLAIR; в — в режиме Т1; г — в режиме Т1 после введения контрастного вещества; д — ДВИ; е — изображение в режиме SWAN; ж — изображение в режиме ASL-перфузии. Показано гетерогенное объемное образование с некрозом в центре и перифокальным отеком, интенсивно накапливающее контрастное вещество, имеющее признаки микрогеморрагий, а также участки повышения кровотока в солидной части опухоли, по данным ASL-перфузии (стрелки).

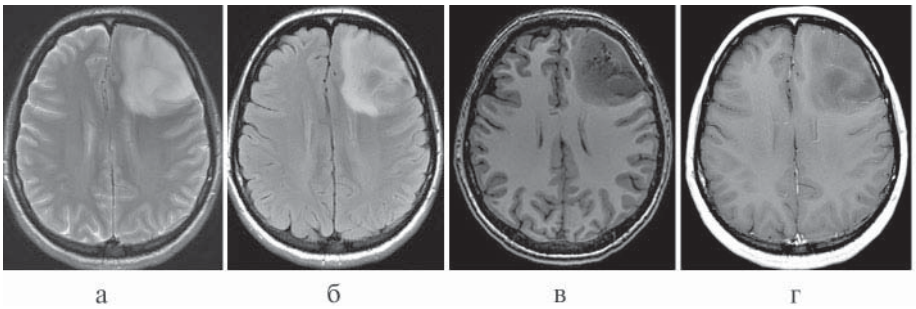

Рис. 7. **Диффузная астроцитома в левой лобной доле, WHO Grade II.**

а — МРТ в режиме Т2; б — изображение в режиме Т2-FLAIR; в — изображение в режиме Т1; г — изображение в режиме Т1 после введения контрастного препарата, патологическое накопление которого отсутствует.

наличие и даже отсутствие контрастирования остается важным фактором первичной градации глиом **(рис. 7)** [1, 2].

На **рис. 8** участок интенсивного накопления контрастного препарата опухолью определяет более высокую степень злокачественности глиомы.

Получение 3D Т1-изотропных изображений (толщиной 1 мм, матрица 256×256, FOV — 25 см) до и после введения контрастного вещества позволяет улучшить визуализацию небольших образований, что особенно необходимо в случаях метастатического поражения, для волюметрических исследований и при подготовке к радиохирургическому лечению [15, 16]. При использовании нестандартного подхода к МРТ-исследованию небольшое различие в наклоне срезов, выполненных с толщиной 3—5 мм, затрудняет сравнение размеров опухоли при исследовании в динамике. 3D-изображения нивелируют эту проблему, позволяя реконструировать срезы в разных плоскостях [7, 17]. При этом, по нашему мнению, 3D Т1-изображения следует дублировать использованием Т1-режима спинового эха как более чувствительного к очагам со слабым накоплением контрастного препарата **(рис. 9)**.

В стандартный протокол МРТ-исследований обязательно входят ДВИ. Первично их использовали для диагностики острых нарушений мозгового кровообращения. Сейчас эта последовательность успешно применяется при исследовании опухолей мозга. ДВИ отражают броуновское движение молекул воды в тка-

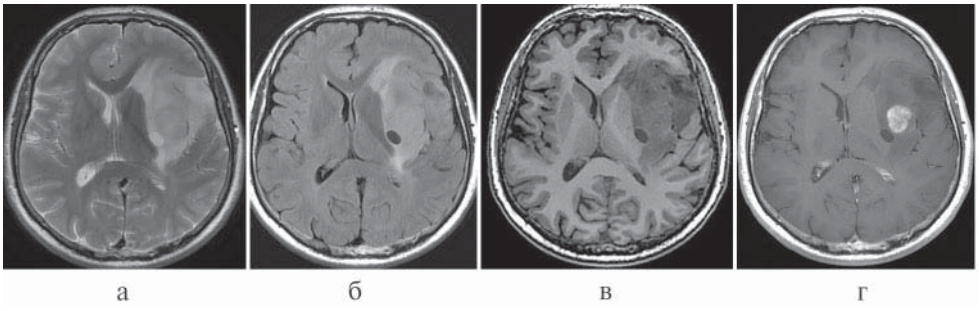

Рис. 8. **Анапластическая астроцитома в левой лобно-височно-островковой области, WHO Grade III.**

а — МРТ в режиме Т2; б — изображение в режиме Т2-FLAIR; в — изображение в режиме Т1; г — изображение в режиме Т1 после введения контрастного препарата. Определяется участок выраженного контрастного усиления, характеризующий область повреждения гематоэнцефалического барьера.

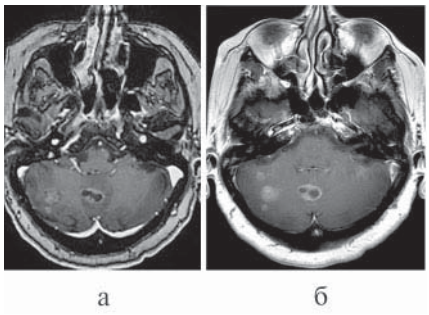

Рис. 9. **Метастазы рака молочной железы в головном мозге.**

а — сравнение постконтрастных изображений 3D T1 SPGR толщиной 1 мм и б — T1 FSE толщиной 5 мм.

нях, которое можно оценить количественно с помощью измеряемого коэффициента диффузии (ИКД). Высокая интенсивность сигнала на ДВИ и низкий ИКД могут отражать участок с высокой плотноклеточностью опухоли **(рис. 10)**, наличие зон цитотоксического отека, а также косвенно выделять участки опухоли с гипоксией, показывать постоперационные ишемические повреждения по контурам области операции. В режиме диффузии также четко дифференцируются объемные образования с вязкой структурой, например, эпидермоидные кисты **(рис. 11)**. Относительно низкий ИКД соответствует различным плотноклеточным опухолям — менингиомам **(см. рис. 4)**, лимфомам, медуллобластомам, примитивной нейроэктодермальной опухоли (PNET) и некоторым другим [8, 18—20].

Снижение ИКД может наблюдаться в процессе озлокачествления опухоли при исследовании в динамике. Отдельные авторы продемонстрировали статистически значимые корреляционные связи между плотностью опухолевых клеток и ИКД на основании данных стереотаксической биопсии. Вместе с тем, обязательная постобработка и перекрытие абсолютных показателей ИКД между глиомами разной степени злокачественности в некоторой степени ограничивает роль количественных показателей ИКД в рутинной клинической практике [10].

Современные технологии МРТ включают 3D-градиентное эхо, различные перфузионные методики, спектроскопию, функциональную МРТ для картирования корковых речевых и моторных зон, а также диффузионно-тензорную МРТ с трактографией с визуализацией проводящих путей головного мозга для предоперационного планирования [1, 2]. По-

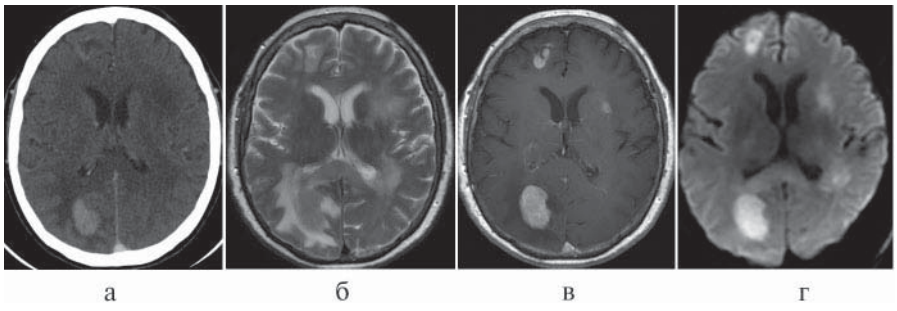

Рис. 10. **Первичная лимфома центральной нервной системы.**

а — КТ после введения контрастного препарата; б — МРТ в режиме Т2; в — изображение в режиме Т1 после введения контрастного препарата; г — ДВИ. Показаны множественные образования в белом веществе мозга, выраженно накапливающие контрастное вещество, имеющие высокий уровень МР-сигнала в режиме диффузии.

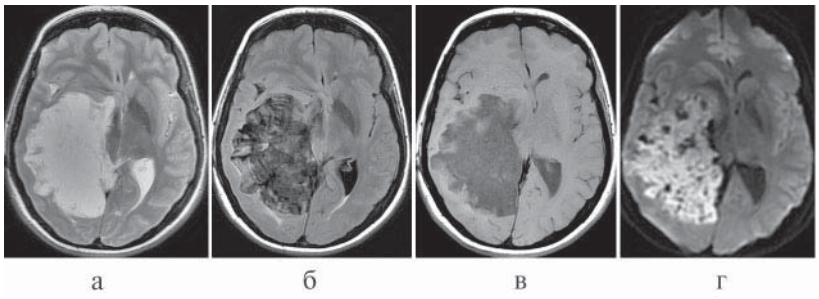

Рис. 11. **Эпидермоидная киста в правой височно-теменно-затылочной области.**
а — изображение в режиме Т2; б — изображение Т2-FLAIR; в — изображение в режиме Т1; г — повышенный уровень МР-сигнала в режиме диффузии.

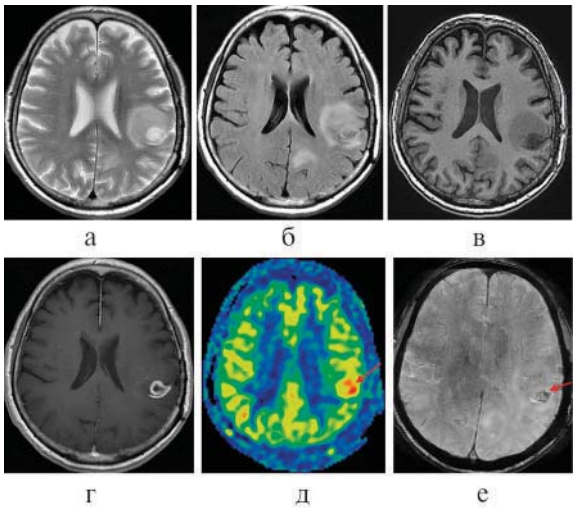

Рис. 12. **Глиобластома левой заднелобно-теменной области, WHO Grade IV.**
а — МРТ в режиме Т2; б — изображение в режиме Т2-FLAIR; в — изображение в режиме Т1; г — изображение в режиме Т1 после введения контрастного препарата; д — изображение в режиме ASL-перфузии; е — 3D-градиентное эхо (SWAN) показывает небольшую опухоль гетерогенной структуры, накапливающую контрастный препарат, имеющую повышенный кровоток (стрелка). В режиме SWAN в структуре опухоли определяются множественные участки микрогеморрагий, характерные для глиобластомы (стрелка).

следовательность 3D-градиентное эхо высокого разрешения (SWI, SWAN) очень чувствительна к продуктам распада крови и кальцинатам [21, 22]. Она применима для исследования сосудистой архитектоники, а также для выявления геморрагий в опухолях, что позволяет определить степень малигнизации глиом **(рис. 12)**.

Гистологические исследования являются золотым стандартом в определении степени анаплазии опухолей мозга, но степень анаплазии также является предметом нейровизулизационных исследований [19].

В настоящее время применяются всевозможные методы исследования объемного мозгового кровотока, при помощи которых мы можем охарактеризовать капиллярную сосудистую сеть в опухолях и окружающих тканях: dynamic susceptibility contrast (DSC), dynamic contrast-enhanced (DCE), arterial spin labeling (ASL) [2]. Многие злокачественные опухоли имеют повышенную плотность сосудов на единицу объема ткани по сравнению с нормальными тканями мозга, что может быть количественно определено при помощи перфузионных параметров объемного мозгового кровотока (rCBF) и локального объема крови (rCBV).

ASL-перфузию применяют не часто, хотя для ее проведения не требуется внутривенное введение контрастного препарата. К тому же этот метод позволяет оценить rCBF всего объема мозга [23—25]. Исследования, выполненные в нашем центре, показали многообещающие результаты количественной оценки кровотока при помощи ASL-перфузии при различных опухолях мозга, а также возможность дифференцирования глиом низкой и высокой степени злокачественности [23] **(рис. 13—15)**.

Использование данных МРТ-исследований при планировании операций очень важно, так как изучает баланс между оптимально возможной степенью резекции опухоли при условии сохранения функционально значимых зон коры головного мозга и проводящих путей.

Определить наличие инфильтрации или смещения трактов белого вещества опухолью при предоперационном планировании можно только с помощью диффузионных изображений, в частности, диффузионно-тензорной МРТ **(рис. 16)**. Это очень важно знать до операции при удалении опухолей, расположенных вблизи функционально значимых зон коры мозга и опухолей стволовой локализации [26, 27]. Рутинные последовательности МРТ не могут определить реальное индивидуальное расположение функционально значимых зон коры головного мозга, особенно речевых зон, расположение которых весьма вариабельно. Поэтому данных рутинной МРТ недостаточно для планирования тактики хирургического удаления опухолей, а тем более для прогнозирования исходов операции. Функциональная МРТ (фМРТ) основана на определении повышения концентрации

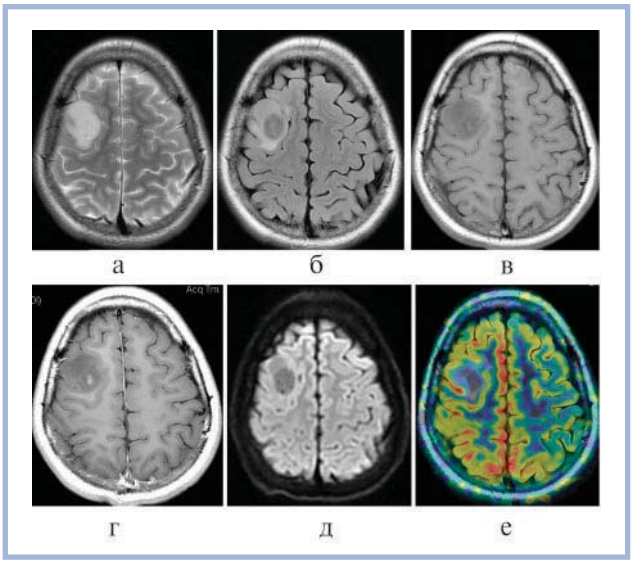

Рис. 13. **Диффузная астроцитома в правой лобной доле, WHO Grade II.**

а — МРТ в режиме Т2; б — изображение Т2-FLAIR; в, г — изображения в режиме Т1 до и после введения контрастного препарата; д — ДВИ; е — изображение в режиме ASL-перфузии. Выявляется опухоль, не накапливающая контрастный препарат, с низким кровотоком (CBF 18,17 мл на 100 г массы мозга в мин).

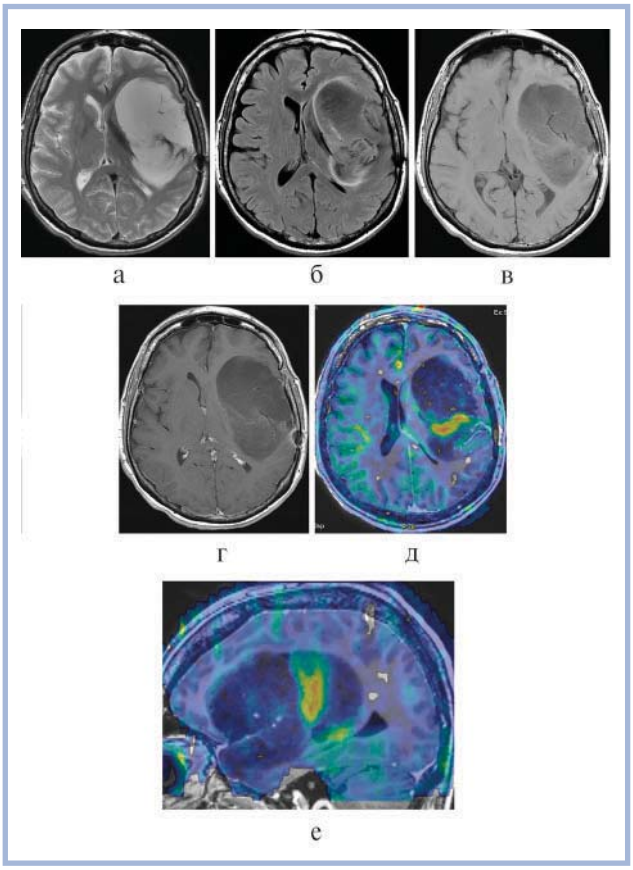

Рис. 14. **Анапластическая астроцитома в левой лобно-височно-островковой области, WHO Grade III.**

а — МРТ в режиме Т2; б — изображение в режиме Т2-FLAIR; в, г — изображения в режиме Т1 до и после введения контрастного препарата; д, е — изображения в режиме ASL-перфузии, совмещенной с постконтрастными Т1. Показана диффузно растущая опухоль, не накапливающая контрастный препарат, с участками повышенного кровотока до 132,0 мл на 100 г массы мозга в мин.

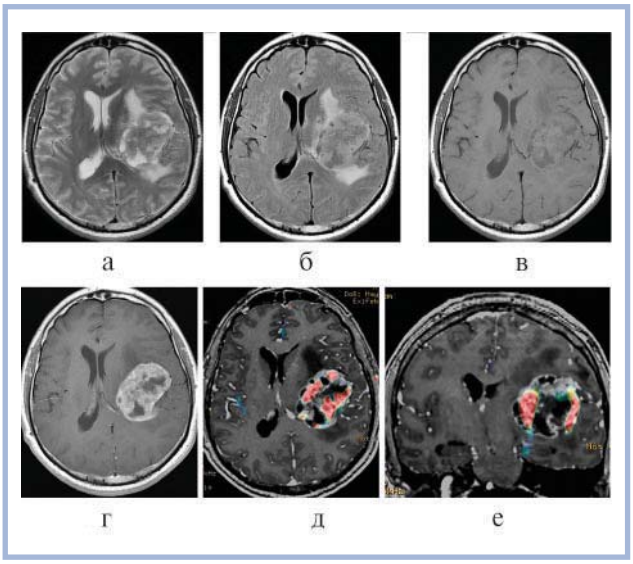

Рис. 15. **Глиобластома в глубинных отделах левого полушария мозга, WHO Grade IV.**

а — МРТ в режиме Т2; б — изображение в режиме Т2-FLAIR; в — изображение в режиме Т1; г — изображение в режиме Т1 после введения контрастного вещества; д, е — ASL-перфузия, совмещенная с постконтрастными Т1 изображениями. Показана опухоль гетерогенной структуры, накапливающая контрастный препарат, с повышенным кровотоком до 207,8 мл на 100 г массы мозга в мин.

оксигенированного гемоглобина венозной крови, оттекающей от зон активации нейронов в ответ на моторное и речевое тестирование. При помощи фМРТ можно до операции локализовать моторные и речевые зоны коры, находящиеся рядом с опухолью [28—30] **(рис. 17)**, и при дополнительном использовании интраоперационной прямой кортикальной стимуляции избежать повреждения этих зон.

Определенные клинические ситуации могут стать показанием к проведению МР-спектроскопии как дополнительного метода исследования к рутинным МРТ [6]. МР-спектроскопия дает возможность исследования метаболического профиля тканей мозга. Наиболее изученная протонная спектроскопия (1Н-МРС) может быть как одновоксельной при исследовании конкретной зоны интереса, а также 2D- и 3D-мультивоксельной, при которых охватываются большие зоны интереса, что дает более точную информацию о биохимических различиях тканей мозга. Основными исследуемыми метаболитами при МР-спектроскопии являются N-ацетиласпартат (NAA) — нейрональный маркер — показатель жизнеспособности и целостности нейронов, креатин (Cr) — отражает клеточный метаболизм, холин (Cho) — маркер целостности клеточных мембран, миоинозитол (Mi) — индикатор пролиферации глиальных клеток. Пики уровней липидов и лактата, показателя анаэробного гликолиза, являются маркерами некроза и гипоксии в тканях, что указывает на высокую степень злокачественности опухолей [4, 5, 10, 31].

Спектр в опухолях головного мозга отражает поражение клеточных структур и утрату нормальных

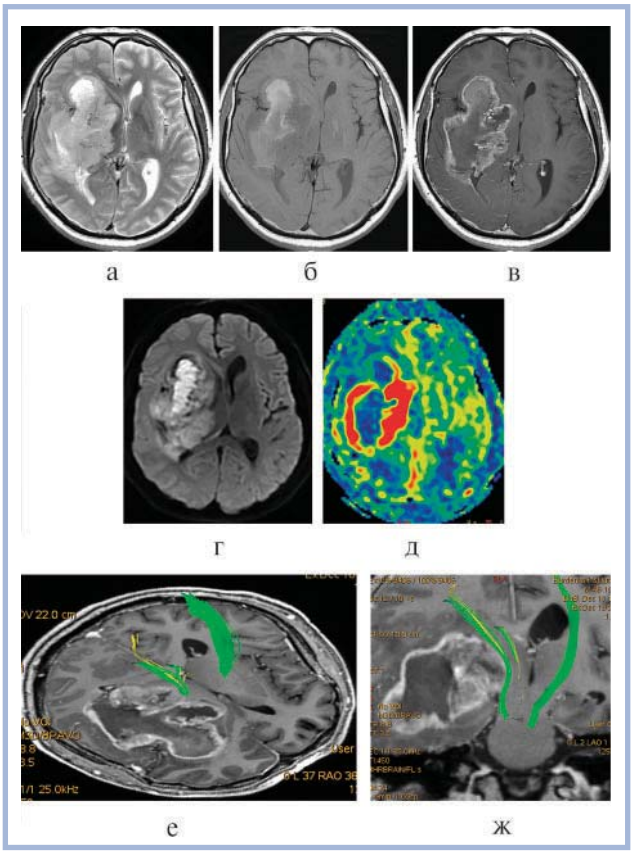

Рис. 16. **Распространенная глиобластома в глубинных отделах правого полушария головного мозга, WHO Grade IV.**

а — МРТ в режиме Т2; б, в — изображения в режиме Т1 до и после введения контрастного препарата; г — изображение в режиме диффузии; д — изображение в режиме ASL-перфузии. Определяется опухоль гетерогенной структуры с выраженным периферическим типом контрастирования и с высоким кровотоком; е, ж — при трактографии выявляются медиальное смещение правого кортикоспинального тракта и его частичная инфильтрация опухолевыми структурами.

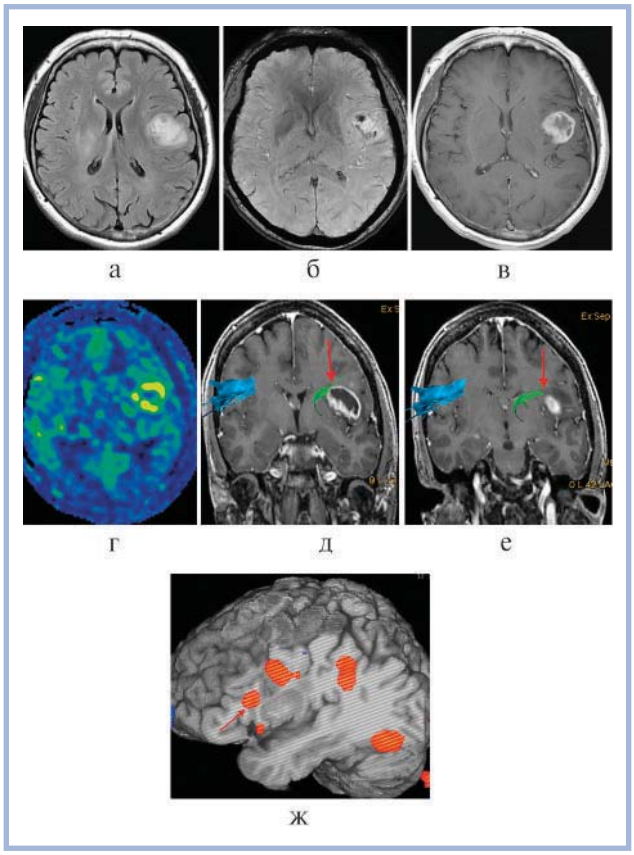

Рис. 17. **Первично множественная глиобластома в левой лобно-островковой области и в области подкорковых образований справа (WHO Grade IV) у пациентки с элементами моторной афазии и судорожным синдромом.**

а — МРТ в режиме Т2-FLAIR; б — изображение в режиме SWAN; в — изображение в режиме Т1 после введения контрастного препарата; г — изображение в режиме ASL-перфузии, показана опухоль гетерогенной структуры с выраженным контрастным усилением, с участками геморрагий и высоким кровотоком в левой лобно-островковой области; д, е — трактография демонстрирует деструкцию ассоциативных трактов (аркуатного тракта) слева (стрелки); ж — в режиме BOLD функциональной МРТ корковая речевая зона Брока определяется в непосредственной близости от опухоли (стрелка).

нейрональных метаболитов. Например, в глиомах определяется повышение уровня Cho (вследствие повышения синтеза клеточных мембран в растущих опухолях) и понижение уровня NAA (вследствие потери нейронов). Однако значения абсолютных пиков обычно не используются, а исследуются отношения уровней Cho/NAA, Cho/Cr. Так, МР-спектроскопия потенциально может применяться для дифференциации глиом высокой и низкой степени злокачественности, при этом повышение соотношений уровней Cho/NAA и Cho/Cr указывает на более высокую степень злокачественности. При глиомах Grade III—IV в перитуморальных зонах, не накапливающих контрастный препарат, повышение соотношений уровней Cho/NAA, Cho/Cr указывает на наличие клеточной инфильтрации области перифокального отека (в отличие от чистого вазогенного отека перифокально метастазам). МР-спектроскопия дополняет информацией данные рутинной МРТ и остается областью интенсивных научно-клинических исследований [4, 5, 10, 31].

Заключение

Последние несколько десятилетий ознаменованы широким внедрением передовых магнитно-резонансных технологий в исследования опухолей головного мозга. В связи с этим в стандартный протокол магнитно-резонансной томографии, по нашему мнению, следует добавить последовательности, необходимые для более полной характеристики новообразований, а также для контроля проводимого лечения. Эти последовательности позволяют более точно определить степень анаплазии, показывают признаки неоангиогенеза, демонстрируют взаимоотношения опухоли с функционально значимыми зонами коры и трактами белого вещества, дают информацию о прогнозе заболевания.

Внедрение стандартизированного протокола в сочетании с дополнительными методиками обследова-

ния необходимо для улучшения диагностики, планирования нейрохирургических операций, лучевой и химиотерапии, а также для прогнозирования течения заболевания.

Участие авторов

Концепция и дизайн исследования — Н.З., И.П.

Сбор и обработка материала — Н.З., А.Б., Е.Ш., А.Т., А.Б., Л.Ф.

Написание текста — Н.З.

Редактирование — Н.З., И.П.

Авторы заявляют об отсутствии конфликта интересов.

The authors declare no conflicts of interest.

ЛИТЕРАТУРА/REFERENCES

1. Корниенко В.Н., Пронин И.Н. *Диагностическая нейрорадиология*. М.: ИП Андреева Т.М.; 2006.
Kornienko VN, Pronin IN. *Diagnosticheskaya nejroradiologiya*. M.: IP Andreeva T.M.; 2006. (In Russ.).
2. Essig M, Anzalone N, Combs SE, Dörfler A, Lee S-K, Picozzi P, Rovira À, Weller M, Law M. MR Imaging of Neoplastic Central Nervous System Lesions: Review and Recommendations for Current Practice. *American Journal of Neuroradiology*. 2012;33(5):803-817. https://doi.org/10.3174/ajnr.A2640
3. Bangiyev L, Rossi Espagnet MC, Young R, Shepherd T, Knopp E, Friedman K, Boada F, Fatterpekaret GM. Adult brain tumor imaging: state of the art. *Seminars in Roentgenology*. 2014;49(1):39-52. https://doi.org/10.1053/j.ro.2013.11.001
4. Fink JR, Muzi M, Peck M, Krohn KA. Multimodality Brain Tumor Imaging: MR Imaging, PET, and PET/MR Imaging. *Journal of Nuclear Medicine*. 2015;56(10):1554-1561. https://doi.org/10.2967/jnumed.113.131516
5. Mabray M, Barajas RF, Cha S. Modern brain tumor imaging. *Brain Tumor Research and Treatment*. 2015;3(1):8-23. https://doi.org/10.14791/btrt.2015.3.1.8
6. *ACR-ASNR-SPR practice parameter for the performance and interpretation of magnetic resonance imaging (MRI) of the brain*. Practice parameter. MRI of the brain. Amended 2014 (resolution 39). Accessed March 13, 2020. Available at: https://www.tripdatabase.com/doc/11029713-ACR-ASNR-SPR-Practice-Parameter-for-the-Performance-and-Interpretation-of-Magnetic-Resonance-Imaging#content
7. Ellingson B, Bendszus M, Boxerman J, Barboriak D, Erickson B, Smits M, Nelson S, Gerstner E, Alexander B, Goldmacher G, Wick W, Vogelbaum M, Weller M, Galanis E, Kalpathy-Cramer J, Shankar L, Jacobs P, Pope WB, Yang D, Chung C, Knopp MV, Cha S, van den Bent MJ, Chang S, Al Yung WK, Cloughesy TF, Wen PY, Gilbert MR. Consensus recommendations for a standardized Brain Tumor Imaging Protocol in clinical trials. *Neuro-Oncology*. 2015;17(9):1188-1198. https://doi.org/10.1093/neuonc/nov095
8. Kornienko V, Pronin I. *Diagnostic Neuroradiology*. Berlin-Heidelberg: Springer-Verlag; 2009. https://doi.org/10.1007/978-3-540-75653-8
9. Law M, Young RJ, Babb JS, Peccerelli N, Chheang S, Gruber ML, Miller DC, Golfinos JG, Zagzag D, Johnson G. Gliomas: predicting time to progression or survival with cerebral blood volume measurements at dynamic susceptibility- weighted contrast-enhanced perfusion MR imaging. *Radiology*. 2008;247(2):490-498. https://doi.org/10.1148/radiol.2472070898
10. Villanueva-Meyer JE, Mabray MC, Cha S. Current Clinical Brain Tumor Imaging. *Neurosurgery*. 2017;81(3):397-415. https://doi.org/10.1093/neuros/nyx103
11. Nag S, Manias JL, Stewart DJ. Pathology and new players in the pathogenesis of brain edema. *Acta Neuropathologica*. 2009;118(2):197-217. https://doi.org/10.1007/s00401-009-0541-0
12. Stummer W. Mechanisms of tumor-related brain edema. *Neurosurgical Focus*. 2007;22(5):1-7. https://doi.org/10.3171/foc.2007.22.5.9
13. Barajas RF, Hess CP, Phillips JJ, Von Morze CJ, Yu JP, Chang SM, Nelson SJ, McDermott MW, Berger MS, Cha S. Super-resolution track density imaging of glioblastoma: histopathologic correlation. *American Journal of Neuroradiology*. 2013;34(7):1319-1325. https://doi.org/10.3174/ajnr.A3400
14. Drevelegas A. Extra-axial brain tumors. *European Radiology*. 2005;15(3):453-467. https://doi.org/10.1007/s00330-004-2557-0
15. Saconn PA, Shaw EG, Chan MD, Squire SE, Johnson AJ, McMullen KP, Tatter SB, Ellis TL, Lovato J, Bourland JD, Ekstrand KE, DeGuzman AF, Munley MT. Use of 3.0-T MRI for stereotactic radiosurgery planning for treatment of brain metastases: a single-institution retrospective review. *International Journal of Radiation Oncology, Biology, Physics*. 2010;78(4):1142-1146. https://doi.org/10.1016/j.ijrobp.2010.05.049
16. Zhang B, MacFadden D, Damyanovich AZ, Rieker M, Stainsby J, Bernstein M, Jaffray DA, Mikulis D, Ménard C. Development of a geometrically accurate imaging protocol at 3 Tesla MRI for stereotactic radiosurgery treatment planning. *Physics in Medicine and Biology*. 2010;55(22):6601-6615. https://doi.org/10.1088/0031-9155/55/22/002
17. Reuter M, Gerstner ER, Rapalino O, Batchelor TT, Rosen B, Fischl B. Impact of MRI head placement on glioma response assessment. *Journal of Neuro-Oncology*. 2014;118(1):123-129. https://doi.org/10.1007/s11060-014-1403-8
18. Barajas RF, Rubinstein JL, Chang JS, Hwang J, Cha S. Diffusion-weighted MR imaging derived apparent diffusion coefficient is predictive of clinical outcome in primary central nervous system lymphoma. *American Journal of Neuroradiology*. 2010;31(1):60-66. https://doi.org/10.3174/ajnr.A1750
19. Jain R, Essig M. *Brain Tumor Imaging*. New York, Stuttgart, Delhi, Rio de Janeiro Thieme; 2016. https://doi.org/10.1055/b-0035-122291
20. Yamasaki F, Kurisu K, Satoh K, Arita K, Sugiyama K, Ohtaki M, Takaba J, Tominaga A, Hanaya R, Yoshioka H, Hama S, Ito Y, Kajiwara Y, Yahara K, Saito T, Thohar MA. Apparent diffusion coefficient of human brain tumors at MR imaging. *Radiology*. 2005;235(3):985-991. https://doi.org/10.1148/radiol.2353031338
21. Пронин И.Н., Туркин А.М., Долгушин М.Б., Подопригора А.Е., Пяшина Д.В., Родионов П.В., Celik A., Фадеева Л.М., Хейреддин А.С., Корниенко В.Н. Тканевая контрастность, обусловленная магнитной восприимчивостью: применение в нейрорентгенологии. *Медицинская визуализация*. 2011;3:75-84.
Pronin IN, Turkin AM, Dolgushin MB, Podoprigora AE, Pyashina DV, Rodionov PV, Celik A, Fadeeva LM, Kheireddin AS, Kornienko VN. Tissue contrast based on magnetic susceptibility: application in neuroradiology. *Medicinskaya vizualizaciya*. 2011;3:75-84. (In Russ.).
22. Пронин И.Н., Захарова Н.Е., Фадеева Л.М., Пронин А.И., Шульц Е.И., Баталов А.И. Импульсная последовательность SWI/SWAN в МРТ-диагностике микрокровоизлияний и сосудистых мальформаций. *Онкологический журнал: лучевая диагностика, лучевая терапия*. 2018;1(3):49-59.
23. Pronin IN, Zakharova NE, Fadeeva LM, Pronin AI, Shults EI, Batalov AI. SWI/SWAN pulse sequence in MR imaging of microhemorrhages and vascular malformations. *Onkologicheskij zhurnal: luchevaya diagnostika, luchevaya terapiya*. 2018;1(3):49-59. (In Russ.).
24. Баталов А.И., Захарова Н.Е., Погосбекян Э.Л., Фадеева Л.М., Горяйнов С.А., Баев А.А., Шульц Е.И., Челушкин Д.М., Потапов А.А., Пронин И.Н. Бесконтрастная ASL-перфузия в предоперационной диагностике супратенториальных глиом. *Вопросы нейрохирургии им. Н.Н. Бурденко*. 2018;82(6):15-22.
Batalov AI, Zakharova NE, Pogosbekyan EL, Fadeeva LM, Goryaynov SA, Baev AA, Shul'ts EI, Chelushkin DM, Potapov AA, Pronin IN. Non-contrast ASL perfusion in preoperative diagnosis of supratentorial gliomas. *Voprosy nejrohirurgii im. N.N.Burdenko*. 2018;82(6):15-22. (In Russ.). https://doi.org/10.17116/neiro20188206115
25. Furtner J, Bender B, Braun C, Schittenhelm J, Skardelly M, Ernemann U, Bisdas S. Prognostic value of blood flow measurements using arterial spin labeling in gliomas. *PLoS One*. 2014;9(6):99616. https://doi.org/10.1371/journal.pone.0099616
26. Watts JM, Whitlow CT, Maldjian JA. Clinical applications of arterial spin labeling. *NMR Biomed*. 2013;26(8):892-900. https://doi.org/10.1002/nbm.2904

27. Горяйнов С.А., Кондрашов А.В., Гольдберг М.Ф., Баталов А.И., Суфианов Р.А., Захарова Н.Е., Пронин И.Н., Гольбин Д.А., Жуков В.Ю., Добровольский Г.Ф., Шелякин С.Ю., Воробьев В.Н., Дадыкин С.С., Потапов А.А. Длинные ассоциативные проводящие пути белого вещества головного мозга человека: анализ диссекций 18 полушарий и HARDI-CSD трактографии *in vivo*. *Вопросы нейрохирургии им. Н.Н.Бурденко*. 2017;81(1):13-25.
Goryaynov SA, Kondrashov AV, Goryaynov SA, Gol'dberg MF, Batalov AI, Sufianov RA, Zakharova NE, Pronin IN, Gol'bin DA, Zhukov VYu, Dobrovol'skiy GF, Shelyakin SYu, Vorob'ev VN, Dadykin SS, Potapov AA. Long association tracts of the human white matter: an analysis of 18 hemisphere dissections and *in vivo* HARDI-CSD tractography. *Voprosy nejrohirurgii imeni N.N.Burdenko.* 2017;81(1):13-25. (In Russ.).
https://doi.org/10.17116/neiro201780713-25

28. Shahar T, Rozovski U, Marko NF, Tummala S, Ziu M, Weinberg JS, Rao G, Kumar VA, Sawaya R, Prabhu SS. Preoperative imaging to predict intraoperative changes in tumor-to-corticospinal tract distance. *Neurosurgery*. 2014;75(1):23-30.
https://doi.org/10.1227/NEU.0000000000000338

29. Буклина С.Б., Баталов А.И., Фадеева Л.М., Смирнов А.С., Горяйнов С.А., Жуков В.Ю., Поддубская А.А., Огурцова А.А., Куликов А.С., Чумакова А.П., Пронин И.Н., Корниенко В.Н., Потапов А.А. Структура активации речевых зон у больных с внутримозговыми опухолями по данным функциональной магнитно-резонансной томографии в сопоставлении с локализацией опухоли и профилем функциональной асимметрии. *Вопросы нейрохирургии им. Н.Н.Бурденко*. 2015;79(3):60-68.
Buklina SB, Batalov AI, Fadeeva LM, Smirnov AS, Goryaynov SA, Zhukov VYu, Poddubskaya AA, Ogurtsova AA, Kulikov AS, Chumakova AP, Pronin IN, Kornienko VN, Potapov AA. The structure of activation of the language zone in patients with intracerebral tumors according to fMRI with respect to tumor location and the functional asymmetry profile. *Voprosy nejrohirurgii imeni N.N.Burdenko.* 2015;79(3):60-68. (In Russ.).
https://doi.org/10.17116/neiro201579360-68

30. Nadkarni TN, Andreoli MJ, Nair VA, Yin P, Young BM, Kundu B, Pankratz J, Radtke A, Holdsworth R, Kuo JS, Field AS, Baskaya MK, Moritz CH, Meyerand ME, Prabhakaran V. Usage of fMRI for pre-surgical planning in brain tumor and vascular lesion patients: task and statistical threshold effects on language lateralization. *NeuroImage: Clinical*. 2015;7:415-423.
https://doi.org/10.1016/j.nicl.2014.12.014

31. Voss HU, Peck KK, Petrovich-Brennan NM, Pogosbekyan EL, Zakharova NE, Batalov AI, Pronin IN, Potapov AA, Holodny AI. A vascular-task response dependency and its application in functional imaging of brain tumors. *Journal of Neuroscience Methods*. 2019;322:10-22.
https://doi.org/10.1016/j.jneumeth.2019.04.004

32. Тюрина А.Н., Пронин И.Н., Фадеева Л.М., Баталов А.И., Захарова Н.Е., Подопригора А.Е., Шульц Е.И., Корниенко В.Н. Протонная 3D МР-спектроскопия в диагностике глиальных опухолей головного мозга. *Медицинская визуализация*. 2019;23(3):8-18.
Tyurina AN, Pronin IN, Fadeeva LM, Batalov AI, Zakharova NE, Podoprigora AE, Shults EI, Kornienko VN. Proton 3D MR spectroscopy in the diagnosis of glial brain tumors. *Medicinskaya vizualizaciya*. 2019;23(3):8-18. (In Russ.).

Поступила 05.02.20
Received 05.02.20
Принята к печати 28.02.20
Accepted 28.02.20