Вопросы нейрохирургии им. Н.Н. Бурденко
2020, №3, с. 88-96
https://doi.org/10.17116/neiro20208403188

Burdenko's journal of neurosurgery
2020, №3, pp. 88-96
https://doi.org/10.17116/neiro20208403188

Выключение гигантской фузиформной аневризмы перикаллезной артерии с применением обходного шунтирования по типу «hemi-bonnet bypass». Случай из практики и обзор литературы

© В.А. ЛУКЬЯНЧИКОВ[1, 4], И.В. СЕНЬКО[3], Н.А. ПОЛУНИНА[1, 2], М.С. СТАРОВЕРОВ[1], И.В. ГРИГОРЬЕВ[3], М.В. СИНКИН[1], И.В. ТИХОМИРОВ[1], Г.К. ГУСЕЙНОВА[1]

[1]ГБУЗ Москвы «Научно-исследовательский институт скорой помощи им. Н.В. Склифосовского Департамента здравоохранения Москвы», Москва, Россия;
[2]ФГБОУ ВО «Московский государственный медико-стоматологический университет им. А.И. Евдокимова» Минздрава России, Москва, Россия;
[3]ФГБУ «Федеральный центр цереброваскулярной патологии и инсульта» Минздрава России, Москва, Россия;
[4]ФГАОУ ВО «Российский университет дружбы народов» Минобрнауки России, Москва, Россия

РЕЗЮМЕ

Представлено описание клинического наблюдения пациентки 30 лет с гигантской фузиформной аневризмой непарной передней мозговой артерии. В 2017 г. выполнено клипирование аневризмы с моделированием просвета несущей перикаллезной артерии, однако в течение последующих двух лет аневризма продолжала расти. Пациентке проведена повторная операция — иссечение аневризмы вместе с несущей артерией с выполнением реваскуляризирующей операции по типу hemi-bonnet bypass (анастомозирование поверхностной височной артерии с передней мозговой артерией с использованием вставочного графта из лучевой артерии). Приведен краткий обзор литературы, посвященный реконструктивным вмешательствам при лечении сложных аневризм перикаллезной артерии.

Ключевые слова: рецидивирующая фузиформная аневризма, «hemi-bonnet bypass», непарная передняя мозговая артерия.

ИНФОРМАЦИЯ ОБ АВТОРАХ:

Лукьянчиков В.А. — https://orcid.org/0000-0003-4518-9874
Полунина Н.А. — https://orcid.org/0000-0001-8439-2109
Сенько И.В. — https://orcid.org/0000-0002-4665-6879
Григорьев И.В. — https://orcid.org/0000-0002-1320-5772
Староверов М.С. — https://orcid.org/0000-0002-7341-797X; e-mail: staroverov1995@gmail.com
Синкин М.В. — https://orcid.org/0000-0001-5026-0060
Тихомиров И.В. — https://orcid.org/0000-0001-7290-7216
Гусейнова Г.К. — https://orcid.org/0000-0001-8475-3410
Автор, ответственный за переписку: Староверов Максим Сергеевич — e-mail: staroverov1995@gmail.com

КАК ЦИТИРОВАТЬ:

Лукьянчиков В.А., Сенько И.В., Полунина Н.А., Староверов М.С., Григорьев И.В., Синкин М.В., Тихомиров И.В., Гусейнова Г.К. Выключение гигантской фузиформной аневризмы перикаллезной артерии с применением обходного шунтирования по типу «hemi-bonnet bypass». Случай из практики и обзор литературы. *Вопросы нейрохирургии им. Н.Н. Бурденко*. 2020;84(3):88–96. https://doi.org/10.17116/neiro20208403188

Resection of a giant fusiform aneurysm of the pericallosal artery with «hemi-bonnet bypass» procedure (case report and literature review)

© V.A. LUKYANCHIKOV[1, 4], I.V. SENKO[3], N.A. POLUNINA[1, 2], M.S. STAROVEROV[1], I.V. GRIGORIEV[3], M.V. SINKIN[1], I.V. TIKHOMIROV[1], G.K. GUSEYNOVA[1]

[1]Sklyfosovsky Research Institute for Emergency Care, Moscow, Russia;
[2]Evdokimov Moscow State University of Medicine and Dentistry, Moscow, Russia;
[3]Federal Centre for Cerebrovascular Pathology and Stroke, Moscow, Russia;
[4]Medical Institute of the Russian University of People's Friendship, Moscow, Russia

ABSTRACT

A 30-year-old woman with giant fusiform aneurysm of the azygos anterior cerebral artery is reported. Clipping of the aneurysm followed by modeling of pericallosal artery was performed in 2017. However, further enlargement of the aneurysm has been observed for subsequent 2 years. The patient underwent redo surgery with excision of the aneurysm followed by «hemi-bonnet bypass» procedure (anastomosis between superficial temporal artery and anterior cerebral artery with radial artery as an interposition graft). Literature data on reconstructive surgery in the treatment of complex pericallosal artery aneurysms are reviewed.

Keywords: recurrent fusiform aneurysm, «hemi-bonnet bypass», azygos anterior cerebral artery.

INFORMATION ABOUT THE AUTHORS:

Lukyanchikov V.A. — https://orcid.org/0000-0003-4518-9874
Polunina N.A. — https://orcid.org/0000-0001-8439-2109
Senko I.V. — https://orcid.org/0000-0002-4665-6879
Grigoriev I.V. — https://orcid.org/0000-0002-1320-5772
Staroverov M.S. — https://orcid.org/0000-0002-7341-797X; e-mail: staroverov1995@gmail.com
Sinkin M.V. — https://orcid.org/0000-0001-5026-0060
Tikhomirov I.V. — https://orcid.org/0000-0001-7290-7216
Guseynova G.K. — https://orcid.org/0000-0001-8475-3410
Corresponding author: Staroverov M.S. — e-mail: staroverov1995@gmail.com

TO CITE THIS ARTICLE:

Lukyanchikov VA, Senko IV, Polunina NA, Staroverov MS, Grigoriev IV, Sinkin MV, Tikhomirov IV, Guseynova GK. Resection of a giant fusiform aneurysm of the pericallosal artery with «hemi-bonnet bypass» procedure (case report and literature review). *Burdenko's Journal of Neurosurgery = Zhurnal voprosy neirokhirurgii im. N.N. Burdenko.* 2020;84(3):88–96. (In Russ.). https://doi.org/10.17116/neiro20208403188

Список сокращений

ВМО — вызванные моторные ответы
ИОНМ — интраоперационный нейрофизиологический мониторинг
КТ-ангиография — компьютерная томография сосудов
КТ — компьютерная томография
НСА — наружная сонная артерия
ПВА — поверхностная височная артерия
ПкА — перикаллезная артерия
ПМА — передняя мозговая артерия
САК — субарахноидальное кровоизлияние
ICG — индоцианин зеленый

Реваскуляризирующие операции, применяемые в лечении аневризм головного мозга, продолжают укреплять свои позиции в современной сосудистой нейрохирургии, так как, несмотря на развитие эндоваскулярных методик и появление новых видов окклюзирующих материалов и стентов, в клинической практике встречаются аневризмы, доступные только для сложных нейрохирургических вмешательств. Таким примером являются пациенты со сложными мешотчатыми и фузиформными аневризмами, имеющими несколько эфферентных сосудов, выходящих из купола или пришеечной части аневризмы. Операцией выбора в данном случае может быть реконструкция скомпрометированного бассейна с полным выключением аневризмы из кровотока. С целью адекватного замещения кровоснабжения региона после выполнения треппинга аневризмы используют различные виды анастомозов и шунтов. Одной из наиболее сложных для применения реваскуляризирующих методик локализаций аневризм являются аневризмы передней мозговой и перикаллезной артерий.

Случаи подобных вмешательств единичны, и их описание редко встречается в литературе, что послужило поводом для написания этой работы.

Клинический пример

Больная *А.*, 30 лет, заболела остро, в январе 2017 г., когда внезапно возникла резкая головная боль с последующей кратковременной потерей сознания. Больная доставлена бригадой Скорой медицинской помощи в стационар по месту жительства. При компьютерной томографии (КТ) выявлено базальное субарахноидальное кровоизлияние (САК), а при магнитно-резонансном и компьютерном (КТ-ангиографии) томографических исследованиях сосудов обнаружена фузиформно-мешотчатая аневризма правой передней мозговой артерии (ПМА). Пациентке рекомендована плановая операция.

Пациентка поступила в отделение неотложной нейрохирургии Научно-исследовательского института скорой помощи им. Н.В. Склифосовского в марте 2017 г. в связи с повторным ухудшением состояния в виде преходящего эпизода онемения и слабости в левой ноге. Состояние при госпитализации средней тяжести, сохраняются жалобы на головные боли давящего характера, преимущественно в лобной области, сознание ясное, нет очаговой и менингеальной симптоматики. При анализе КТ-ангиограмм и магнитно-резонансных томограмм сосудов головного мозга, а также по данным выполненной дигитальной субтракционной ангиографии головного мозга подтверждено наличие аномалии строения артериального круга большого мозга — отсутствие правой ПМА, включая сегмент А1, единственный А2 сегмент ПМА, который разделяется на два сегмента А3, правый из которых является несущим аневризму сосудом. Эта аневризма, по существу являющаяся аневризмой правой перикаллезной артерии (ПкА), имеет сложную фузиформно-мешотчатую форму размером 20×16×20 мм с отхождением от аневризматического мешка функционально значимых артерий — правой ПкА и медиальной лобной артерий **(рис. 1, а, б)**.

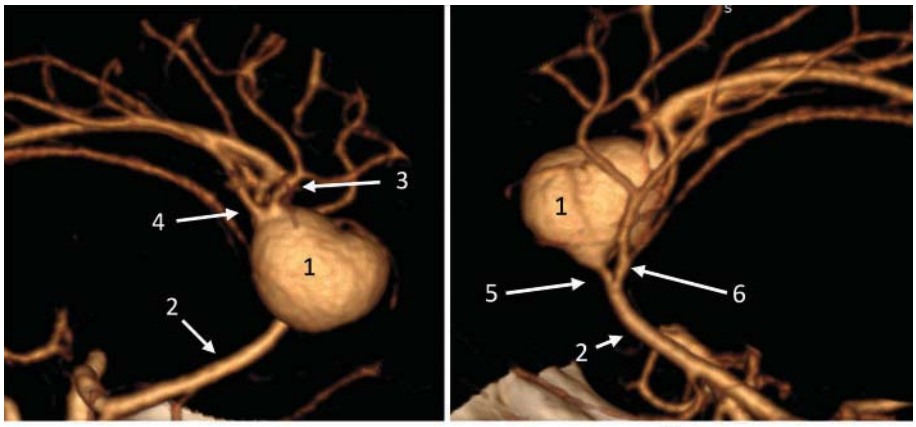

Рис. 1. **Спиральная компьютерная томография сосудов до операции.**

а, б — особенности строения аневризмы: *1* — дистальная фузиформно-мешотчатая аневризма правой перикаллезной артерии, *2* — непарная передняя мозговая артерия (А2 сегмент), *3* — правая медиальная лобная артерия, *4* — правая перикаллезная артерия, *5* — область бифуркации непарного А2 сегмента на 2 артерии, *6* — левая перикаллезная артерия.

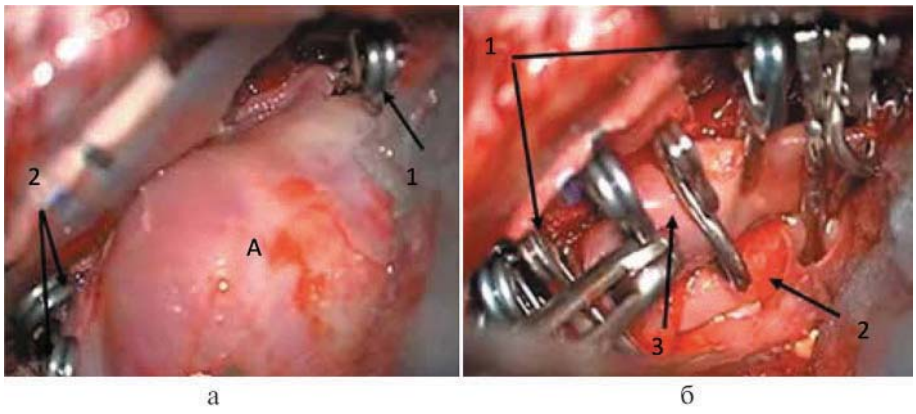

Рис. 2. **Клипирование фузиформно-мешотчатой аневризмы правой перикаллезной артерии с использованием фенестрированных клипс.**

Интраоперационные фото. а: *1* — временный клипс на проксимальном сегменте правой передней мозговой артерии, *2* — временные клипсы на 2 эфферентных сосудах, выходящих дистально из тела аневризмы (правая медиальная лобная и перикаллезная артерии), А — тело аневризмы; б: *1* — тандем фенестрированных клипс, *2* — часть тела аневризмы, изолированная клипсами, *3* — сформированный просвет несущего сосуда (передняя мозговая артерия).

Больная оперирована в плановом порядке. Учитывая фузиформный характер аневризмы, выполнили ее клипирование восемью фенестрированными клипсами с формированием просвета правой ПкА и сохранением кровотока по функционально значимым артериям **(рис. 2, а, б)**, что подтверждено при интраоперационной транскраниальной допплерографии и ангиографии с индоцианином зеленым (ICG).

Послеоперационный период протекал без особенностей, нарастания неврологического дефицита не было. По данным дигитальной субтракционной ангиографии, через 5 дней после операции подтверждено выключение аневризмы из кровотока с формированием просвета правой ПкА и сохранением функционально значимых артерий **(рис. 3)**. Определялся незначительный остаточный фрагмент аневризматического мешка в зоне выхода правых перикаллезной и медиальной лобной артерий.

Состояние больной при выписке через 2 нед после хирургического вмешательства было удовлетворительное, исход по шкале исходов Глазго — 5.

Пациентка оставалась под наблюдением 2 года и проходила ежегодные осмотры с выполнением ангиографии. При этом отмечалось постепенное увеличение аневризмы, примерно на 4 мм в год. В 2019 г. возобновились головные боли, чувство распирания в голове, в связи с чем пациентка была госпитализирована в плановом порядке в нейрохирургическое отделение Научно-исследовательского института скорой помощи им. Н.В. Склифосовского.

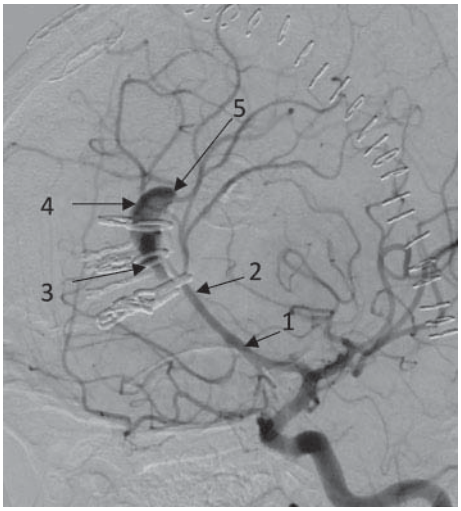

Рис. 3. **Дигитальная субтракционная ангиография после первой операции, боковая проекция.**

1 — непарный А2 сегмент передней мозговой артерии, 2 — область деления непарного А2 сегмента на правый и левый ствол, 3 — сформированный просвет правой перикаллезной артерии, 4 — остаточный фрагмент аневризматического мешка, 5 — место выхода правой перикаллезной и правой каллезомаргинальной артерий.

При осмотре объективной неврологической симптоматики нет. При КТ-ангиографии выявлена фузиформная аневризма А3 сегмента правой ПкА размером 26×17×12 мм, туннелированная клипсами. При дигитальной ангиографии подтверждено функционирование аневризмы, отмечен «обезьяний» тип левой ПМА (непарная ПМА) **(рис. 4)**.

В связи с продолжающимся ростом аневризмы и высоким риском ее разрыва решено выполнить треппинг аневризмы с последующей реваскуляризацией дистальной части несущей аневризму ПкА с использованием поверхностной височной артерии (ПВА) в качестве донора и лучевой артерии в качестве графта. С целью контроля функциональной целостности кортико-спинального тракта и выбора оптимальной артерии-реципиента использовали интраоперационный нейрофизиологический мониторинг (ИОНМ), в сценарий которого входило непрерывное мониторирование вызванных моторных ответов (ВМО) контралатеральных аневризме мышц в ответ на прямую электрическую стимуляцию коры с помощью гибкого электрода-полоски (стрипа) **(рис. 5)**.

Операцию выполняли две бригады хирургов (основной этап и забор лучевой артерии). В связи с необходимостью интраоперационного контроля ВМО предусмотрен наркоз с минимальным использованием релаксантов; ведущим анестетиком был пропофол. Пациентка уложена в положении на спине, голова жестко фиксирована в срединном положении. Кожный разрез выполнен по старому рубцу, с сохранением теменной ветви правой ПВА. После удаления костного лоскута и вскрытия твердой мозговой оболочки выполнена диссекция межполушарной щели и аневризмы, отмечен выраженный спаечный процесс.

Поэтапно выделены проксимальный сегмент правой ПкА, несущий аневризму, левая ПкА, дистальные эфферентные ветви, выходящие из аневризмы — правая медиальная лобная и продолжающаяся правая ПкА. Произведены пробы с временным клипированием артерий под нейрофизиологическим контролем и ICG. Определена хорошая толерантность к пережатию обеих ветвей ПкА в течение 30 мин. Использование флюоресцентной ангиографии показало наличие хорошего ретроградного кровотока по обеим эфферентным ветвям. Учитывая большой диаметр и регион кровоснабжения, в качестве реципиента выбрали перикаллезный сегмент пра-

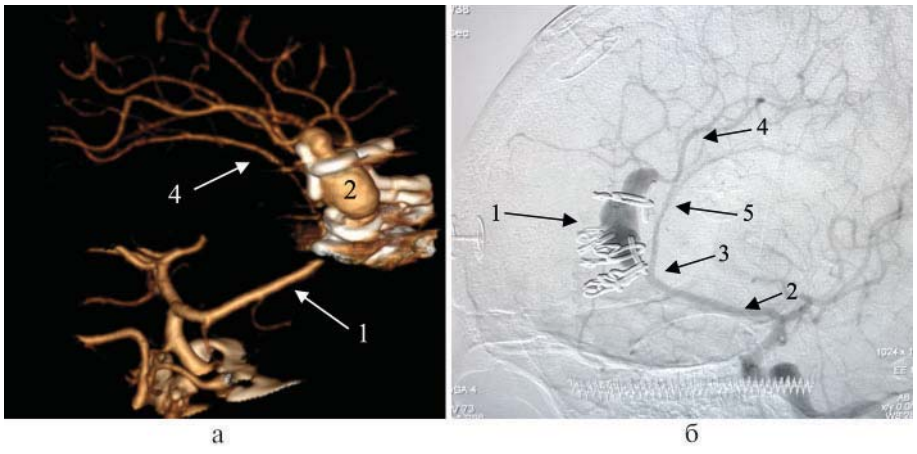

Рис. 4. **Результаты обследования через 2 года после выполнения первой операции.**

а — компьютерная томография сосудов: *1* — непарная передняя мозговая артерия; *2* — рецидивировавшая фузиформная аневризма правой перикаллезной артерии; *4* — левая перикаллезная артерия; б — дигитальная субтракционная ангиография: *1* — фузиформная аневризма А3 сегмента правой перикаллезной артерии, туннелированная клипсами; *2* — непарная левая передняя мозговая артерия; *3* — бифуркация левой передней мозговой артерии; *4* — правая перикаллезная артерия; *5* — левая перикаллезная артерия.

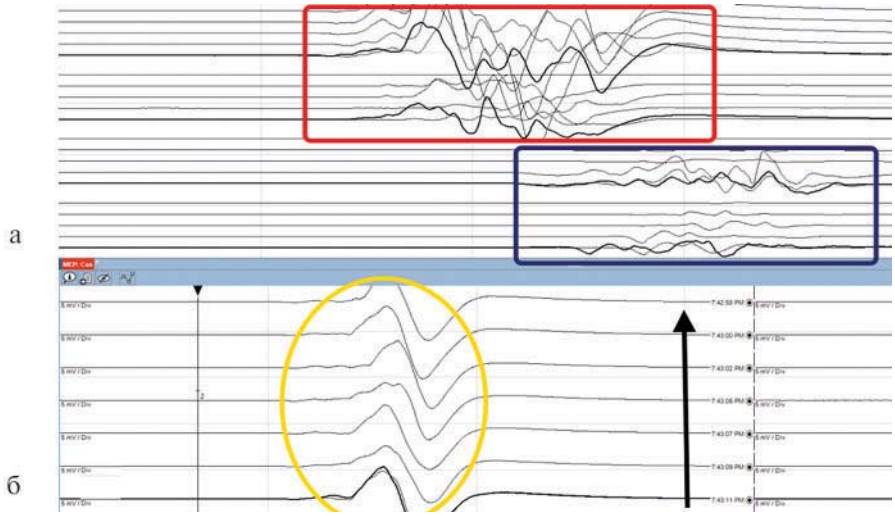

Рис. 5. **Вызванные моторные ответы при транскраниальной электрической стимуляции во время операции выключения гигантской фузиформной аневризмы перикаллезной артерии.**

а — красным прямоугольником отмечены вызванные моторные ответы мышц рук, синим — вызванные моторные ответы мышц ног; б — желтым овалом обведены вызванные моторные ответы мышцы руки, отводящей мизинец, контрлатеральной аневризме. Вертикальная стрелка указывает направление и время последовательной стимуляции.

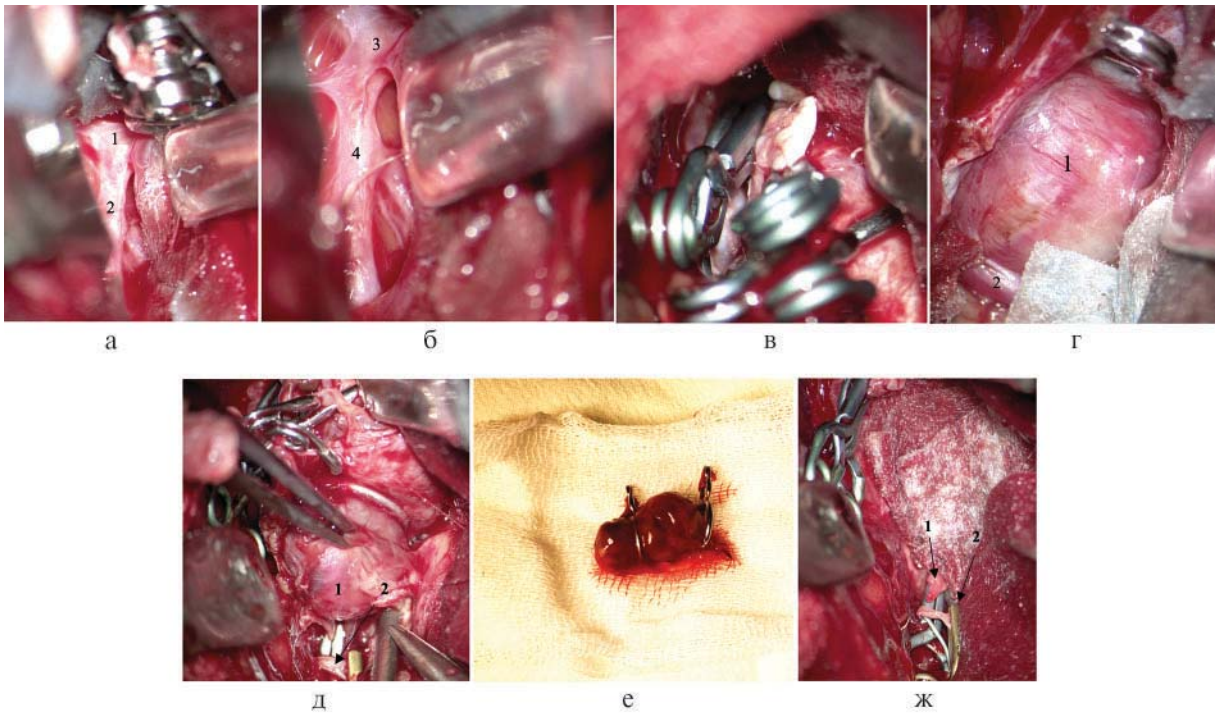

Рис. 6. **Треппинг аневризмы с реваскуляризацией дистальной части несущей аневризму перикаллезной артерии.**

Этап иссечения аневризмы. Интраоперационные фото: а, б — мобилизованная из спаек аневризма правой перикаллезной артерии и ее артерии: *1* — основной ствол непарной передней мозговой артерии, дистальная часть; *2* — бифуркация А2-сегмента передней мозговой артерии, *3* — проксимальная часть правой перикаллезной артерии с исходящей из нее аневризмой; *4* — левая перикаллезная артерия; в: мобилизованная из спаек проксимальная часть аневризмы с клипсами, туннелировавшими ее полость; г: *1* — дистальная часть аневризмы, *2* — исходящая медиальная лобная ветвь; д: *1* — аневризма, *2* — пересеченная правая перикаллезная артерия; е — удаленная аневризма; ж — ложе аневризмы после ее иссечения и эвакуации: *1* — постоянная клипса на медиальной лобной ветви, *2* — временная клипса на дистальной части правой перикаллезной артерии.

вой ПМА. Произведены треппинг и иссечение фузиформной аневризмы вместе с ранее наложенными фенестрированными клипсами **(рис. 6)**.

Второй бригадой хирургов одновременно выполнен забор левой лучевой артерии, осуществлены ее гидростатическая дилатация и промывание сла-

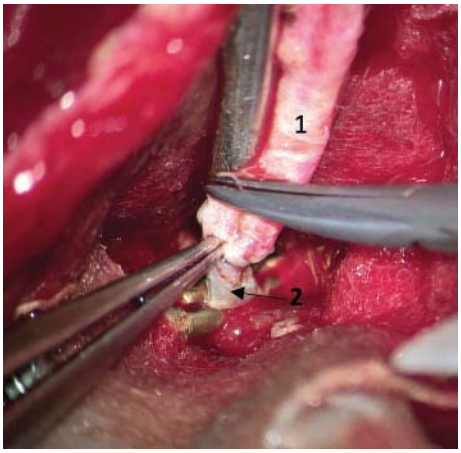

Рис. 7. **Треппинг аневризмы с реваскуляризацией дистальной части несущей аневризму перикаллезной артерии.**

Этап наложения анастомоза между дистальным концом графта и правой перикаллезной артерией: 1 — графт (лучевая артерия), 2 — правая перикаллезная артерия.

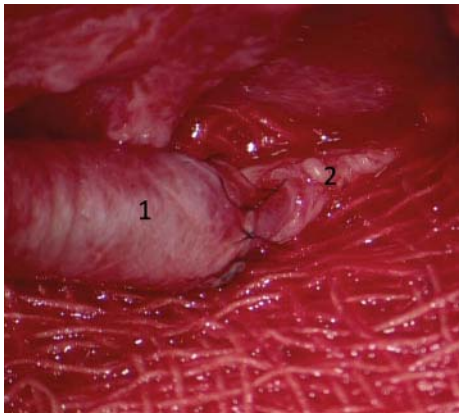

Рис. 8. **Функционирующий анастомоз между проксимальной частью лучевой артерии (1) и поверхностной височной артерией (2).**

бым раствором гепарина. После подготовки концов артерий донора и реципиента выполнено анастомозирование дистального конца лучевой артерии и ПкА по типу конец в конец **(рис. 7)**. Далее выполнено анастомозирование проксимального конца графта с ПВА. В связи с тем, что диаметр ПВА оказался меньше диаметра графта, подготовка концов обеих артерий осуществлена по методике double fish-mouth **(рис. 8)**.

После завершения создания анастомозов произведен пуск кровотока, отмечена отчетливая пульсация графта. Общее время пережатия составило 259 мин. В течение всего времени пережатия производили непрерывное мониторирование функционального состояния кортикоспинального и кортикобульбарного трактов, при этом использование прямой электростимуляции коры головного мозга электродом-полоской позволило обеспечить полную неподвижность операционного поля. Проходимость графта подтверждена тестом Акланда, ICG, допплеровской флоуметрией. Объемный кровоток по шунту составил 18 мл/мин **(рис. 9)**. На момент окончания основного этапа операции снижения амплитуды ВМО от контралатеральных мышц не было. Произведено формирование костного канала для шунта с помощью высокооборотной дрели и выполнено послойное ушивание раны **(рис. 10)**.

Послеоперационный период протекал без особенностей. Пациентка проснулась без очагового неврологического дефицита, активизирована на вторые сутки, рана зажила первичным натяжением. По данным контрольной КТ-ангиографии и церебральной ангиографии, отмечено хорошее функционирование шунта, через который заполняется бассейн правой ПкА, объемный кровоток по шунту в послеоперационном периоде составил 46 мл/мин (7-е сутки после операции) **(рис. 11)**. Неврологического дефицита нет. Пациентка выписана на 12-е сутки после операции.

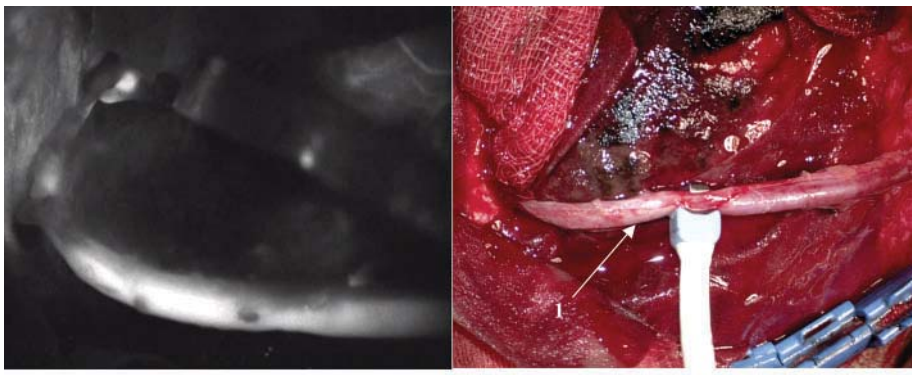

Рис. 9. **Оценка анастомоза.**

а — контрастирование графта при интраоперационной флюоресцентной ангиографии; б — интраоперационная флоуметрия, датчик установлен на графте: *1* — заполняющийся графт из лучевой артерии.

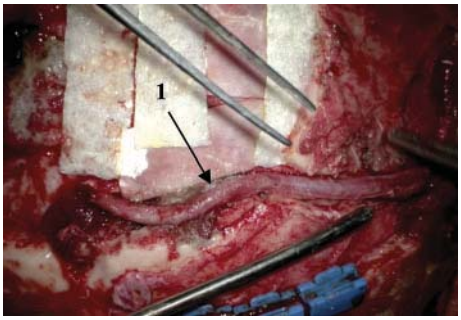

Рис. 10. **Графт, уложенный в костный канал свода черепа.**
1 — заполняющийся графт из лучевой артерии.

Даны рекомендации по образу жизни и предохранению графта от компрессии и травм **(рис. 12)**.

Реконструктивные вмешательства в лечении сложных аневризм перикаллезной артерии

Необходимость реваскуляризирующих операций в хирургии дистальных аневризм головного мозга отмечена многими авторами [1—3]. В хирургии дистальных аневризм используют как экстра-интракраниальные, так и интра-интракраниальные анастомозы [1, 2, 4]. При этом экстра-интракраниальные анастомозы подразделяются на низко- и высокопотоковые, а интра-интракраниальные — на анастомоз *in situ*, реанастомоз, реимплантацию и анастомозы со вставкой (interposition bypass) [1, 2, 4, 5].

Учитывая глубинное расположение аневризм ПкА, большинство реваскуляризирующих операций в бассейне ПМА преимущественно проводят с использованием методов интра-интракраниального шунтирования [6—9]. A. Abla и соавт. (2014) продемонстрировали алгоритм реваскуляризирующих операций в бассейне ПМА. Авторы выделили три разновидности шунтирующих методик: продольную — anterior to posterior (от А1 сегмента к А2—А3 сегментам на одной ПМА), поперечную — left to right (от одной ПМА к противоположной в любом сегменте), центростремительную — lateral to medial (из бассейна наружной сонной артерии или средней мозговой артерии к ПМА) [6]. Представлены только 3 наблюдения использования анастомозов в хирургии аневризм ПкА, остальные аневризмы локализовались в области А1-сегмента ПМА и передней соединительной артерии. Все анастомозы ПкА были интра-интракраниальными [6]. Возможно также выключение аневризм непарной ПМА без осуществления реваскуляризирующей операции [10].

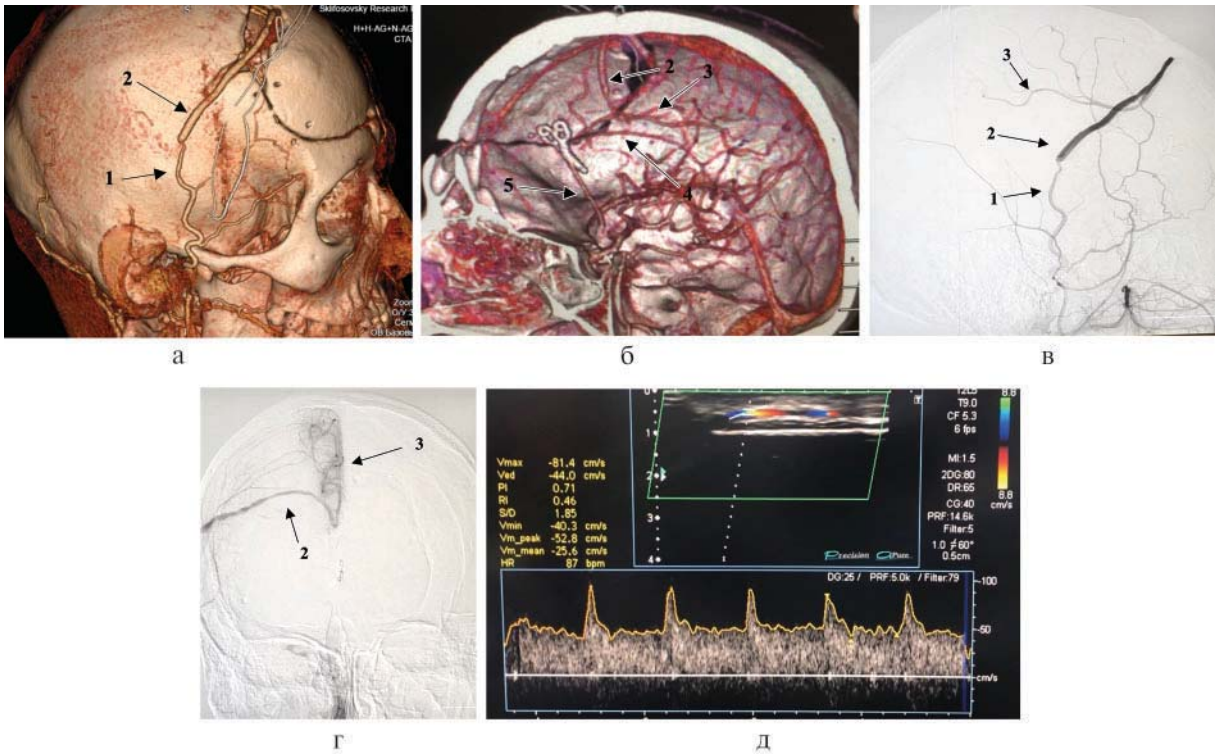

Рис. 11. **Контрольное обследование.**
а, б — компьютерная томография сосудов: *1* — поверхностная височная артерия, *2* — заполняющийся графт, *3* — правая перикаллезная артерия, *4* — левая перикаллезная артерия, *5* — непарная передняя мозговая артерия; в, г — селективная ангиография правой наружной сонной артерии: *1* — поверхностная височная артерия, *2* — заполняющийся графт, *3* — бассейн правой перикаллезной артерии; д — триплексное сканирование графта: линейная скорость кровотока — 50 см/с, объемный кровоток — 46 мл/мин.

Все виды предложенных в литературе интра-интракраниальных анастомозов применимы при сложных аневризмах ПкА [2—5, 7, 8]. Однако в последнее время экстра-интракраниальные шунты в бассейне ПМА с использованием разных вставочных сосудов становятся полноценной альтернативой интра-интракраниальным шунтам [11—16].

Существует два основных экстракраниальных донора для реваскуляризации бассейна ПМА: наружная сонная артерия (НСА) и ПВА. Учитывая удаленность НСА от ПкА и необходимость использования большой подкожной вены (длины лучевой артерии недостаточно), НСА редко используют в качестве донора [8, 12, 14].

Мы остановили свое внимание на ПВА как основном доноре для дистальных отделов ПМА. Длины ветвей ПВА недостаточно для реваскуляризации ПкА, поэтому, как и в случае с НСА, необходимо использование вставочного сосудистого графта. Для увеличения длины ПВА чаще используют лучевую артерию [9, 11, 13, 15, 17, 18] или ветви противоположной ПВА [8, 16, 19]. Реваскуляризация сосудов головного мозга с использованием сосудистой вставки на стороне ПВА в литературе носит название hemi-bonnet bypass [16, 18, 20].

Двумя основными преимуществами экстра-интракраниальной реваскуляризации бассейна ПкА по типу hemi-bonnet bypass над интра-интракраниальной по типу bypass *in situ* являются меньшая техническая трудность и отсутствие риска билатерального поражения бассейна ПМА. Отмечены главные недостатки экстра-интракраниального шунтирования с использованием сосудистых графтов — большая протяженность с повышенным риском тромбирования шунта и поверхностное расположение шунта с возможностью механического повреждения [8, 17, 18, 20]. В литературе описано всего 5 случаев применения анастомоза между ПВА и ПКА с использованием лучевой артерии в хирургии аневризм ПМА. Все пациенты имели благоприятные клинические исходы с хорошим функционированием анастомоза [11, 13, 15, 18].

Еще одной особенностью представленного наблюдения явился мониторинг сохранности двигательных функций путем непосредственной стимуляции коры мозга электродом-полоской [21]. В отличие от транскраниальной электростимуляции, традиционно используемой в процессе ИОНМ при операциях на внутричерепных сосудах, этот способ полностью исключает выраженную двигательную реакцию во время подачи электрического импульса. Это позволило нам применять микрохирургическую технику для создания анастомоза в течение всего основного этапа операции без остановки на время, необходимое для оценки целостности кортикоспинального и кортикобульбарного трактов.



Рис. 12. **Пациентка *А.* при выписке.**

Заключение

Наше клиническое наблюдение показало хороший результат лечения пациентки с использованием анастомоза типа hemi-bonnet bypass в хирургии сложной аневризмы перикаллезной артерии. Использование поверхностной височной артерии в сочетании с лучевой артерией может стать хорошей альтернативой интра-интракраниальным анастомозам в хирургии аневризм головного мозга, а в некоторых ситуациях и единственно возможным методом.

Участие авторов

Концепция и дизайн исследования — В.Л.

Сбор и обработка материала — В.Л., И.Г., М.С., М.С., И.В., Г.К.

Написание текста — И.С., М.С., М.С.

Редактирование — В.Л.

Авторы заявляют об отсутствии конфликта интересов.

The authors declare no conflicts of interest.

ЛИТЕРАТУРА/REFERENCES

1. Rodriguez-Hernandez A, Zador Z, Rodriguez-Mena R, Lawton M. Distal aneurysms of intracranial arteries: application of numerical nomenclature, predilection for cerebellar arteries, and results of surgical management. *World Neurosurgery.* 2013;80:103-112. https://doi.org/10.1016/j.wneu.2012.09.010
2. Nussbaum E, Madison M, Goddard J, Lassiq J, Nussbaum L. Peripheral intracranial aneurysms: management challenges in 60 consecutive cases. *Journal of Neurosurgery.* 2009;110(1):7-13. https://doi.org/10.3171/2008.6.JNS0814
3. Wu C, Sun Z, Wang F, Xu B, Zhou D. Surgical managements of peripheral intracranial aneurysms. *Zhonghua Yi Xue Za Zhi.* 2014;94(9):698-700.
4. Kalani MYS, Ramey W, Albuquerque FC, McDougall CG, Nakaji P, Zabramski JM, Spetzler RF. Revascularization and aneurysm surgery: techniques, indications, and outcome in the endovascular era. *Neurosurgery.* 2014;74(5):482-498. https://doi.org/10.1227/NEU.0000000000000312
5. Полунина Н.А. Реваскуляризирующие операции в хирургии аневризм сосудов головного мозга. *Нейрохирургия.* 2012;1:82-85. Polunina NA. Revascularizing operations in surgery of cerebral aneurysms. *Nejrohirurgiya.* 2012;1:82-85. (In Russ.). https://doi.org/10.17650/1683-3295-2012-12-1-82-87
6. Abla A, Lawton M. Anterior cerebral artery bypass for complex aneurysms: an experience with intracranial-intracranial reconstruction and review of bypass options. *Journal of Neurosurgery.* 2014;120(6):1364-1376. https://doi.org/10.3171/2014.3.JNS132219
7. Chen PR, Abla AA, McDougall CG, Spetzler RF, Albuquerque FC. Surgical techniques for unclippable fusiform A2-anterior cerebral artery aneurysms and description of a frontopolar-to-A2 bypass. *World Neurosurgery.* 2014;81(2):9-15. https://doi.org/10.1016/j.wneu.2012.10.019
8. Ota N, Tanikawa R, Miyama M, Matsumoto T, Miyazaki T, Matsukawa H, Tsuboi T. Surgical strategy for complex anterior cerebral artery aneurysms: retrospective case series and literature review. *World Neurosurgery.* 2016;87:328-345. https://doi.org/10.1016/j.wneu.2015.10.079
9. Nakajima H, Kamiyama H, Nakamura T, Takizawa K, Ohata K. Direct surgical treatment of giant intracranial aneurysms on the anterior communicating artery or anterior cerebral artery. *Neurologia Medico-Chirurgica.* 2013;53(3):153-156. https://doi.org/10.2176/nmc.53.153
10. Крылов В.В., Евзиков Г.Ю., Захаров А.Г. Хирургическое лечение аневризимы непарной передней мозговой артерии. *Вопросы нейрохирургии им. Н.Н. Бурденко.* 1994;3:31-32. Krylov VV, Evzikov GYu, Zakharov AG. Surgical treatment of an aneurysm of the unpaired anterior cerebral artery. *Voprosy neirokhirurgii imeni N.N. Burdenko.* 1994;3:31-32. (In Russ.).
11. Dengler J, Kato N, Vajkoczy P. The Y-shaped double-barrel bypass in the treatment of large and giant anterior communicating artery aneurysms. Technical note. *Journal of Neurosurgery.* 2013;118(2): 444-450. https://doi.org/10.3171/2012.11.JNS121061
12. Brilstra EH, Rinkel GE, Klijn CM, van der Zwan A, Algra A, Lo RH, Tulleken CF. Excimer laser-assisted bypass in aneurysm treatment: short-term outcomes. *Journal of Neurosurgery.* 2002;97(5):1029-1035. https://doi.org/10.3171/jns.2002.97.5.1029
13. Kim K, Mizunari T, Mizutani N, Kobayashi S, Takizawa K, Kamiyama H, Teramoto A. Giant intracranial aneurysm of the anterior communicating artery treated by direct surgery using A3-A3 side-to-side anastomosis and A3-RA graft-STA anastomosis. *Acta Neurochirurgica.* 2006;148(3):353-357 https://doi.org/10.1007/s00701-005-0685-1
14. Ewald C, Kuhne D, Hassler W. Bypass-surgery and coil-embolisation in the treatment of cerebral giant aneurysms. *Acta Neurochirurgica.* 2000;142(7):731-738. https://doi.org/10.1007/s007010070
15. Inoue T, Tsutsumi K, Ohno H, Shinozaki M. Revascularization of the anterior cerebral artery with an A3-A3 anastomosis and a superficial temporal artery bypass using an A3-radial artery graft to trap a giant anterior communicating artery aneurysm: technical case report. *Neurosurgery.* 2005;57(suppl 1):E207. https://doi.org/10.1227/01.neu.0000163682.31075.28
16. Park ES, Ahn JS, Park JC, Kwon DH, Kwun BD, Kim CJ. STA-ACA bypass using the contralateral STA as an interposition graft for the treatment of complex ACA aneurysms: report of two cases and a review of the literature. *Acta Neurochirurgica.* 2012;154(8):1447-1453. https://doi.org/10.1007/s00701-012-1410-5
17. Лукьянчиков В.А., Староверов М.С. Реваскуляризация головного мозга по методике Bonnet. *Нейрохирургия.* 2019;21(2):85-91. Lukyanchikov VA, Staroverov MS. Revascularization of the brain using the Bonnet method. *Nejrohirurgiya.* 2019;21(2):85-91. (In Russ.). https://doi.org/10.17650/1683-3295-2019-21-2-85-93
18. Wada K, Otani N, Toyooka T, Takeuchi S, Tomiyama A, Mori K. Superficial temporal artery to anterior cerebral artery hemi-bonnet bypass using radial artery graft for prevention of complications after surgical treatment of partially thrombosed large/giant anterior cerebral artery aneurysm. *Journal of Stroke and Cerebrovascular Diseases.* 2018;27(12):3505-3510. https://doi.org/10.1016/j.jstrokecerebrovasdis.2018.08.020
19. Iwata Y, Mizuta T, Takemoto O, Shimizu K, Nakatani S. An interposed superficial temporal artery graft bypass for anterior cerebral artery ischemia. *Microsurgery.* 1988;9(1):14-17. https://doi.org/10.1002/micr.1920090105
20. Spetzler R, Roski R, Rhodes R, Modic MT. The «bonnet bypass». Case report. *Journal of Neurosurgery.* 1980;53(5):707-709. https://doi.org/10.3171/jns.1980.53.5.0707
21. MacDonald DB, Skinner S, Shils J, Yingling C; American Society of Neurophysiological Monitoring. Intraoperative motor evoked potential monitoring — A position statement by the American Society of Neurophysiological Monitoring. *Clinical Neurophysiology.* 2013;124(12):2291-2316. https://doi.org/10.1016/j.clinph.2013.07.02

Поступила 17.11.19
Received 17.11.19
Принята к печати 28.02.20
Accepted 28.02.20

Комментарий

Гигантские фузиформные аневризмы магистральных артерий головного мозга представляют собой сложную проблему в лечении геморрагического инсульта, бросающую вызов современным методам сосудистой нейрохирургии.

В статье приведен интересный клинический случай лечения этой патологии с применением редкого варианта реваскуляризирующей операции — создания экстра-интракраниального анастомоза между поверхностной височной и перикаллезной артериями. Представлено подробное описание техники хирургического вмешательства, описана интересная методика интраоперационного мониторинга вызванных потенциалов с целью выявления признаков развития церебральной ишемии. Однако вызывает вопрос целесообразности выполнения реваскуляризации в приведенном случае с учетом признаков хорошей коллатеральной компенсации мозгового кровотока в дистальных отделах перикаллезной артерии. На это указывает хорошо перенесенное пациенткой длительное пережатие этой артерии — 259 мин, а также исходно низкие значения объемного кровотока по шунту — 18 мл/мин. В этой связи возникает также вопрос о функционировании анастомоза в отдаленном послеоперационном периоде.

В то же время описанный вариант успешного хирургического лечения гигантской фузиформной аневризмы перикаллезной артерии, безусловно, вызывает интерес и позволяет расширить арсенал возможных хирургических техник специалистам, занимающимся лечением этой патологии.

Ю.В. Пилипенко (Москва)