https://doi.org/10.17116/neiro201781495-100

Злокачественная опухоль оболочек периферических нервов, развивающаяся из слухового нерва: случай из практики и обзор литературы

Проф. В.Н. ШИМАНСКИЙ, асп. К.В. ШЕВЧЕНКО, д.м.н. М.В. РЫЖОВА, д.м.н. С.В. ТАНЯШИН, асп. Д.А. ОДАМАНОВ, к.м.н. В.К. ПОШАТАЕВ

ФГАУ «Национальный научно-практический центр нейрохирургии им. акад. Н.Н. Бурденко» Минздрава России, Москва, Россия

Авторами представлен редкий случай наблюдения пациентки со злокачественной опухолью периферического нерва, развившейся из слухо-вестибулярного нерва, а также обзор литературы, включающий 30 известных случаев данной патологии.

Ключевые слова: *злокачественная опухоль оболочек периферических нервов, слуховой нерв.*

A malignant peripheral nerve sheath tumor developed from the auditory nerve: a case report and a literature review

V.N. SHIMANSKIY, K.V. SHEVCHENKO, M.V. RYZHOVA, S.V. TANYASHIN, D.A. ODAMANOV, V.K. POSHATAEV

Burdenko Neurosurgical Institute, Moscow, Russia

We present a rare clinical case of a patient with a malignant peripheral nerve sheath tumor developed from the auditory nerve as well as a literature review, including 30 reported cases of this disease.

Keywords: *malignant peripheral nerve sheath tumor, auditory nerve.*

Список сокращений:
MPNST — злокачественная опухоль оболочек периферических нервов
МРТ — магнитно-резонансная томография
КТ — компьютерная томография

Злокачественная опухоль оболочек периферических нервов — malignant peripheral nerve sheath tumor (MPNST) относится к редкой и гетерогенной группе мезенхимальных злокачественных новообразований, рассматриваемых в большинстве публикаций как саркоматозный процесс. Эта группа опухолей составляет 5—10% всех сарком мягких тканей, с примерной частотой встречаемости 1 человек на 1 млн населения в год [1—4].

Последняя редакция морфологической классификации ВОЗ определяет два подтипа злокачественных опухолей оболочки периферического нерва: эпителиоидная MPNST и MPNST с периневрильной дифференциацией, которые признаются достаточно различными по клиническому течению. Другие подтипы MPNST, такие как опухоль Тритона, железистая MPNST и др., которые ранее рассматривались отдельно, в настоящее время расцениваются как гистологические варианты [5]. MPNST могут развиваться как первично из клеток оболочки периферического нерва, так и при малигнизации нейрофибром и шванном [3]. Большинство MPNST развивается в толще мягких тканей из проксимальных частей периферических нервов верхних и нижних конечностей. Наиболее часто поражаются седалищные нервы, плечевое сплетение, крестцовое сплетение. Черепные нервы являются источником роста опухоли в менее чем 5% случаев [3, 6, 7]. Из интракраниальных MPNST чаще поражаются лицевой и слуховой нервы [2, 4]. На 1041 вестибулярную шванному приходится 1 случай MPNST слухового нерва [1]. До 50% MPNST развиваются у пациентов с нейрофиброматозом [8, 9].

Стоит отметить, что литературы по интракраниальным MPNST, в частности по опухолям, происходящим из акустико-фациальной группы нервов, крайне мало. В основном публикации представляют «случай из практики», и лишь в единичных работах анализируются серии наблюдений [1, 4].

© Коллектив авторов, 2017

e-mail: kshevchenko@nsi.ru

Основными факторами риска возникновения MPNST являются нейрофиброматоз 1-го типа и предшествующее радиологическое лечение. В 8—13% случаев у пациентов с НФ 1-го типа в течение жизни развивается MPNST [10]. Большинство источников литературы [8, 9] представляют случаи малигнизации доброкачественных неврином или нейрофибром. Риск трансформации вестибулярной шванномы в MPNST после проведения радиологического лечения составляет от 1/500 до 1/2000 случаев [11—13]. В единичных исследованиях [4, 13—15] сообщается о развитии MPNST без предшествующего лучевого лечения.

Дифференциальный диагноз MPNST включает невриному, параганглиому, гемангиому, эпендимому, ангиолипому, солитарную фиброзную опухоль, лимфому, гемангиоперицитому, каверному, атипичную или анапластическую менингиому, бифросаркому, синовиальную саркому, меланому.

Метастазирование MPNST осуществляется как гематогенным путем, так и с током ликвора [6].

Лечение пациентов с данной патологией включает в первую очередь хирургическое удаление опухоли. Цель хирургического вмешательства — тотальное удаление, но и оно не предотвращает рецидива. В большинстве случаев радикальное удаление

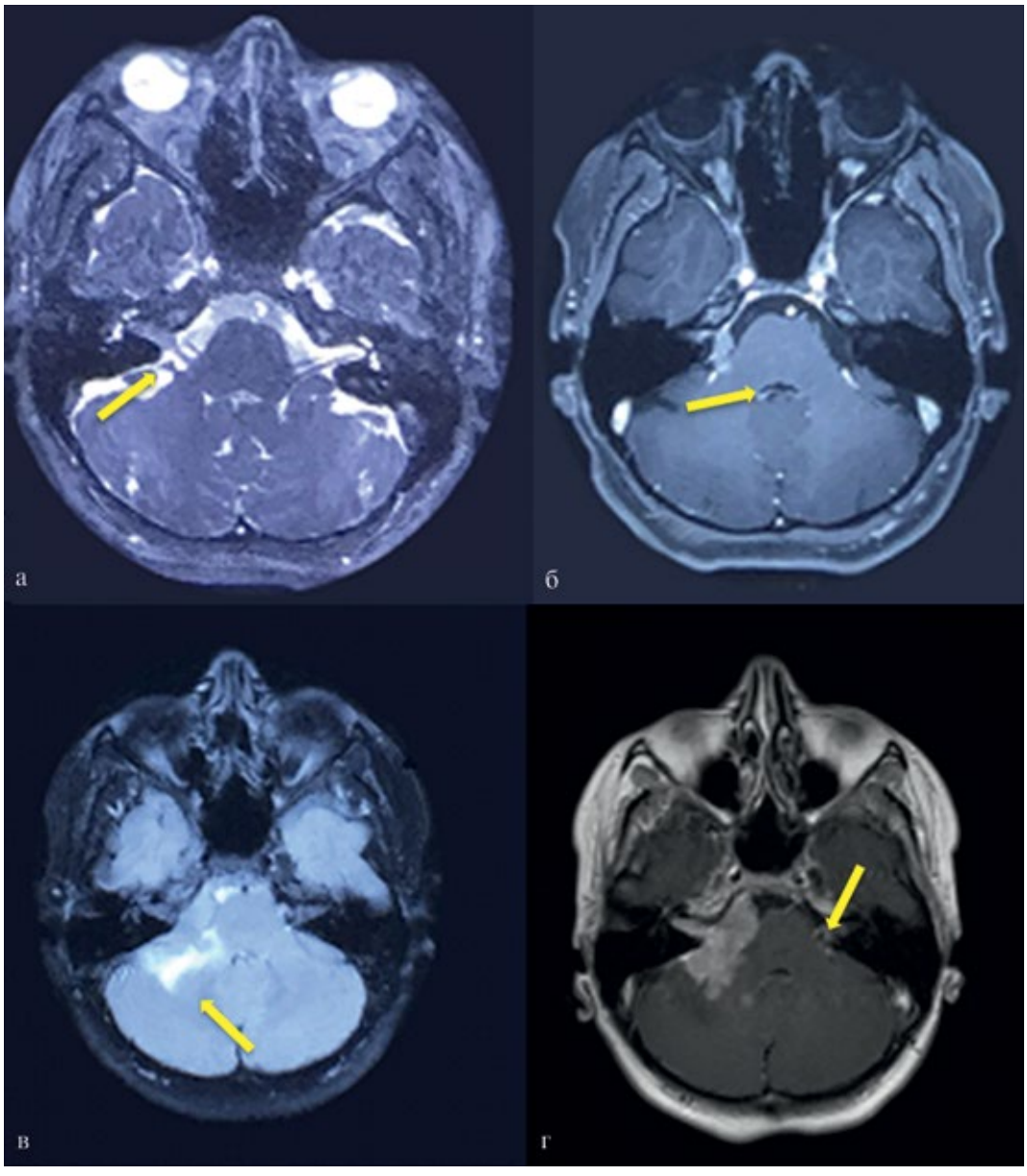

Рис. 1. **Рис. 1. Динамика распространения процесса по МРТ головного и спинного мозга (опухоль указана стрелками) :**

а. МРТ от 27.11.2015 - впервые зарегистрирована опухоль; б. МРТ от 13.01.2016 - опухоль распространяется в мостомозжечковую цистерну; в. МРТ от 22.02.2016 - опухоль распространяется до ствола головного мозга и средней ножки мозжечка, появился перифокальный отек; г. МРТ от 02.03.2016 - опухоль компремирует и инфильтрирует ствол головного мозга, появилась интраканальная опухоль слева



Рис 2. **МРТ от 02.03.2016 - метастазирование опухоли по оболочкам спинного мозга (указаны стрелками).**

выполнить не удается ввиду инфильтративного роста опухоли. Радикальность в этом случае приводит к грубой инвалидизации или летальному исходу. Оперативное лечение необходимо дополнять лучевой терапией. Применение химиотерапии и ее эффективность оспариваются частью специалистов [1, 6].

Наиболее современное исследование, посвященное MPNST, представляет анализ 24 случаев MPNST слухового нерва, возникших без предшествующего хирургического и лучевого лечения [1]. Распределение пациентов по полу в серии наблюдений было равнозначное. Средний возраст пациентов на момент установления диагноза составил 44 года, что было примерно на 10 лет меньше, чем при спорадической вестибулярной шванноме [1, 16]. В клинической картине заболевания, помимо кохлеовестибулярного синдрома, выявлялся паралич лицевого нерва. По данным нейровизуализации определялись такие признаки, как нечеткость границ опухоли, отек ствола головного мозга, полости распада в опухоли [1].

Прогноз у пациентов с MPNST крайне неблагоприятный. Медиана продолжительности жизни с момента установления диагноза составляет 3 мес. Наиболее значимыми факторами, влияющими на эффективность лечения, признаются тотальное удаление, радиотерапевтическое лечение, женский пол [17].

Клиническое наблюдение

Пациентка *К.*, 19 лет, поступила 02.03.16 в ННПЦН им. акад. Н.Н. Бурденко с жалобами на головокружения, боль в лице и области уха, слабость лицевой мускулатуры, сильную головную боль, тошноту и рвоту, двоение предметов перед глазами, онемение на лице.

Появление первых симптомов — сильной стреляющей боли в правом ухе и головокружений — отмечено 17.11.15 на фоне острой респираторной инфекции. Через 3 дня присоединилась сильная головная боль с тошнотой, рвотой, стал быстро снижаться слух на правое ухо. Впервые выполненная МРТ головного мозга 27.11.15 показала изменения в области правого внутреннего слухового прохода.

В результате выполненной 02.12.15 МРТ головного мозга с контрастным усилением, показавшей наличие интраканальной опухоли, распространяющейся в сторону мостомозжечковой цистерны, заподозрена невринома слухового нерва. Было принято решение проводить динамическое наблюдение. Однако 14.12.15 остро развилась слабость лицевой мускулатуры, стала нарастать интенсивность головокружений. Внепланово была выполнена контрольная МРТ головного мозга 13.01.16, где отмечалось увеличение экстраканальной части опухоли почти в 2 раза. В течение подготовки к хирургическому лечению отмечалось значительное ухудшение состояния: нарастание статодинамических нарушений, увеличение выраженности симптоматики со стороны правого мостомозжечкового угла, появление бульбарных нарушений, выраженных общемозговых симптомов. По МРТ головного мозга от 22.02.16 отмечалась прогрессия экстраканальной части опухоли до 3 см. На фоне терапии глюкокортикоидами, обезболивающими и противорвотными препаратами состояние пациентки стабилизировалось.

Пациентка поступила в ННПЦН им. акад. Н.Н. Бурденко в тяжелом состоянии. В клинической картине заболевания выявлялась развернутая симптоматика поражения правого мостомозжечкового угла в виде недостаточности тройничного, лицевого (паралич лицевой мускулатуры справа), слухового (глухота) нервов, бульбарных нарушений, правосторонней гемиатаксии. Также выявлялась выраженная общемозговая симптоматика, представленная головной болью, тошнотой и рвотой, локальными болями в области уха.

Учитывая темп развития симптомов, был заподозрен злокачественный характер опухоли. В день поступления (02.03.16) пациентке выполнена МРТ головного мозга и спинного мозга с контрастным усилением. Была выявлена диссеминация процесса с появлением опухоли в левом внутреннем слуховом проходе, множественных очагов патологического накопления контрастного вещества оболочек спин-

ного мозга. Динамика распространения первичного очага и метастазирование представлены на **рис. 1 и 2**.

Учитывая распространенность патологического процесса, низкий уровень статуса по шкале Карновского (40 баллов), было принято решение о паллиативной операции — расширенной декомпрессии задней черепной ямки от правого сигмовидного синуса до середины левой гемисферы мозжечка и краниовертебрального перехода, частичном удалении опухоли с экспансивной пластикой твердой мозговой оболочки.

04.03.16 выполнено оперативное вмешательство. Операция проводилась в положении пациентки на операционном столе лежа на животе («конкорд»). После клюшкообразного разреза кожи и подлежащих мягких тканей в шейно-затылочной области по средней линии с изгибом вправо были скелетированы затылочная кость и задняя дужка первого шейного позвонка. Затылочная кость была резецирована над правой гемисферой мозжечка и до середины левой гемисферы мозжечка, резецирована дужка первого шейного позвонка. Твердая мозговая оболочка была напряжена, она вскрывалась над краниовертебральным переходом и правой гемисферой мозжечка. При смещении полушария мозжечка в мостомозжечковом углу обнаружена опухоль светло-серого цвета, без структуры и четкой границы с мозговой тканью и большим количеством сосудов на ее поверхности. Удаление опухоли сопровождалось интенсивным, трудно контролируемым кровотечением из стромы опухоли. Граница между опухолью и мозговой тканью отсутствовала. В связи с указанными особенностями ткани опухоли было решено ограничиться открытой биопсией. После экспансивной пластики твердой мозговой оболочки рана была ушита. Состояние пациентки удалось временно стабилизировать. Однако неделю спустя симптоматика вновь стала прогрессировать. На **рис. 3** представлена КТ-картина головного мозга на 6-е сутки после операции. Ввиду распространенности процесса и тяжелого состояния пациентки проведение лучевой терапии сочтено нецелесообразным. 10.04.16 зарегистрирован летальный исход.

Таким образом, от появления симптомов до выявления опухоли на МРТ головного мозга прошло 10 дней, а длительность заболевания до летального исхода составила 136 дней.

Морфологическое исследование выявило злокачественную опухоль с кровоизлияниями и некрозами. Опухоль состояла из биполярных клеток с удлиненными отростками и овальными полиморфными ядрами, клетки местами формировали альвеолярные структуры. Фигуры митозов были видимы даже при относительно небольшом увеличении

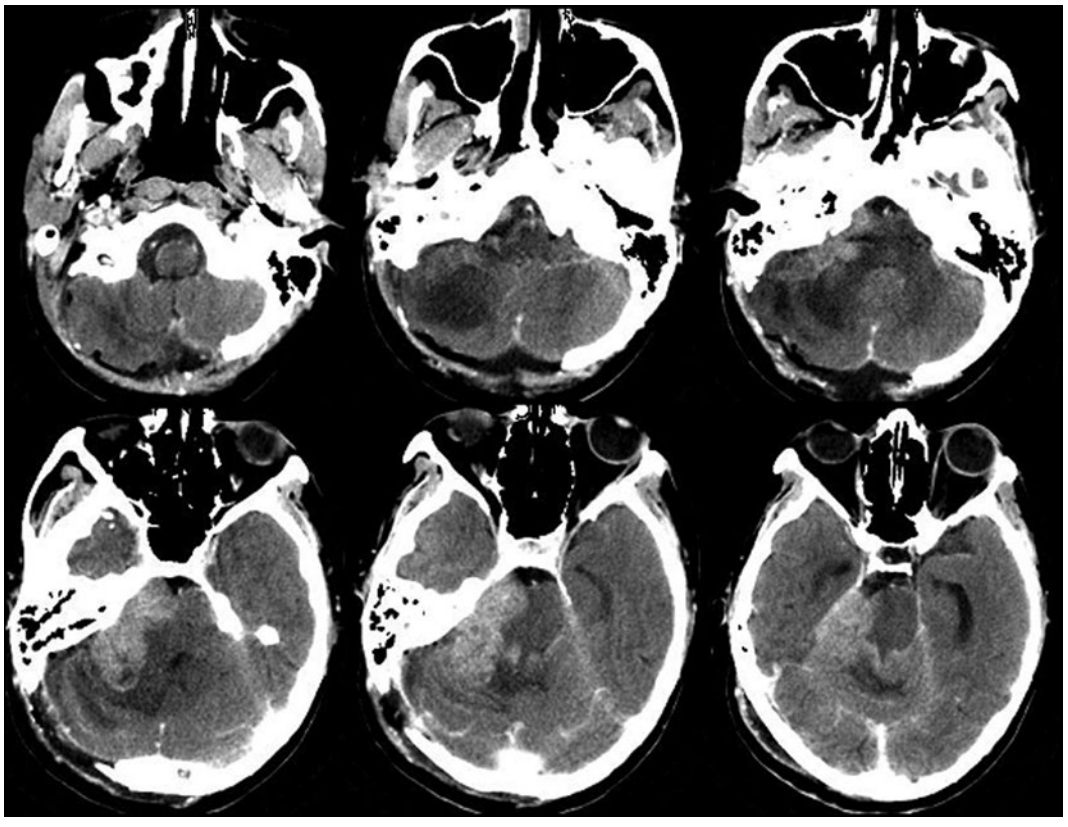

Рис. 3. Рис 3. **КТ головного мозга, выполненная на 6-е сутки после операции. Признаки быстрого продолженного роста опухоли.**

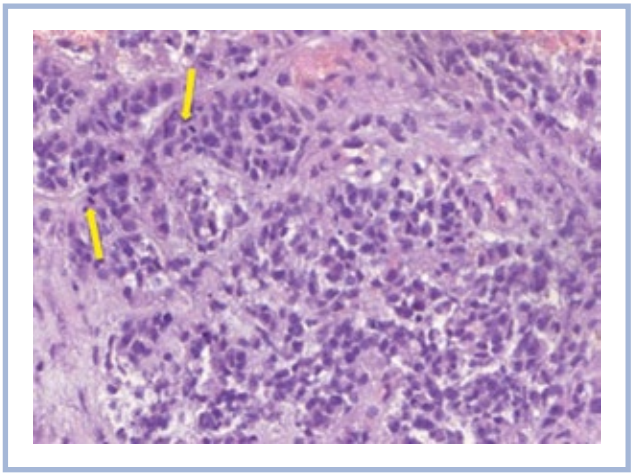

Рис. 4. **Гистологический препарат опухоли. Окраска гематоксилином и эозином, увеличение Х300. Альвеолярные структуры и митозы (указаны стрелками).**

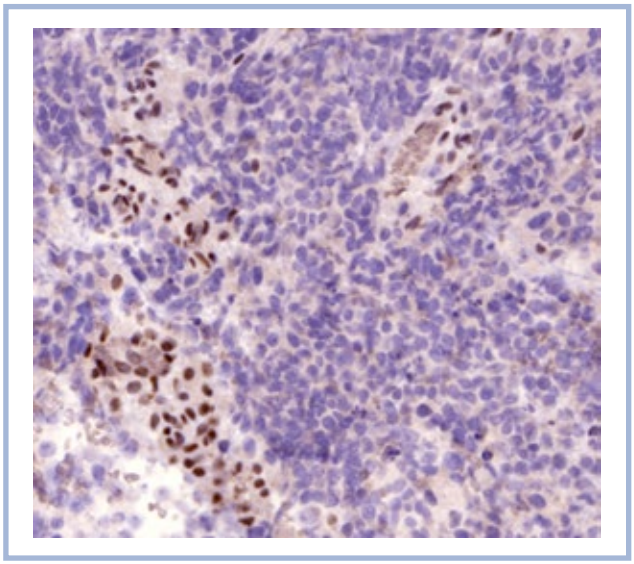

Рис. 5. **Гистологический препарат опухоли. Иммуногистохимическое исследование, увеличение Х300. Отсутствие экспрессии INI1 в ядрах опухолевых клеток при сохранной экспрессии в эндотелии сосудов (внутренний контроль корректной работы антитела).**

(рис. 4). Иммуногистохимическое исследование выявило: положительную экспрессию эпителиальных маркеров — цитокератина AE1/3(+++) и эпителиального мембранного антигена EMA(++), гладкомышечного актина SMA(++), синаптофизина syn(+) в опухолевых клетках; экспрессию CD34(+) в эндотелии сосудов. Экспрессии S100, глиофибриллярного кислого белка GFAP, общего лейкоцитарного антигена CD45 в опухолевых клетках не выявлено. Также в опухолевых клетках отсутствовала экспрессия INI1 при сохранной экспрессии антитела в эндотелии сосудов **(рис. 5)**. Индекс мечения пролиферативного маркера Ki-67 — более 90% **(рис. 6)**. Проводился дифференциальный диагноз между атипической тератоидно-рабдоидной опухолью,

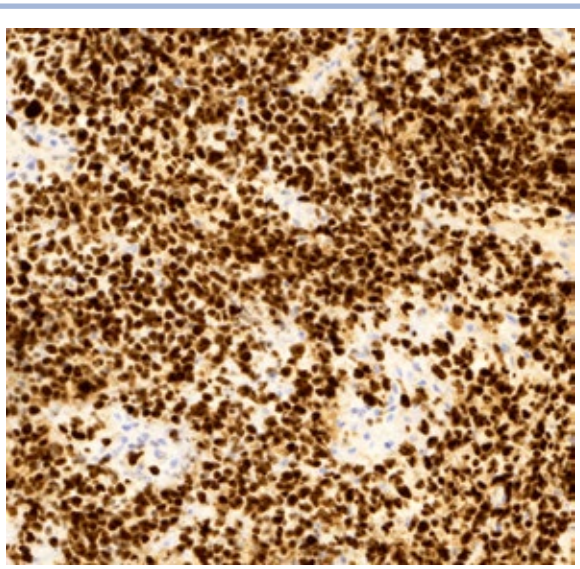

Рис. 6. **Гистологический препарат опухоли. Иммуногистохимическое исследование, увеличение Х200. Высокий индекс мечения пролиферативного маркера Ki-67.**

эпителиоидной саркомой, эпителиоидной злокачественной опухолью оболочек периферического нерва. Заключение: учитывая возраст, характер роста и распространение опухоли, иммуногистохимические данные более соответствуют диагнозу «эпителиоидная злокачественная опухоль периферического нерва (WHO grade IV)». Аутопсия не производилась.

Обсуждение

MPNST являются малоизученными опухолями, что связано с низкой частотой встречаемости (очень редко встречается MPNST слухо-вестибулярного нерва) и крайне неблагоприятным исходом. Выраженность симптоматики уже на ранних стадиях заболевания зачастую помогает диагностировать опухоль, когда она небольших размеров. Дифференциальный диагноз, в частности с невриномой слухового нерва, создает трудности в планировании оперативного лечения. К моменту операции пациенты имеют опухоли большого размера и признаки метастазирования по центральной нервной системе. Оперативное лечение на ранних этапах при условии радикального удаления и проведения последующей лучевой терапии увеличивает продолжительность жизни от 1 года до 3 лет. При отсутствии оперативного лечения в среднем через 3 мес после начала заболевания наступает летальный исход. Применение химиотерапии в настоящее время оспаривается.

Заключение

MPNST, развивающаяся из VIII пары черепных нервов, является редкой опухолью, представляю-

щей большие трудности в хирургическом удалении и последующем адъювантном лечении. Отсутствие хирургического лечения приводит к летальному исходу в короткие сроки. Даже тотальное удаление опухоли не предотвращает развития рецидива. Прогноз заболевания неблагоприятный.

Авторы заявляют об отсутствии конфликта интересов.

ЛИТЕРАТУРА/REFERENCES

1. Carlson ML, Jacob JT, Habermann EB, Glasgow AE, Raghunathan A, Link MJ. Malignant peripheral nerve sheath tumors of the eighth cranial nerve arising without prior irradiation. *Journal of Neurosurgery*. 2016;125:5:1120-1129. https://doi.org/abs/10.3171/2015.7.JNS151056
2. L'heureux-Lebeau B, Saliba I. Updates on the diagnosis and treatment of intracranial nerve malignant peripheral nerve sheath tumors. *Onco Targets Ther.* 2013;6:459-470. https://doi.org/10.2147/OTT.S41397
3. Rodriguez FJ, Folpe AL, Giannini C, Perry A. Pathology of peripheral nerve sheath tumors: diagnostic overview and update on selected diagnostic problems. *Acta Neuropathol*. 2012;123:295-319. https://doi.org/10.1007/s00401-012-0954-z
4. Scheithauer BW, Erdogan S, Rodriguez FJ, Burger PC, Woodruff JM, Kros JM, Gokden M, Spinner RJ. Malignant peripheral nerve sheath tumors of cranial nerves and intracranial contents: a clinicopathologic study of 17 cases. *Am J Surg Pathol*. 2009;33:325-338. https://doi.org/10.1097/PAS.0b013e31818d6470
5. Louis DN, Perry A, Reifenberger G, Deimling A, Figarella-Branger D, Gavenee WK, Ohgaki H, Weistler OD, Kleihues P, Ellison DW. The 2016 World Health Organisation Classification jf Tumors of the Central Nervous Systev: a summary. *Acta Neuropathol*. 2016;131:6:803-820. https://doi.org/10.1007/s00401-016-1545-1
6. Bailet JW, Abemayor E, Andrews JC, Rowland JP, Fu YS, Dawson DE. Malignant nerve sheath tumors of the head and neck: a combined experience from two university hospitals. *Laryngoscope.* 1991;101:1044-1049.
7. Guccion JG, Enzinger FM. Malignant schwannoma associated with von recklinghausen's neurofibromatosis. *Virchows Arch A Pathol Anat Histol.* 1979;383:43-57.
8. D'Agostino AN, Miller RH. Sarcomas of the peripheral nerves and somatic soft tissues associated with multiple neurofibromatosis (von recklinghausen's disease). *Cancer.* 1963;16:1015-1027.
9. King AA, Riccardi VM. Gutmann: malignant peripheral sheath nerve tumors in neurofibromatosis 1. *Am J Med Genet*. 2000;93:5:388-392. PMID:10951462
10. Guccion JG, Enzinger FM. Malignant schwannoma associated with von recklinghausen's neurofibromatosis. *Virchows Arch A Pathol Anat Histol.* 1979;383:43-57.
11. Hasegawa T, Kida Y, Kato T, Iizuka H, Kuramitsu S, Yamamoto T. Long-term safety and efficacy of stereotactic radiosurgery for vestibular schwannomas: evaluation of 440 patients more than 10 years after treatment with Gamma Knife surgery. *J Neurosurg*. 2013;118:557-565. https://doi.org/10.3171/2012.10.JNS12523
12. Nicolli EA, Ruckenstein M. What is the risk of malignant transformation of vestibular schwannoma following radiosurgery? *Laryngoscope.* 2015;125:1761-1762. https://doi.org/10.1002/lary.25164
13. Schmitt WR, Carlson ML, Giannini C, Driscoll CL, Link MJ. Radiation-induced sarcoma in a large vestibular schwannoma following stereotactic radiosurgery: case report. *Neurosurgery*. 2011;68:840-846. https://doi.org/10.1227/NEU.0b013e31820780b1
14. Carlson ML, Babovic-Vulcanovic D, Scheithauser BW, Messiaen L, Neff BA, Link MJ. Radiation — induced rhabdomyosarcoma of the brainstem in a patient with neurofibromatosis type 2. *J Neurosurg.* 2010;112:81-87. https://doi.org/10.3171/2009.6.JNS09105
15. Norén G. Long-term complications following gamma knife radiosurgery of vestibular schwannomas. *Stereotact Funct Neurosurg.* 1998;70:Suppl:165-173.
16. Stangerup SE, Caye-Thomasen P. Epidemiology and natural history of vestibular schwannomas. *Otolaryngol Clin North Am.* 2012;45:257-268. https://doi.org/10.1016/j.otc.2011.12.008
17. Gousias K, Boström J, Kovacs A, Niehusmann P, Wagner I, Kristof R. Factors of influence upon overall survival in the treatment of intracranial MPNSTs. Review of the literature and report of a case. *Radiat Oncol.* 2010;5:114. https://doi.org/10.1186/1748-717X-5-114
18. Akamatsu Y, Murakami K, Watanabe M, Jokura H, Tominaga T. Malignant peripheral nerve sheath tumor arising from benign vestibular schwannoma treated by gamma knife radiosurgery after two previous surgeries: a case report with surgical and pathological observations. *World Neurosurg.*2010;73:751-754. https://doi.org/10.1016/j.wneu.2010.04.009

Поступила 08.02.17

Комментарий

MPNST является достаточно редкой опухолью, развивающейся в основном из нервных сплетений и нервных стволов. Основными факторами риска образования MPNST являются малигнизация доброкачественной невриномы или нейрофибромы после проведения радиологического лечения и наличие нейрофиброматоза 1-го типа. Первичные MPNST возникают крайне редко. Среди интракраниальных MPNST ведущую позицию занимают опухоли тройничного нерва и его ветвей. MPNST, происходящие из VIII пары черепных нервов, встречаются крайне редко. Риск малигнизации доброкачественной невриномы после проведения радиологического лечения составляет 0,05—0,2%. В доступной анализу мировой литературе зарегистрировано лишь 30 случаев первичной MPNST слухового нерва. Это заставляет обращать внимание на каждого пациента и подробно изучать данную патологию. Дифференциальный диагноз по клинико-рентгенологическим данным крайне широк, и поскольку пациенты чаще приходят к хирургу с запущенными стадиями заболевания, то хирургическое удаление является порой действенным вариантом и неотъемлемой частью лечения. Максимально радикальное удаление опухоли и проведение последующего радиологического и химиотерапевтического лечения позволяют увеличить продолжительность жизни пациентов. Даже при небольших размерах опухоли и несоответствии ее размеров степени выраженности клинических симптомов необходимо ускорить проведение оперативного лечения и сделать его максимально агрессивным. Удаление позволяет верифицировать гистологический диагноз и, следовательно, вовремя начать адъювантное лечение, построить предположительный прогноз.

А.Х. Бекяшев (Москва)