doi: 10.17116/neiro201781339-47

Лечение сирингомиелии, ассоциированной с адгезивным арахноидитом

К.м.н. А.А. ЗУЕВ[1], к.м.н. В.Б. ЛЕБЕДЕВ[1], Н.В. ПЕДЯШ[1], Д.С. ЕПИФАНОВ[1], Р.С. ЛЕВИН[2]

[1]ФГБУ «Национальный медико-хирургический центр им. Н.И. Пирогова»; [2]ФГБНУ «Российский научный центр хирургии им. акад. Б.В. Петровского» Москва, Россия

Распространенность сирингомиелии (СМ), возникшей вследствие адгезивного арахноидита (АА), составляет в популяции от 2 до 4 случаев на 100 000 человек. Хирургическое лечение этой патологии чаще всего сводится к имплантации шунтов в полость кисты или ее вскрытию и дренированию, при этом у 72—100% пациентов СМ продолжает прогрессировать. Неудовлетворительные результаты подобной хирургической тактики заставляют искать другие способы лечения.

Цель исследования — определить оптимальный объем хирургического вмешательства при лечении СМ, ассоциированной с АА, и критерии оценки его результатов.

Материал и методы. За период с 2010 по 2015 г. авторами проведено лечение 47 пациентов с СМ. Из них прооперированы 34 (72,3%), всего им выполнено 40 операций. Возраст пациентов составил от 18 до 64 лет (средний — 43,5 года). Устранение фиксации спинного мозга выполнено 25 пациентам, шунтирование кисты — 9.

Результаты. С арахнопатией 1-й степени оперированы 5 пациентов, 2-й степени — 13, 3-й степени — 12, 4-й степени — 4. Минимальный срок наблюдения после операции — 11 мес.

После операции шунтирования состояние 8 из 9 пациентов улучшилось в течение первого года, у 7 пациентов оно вернулось на прежний уровень, у 6 (66,7%) из них заболевание продолжило прогрессировать. После операции по устранению фиксации спинного мозга удовлетворительные долгосрочные результаты были получены у 13 (86,6%) больных в группе с арахнопатией 1—2-й степени. У 3 (50%) пациентов с арахнопатией 3-й степени удалось добиться стабилизации состояния. В группе пациентов с арахнопатией 4-й степени остановить прогрессирование заболевания удалось у 1 пациента, ухудшение состояния развилось у 2 (50%). Из всех оперированных осложнения развились у 7 больных. Летальных исходов не было.

Выводы. При арахнопатии 1—2-й степени прогрессирование СМ после устранения фиксации спинного мозга наблюдается лишь у 13,4%, поэтому пациентам этой группы рекомендовано устранение фиксации спинного мозга. При арахнопатии 3—4-й степени частота рецидива после данной операции составляет более 80%. В связи с этим в этой группе пациентов целесообразнее проведение операции шунтирования кисты, учитывая ее простоту и более низкий риск осложнений.

Ключевые слова: сирингомиелия, адгезивный арахноидит, ликвородинамика, фиксация спинного мозга, арахнопатия.

Treatment of syringomyelia associated with adhesive arachnoiditis

A.A. ZUEV[1], V.B. LEBEDEV[1], N.V. PEDYASH[1], D.S. EPIFANOV[1], R.S. LEVIN[2]

[1]Pirogov National Medical and Surgical Center, Moscow, Russia; [2]Petrovsky Russian Scientific Center of Surgery, Moscow, Russia

The prevalence of syringomyelia (SM) caused by adhesive arachnoiditis (AA) is 2 to 4 cases per 100000 population. Surgical treatment of this pathology usually includes implantation of shunts into the cyst cavity or opening and drainage of the cavity. In this case, SM continues to progress in 72—100% of patients. Unsatisfactory outcomes of this surgical approach necessitate searching for other treatment options.

Purpose. To define the optimal amount of surgery for SM associated with AA and the criteria for assessment of surgery outcomes.

Material and methods. The authors treated 47 SM patients in the period from 2010 to 2015. Of these, 34 (72.3%) patients underwent surgery; a total of 40 operations were performed. The patients' age ranged from 18 to 64 years (mean, 43.5 years). Tethering of the spinal cord was eliminated in 25 patients; 9 patients underwent cyst shunting.

Results. Among operated patients, 5 patients had grade 1 arachnopathy, 13 patients had grade 2 arachnopathy, 12 patients had grade 3 arachnopathy, and 4 patients had grade 4 arachnopathy. The minimal postoperative follow-up period was 11 months.

After shunting, the condition improved in 8 of 9 patients; in 7 patients, the condition returned to the baseline level within the first postoperative year; in 6 (66.7%) of these patients, the disease continued to progress. After surgical release of spinal cord tethering, satisfactory long-term results were achieved in 13 (86.6%) patients with grade 1—2 arachnopathy. In 3 (50%) patients with grade 3 arachnopathy, the condition was stabilized. Among patients with grade 4 arachnopathy, progression of the disease was stopped in 1 patient; the condition worsened in 2 (50%) patients. Among all the operated patients, complications developed in 7 patients. There were no lethal outcomes.

Conclusions. In grade 1—2 arachnopathy, progression of SM after release of spinal cord tethering occurs only in 13.4% of patients. Therefore, release of spinal cord tethering is recommended for these patients. In grade 3—4 arachnopathy, the rate of relapse after this surgery is more than 80%. Therefore, given the simplicity and a lower risk of complications of cyst shunting, this procedure is advisable for these patients.

Keywords: syringomyelia, adhesive arachnoiditis, cerebrospinal fluid dynamics, spinal cord tethering, arachnopathy.

© Коллектив авторов, 2017

e-mail: mosbrain@gmail.com

Сирингомиелия, возникшая вследствие адгезивного арахноидита после перенесенного воспалительного заболевания или травмы, встречается в популяции достаточно редко — 2—4 случая на 100 000 человек. Хирургическое лечение чаще всего сводится к имплантации сиринго-арахноидальных, сиринго-плевральных (перитонеальных) шунтов или просто вскрытию полости кисты и ее дренированию [1—3]. Несмотря на частое использование этих методов лечения, отдаленные результаты остаются неудовлетворительными. Это связано с симптоматическим характером лечения и достаточно быстрым процессом обтурации шунтов в результате арахноидита. По данным J. Klecamp и соавт. [4], у 72—100% пациентов сирингомиелия продолжает прогрессировать спустя какое-то время. Данные результаты заставляют искать другие способы лечения сирингомиелии, ассоциированной с адгезивным арахноидитом.

Причина адгезивной арахнопатии не всегда может быть выявлена, даже при тщательном сборе анамнеза. Нередко у этих больных в анамнезе имеются указания на легкую спинальную травму или инфекционное заболевание, сопровождаемое сильным кашлем, однако, учитывая отсроченность во времени (около 10 лет от момента травмы), многие из них не помнят этого события. Незначительные травмы, сильный кашель могут привести к формированию очаговых арахноидальных рубцов в результате небольших разрывов мелких кровеносных сосудов в арахноидальной оболочке, без каких-либо неврологических симптомов на момент травмы.

Материал и методы

За период с 2010 по 2015 г группой авторов проведено лечение 47 пациентов с сирингомиелией, резвившейся в результате адгезивного арахноидита. У 16 пациентов в анамнезе была легкая спинно-мозговая травма, не приведшая к развитию неврологического дефицита и не требовавшая хирургического лечения. Сроки появления клинической картины сирингомиелии варьировали от 1 года до 24 лет от момента травмы. 31 пациент не имел в анамнезе указаний на перенесенную травму. Из них 3 пациента были после интрадуральной операции на спинном мозге, 5 — перенесли менингит, 1 — перидуральную анестезию, 2 — спондилит, 1 — субарахноидальное кровоизлияние. У 19 пациентов данных за перенесенный воспалительный процесс не было. Прооперированы 34 (72,3%) пациента, им проведено 40 операций. До настоящего времени не оперированы 13 пациентов, так как неврологический статус у них остается стабильным (проводятся регулярные клинические осмотры и МРТ). Минимальный срок наблюдения за больными после операции составил 11 мес. Возраст пациентов составил от 18 до 64 лет (средний 43,5 года). Всем пациентам в пред-

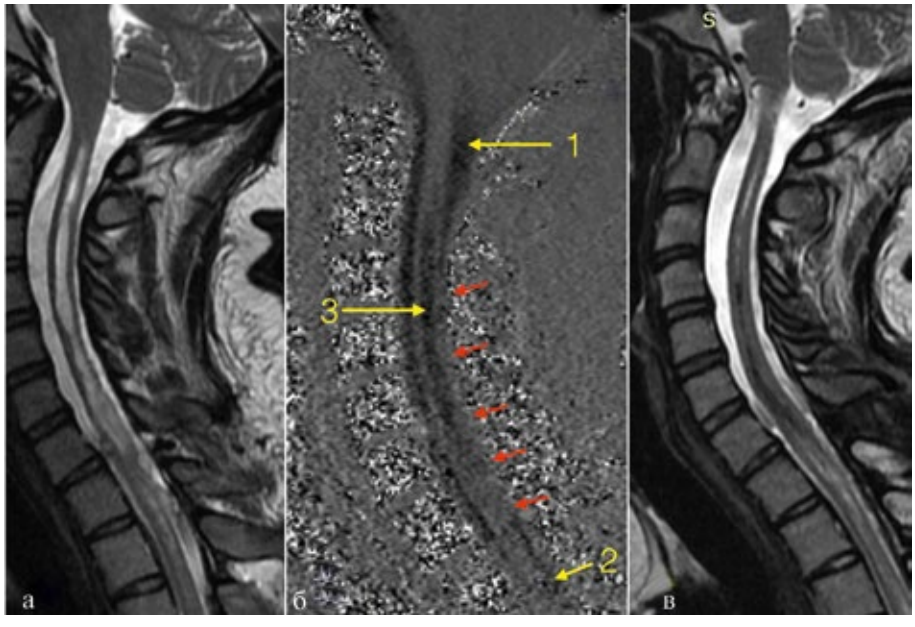

Рис. 1. **МРТ пациента с сирингомиелией, ассоциированной с адгезивным арахноидитом.**

а — Т2-взвешенные изображения МРТ шейного и грудного отделов спинного мозга. Выявлена сирингомиелия на фоне адгезивного арахноидита на уровне С3—С7; б — кардиосинхронизированная фазоконтрастная МРТ шейного отдела спинного мозга, фаза систолы. Маленькими стрелками указана зона фиксации спинного мозга.

1 — заднее субарахноидальное пространство выше уровня фиксации, 2 — заднее субарахноидальное пространство ниже уровня фиксации, 3 — пульсация ликвора в сирингомиелической кисте.

в — через 4 мес после операции по устранению фиксации спинного мозга и восстановлению ликвородинамики.

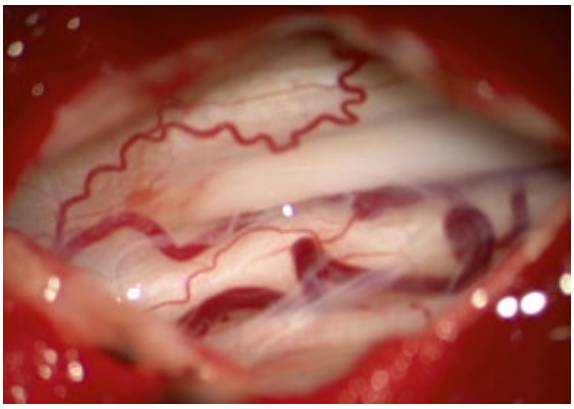

Рис. 2. **Интраоперационная фотография.**

Сиринго-субарахноидальное шунтирование на уровне Th8. Силиконовая трубка установлена в кисту в краниальном направлении и выведена в субарахноидальное пространство в интактной зоне.

перационном периоде выполнялись: рентгенография позвоночника для исключения травматических повреждений или признаков нестабильности, МРТ спинного мозга с контрастированием для исключения опухоли спинного мозга. Также на МРТ оценивали протяженность сирингомиелитической кисты, ее особенности и определяли наличие или отсутствие арахноидальных рубцов. Если уровень и степень выраженности этих рубцов оставались неясными, больным выполнялась кардиосинхронизированная фазоконтрастная МРТ для изучения ликвородинамики и определения уровня фиксации спинного мозга. Такое исследование проведено 21 пациенту. В послеоперационном периоде МРТ выполнялась в течение 48 ч после операции, через 4 мес после нее и затем каждые 6—12 мес **(рис. 1)**.

Ликвородинамическую МРТ в послеоперационном периоде рутинно не выполняли, а эффективность восстановления ликвородинамики на уровне фиксации оценивали по динамике размеров сирингомиелитической кисты и клинической картине.

Для оценки степени выраженности арахноидальных рубцов мы использовали классификацию J. Klecamp [5]:

— 1-я степень — очаговые рубцы до двух позвоночных уровней без блока ликвородинамики, отсутствие предыдущих операций, отсутствие менингита в анамнезе;

— 2-я степень — очаговые рубцы до двух позвоночных уровней с блоком ликвородинамики, отсутствие предыдущих операций, отсутствие менингита в анамнезе;

— 3-я степень — протяженность арахноидальных рубцов более двух позвоночных уровней или перенесенная интрадуральная операция;

— 4-я степень — протяженность арахноидальных рубцов более двух позвоночных уровней с анамнезом менингита.

Хирургическая техника

Шунтирование сирингомиелитической кисты проведено 9 пациентам. Данная операция проводилась либо при отказе пациента от операции, направленной на устранение фиксации спинного мозга и восстановление ликвороциркуляции, либо в случае арахнопатии 3—4-й степени и невозможности проведения патогенетической операции. Для шунтирования выполняли ламинэктомию или аркотомию, вскрытие ТМО, миелотомию по задней продольной щели протяженностью 1—2 мм, вскрытие сирингомиелитической кисты и имплантацию силиконовой шунтирующей трубки в краниальном или краниальном и каудальном (при наличии Т-образной трубки) направлениях на 3—5 см. Далее катетер фиксировался либо в субарахноидальном пространстве, либо проводился в брюшную или грудную полости **(рис. 2)**. Сиринго-плевральное или сиринго-перитонеальное шунтирование проводилось в случае невозможности

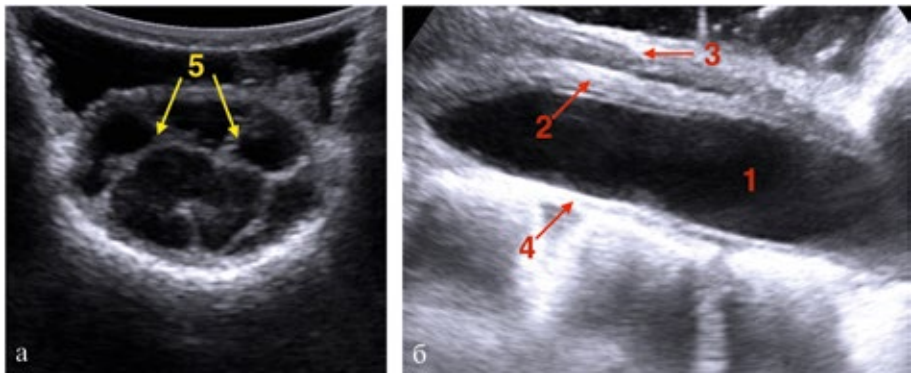

Рис. 3. **Интраоперационная сонография.**

а — аксиальная плоскость сканирования; б — сагиттальная плоскость сканирования. Визуализируется интрамедуллярная гипоэхогенная киста (1). Дорсальная поверхность спинного мозга (2), фиксированная к ТМО (3). Вентральная поверхность спинного мозга «распластана» по ТМО (4). Спинной мозг «фиксирован» к ТМО гиперэхогенными тяжами (5).

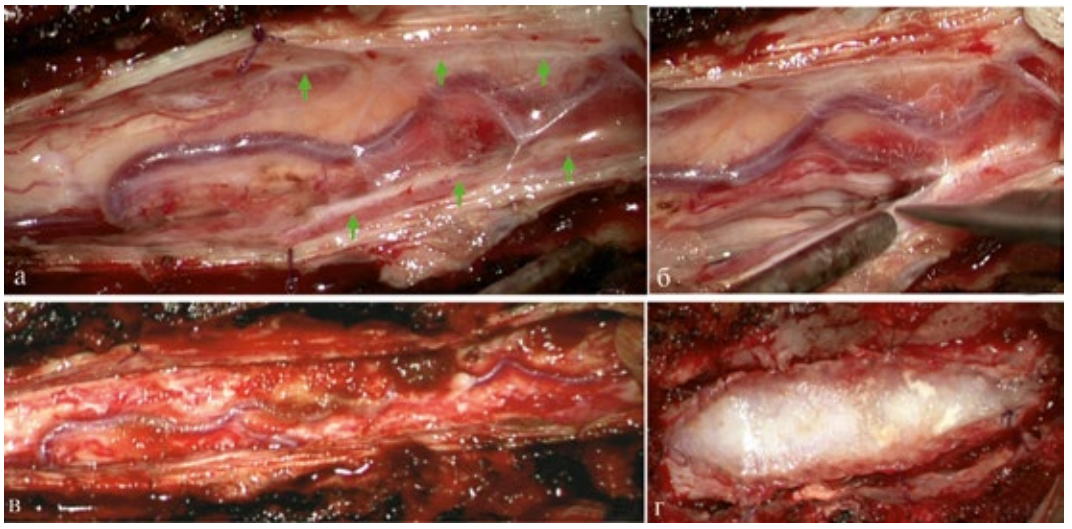

***Рис. 4*. Интраоперационные фотографии.**

а — арахнопатия 3-й степени на уровне Th8—Th12. Рубцы арахноидальной оболочки, фиксирующие спинной мозг, указаны стрелками.
б — этап «острого» разделения спаек и устранения фиксации спинного мозга. в — спайки рассечены на всем протяжении (Th8—Th12), фиксация спинного мозга устранена; г — «расширяющая» пластика ТМО искусственной оболочкой на уровне фиксации спинного мозга (Th12—L2) (фотография другого пациента).

установки дистального конца шунта в свободное от спаек субарахноидальное пространство.

В большинстве случаев мы отдавали предпочтение патогенетическому лечению — устранению фиксации спинного мозга и восстановлению ликвородинамики. Для этого выполняли костно-пластическую или резекционную ламинэктомию на уровнях фиксации спинного мозга, выявленных на дооперационном этапе. Линейным разрезом вскрывали ТМО. На этом этапе нужно быть предельно осторожным, так как спинной мозг и/или его корешки могут быть плотно припаяны к ТМО. Для уменьшения риска повреждения спинного мозга и выбора оптимального места для начала вскрытия ТМО мы использовали интраоперационное УЗИ **(рис. 3)**. Далее с использованием операционного микроскопа производилось разделение ТМО и паутинной оболочки спинного мозга, острым путем с рассечением спаек. При локальной арахнопатии (1—2-я степень) рубцы, как правило, тонкие и покрывают спинной мозг частично, пульсация спинного мозга на этом уровне ослаблена. Этим больным достаточно легко удается устранить фиксацию спинного мозга и восстановить ликвородинамику. У больных с арахнопатией 3—4-й степени изменения значительно более выражены: паутинная оболочка утолщена и плотная, рубцы васкуляризированы, спинно-мозговой жидкости на уровне «сращения», как правило, нет, пульсация спинного мозга отсутствует **(рис. 4)**. Во время операции у таких больных фиксацию спинного мозга полностью (360°) устранить не удается. Мы ограничиваемся разделением спаек на задней и боковых поверхностях спинного мозга и созданием сообщения свободных ликворных пространств выше и ниже уровня фиксации. После рассечения спаек выполнялась расширяющая пластика ТМО искусственной оболочкой с целью создания дополнительного ликворного пространства и снижения риска повторной фиксации спинного мозга. С арахнопатией 3—4-й степени 7 пациентам также имплантировали сиринго-субарахноидальный шунт.

Предоперационное и послеоперационное клиническое состояние оценивали по наличию двигательных, сенсорных нарушений, качеству походки, функции тазовых органов, болевым ощущениям. Общее состояние пациентов оценивалось по шкале Карновского. Подобные обследования проводили до операции, во время госпитализации, через 4 мес после выписки, а затем каждые 6—12 мес.

Результаты

У всех пациентов неврологическая симптоматика стала развиваться на фоне полного здоровья. Клинические проявления заболевания представлены в **табл. 1**.

У большинства пациентов сирингомиелия распространяется вверх и вниз от места фиксации спинного мозга. В нашем исследовании у 24% пациентов киста распространялась выше уровня фиксации, у 17% — ниже, у 59% — она распространялась в обоих направлениях. У 3 пациентов киста распространялась на продолговатый мозг.

Арахнопатия 1-й степени выявлена у 11 пациентов (оперированы 5), арахнопатия 2-й степени — у 16 (оперированы 13), арахнопатия 3-й степени — у

Таблица 1. **Клинические проявления сирингомиелии, ассоциированной с адгезивным арахноидитом**

Симптом	Число пациентов, %
Боль	28
Нарушения чувствительности	74
Атаксия	46
Двигательные нарушения	26
Нарушение функции тазовых органов	2
Бульбарные нарушения	1
Вегетативные нарушения	6

15 (оперированы 12), арахнопатия 4-й степени — у 5 (оперированы 4) **(табл. 2)**.

После операции сирингомиелия продолжала прогрессировать у 7 (20,6%) пациентов: у 1 — с арахнопатией 2-й степени, у 6 — 3—4-й степени.

Первичное шунтирование сирингомиелитической кисты проведено 3 пациентам с арахнопатией 2-й степени и 6 — с арахнопатией 3-й степени. Размеры сирингомиелитической кисты сразу после операции уменьшились у 7 пациентов, однако в течение 1-го года у 4 из них киста стала увеличиваться. Клинически состояние 8 из 9 пациентов улучшилось после операции, однако в течение 1-го года 7 пациентов вернулись на прежний уровень, а у 6 (66,7%) — заболевание продолжило прогрессировать.

Удовлетворительные долгосрочные результаты были получены только в группе больных (n=15) с арахнопатией 1—2-й степени, которым проведены устранение фиксации спинного мозга и восстановление ликвородинамики. Появление нового неврологического дефицита зафиксировано у 1 (6,7%) пациента. Клинической стабилизации состояния к концу 1-го года после операции удалось добиться у 13 (86,6%) больных в этой группе.

У всех пациентов (n=6) с арахнопатией 3-й степени, которым проведены устранение фиксации спинного мозга и восстановление ликвородинамики, ухудшения неврологического статуса сразу после операции не произошло. Однако отдаленные результаты лечения были значительно хуже, чем у пациентов с арахнопатией 1—2-й степени. Только у 3 (50%) пациентов удалось добиться клинической стабилизации состояния к концу 1-го года.

С арахнопатией 4-й степени прооперированы 4 пациента. Ухудшение состояния после операции развилось у 2 (50%). Остановить прогрессирование заболевания удалось только у 1 пациента.

За период наблюдения размеры сирингомиелитической кисты у пациентов с арахнопатией 1—2-й степени после операции по устранению фиксации спинного мозга уменьшились в 11 (73,3%) случаях, не изменились — в 4 и продолжали увеличиваться у 1 пациента **(рис. 5)**. У пациентов с арахнопатией 3—4-й степени после аналогичной операции киста уменьшилась у 3 (30%) больных, у 2 (20%) — осталась без изменений и у 5 (50%) — продолжала увеличиваться.

Хорошим клиническим результатом лечения считалась стабилизация состояния. У некоторых больных произошло улучшение в виде уменьшения сенсорного и моторного дефицита, уменьшения боли.

Осложнения развились у 7 прооперированных пациентов. Структура их представлена в **табл. 3**.

Обсуждение

При лечении пациентов с сирингомиелией, ассоциированной с адгезивной арахнопатией, очень важно точно выявить и локализовать основное заболевание. Опухоли спинного мозга могут быть легко визуализированы на МРТ с контрастированием, однако пациенты с другой патологией встречаются с рядом проблем: низкая информированность о заболевании у врача, необходимость проведения МРТ в специальных режимах, отсутствие четких показа-

Таблица 3. **Структура послеоперационных осложнений**

Тип осложнения	Устранение фиксации (n=25)	Шунтирование (n=9)
Гидроторакс	0	1
Синдром гипердренирования	0	1
Инфекция мочевыводящих путей	1	0
Раневая ликворея	1	0
Нагноение раны	0	0
Нарастание неврологического дефицита	3	0
Всего, абс. (%)	5 (20)	2 (22,2)

Таблица 2. **Виды проведенных операций у пациентов с разной степенью арахнопатии**

Степень арахнопатии	Всего пациентов	Число оперированных пациентов	Шунтирующие операции	Устранение фиксации спинного мозга	Увеличение сирингомиелической кисты (катамнез)	Повторные операции
1-я	11	5	—	5	—	
2-я	16	13	3	10	1	
3-я	15	12	6	6	3	3
4-я	5	4	—	4	3	3



Рис. 5. **Т2-взвешенные изображения МРТ грудного и поясничного отделов спинного мозга. Выявлена сирингомиелия (С4—L1) на фоне адгезивного арахноидита на уровне Th8—Th12.**

а — до операции, б — через 1 год после операции по устранению фиксации спинного мозга и восстановлению ликвородинамики. Сирингомиелитическая полость значительно уменьшилась в размерах.

ний к операции и принятой стратегии операции, неэффективность консервативного лечения. В последнее время в большинстве опубликованных работ утверждается, что идиопатической сирингомиелии не существует, и у каждого пациента можно определить причину развития заболевания [5, 6]. Таким образом, на это должны быть направлены все усилия.

Давно известно, что арахноидит и адгезивная арахнопатия могут приводить к сирингомиелии [7—12]. Однако патогенез развития этого заболевания до конца не изучен. Гематомиелия и ишемия спинного мозга могут быть причиной развития сирингомиелии, но нередко сирингомиелия развивается спустя несколько лет после легкой спинальной травмы, не приводящей к ишемии спинного мозга, или гематомиелии.

Существует теория, что причиной сирингомиелии может быть нарушение ликвородинамики в результате формирования арахноидальных спаек, образующихся вследствие локального воспалительного процесса [4, 7, 13—19]. Этой теории придерживается большинство врачей, занимающихся лечением сирингомиелии. Мы также взяли ее за основу объяснения патогенеза патологии, выявленной в данной серии больных. Воспалительный процесс может быть запущен как инфекционным агентом (гнойный или туберкулезный менингит), так и стать следствием реакции на введение каких-либо лекарственных препаратов в позвоночный канал, на перенесенное субарахноидальное кровоизлияние, механическое повреждение оболочек спинного мозга, ушиб спинного мозга, дегенеративные заболевания позвоночника, кифотическую деформацию и т.п. Еще один важный фактор, который может приводить к формированию спаек — интрадуральные операции. В зависимости от причин адгезивного арахноидита протяженность спаек может составлять от нескольких миллиметров до длины всего спинного мозга, с соответствующей клинической картиной. Наиболее тяжелые формы спинального арахноидита возникают вследствие туберкулезного менингита [4, 20, 21].

Первая попытка хирургического лечения сирингомиелии произведена Abbe и Coley в 1892 г. [цит. по 5]. Они обнаружили признаки спинального арахноидита у пациента и дренировали кисту. Позже подобные операции были проведены другими авторами [10, 22]. Впервые восстановить ликвородинамику на уровне арахнопатии попытался L. Adelstein в 1938 г. [23].

Несмотря на данные клинических исследований, появившихся в последнее десятилетие, лечение сирингомиелии шунтирующими операциями остается самым распространенным методом лечения. Нередко хирурги ограничиваются простым вскрытием кисты без имплантации шунта. И хотя ближайшие результаты лечения обнадеживают, долгосрочные остаются неудовлетворительными [5, 7]. В нашей серии наблюдений частота неудовлетворительных результатов в отдаленном периоде после шунтирующих операций составила 66,7%. Следует отметить малое количество пациентов в этой группе больных для достоверных выводов. По данным разных авторов [4, 24], рецидив сирингомиелии наблюдается в 72—100%. Основная причина — обтурация шунта рубцовой тканью или его смещение. Так, в самой большой опубликованной серии таких операций анализ Каплана—Майера продемонстрировал клиническую стабилизацию только у 3% пациентов (частота рецидивов — 97%) [5]. Результаты шунтирующих операций были немного лучше у посттравматических больных, не достигая статистической значимости.

В случае проведения шунтирующей операции производить имплантацию шунта лучше на некотором отдалении от зоны арахнопатии, так как любое хирургическое вмешательство, направленное на сокращение рубцовой ткани, несет риск образования новых рубцов, еще более выраженных.

В нашей работе 7 пациентам с арахнопатией 3—4-й степени мы провели устранение фиксации спинного мозга с последующей имплантацией сиринго-субарахноидального шунта. Похожая методика недавно описана K. Iwatsuki и соавт. [25]. В отличие от авторов, проксимальный конец шунта мы

имплантировали у нижнего края рубцовых изменений, а дистальный помещали в свободное от спаек заднее субарахноидальное пространство на расстоянии 5—7 см. К сожалению, судить об эффективности данной комбинации пока не представляется возможным в связи с малым количеством наблюдений и коротким катамнезом, но у нас сложилось впечатление о лучших результатах такого лечения. В литературе по тем же причинам, пока также нет объективной оценки данной методики. Также авторами описаны варианты субарахноидально-субарахноидального шунтирования, комбинации адгезиолизиса и вентрикуло-субарахноидального шунтирования [26, 27].

Для пластики ТМО мы использовали только искусственные материалы, препятствующие образованию спаек с окружающими тканями. Такой же тактики придерживаются J. Klecamp и T. Lee [5, 7], опубликовавшие самые большие серии пациентов с длительным анамнезом и доказавшие преимущества данных материалов над собственными тканями пациента.

Несмотря на современные возможности предоперационной диагностики, проблема выбора уровня операции остается значимой. Даже проведение высокоразрешающих Т2-взвешенных и ликвородинамических МРТ-исследований на высокопольных томографах почти в 30% не позволяет определить уровень фиксации [28, 29]. В таких случаях мы определяли косвенные признаки фиксации в местах истончения сирингомиелитической кисты или в области ее полюсов. После выявления фиксации, расширяли операцию до уровня свободного субарахноидального пространства. Значительно облегчить поиски арахноидальных сращений может метод текалоскопии свободного субарахноидального пространства, описанный А.О. Гущей, А.А. Кащеевым и соавт. [30, 31]. S. Yamaguchi и соавт. [32] для определения блока ликвородинамики и уточнения протяженности адгезиолизиса описывают применение инъекций раствора генцианового фиолетового в субарахноидальные пространства.

Возраст, продолжительность анамнеза, локализация фиксации спинного мозга и причина возникновения арахнопатии не являются предикторами рецидива заболевания [11]. Существуют единичные работы, свидетельствующие о наличии наследственных форм арахнопатии [33—35].

Достаточно часто клинический результат не коррелирует с послеоперационными изменениями размера сирингомиелитической кисты.

Как правило, большинство пациентов обращаются за помощью, имея уже определенные неврологические проблемы. Ожидать какого-то серьезного улучшения состояния у них не стоит. Остановка прогрессирования заболевания — реалистичная цель, которая может и должна быть достигнута в результате лечения. В нашей группе через год после операции у 14 (41,1%) пациентов удалось стабилизировать состояние и только 6 (17,6%) отметили какое-то улучшение. Состояние пациентов по шкале Карновского статистически значимо не изменилось, что соответствует данным, опубликованным разными авторами [2, 4, 7, 14].

Выводы

Частота развития рецидива сирингомиелии в отдаленном периоде у пациентов, перенесших шунтирующую операцию, по данным литературы, составляет 97%, в то время как прогрессирование сирингомиелии после устранения фиксации спинного мозга при арахнопатии 1—2-й степени составляет всего 13,4%. Таким образом, в этой группе пациентов рекомендовано проведение операции устранения фиксации спинного мозга.

Результаты устранения фиксации спинного мозга при арахнопатии 3—4-й степени значительно хуже — частота рецидива составляет более 80%. Также стоит обратить внимание на высокий процент послеоперационных неврологических осложнений у пациентов с арахнопатией 3—4-й степени. В этой группе пациентов целесообразнее проведение шунтирующих операций. Для снижения риска неврологических осложнений при проведении таких операций целесообразно использовать нейрофизиологический мониторинг.

Конфликт интересов: авторы заявляют об отсутствии конфликта интересов.

Литература

1. Alvisi C, Cerisoli M. Long-term results of the surgical treatment of syringohydromyelia. *Acta Neurochir*. 1984;71(1-2):133-140. doi: 10.1007/BF01401158
2. Batzdorf U, Klekamp J, Johnson J. A critical appraisal of syrinx cavity shunting procedures. *Journal of Neurosurgery*. 1998;89(3):382-388. doi: 10.3171/jns.1998.89.3.0382
3. Caplan LR, Norohna AB, Amico LL. Syringomyelia and arachnoiditis. *Journal of Neurology, Neurosurgery & Psychiatry*. 1990;53(2):106-113. doi: 10.1136/jnnp.53.2.106
4. Klekamp J, Batzdore U, Samii M, Bothe HW. Treatment of syringomyelia associated with arachnoid scarring caused by arachnoiditis or trauma. *Journal of Neurosurgery*. 1997;86(2):233-240. doi: 10.3171/jns.1997.86.2.0233
5. Klekamp J, Samii M. *Syringomyelia — Diagnosis and Treatment*. Heidelberg, Germany: Springer Verlag. 2001.
6. Klekamp J. Treatment of posttraumatic syringomyelia. *Journal of Neurosurgery: Spine*. 2012;17(3):199-211. doi: 10.3171/2012.5.spine11904

7. Lee T, Alameda G, Camilo E, Green B. Surgical treatment of posttraumatic myelopathy associated with syringomyelia. *Spine*. 2001;26(24 Suppl):119-127. doi: 10.1097/00007632-200112151-00020
8. Chang H, Joko M, Matsuo N, Kim S, Nakagawa H. Subarachnoid pressure — dependent change in syrinx size in a patient with syringomyelia associated with adhesive arachnoiditis. *Journal of Neurosurgery: Spine*. 2005;2(2):209-214. doi: 10.3171/spi.2005.2.2.0209
9. Peerless S, Durward Q. Management of syringomyelia: a pathophysiological approach. *Clin Neurosurg*. 1983;30:531-576.
10. Edgar R, Quail P. Progressive post-traumatic cystic and non-cystic myelopathy. *British Journal of Neurosurgery*. 1994;8(1):7-22. doi: 10.3109/02688699409002388
11. Batzdorf U. Primary spinal syringomyelia. *Journal of Neurosurgery: Spine*. 2005;3(6):429-435. doi: 10.3171/spi.2005.3.6.0429
12. Евзиков Г.Ю. Сирингомиелия. *Нейрохирургия*. 2008;2:8-13.
13. Chang H. Theoretical analysis of the pathophysiology of syringomyelia associated with adhesive arachnoiditis. *Journal of Neurology, Neurosurgery & Psychiatry*. 2004;75(5):754-757. doi: 10.1136/jnnp.2003.018671
14. Brodbelt A, Stoodley M, Watling A, Tu J, Burke, Jones N. Altered subarachnoid space compliance and fluid flow in an animal model of posttraumatic syringomyelia. *Spine*. 2003;28(20):E413-E419. doi: 10.1097/01.brs.0000092346.83686.b9
15. Greitz D. Unraveling the riddle of syringomyelia. *Neurosurgical Review*. 2006;29(4):251-264. doi: 10.1007/s10143-006-0029-5
16. Chang H. Theoretical analysis of the pathophysiology of syringomyelia associated with adhesive arachnoiditis. *Journal of Neurology, Neurosurgery & Psychiatry*. 2004;75(5):754-757. doi: 10.1136/jnnp.2003.018671
17. Kobayashi S, Kato K, Rodríguez Guerrero A, Baba H, Yoshizawa H. Experimental Syringohydromyelia Induced by Adhesive Arachnoiditis in the Rabbit: Changes in the Blood-Spinal Cord Barrier, Neuroinflammatory Foci, and Syrinx Formation. *Journal of Neurotrauma*. 2012;29(9):1803-1816. doi: 10.1089/neu.2011.2259
18. Cho K, Iwasaki Y, Imamura H, Hida K, Abe H. Experimental model of posttraumatic syringomyelia: the role of adhesive arachnoiditis in syrinx formation. *Journal of Neurosurgery*. 1994;80(1):133-139. doi: 10.3171/jns.1994.80.1.0133
19. Kamian K, Rahmathulla G. Compressive Cervicothoracic Adhesive Arachnoiditis following Aneurysmal Subarachnoid Hemorrhage: A Case Report and Literature Review. *Journal of Neurological Surgery Reports*. 2014;75(01):e56-e61. doi: 10.1055/s-0033-1363506
20. Caplan L, Norohna A, Amico L. Syringomyelia and arachnoiditis. *Journal of Neurology, Neurosurgery & Psychiatry*. 1990;53(2):106-113. doi: 10.1136/jnnp.53.2.106
21. Schon F, Bowler J. Syringomyelia and syringobulbia following tuberculous meningitis. *Journal of Neurology*. 1990;237(2):122-123. doi: 10.1007/bf00314677
22. Shikata J, Yamamuro T, Iida H, Sugimoto M. Surgical Treatment for Symptomatic Spinal Adhesive Arachnoiditis. *Spine*. 1989;14(8):870-875. doi: 10.1097/00007632-198908000-00018
23. Adelstein L. The surgical treatment of syringomyelia. *The American Journal of Surgery*. 1938;40(2):384-395. doi: 10.1016/s0002-9610(38)90766-4
24. Sgouros S, Williams B. A critical appraisal of drainage in syringomyelia. *Journal of Neurosurgery*. 1995;82(1):1-10. doi: 10.3171/jns.1995.82.1.0001
25. Iwatsuki K, Yoshimine T, Ohnishi Y, Ninomiya K, Ohkawa T, Moriwaki T. Syringomyelia Associated with Spinal Arachnoiditis Treated by Partial Arachnoid Dissection and Syrinx-Far Distal Subarachnoid Shunt. *Clinical Medicine Insights: Case Reports*. 2014;107. doi: 10.4137/ccrep.s14895
26. Tachibana T, Moriyama T, Maruo K, Inoue S, Arizumi F, Yoshiya S. Subarachnoid-subarachnoid bypass for spinal adhesive arachnoiditis. *Journal of Neurosurgery: Spine*. 2014;21(5):817-820. doi: 10.3171/2014.7.spine131082
27. Mitsuyama T, Asamoto S, Kawamata T. Novel surgical management of spinal adhesive arachnoiditis by arachnoid microdissection and ventriculo–subarachnoid shunting. *Journal of Clinical Neuroscience*. 2011;18(12):1702-1704. doi: 10.1016/j.jocn.2011.03.014
28. Mauer U, Freude G, Danz B, Kunz U. Cardiac-gated phase-contrast magnetic resonance imaging of cerebrospinal fluid flow in the diagnosis of idiopathic syringomyelia. *Neurosurgery*. 2008;63(6):1139-1144. doi: 10.1227/01.neu.0000334411.93870.45
29. Gottschalk A, Schmitz B, Mauer U, Bornstedt A, Steinhoff S, Danz B, Schlötzer W, Rasche V. Dynamic visualization of arachnoid adhesions in a patient with idiopathic syringomyelia using high-resolution cine magnetic resonance imaging at 3T. *J Magn Reson Imaging*. 2010;32(1):218-222. doi: 10.1002/jmri.22207
30. Кащеев А.А., Арестов С.О., Гуща А.О. Гибкая эндоскопия в хирургическом лечении спинальных адгезивных арахноидитов и арахноидальных кист. *Вопросы нейрохирургии им. Н.Н. Бурденко*. 2013;77(5):44-55.
31. Гуща А.О., Семенов М.С., Кащеев А.А., Арестов С.О., Лепсверидзе Л.Т. Гибкая эндоскопия в нейрохирургии. *Анналы клинической и экспериментальной неврологии*. 2015;9(4):42-48.
32. Yamaguchi S, Hida K, Takeda M, Mitsuhara T, Morishige M, Yamada N, Kurisu K. Visualization of regional cerebrospinal fluid flow with a dye injection technique in focal arachnoid pathologies. *Journal of Neurosurgery: Spine*. 2015;22(5):554-557. doi: 10.3171/2014.10.spine1446
33. Pasoglou V, Janin N, Tebache M, Tegos T, Born J, Collignon L. Familial Adhesive Arachnoiditis Associated with Syringomyelia. *American Journal of Neuroradiology*. 2014;35(6):1232-1236. doi: 10.3174/ajnr.a3858
34. Nagai M, Sakuma R, Aoki M, Abe K, Itoyama Y. Familial spinal arachnoiditis with secondary syringomyelia: clinical studies and MRI findings. *Journal of the Neurological Sciences*. 2000;177(1):60-64. doi: 10.1016/s0022-510x(00)00338-5
35. Yabe I, Kikuchi S, Tashiro K. Familial syringomyelia: the first Japanese case and review of the literature. *Clinical Neurology and Neurosurgery*. 2002;105(1):69-71. doi: 10.1016/s0303-8467(02)00091-4

Поступила 19.07.16

Комментарий

Работа посвящена определению оптимального объема хирургического вмешательства при сирингомиелии, возникающей на фоне спинального адгезивного арахноидита, а также выявлению критериев оценки его результатов. Проводится анализ клинико-неврологического статуса 47 пациентов, оперированных авторами за 5-летний период, а также описывается хирургическая тактика 40 операций в зависимости от типа арахнопатии (4-го типа по J. Klekamp в зависимости от протяженности, характера и генеза спаечного процесса). Устранение фиксации спинного мозга выполнено 25 пациентам, шунтирование кисты — 9 больным. После анализа результатов операций и развившихся осложнений авторы приходят к выводу, что прогрессирование сирингомиелии после устранения фиксации спинного мозга при арахнопатии I—II степени наблюдается у 13,4%, ввиду чего для этой группы пациентов рекомендовано устранение фиксации спинного мозга. В то же время частота рецидива после данной операции

при арахнопатии III—IV степени составляет более 80%, поэтому им целесообразнее проводить шунтирующие операции.

Проблема адгезивных арахноидитов и смежных с ними патологий является одной из самых сложных и увлекательных в спинальной нейрохирургии. Таковой ее делают непонятный генез заболевания (по нашим данным, до 47% арахнопатий идиопатические, т.е. с неясной причиной — это согласуется с данными А.А. Зуева и соавт.), сложность клинических и рентгенологических проявлений, разнообразие симптомов, приводящее порой к диагностическим ошибкам, и, главное, отсутствие единого подхода к хирургическому лечению. Авторы справедливо ссылаются на экспертные данные J. Klekamp о почти 100% частоте отсроченных неудач ликворошунтирующих операций. Есть все основания полагать, что лечение таких арахноидитов должно быть патогенетическим, т.е. направленным именно на устранение фиксации спинного мозга, служащей, согласно гидродинамической теории, глубинной причиной сирингомиелии.

Таким образом, статья посвящена интересной и актуальной теме, а ее клинический материал сравнительно велик, поскольку заболевание само по себе является редким и поэтому малоизученным.

Вопросы, возникающие по поводу статьи, носят исключительно дискуссионный характер и не умаляют ее высокой информативности и качества.

Во-первых, при выработке хирургической тактики авторы опирались, в основном, на классификацию арахнопатий по J. Klekamp. В то же время мы в своей практике скорее ориентируемся на морфологические сведения, полученные непосредственно при операции: практика показывает, что истинная протяженность спаек может превосходить впечатление о ней при МРТ, в том числе и тонких исследованиях (ликвородинамика, МР-миелография и пр.). Кроме того, интересно было бы проследить взаимосвязь результата лечения не только со степенью, но и с точным генезом арахноидита: согласно нашему опыту, посттравматические и постгеморрагические арахноидиты имеют лучший послеоперационный прогноз, чем поствоспалительные.

Во-вторых, мы рутинно пользуемся технологией гибкой эндоскопии (текалоскопии) субарахноидального пространства, применяемой и зарегистрированной как метод лечения International Study Group for Thecaloscopy (Warnke и соавт., Цвиккау). На наш взгляд, она является удачным и логичным дополнением микрохирургического этапа операции, поскольку позволяет сделать диссекцию не только видимых на МРТ спаек в зоне доступа, но и широко за его пределами. По нашим сведениям, видеоэндоскопия способна улучшить ранний и отсроченный результаты лечения.

Вызывает определенные методологические вопросы применение шкалы Карновски для оценки состояния пациентов. Данная шкала имеет высокую валидность в онкологии, но не учитывает достаточно вариабельной неврологической симптоматики при арахноидитах и сирингомиелии. На наш взгляд, удобнее пользоваться отдельными шкалами для оценки болевого синдрома, чувствительных и двигательных нарушений, качества жизни. Тем не менее данное суждение неоднозначно: утвержденной в мировой литературе шкалы для арахнопатий не существует до сих пор.

Таким образом, мы считаем работу А.А. Зуева и соавт. актуальной и практически значимой. Надеемся, что параллельные исследования различных групп пациентов с этой редкой патологией приведут к улучшению понимания ее генеза и тактики лечения, а в конечном счете улучшат качество жизни пациентов.

А.О. Гуща (Москва)