doi: 10.17116/neiro201680699-106

Применение хирургических доступов к задней черепной ямке в положении больного лежа

Д.м.н., проф. В.Н. ШИМАНСКИЙ[1], к.м.н. В.В. КАРНАУХОВ[1], д.м.н. С.В. ТАНЯШИН[1], к.м.н. В.К. ПОШАТАЕВ[1, 2], К.В. ШЕВЧЕНКО[1], Д.А. ОДАМАНОВ[1], С.В. КОНДРАХОВ[2]

[1]ФГАУ «НИИ нейрохирургии им. акад. Н.Н. Бурденко» (дир. — акад. РАН А.А. Потапов) Минздрава России, Москва, Россия; [2]ФГБУ «Клиническая больница №1» (Волынская) УДП РФ, Москва, Россия

Различные субокципитальные доступы активно используются в современной нейрохирургии при лечении патологии задней черепной ямки. Основные положения пациента на операционном столе при их выполнении — полусидя и лежа.
Материал и методы. В статье приведены подробное описание и техника выполнения ретросигмовидного субокципитального и срединного субокципитального доступов в положении лежа.
Заключение. Ретросигмовидный субокципитальный и срединный субокципитальный хирургические доступы в положении лежа при правильном их использовании обеспечивают хороший обзор операционного поля при минимальных рисках развития осложнений, связанных с положением пациента на операционном столе.

Ключевые слова: ретросигмовидный субокципитальный доступ, срединный субокципитальный доступ, опухоли задней черепной ямки, хирургия основания черепа, опухоли основания черепа.

Use of surgical approaches to the posterior cranial fossa in patients in a lying position

V.N. SHIMANSKIY[1], V.V. KARNAUKHOV[1], S.V. TANYASHIN[1], V.K. POSHATAEV[1,2], K.V. SHEVCHENKO[1], D.A. ODAMANOV[1], S.V. KONDRAKHOV[2]

[1]Burdenko Neurosurgical Institute, Moscow, Russia; [2]Clinical Hospital №1 (Volynskaya) of the Presidential Administration of the Russian Federation, Moscow, Russia

Background. Various suboccipital approaches are extensively used in modern neurosurgery for treatment of posterior cranial fossa disease. The main patient's positions on the operating table during surgery are half-sitting and lying ones.
Material and methods. The article provides a detailed description and methodology of retrosigmoid suboccipital and median suboccipital approaches in a lying position.
Conclusion. The retrosigmoid suboccipital and median suboccipital approaches in a lying position, when used correctly, provide a good view of the operating field with the minimal risk of complications associated with the patient's position on the operating table.

Keywords: retrosigmoid suboccipital approach, median suboccipital approach, posterior cranial fossa tumors, skull base surgery, skull base tumors.

В современной нейрохирургии для лечения патологии задней черепной ямки (ЗЧЯ), такой как опухоли основания черепа, мозжечка и ствола головного мозга, синдромы компрессии черепных нервов, сосудистые заболевания вертебробазилярного бассейна, активно используются различные субокципитальные доступы [1—8]. Основные положения пациента на операционном столе при их выполнении — полусидя и лежа. Каждое из них имеет свои преимущества и недостатки. Положение «полусидя» обеспечивает более адекватную вентиляцию легких, а благодаря естественному пассажу жидкости из операционной раны под воздействием силы тяжести, дает хорошую визуализацию анатомических структур ЗЧЯ. В то же время использование этого положения несет высокий риск развития воздушной эмболии, гемодинамических нарушений, связанных со сменой положения больного (ортостатическая гипотензия), приводит к пневмоцефалии и другим осложнениям. Основным жизнеугрожающим осложнением, связанным с положением пациента «полусидя», является воздушная эмболия. Она может стать причиной тяжелых сердечно-сосудистых нарушений, ишемического повреждения сердечной мышцы, головного мозга. Указанные осложнения практически полностью исключены, если пациент во время операции находится в горизонтальном положении [9]. Это обстоятельство заставляет многих хирургов отказаться от положения «полусидя» при операциях на ЗЧЯ. В данной статье подробно описана и проиллюстрирована техника выполнения основных хирургических доступов к структурам ЗЧЯ в положении «лежа».

© Коллектив авторов, 2016

e-mail: shimava@nsi.ru

Материал и методы

В отделении околостволовых опухолей ФГАУ «НИИ нейрохирургии им. акад. Н.Н. Бурденко» Минздрава России ежегодно проходит более 450 хирургических вмешательств при патологии ЗЧЯ. Основными являются два доступа: ретросигмовидный субокципитальный и срединный субокципитальный.

Ретросигмовидный субокципитальный доступ (РСОД) применяется нейрохирургами уже более 100 лет [1].

В настоящее время он используется при следующих патологиях ЗЧЯ:

— опухоли основания ЗЧЯ: невриномы черепных нервов (слухового, тройничного, лицевого, нервов области яремного отверстия), менингиомы, хордомы и т.д.;

— эпидермоидные кисты (холестеатомы) цистерн ЗЧЯ;

— синдромы гиперфункции черепных нервов: невралгия тройничного и языкоглоточного нервов, гемифациальный спазм, позиционные головокружения (нейроваскулярный конфликт вестибулокохлеарного нерва);

— опухоли ствола головного мозга, полушарий мозжечка;

— сосудистые заболевания вертебробазилярного бассейна.

В положении «лежа» пациент укладывается либо на спину, либо на бок.

Расположение пациента на операционном столе в позиции «лежа на спине». В укладке пациента участвуют хирург, его ассистент и анестезиолог. Введенный в наркоз и интубированный пациент лежит на спине. Голова располагается на подголовнике. Анестезиолог приподнимает пациента, а ассистент подкладывает валик под ипсилатеральное плечо, туловище и ягодичную область, обеспечивая наклон туловища в 30°. При этом хирургом осуществляется ротация головы в сторону наклона туловища **(рис. 1, а, б)**. Ассистент устанавливает упор в плечо с противоположной стороны для предотвращения соскальзывания пациента во время возможной коррекции положения при помощи наклона операционного стола в ходе операции **(см. рис. 1, а)**. Одновременно с этим анестезиолог производит сгибание ипсилатеральной ноги в коленном и тазобедренном суставах до 30° с ротацией ее внутрь. Это позволяет соблюсти необходимое положение оси тела, компенсируя ротацию позвоночника по оси при подкладывании валика. Для профилактики развития нарушения трофики мягких тканей, между ногами помещается поролоновая прокладка. Рука со стороны доступа укладывается на грудь. Фиксацию головы в скобе Mayfield осуществляют хирург и его ассистент (один поддерживает голову на весу, другой устанавливает шипы). Позиционирование шипов производится следую-

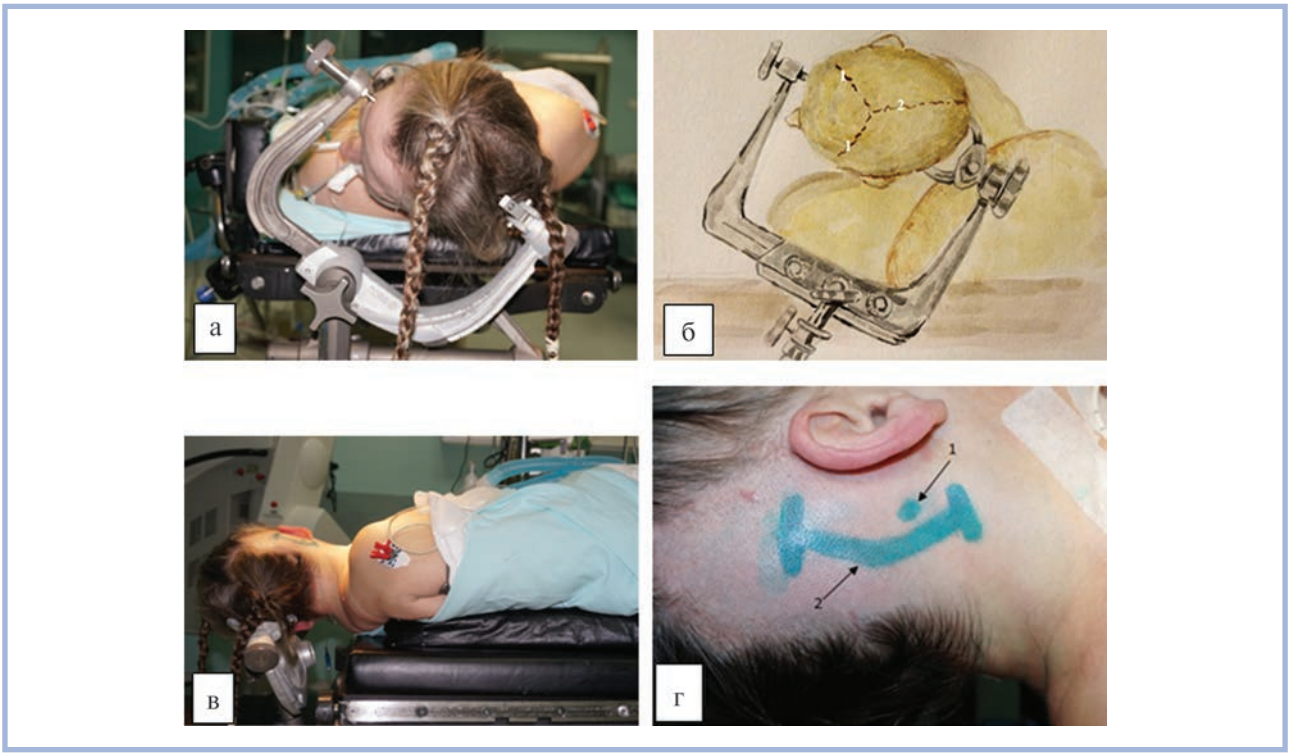

Рис. 1. **Ретросигмовидный субокципитальный доступ в положении «лежа на спине» с валиком под ипсилатеральным плечом.**

а, б — положение шипов жесткой фиксации. Сагиттальный синус параллелен полу: 1 — коронарный шов, 2 — сагиттальный шов; в — положение пациентки и системы жесткой фиксации, вид сбоку. Ориентиры разреза кожи (г): 1 — вырезка сосцевидного отростка, 2 — линия разреза, проходящая параллельно ушной раковине.

щим образом: одинарный шип устанавливается на лобный бугор с одноименной стороны, а спаренные — на верхнюю височную линию и затылочную кость выше астериона с противоположной **(см. рис. 1, а, б)**. Шипы плотно фиксируются в наружной пластинке костей черепа; при этом следует избегать установки шипов над тонкими участками костей свода черепа (над лобными пазухами, ячейками сосцевидных отростков, а также по переднему краю височной мышцы). Позиция шипов должна обеспечить достаточный обзор операционного поля и возможность скелетирования кости в необходимом объеме.

Затем фиксированная в скобе Mayfield-Kees голова поворачивается хирургом по оси на 30° в противоположную от патологического процесса сторону и максимально сгибается вперед (но не более чем на 2 поперечных пальца между подбородком и грудью). Необходимо убедиться, что сагиттальный шов параллелен полу **(см. рис. 1, а, б)**. При таком положении головы достигается наилучший обзор структур мостомозжечкового угла. При повороте и сгибании головы также необходимо соблюсти продольную ось тела (линия, проходящая через *protuberantia occipitalis externa* и вершины остистых отростков шейных позвонков, должна быть прямой). Нужно учитывать опасность компрессии яремных вен при избыточном сгибании головы, что наиболее актуально для гиперстенических пациентов с повышенной массой тела, короткой и полной шеей.

Описание хирургического доступа. РСОД производится в шейно-затылочной области ниже верхней выйной линии. Кровоснабжение этой области осуществляется из затылочной и задней заушной артерий. Отток крови из мягких тканей затылочной области происходит по венам, сопровождающим указанные артерии и впадающим в наружную яремную вену. Иннервируются мягкие ткани затылочной области большим затылочным нервом, который сопровождает большую затылочную артерию [1].

Ориентирами для разреза мягких тканей служит вырезка сосцевидного отростка и линия перехода чешуи затылочной кости в горизонтальную часть. Кожный разрез при РСОД в положении лежа чаще проводится параллельно ушной раковине, на расстоянии 1,5—2,5 см кзади от вырезки сосцевидного отростка **(см. рис. 1, г)**. Верхняя треть кожного разреза располагается выше линии проекции поперечного синуса. Граница между средней и нижней третью разреза проходит на уровне вырезки сосцевидного отростка **(см. рис. 1, г)**.

После рассечения кожи и подкожной клетчатки мышцы отсекаются в месте прикрепления их к верхней выйной линии и площадке затылочной кости. Этап отсечения мышц целесообразно проводить при помощи монополярной коагуляции, что позволяет значительно снизить капиллярное кровотечение. Скелетировать необходимо участок затылочной кости на протяжении от сосцевидного отростка к средней линии медиально (ориентировочно до предполагаемой середины гемисферы мозжечка) и от верхней выйной линии сверху до уровня большого затылочного отверстия снизу.

При рассечении мягких тканей не следует забывать о затылочной артерии, повреждение которой вызывает интенсивное кровотечение. Целесообраз-

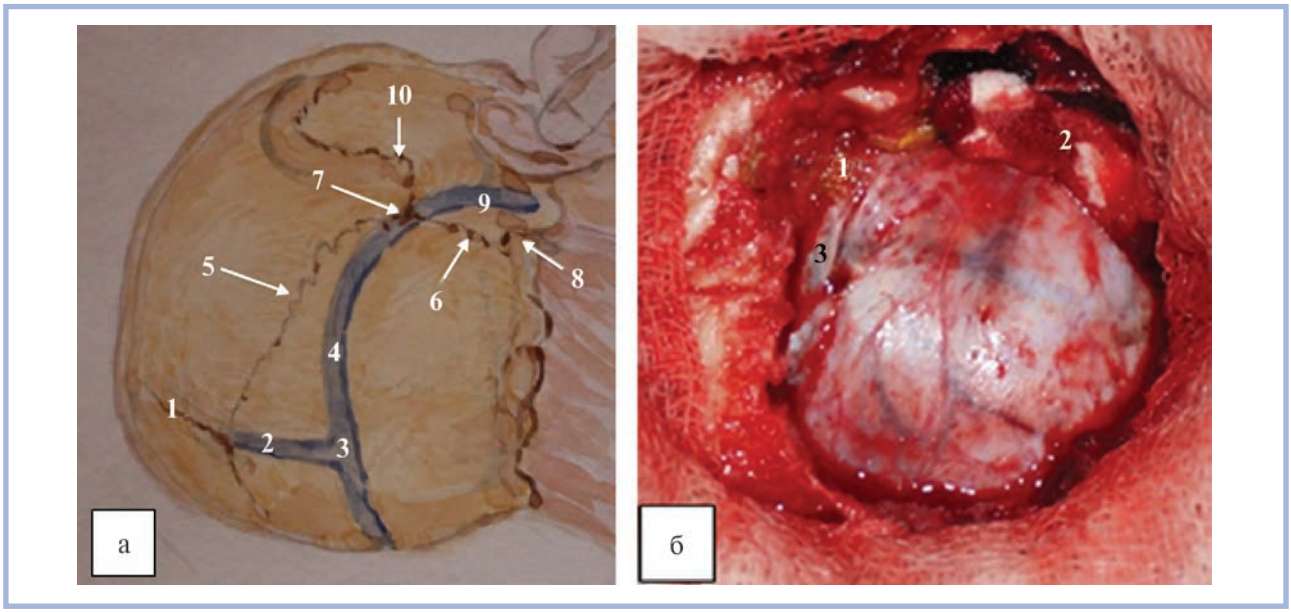

Рис. 2. **Ретросигмовидный субокципитальный доступ справа.**

а — схематическое изображение основных ориентиров затылочной области: 1 —сагиттальный шов, 2 — верхний сагиттальный синус, 3 — синусный сток, 4 — поперечный синус, 5 — лямбдовидный шов, 6 — затылочно-сосцевидный шов, 7 — астерион, 8 — вырезка сосцевидного отростка, 9 — сигмовидный синус, 10 — теменно-сосцевидный шов; б — общий вид краниотомии справа: 1 — переход поперечного синуса в сигмовидный, 2 — проекция сигмовидного синуса (на него уложена гемостатическая губка), 3 — нижний край поперечного синуса.

но вначале обнаружить затылочную артерию в мягких тканях и пересекать ее только после предварительной коагуляции. Скелетирование чешуи затылочной кости, как правило, сопровождается вскрытием венозных выпускников, расположенных латеральнее и выше вырезки сосцевидного отростка, а в нижних отделах — в области кольца большого затылочного отверстия. Вскрытые выпускники должны быть герметизированы при помощи воска.

Ориентиром для наложения фрезевого отверстия является астерион (точка схождения лямбдовидного, затылочно-сосцевидного и теменно-сосцевидного швов). В проекции этой точки находится переход сигмовидного синуса в поперечный **(рис. 2, а)**. Чаще всего астерион находится на расстоянии 3—4 см выше сосцевидной вырезки. Фрезевое отверстие накладывается на 5 мм ниже астериона. После отделения твердой мозговой оболочки от кости в области фрезевого отверстия, при помощи пневмотрепана производится костно-пластическая трепанация **(см. рис. 2, б)**. В некоторых случаях, когда твердая мозговая оболочка значительно спаяна с костью (чаще всего это встречается у пациентов старше 60 лет), выполняется резекционная трепанация при помощи костных кусачек с последующим закрытием костного дефекта имплантатом.

С особой аккуратностью следует производить распилы над или рядом с поперечным и сигмовидными синусами, поскольку их травматизация ведет к интенсивному венозному кровотечению. При травме синуса его необходимо герметизировать гемостатической губкой или материалом Тахокомб, укладывая их на поверхность поврежденной стенки синуса. Нельзя помещать гемостатические препараты в полость вскрытого синуса, так как в этом случае возможно развитие его тромбоза, что может привести к серьезному неврологическому дефициту или даже смерти пациента.

Чтобы избежать повреждения венозных синусов, необходимо производить распил кости на расстоянии 5 мм от предполагаемой нижней границы поперечного синуса и на 5 мм медиальнее сигмовидного синуса. После краниотомии обычно производится дополнительная резекция кости латерально для обнажения края сигмовидного синуса. При дополнительной резекции латерального края трепанационного окна часто вскрываются ячеи сосцевидного отростка. Нарушение их целостности может стать причиной назальной ликвореи в послеоперационном периоде, что в свою очередь чревато развитием менингита, поэтому в конце операции их необходимо герметизировать аутотканями. Для этого может быть использована жировая клетчатка, взятая с бедра пациента, или фрагменты мышечной ткани из операционной раны на шее. Дополнительно для этой цели используется Тахокомб или фибриновый клей.

Чаще всего при опухолях мостомозжечкового угла достаточно трепанации диаметром до 4 см. Границы трепанационного окна соответствуют: верхняя — нижнему краю поперечного синуса, нижняя — линии перехода вертикальной части затылочной кости в ее горизонтальную часть, латеральная — медиальному краю сигмовидного синуса, медиальная — середине гемисферы мозжечка [1]. Размеры краниотомии варьируют в зависимости от характера патологического процесса, однако обязательным условием является визуализация места перехода сигмовидного синуса в поперечный.

Расположение пациента на операционном столе в позиции «лежа на боку». Основным показанием к такому расположению служит гиперстеническое телосложение пациента, а именно короткая шея и широкие плечи.

После интубации пациента хирург с помощью ассистента поворачивает его на бок, противоположный стороне операции (анестезиолог в это время контролирует положение головы). Руки пациента фиксируются на специальных подставках **(рис. 3, б, в)**, производится сгибание ипсилатеральной ноги в коленном и тазобедренном суставах до 30° с ротацией ее внутрь. Под поясничную область ассистентом устанавливается упор. Между ногами, а также в подмышечную впадину, противоположную операции, устанавливаются мягкие прокладки для профилактики развития нарушения трофики мягких тканей. Голова максимально сгибается (так же как и при предыдущем положении, между грудью и подбородком должно быть расстояние не менее чем 2 поперечных пальца). Далее голова фиксируется хирургом при помощи скобы Mayfield **(см. рис. 3, а)**.

При необходимости плечи пациента можно фиксировать пластырем **(рис. 4, б)**. При этом нельзя забывать об опасности тракционного повреждения плечевого сплетения.

Следует помнить, что сагиттальный шов всегда должен быть параллелен полу **(см. рис. 3, а)**. В ходе хирургического вмешательства данное положение головы обеспечивает оптимальный угол атаки для манипуляций в области мостомозжечкового угла.

Описание хирургического доступа

Ориентиры разреза и принцип выполнения краниотомии аналогичны таковым при укладке пациента на спине **(см. рис. 2)**.

Срединный субокципитальный доступ. Основные показания к применению срединного субокципитального доступа:

— новообразования ЗЧЯ срединной и краниовертебральной локализации, в том числе опухоли IV желудочка и ствола головного мозга;

— декомпрессия краниовертебрального перехода при мальформации Киари и острых нарушениях кровообращения в стволе головного мозга;

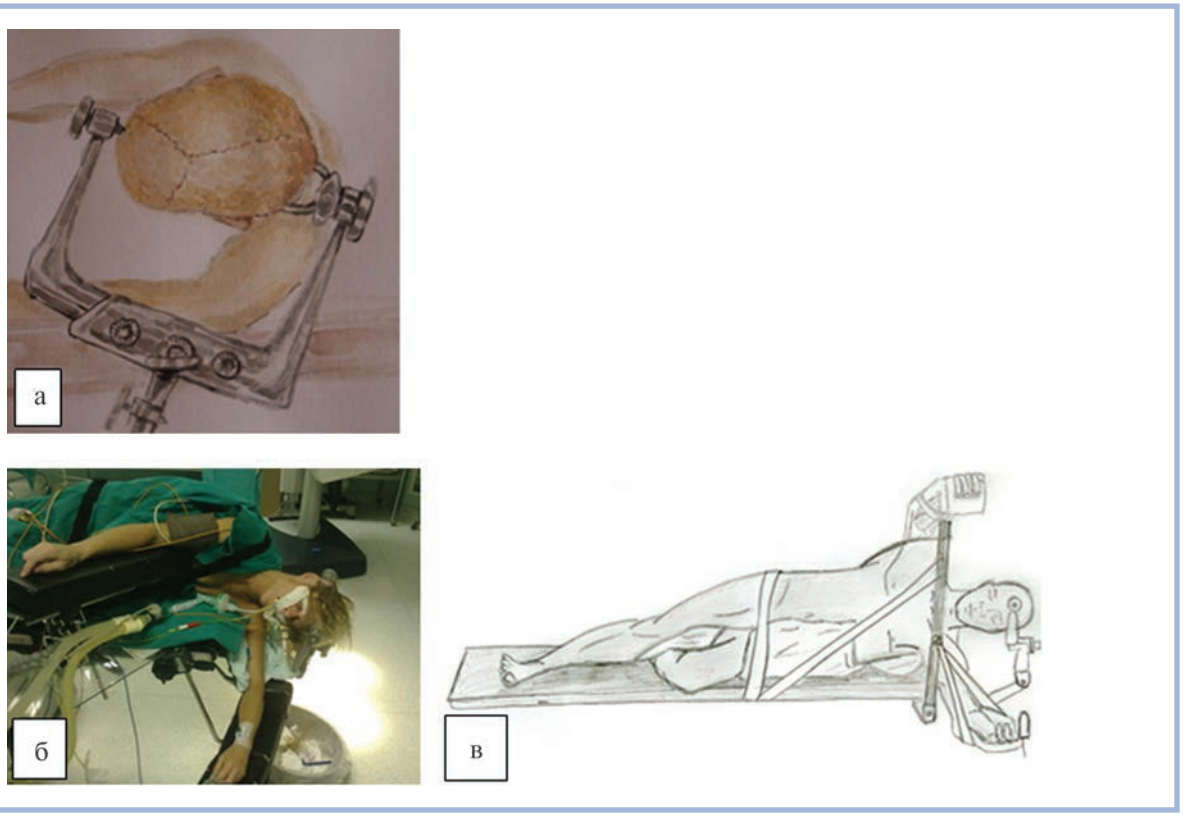

Рис. 3. **Ретросигмовидный субокципитальный доступ в положении «на боку».**
а — положение шипов жесткой фиксации; б, в — положение пациента на операционном столе.

— сосудистые заболевания вертебробазилярного бассейна.

Для проведения срединного субокципитального доступа в положении «лежа» используются различные виды укладки больного на операционном столе: «лежа на животе», «лежа на боку с поворотом на $^{3}/_{4}$».

Рассмотрим вначале наиболее частое положение пациента на операционном столе при выполнении данного хирургического доступа — положение «лежа на животе».

Положение пациента на операционном столе. Интубация пациента и индукция в анестезию производится на каталке. После этого хирург и его ассистент производят переворот пациента в положение на живот на операционный стол (анестезиолог в это время контролирует положение головы).

Поворот обычно производится на специальную поролоновую раму, положение которой во время укладки пациента на операционный стол контролирует анестезиологическая сестра **(см. рис. 4, а)**. Использование поролоновой рамы **(см. рис. 4, а, 1)** обеспечивает необходимую экскурсию грудной клетки пациента во время проведения искусственной вентиляции легких. Места возможной позиционной компрессии туловища и конечностей пациента дополнительно прокладываются валиками из гофрированного поролона **(см. рис. 4, а, 2)** или пеленками. Для обеспечения физиологичного сгибания шеи возможна укладка дополнительного валика под грудь пациента. После этого производится фиксация головы скобой Mayfield с обязательным соблюдением продольной оси тела. Шипы скобы должны быть расположены таким образом, чтобы обеспечить достаточный обзор операционного поля и возможность для скелетирования затылочной кости в необходимом объеме.

Существуют две модификации срединного субокципитального доступа: нижний и верхний срединный доступы **(см. рис. 4, в, г)**. Основное их различие состоит в том, что при выполнении верхнего срединного доступа обнажаются оба поперечных синуса и синусный сток **(см. рис. 4, г)**. На большое затылочное отверстие и дужку первого шейного позвонка при этой модификации доступа краниотомия не распространяется. При нижнем срединном доступе верхняя граница трепанации проходит по нижнему краю обоих поперечных синусов и синусного стока, продолжается до большого затылочного отверстия, а при необходимости сопровождается ламинотомией заднего полукольца I шейного позвонка **(см. рис. 4, в)**.

Наиболее часто используется нижний срединный субокципитальный доступ.

Описание хирургического доступа. Разрез кожи производится по средней линии. Он обеспечивает доступ к необходимым структурам ЗЧЯ наименее травматично.

Верхняя граница разреза располагается на 1—2 см выше наружного затылочного бугра (*Inion*), ниж-

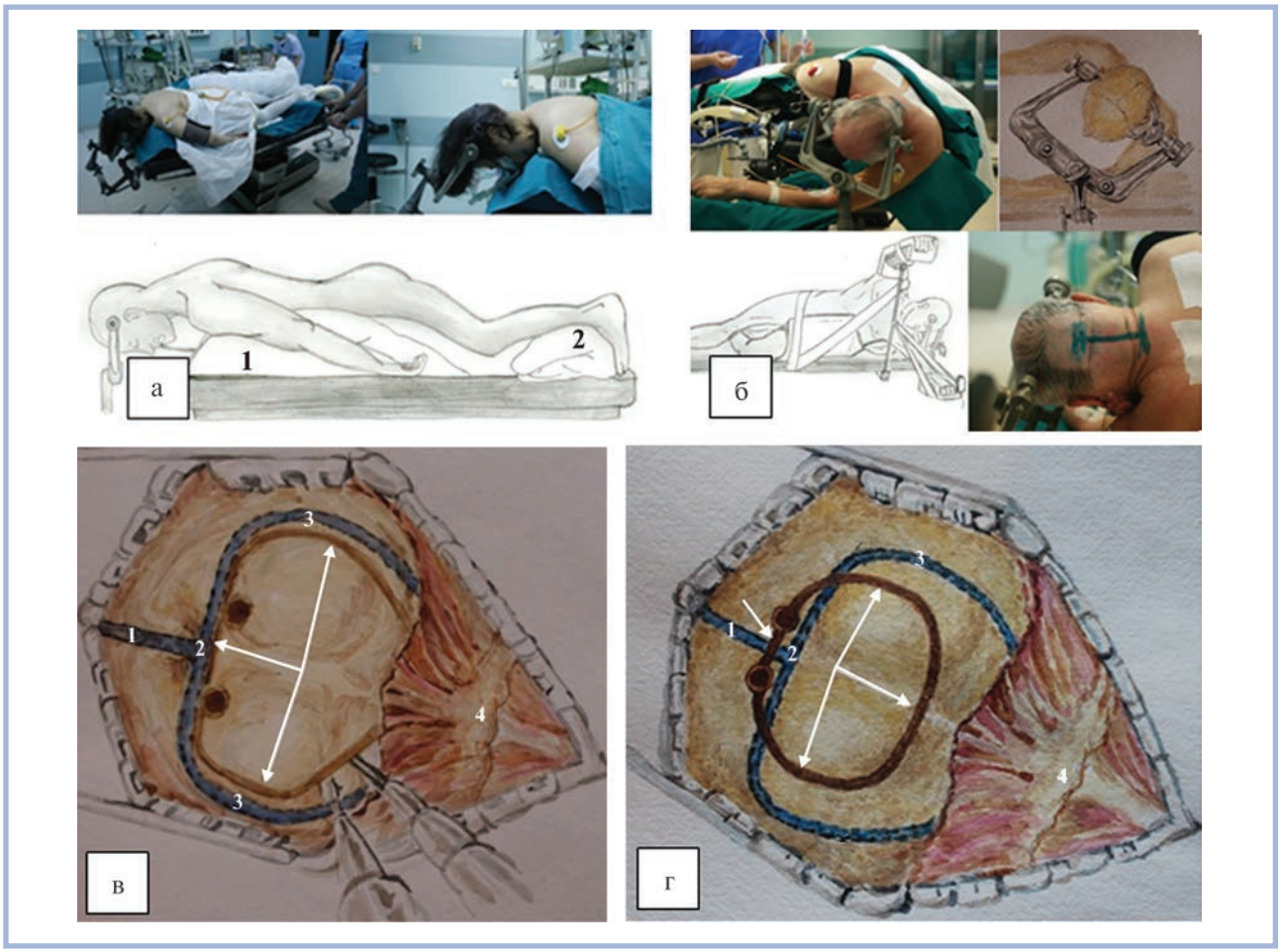

Рис. 4. **Положение пациента «лежа» для проведения срединного субокципитального доступа.**

а — положение лежа на животе (*concord position*); б — положение «лежа на боку с поворотом на $^{3}/_{4}$» (three quarter prone position); в, г — модификации срединного субокципитального доступа; в — нижний срединный субокципитальный доступ. Стрелками показаны границы краниотомии:
1 — сагиттальный синус, 2 — синусный сток, 3 — сигмовидный синус, 4 — дужка С-1 позвонка, г — верхний срединный субокципитальный доступ. Стрелками показаны границы краниотомии. Остальные обозначения идентичны рисунку в.

няя — в точке проекции остистого отростка III шейного позвонка **(рис. 5, а)**.

Вначале производится разрез кожи и подкожной жировой клетчатки. Устанавливается ранорасширитель, рукоять которого должна смотреть вверх. Далее проводится диссекция мягких тканей. Диссекцию необходимо проводить по ходу белой линии шеи в бессосудистой зоне. Затылочные артерии и большие затылочные нервы при этом остаются неповрежденными.

После препаровки мягких тканей осуществляется скелетирование чешуи затылочной кости, задней дуги I шейного позвонка и остистого отростка II шейного позвонка. Глубокие мышцы шеи и затылка с помощью монополярной коагуляции или распатора отделяются от верхней выйной линии вниз и в стороны.

При скелетировании чешуи затылочной кости возможно развитие венозного кровотечения из гипертрофированных костных выпускников. В этом случае необходимо их закрытие при помощи костного воска. Во время скелетирования заднего полукольца С1 следует помнить о близком расположении позвоночных артерий, проходящих в задней затылочно-окципитальной мембране. Кровотечение из венозных сплетений вертебральных артерий останавливается применением гемостатической губки.

Два фрезевых отверстия накладываются ниже иниона, с двух сторон от наружного затылочного гребня **(см. рис. 4, в)**. После этого производится краниотомия грушевидной формы при помощи краниотома **(см. рис. 4, в)**. При необходимости расширяется трепанационное окно: в стороны — максимально, насколько позволяет операционное поле и насколько это необходимо, а вниз — до большого затылочного отверстия. Иногда возникают трудности при прохождении краниотомом утолщенной затылочной кости в области края большого затылочного отверстия. Эту часть кости можно сточить бором или продолжить трепанацию вниз и в стороны при помощи костных кусачек.

Данный доступ можно выполнять как с ламинотомией заднего полукольца I шейного позвонка

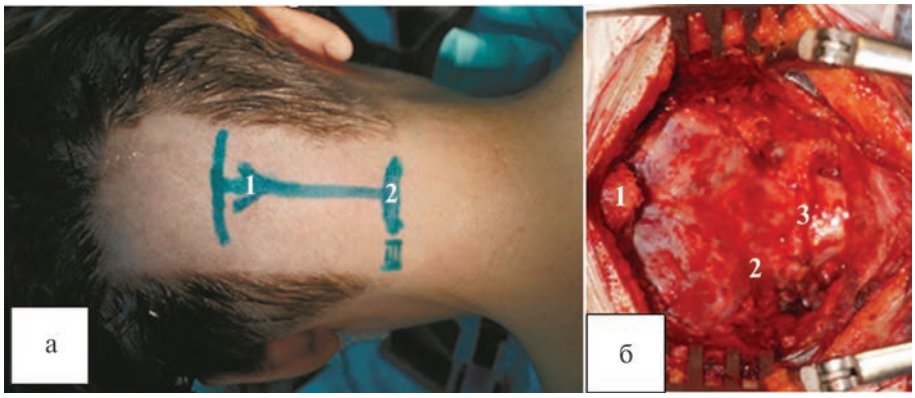

Рис. 5. **Нижний срединный доступ.**

а — ориентиры разреза кожи: 1 — наружный затылочный выступ (protuberantia occipitalis externa), 2 — нижняя линия разреза (уровень остистого отростка С3 шейного позвонка); б — окончательный вид нижнего срединного субокципитального доступа: 1 — затылочная кость и дужка С1 позвонка удалены, 2 — произведена дополнительная резекция затылочной кости в области большого затылочного отверстия костными кусачками латерально, 3 — визуализируется атланто-затылочная мембрана.

(см. рис. 5, б), так и без нее. Показания к ламинотомии дужки I шейного позвонка определяются расположением патологического процесса, степенью опущения миндаликов мозжечка и соответственно необходимостью декомпрессии структур краниовертебрального перехода и структур ЗЧЯ. Если в декомпрессии краниовертебрального перехода нет необходимости, то заднее полукольцо I шейного позвонка укладывается на свое место и плотно фиксируется шелковыми швами. Границы ламинотомии I шейного позвонка — не более 1,5 см в стороны от средней линии, т. е. полный размер — не более 3 см в абсолютном исчислении **(см. рис. 5, б)**, что обусловлено близким расположением позвоночных артерий и опасностью повреждения их при манипуляциях на кости.

При выполнении срединного субокципитального хирургического доступа в положении пациента «лежа на боку с поворотом на $^3/_4$» после интубации пациента проводится переворот его на бок, при этом тело пациента наклоняется примерно на 45°, на уровне грудной клетки и поясничной области устанавливаются упоры, препятствующие смещению туловища пациента относительно операционного стола. Руки фиксируются на специальных подставках, производится сгибание ипсилатеральной ноги в коленном и тазобедренном суставах до 30° с ротацией ее внутрь. Между ногами, а также в подмышечную область помещаются мягкие прокладки для профилактики нарушения трофики мягких тканей. Голова максимально сгибается. Далее голова фиксируется при помощи скобы Mayfield **(см. рис. 4, б)**. Учитывая угол атаки, необходимый для доступа к анатомическим образованиям области IV желудочка и краниовертебрального перехода, дополнительный поворот головы пациента не требуется **(см. рис. 4, б)**.

Обсуждение

При выборе положения пациента на операционном столе и при выполнении субокципитальных доступов может возникать ряд вопросов, касающихся рисков для пациента, связанных только с его позицией, а не с имеющейся у него нейрохирургической патологией. Оценивая многолетний опыт выполнения субокципитальных доступов в положении «лежа» и «полусидя», мы пришли к выводу, что наиболее безопасным является выполнение указанных доступов в положении «лежа», так как оно позволяет избежать такого жизнеугрожающего осложнения, как воздушная эмболия. Анализ 200 васкулярных декомпрессий, произведенных в различных положениях, демонстрирует, что положение «полусидя» в 25 раз увеличивает вероятность воздушной эмболии [9]. Тем не менее у ряда пациентов целесообразно выполнение субокципитальных доступов в положении «сидя» с применением интраоперационной транспищеводной допплерографии для контроля за возникновением воздушной эмболии. К таким пациентам относятся больные с ожирением (у которых положение «лежа» блокирует экскурсию грудной клетки), больные с гигантскими опухолями, а также с остеохондрозом шейного отдела позвоночника, препятствующему адекватному повороту и/или сгибанию головы.

Использование положения пациента «лежа» требует точного следования ориентирам при выполнении кожного разреза и костно-пластической трепанации, поскольку отклонение от стандарта выполнения трепанации суживает операционное поле, делая невозможным выполнение основного этапа операции. Это в свою очередь дискредитирует саму идею использования положения «лежа», являющегося при его правильном выполнении безопасным. Таким образом, при выполнении ретросигмовидного субок-

ципитального доступа правильная разметка операционного поля обеспечивает безопасность пациента.

Частый вопрос вызывают способы герметизации синусов при их повреждении. Если синус поврежден в положении «полусидя», ни в коем случае нельзя допустить контакта дефекта синуса с воздухом, так как при этом дефект синуса превратится в источник воздушной эмболии. В такой ситуации ассистент или медицинская сестра должны непрерывно орошать дефект синуса физиологическим раствором, а далее — герметизировать его стенку при помощи гемостатической губки или Тахокомба.

Также нередко возникает вопрос: какую трепанацию выполнять — резекционную или костно-пластическую? При ретросигмовидном субокципитальном доступе всегда нужно стремиться выполнить костно-пластическую краниотомию. Однако если при наложении фрезевого отверстия определяется выраженная спаянность твердой мозговой оболочки с костью (особенно у пожилых пациентов), во избежание возникновения дефектов в твердой мозговой оболочке и синусах, можно выполнить резекционную трепанацию, впоследствии закрыв дефект трансплантатом. При выполнении срединного субокципитального доступа лучше всего прибегать к костно-пластической трепанации, исключая те случаи, когда необходима декомпрессия структур ЗЧЯ, например при операциях по поводу мальформации Киари [10].

Заключение

Ретросигмовидный субокципитальный и срединный субокципитальный хирургические доступы в положении пациента «лежа» при правильном их использовании обеспечивают хороший обзор операционного поля при минимальных рисках развития осложнений, связанных с положением пациента на операционном столе. Нейрохирург должен владеть этими доступами в совершенстве. Их правильное использование обеспечивает широкий обзор мостомозжечкового угла и области краниовертебрального перехода при минимальной тракции мозговой ткани и, как правило, не вызывает каких-либо осложнений, связанных с их применением.

Конфликт интересов отсутствует.

ЛИТЕРАТУРА

1. Махмудов У.Б., Шиманский В.Н., Таняшин С.В., Мурусидзе Н.А. Ретросигмовидный субокципитальный доступ. *Вопросы нейрохирургии им. Н.Н. Бурденко*. 2001;3:25-28.
2. Ribas GC, Rhoton ALJr, Cruz OR, Peace D. Suboccipital burr holes and craniectomies. *Neurosurgical Focus*. 2005;19(2):1-12.
   doi:10.3171/foc.2005.19.2.2
3. Rhoton ALJr. *Cranial Anatomy and Surgical Approaches*. Baltimore, MD: Lippincott Williams & Wilkins. 2003;525-587.
4. Sekhar LN, Fessler RG. *Atlas of neurosurgical techniques: brain*. New York—Sruttgart: Thieme Medical Publishing. 2006;860-870.
5. Шиманский В.Н., Карнаухов В.В., Одаманов Д.А., Колычева М.В. Хирургическое лечение невралгии тройничного нерва при рассеянном склерозе. *Журнал неврологии и психиатрии им. С.С. Корсакова*. 2015;2:66-70.
6. Пошатаев В.К., Шиманский В.Н., Таняшин С.В., Карнаухов В.В. Применение эндоскопической ассистенции в хирургии опухолей мостомозжечкового угла. *Вопросы нейрохирургии им. Н.Н. Бурденко*. 2014;4:42-49.
7. Шиманский В.Н., Карнаухов В.В., Сергиенко Т.А., Пошатаев В.К., Семенов М.С. Эндоскопическая ассистенция при васкулярной декомпрессии черепных нервов. *Вопросы нейрохирургии им. Н.Н. Бурденко*. 2012;2:3-10.
8. Шиманский В.Н., Карнаухов В.В., Сергиенко Т.А., Пошатаев В.К., Семенов М.С. Эндоскопическая ассистенция при одномоментном удалении менингиомы задней черепной ямки и васкулярной декомпрессии корешка тройничного нерва. *Вопросы нейрохирургии им. Н.Н. Бурденко*. 2011;4:70-74.
9. Исраелян Л.А., Шиманский В.Н., Отаманов Д.А., Пошатаев В.К., Лубнин А.Ю. Положение больного на операционном столе в нейрохирургии: сидя или лежа. *Анестезиология и реаниматология*. 2013;4:18-26.
10. Реутов А.А. *Принципы диагностики и тактика хирургического лечения больных с мальформацией Киари I типа*: Дис. ... канд. мед. наук. М. 2012.
    Доступно по: http://medical-diss.com/medicina/printsipy-diagnostiki-i-taktika-hirurgicheskogo-lecheniya-bolnyh-s-malformatsiey-kiari-i-tipa#ixzz4EvyZpoGT ссылка активна на 20.07.2016

Комментарий

Статья В.Н. Шиманского и соавт. актуальна и своевременна, так как анализируемые доступы — ретросигмовидный субокципитальный и срединный субокципитальный наиболее часто используются при хирургическом лечении патологических образований субтенториальной локализации. Являясь достаточно простыми, они обеспечивают прямой и наиболее удобный подход ко всем структурам задней черепной ямки. Однако только тщательное соблюдение всех нюансов техники, начиная с правильной укладки пациента, помогает достигнуть цели хирургического лечения. Именно анализ всех мельчайших деталей выполнения вышеупомянутых доступов превращает статью фактически в подробное руководство к их выполнению в положении пациента лежа. Правильно обоснованы и четко изложены критерии отбора пациентов, которым показано выполнение указанных доступов. Особое внимание авторы уделяют профилактике осложнений, в частности, послеоперационной ликвореи. Описание последовательности действий оперирующего хирурга дополняют многочисленные схемы и рисунки, подробно демонстрирующие правильное положение пациента на операционном столе, особенности кожного разреза, трепанации черепа.

Работа важна, в особенности для молодых нейрохирургов, так как учит правильному выполнению хирургического доступа, что в сочетании с хорошей микрохирургической техникой является непременным условием успешного выполнения операции.

В.И. Смоланка (Ужгород)