doi: 10.17116/neiro201680693-98

Младенческая форма болезни Александера (описание клинического наблюдения и обзор литературы)

Р.А. ВАСИН, М.А. КРАСНИКОВ, С.В. ВАСИНА

ГУЗ «Областная детская больница», Липецк, Россия

Представляем случай младенческой формы болезни Александера. Уникальность случая в том, что обследование пациентки началось на доклинической стадии и продолжено во время манифестации и в разгар болезни. Представлены редкие снимки, полученные при нейросонографии на доклиническом этапе заболевания, и уникальные результаты МРТ-исследований. Результаты МРТ-исследований в момент начала заболевания и спустя 3 года указывают на наличие клинических стадий в течении младенческой формы болезни Александера.

Ключевые слова: болезнь Александера, лейкодистрофия, гидроцефалия.

An infant form of Alexander disease (a clinical case and literature review)

R.A. VASIN, M.A. KRASNIKOV, S.V. VASINA

Regional Children's Hospital, Lipetsk, Russia

We present a case of the infant form of Alexander disease. The case uniqueness is that the patient's examination had been started at the preclinical stage and was continued during the manifestation and fastigium of disease. We present rare images obtained during neurosonography at the preclinical stage of the disease as well as the unique findings of MRI studies. The MRI findings at disease onset and 3 years later indicate that the infant form of Alexander disease is characterized by clinical stages.

Keywords: Alexander disease, leukodystrophy, hydrocephalus.

Болезнь Александера — редкое наследственное заболевание, сопровождающееся прогрессирующей дегенерацией белого вещества головного мозга. Причиной заболевания служит мутация гена, который кодирует белок GFAP (глиальный фибриллярный кислый белок). Russo и соавт. (1976) выделяют три формы заболевания в зависимости от времени манифестации: младенческая — от 0 до 2 лет, подростковая − от 2 до 12 лет и болезнь взрослых — старше 12 лет [1]. Некоторые авторы [2—4] описывают еще и неонатальную форму. От 63 до 80% случаев приходятся на младенческую форму [3, 5, 6].

В последнее время получила распространение классификация, опирающаяся на локализацию поражения и клиническую картину. Prust и соавт. (2011) выделяют I и II типы заболевания. К I типу относятся ранние формы с преимущественно фронтальной лейкодистрофией, ко II типу — преимущественно поражения мозжечка и стволовых структур. Медиана выживаемости для I типа составляет 14 лет, для II типа — 25 лет [1]. Существует мнение, что чем раньше манифестирует заболевание, тем более злокачественным является его течение. Это особенно касается неонатальной формы [2, 3]. В то же время некоторые специалисты отмечают непредсказуемость течения заболевания в любом возрасте и возрастную классификацию не считают полезной [2].

S. Marjo van der Knaap и соавт. [7] предлагают пять МРТ-критериев установления диагноза болезни Александера:

— обширные изменения белого вещества больших полушарий, преимущественно лобных долей;

— перивентрикулярный ободок с высоким сигналом в Т1- и низким уровнем сигнала в Т2-режимах;

— изменения базальных ганглиев и таламусов;

— поражение ствола мозга;

— повышение контрастности серого и белого вещества.

Четыре из 5 критериев достаточны для постановки диагноза [7].

У некоторых пациентов из-за сдавления сильвиева водопровода развивается гидроцефалия, в связи с чем эти больные требуют нейрохирургического вмешательства [1—3, 8].

Клиническое наблюдение

Представляем клинический случай девочки *Т.*, которая впервые попала в поле зрения неврологов и нейрохирургов в возрасте 2 мес.

© Коллектив авторов, 2016

e-mail: vasinlodb@yandex.ru

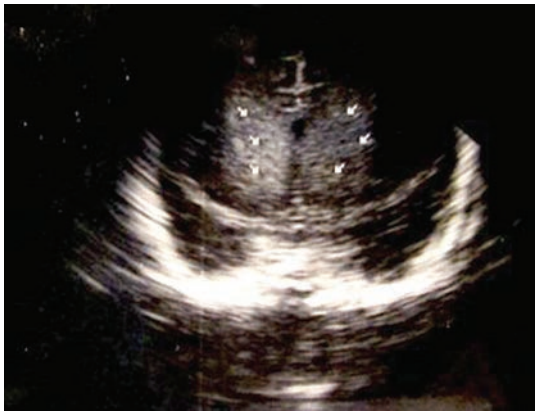

Рис. 1. **Больная *Т.* НСГ в возрасте 2 мес.**

Ребенок от первой беременности, срочных родов в сроке 42 нед, протекавших самостоятельно, без осложнений. Масса тела при рождении — 3310 г, рост — 53 см. До 2 мес росла и развивалась без особенностей. В возрасте 2 мес была направлена на нейросонографию (НСГ) с целью профилактического осмотра. На момент проведения исследования мать не предъявляла жалоб, отмечая лишь незначительные эпизоды беспокойства ребенка.

Результат НСГ представлен на **рис. 1**.

Фронтальная стандартная проекция. Стрелками обозначены облаковидные гиперэхогенные зоны в перивентрикулярных отделах передних рогов боковых желудочков. Желудочковая система не расширена. Отмечается сужение передних рогов боковых желудочков в месте соприкосновения с областями повышенной эхогенности — результат объемного воздействия патологических очагов.

Учитывая необычность находки при НСГ, родителям было предложено стационарное обследо-

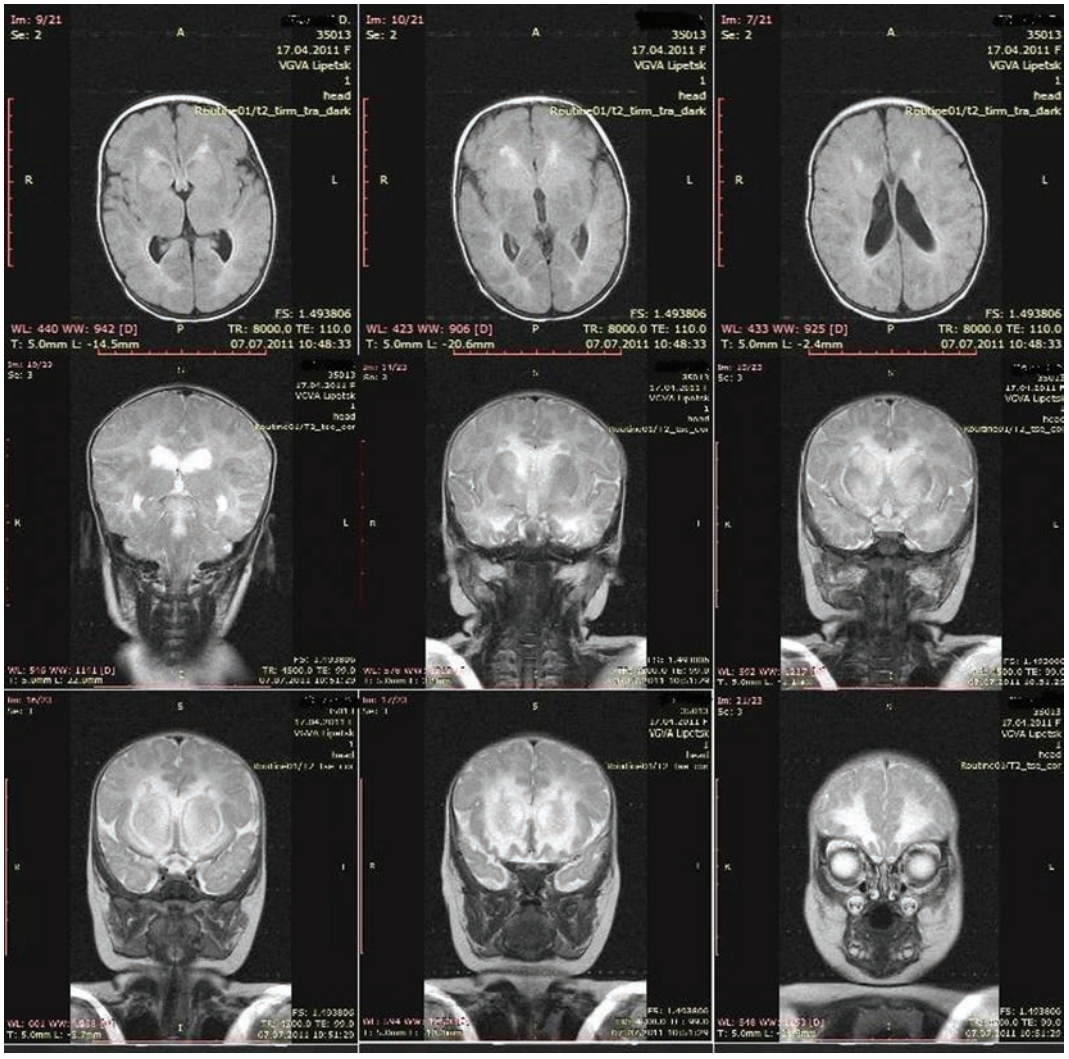

Рис. 2. **Больная *Т.* , возраст 2,5 мес. МРТ головы без контрастного усиления в Т1- и Т2-режимах. Определяется преимущественное поражение белого вещества лобных долей с вовлечением подкорковых ганглиев. Имеет место умеренное расширение боковых желудочков.**

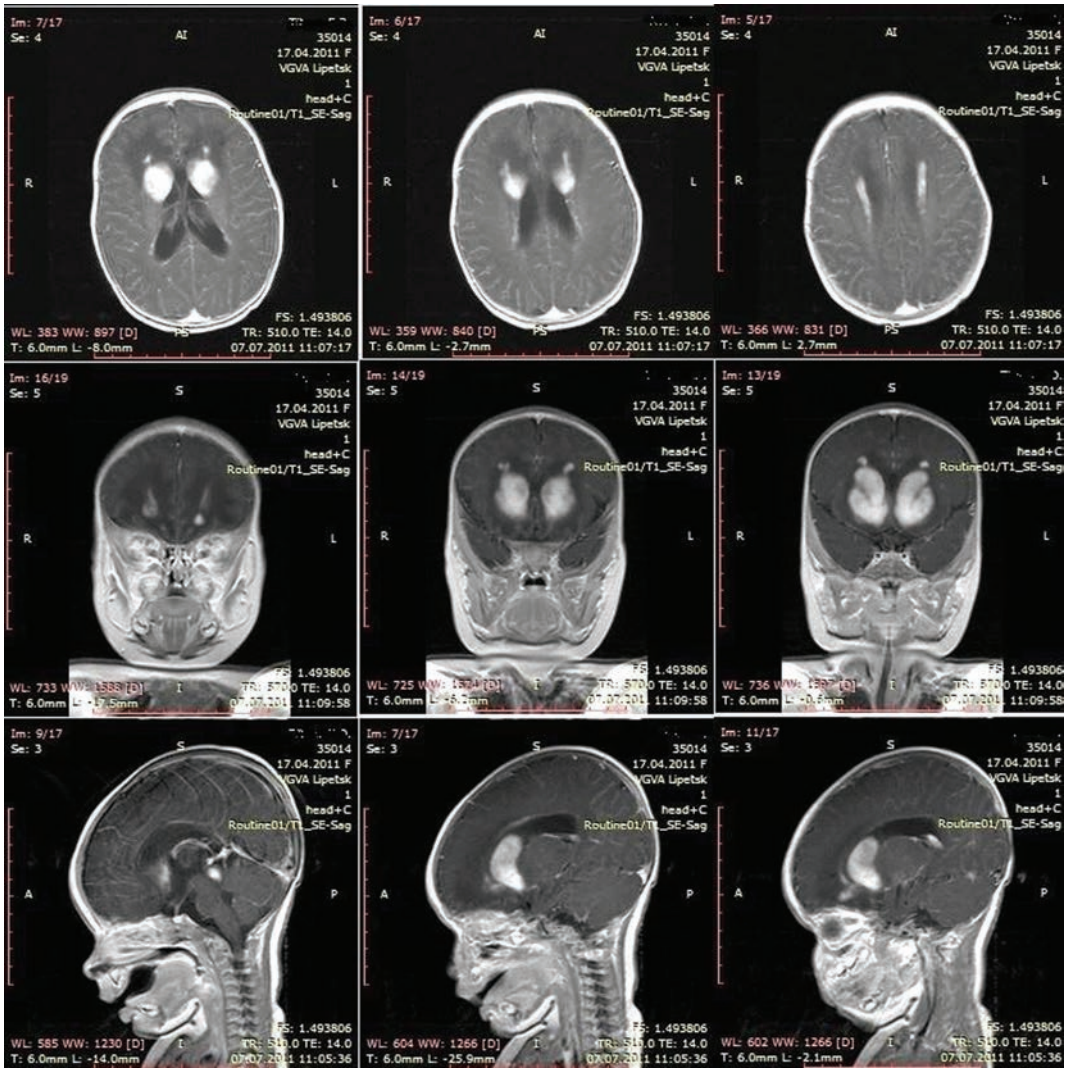

Рис. 3. **Больная *Т.*, возраст 2,5 мес. МРТ головы с контрастным усилением. Симметричное накопление контраста в лобных долях, зрительных буграх и четверохолмии.**

вание для уточнения диагноза. 28.06.11 ребенок поступил в отделение грудного возраста. Данные НСГ были расценены как возможное ишемическое поражение натального периода или объемный процесс. В отделении состояние катастрофически ухудшилось: перестала держать голову, появились хореоидные движения в лицевой мускулатуре и атетоидные движения в дистальных отделах конечностей, выраженные приступы беспокойства. 07.07.11 выполнена магнитно-резонансная томография (МРТ) головного мозга без контраста и с контрастным усилением Магневистом. Результаты представлены на **рис. 2 и 3**.

Очаговые изменения, выявленные при МРТ, в целом совпали с таковыми при выполнении НСГ. Хорошо заметен очаг в области четверохолмия. Уже на этих снимках можно констатировать появление вентрикуломегалии. Определяется объемное воздействие патологических очагов на передние рога боковых желудочков, просвет которых практически не определяется.

С 26.07.11 наступило дальнейшее ухудшение состояния в виде нарастания беспокойства, появления рвоты и приступов «замирания». По данным НСГ, отмечается прогрессирующее расширение желудочковой системы. 27.07.11 проведена операция вентрикулоперитонеостомии. Операция имела определенные особенности, продиктованные заболеванием: в связи с сужением передних рогов боковых желудочков, обусловленным объемным воздействием патологических очагов, принято решение провести вентрикулостомию не из точки Кохера, а через задний рог (точка Денди), проведя катетер за сосудистое сплетение с использованием ультразву-

а

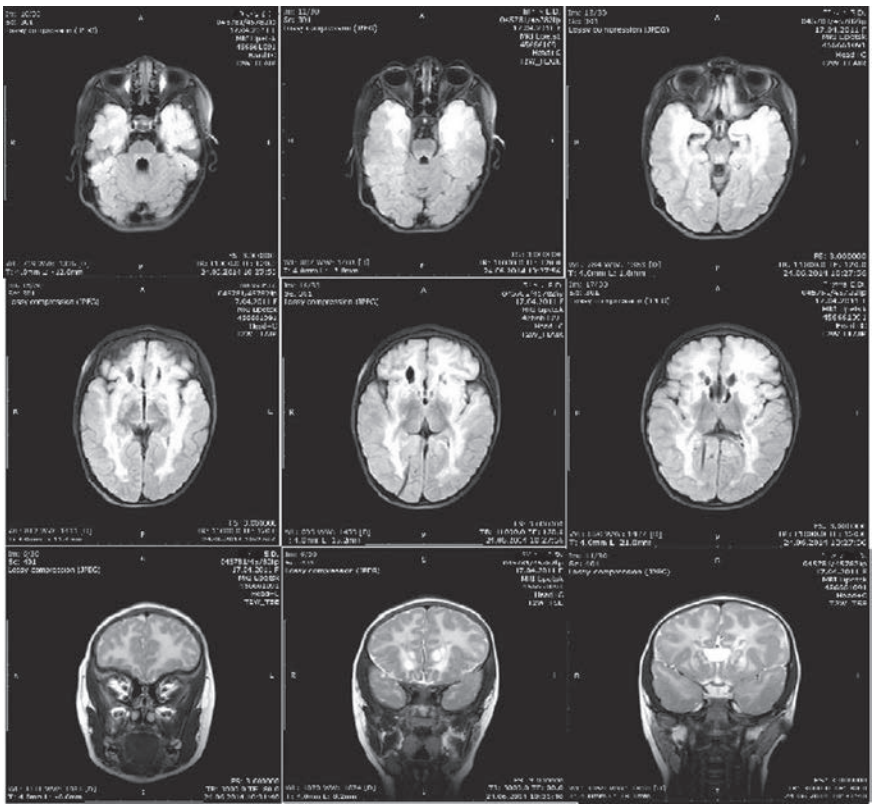

б

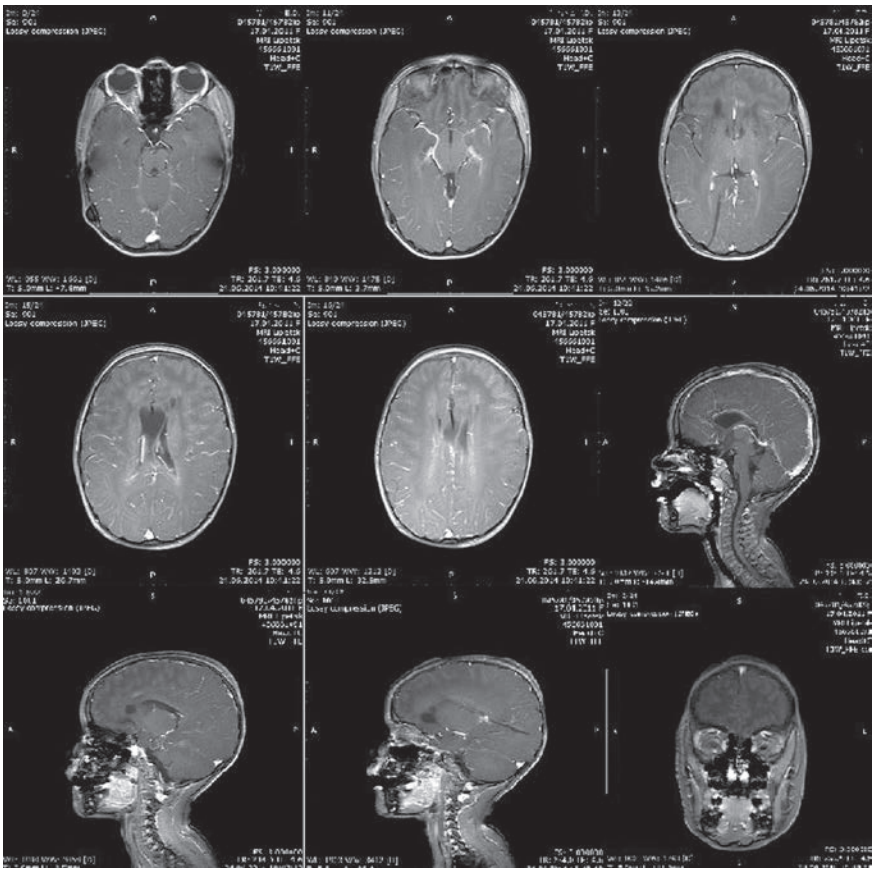

Рис. 4. **Больная *Т.*, возраст 3 года 2 мес. МРТ головы. Состояние после вентрикуло-перитонеального шунтирования (ВПШ).**

а — МРТ без контраста. Зоны поражения сохраняют прежнюю локализацию, но менее обширны. Нет признаков объемного воздействия патологических очагов. Просвет передних рогов хорошо прослеживается вместе с полостью прозрачной перегородки; б — МРТ головного мозга с контрастом. Очаги накопления контраста не определяются.

кового контроля. В послеоперационном периоде отмечено улучшение состояния. Общемозговая симптоматика регрессировала, гиперкинезы уменьшились. Проведенный генетический анализ (генетическая лаборатория РДКБ, Москва) выявил мутацию c1117C >a(pClu373Lys) в гене *GFAP* (болезнь Александера), которая описана в базе данных по мутациям (cm023075) в гетерозиготном состоянии.

В дальнейшем ребенок наблюдался неврологом, получал антиконвульсантную терапию. Повторное комплексное обследование было проведено в возрасте 3 лет. Общее состояние ребенка расценено как удовлетворительное. Отмечается выраженная задержка психомоторного развития. Эпилептические приступы 1—2 раза в неделю в виде кратковременного «замирания». На момент осмотра в сознании, речь на уровне лепета, к осмотру позитивна, взгляд фиксирует, интересуется игрушками, берет их в руки, подолгу рассматривает, сидит без поддержки, не ходит. Расходящееся косоглазие. Хореоподобные движения в конечностях. Выраженная мышечная гипотония.

Выполнена МРТ без контраста и с контрастным усилением. Результаты представлены на **рис. 4**.

Обсуждение

Описанный случай интересен в нескольких аспектах. С момента первого описания болезни в 1949 г. вплоть до 2011 г. было описано менее 100 случаев заболевания, и только около 50 — с использованием современных средств нейровизуализации. В 2011 г. С.В. Серков и соавт. [8] впервые в России представили два случая ювенильной формы заболевания. Наш случай, возможно, третий из выявленных в РФ.

Нам представилась редкая возможность нейровизуализации болезни Александера при НСГ на доклиническом этапе. Во-первых, подобные находки при НСГ сложны в интерпретации, но могут направить поиски клинициста в нужном направлении. Локализация очагов в лобных долях с распространением в область зрительных бугров и их объемное воздействие, вероятно, патогномоничны для болезни Александера. Подобных нейросонографических находок в литературе нами не найдено.

Вторым немаловажным наблюдением являются данные, полученные при МРТ с контрастным усилением. Здесь важны характер накопления контраста и период болезни, в который это накопление происходит. На момент появления клинических симптомов зафиксировано интенсивное накопление контраста в очагах поражения. Наряду с интенсивностью накопления обращает на себя внимание симметричность очагов. Другая особенность — отсутствие накопления спустя 3 года после манифестации заболевания, в период стабилизации состояния. Можно предположить, что накопление контраста в очагах лейкодистрофии характерно для манифестации и разгара заболевания, а период ремиссии может характеризоваться отсутствием такового. В случае ювенильной формы болезни, описанной С.В. Серковым и соавт. [8], интенсивность накопления контраста не менялась. Описание обнаруженной в нашем случае особенности контрастирования в литературе нам не встречалось, возможно, это характерно для младенческой формы заболевания.

В период манифестации заболевания картина МРТ полностью соответствовала критериям, предложенным Marjo S. van der Knaap и соавт. [7], однако в период стабилизации клинических проявлений из описанных 5 критериев присутствовало не более 3.

Третий немаловажный факт касается самого течения младенческой формы заболевания. Болезнь может протекать от нескольких месяцев до 8 лет. Средняя продолжительность болезни составляет 2—3 года [8]. Наш случай демонстрирует длительный период стабилизации состояния. Можно предположить, что своевременно выполненная шунтирующая операция в иных случаях способствует стабилизации состояния пациента и продлению его жизни.

Анализ описанного наблюдения позволяет предполагать существование стадийности в течении младенческой формы болезни Александера.

Выводы

Выявленные при нейросонографии очаговые изменения в виде гиперэхогенных облаковидных очагов, распространяющихся из перивентрикулярных отделов передних рогов боковых желудочков на базальные ганглии, могут быть специфичными для младенческой формы болезни Александера. Очаги лейкодистрофии в период манифестации и разгара заболевания имеют вид объемного процесса. Очаги лейкодистрофии, определяемые при МРТ-исследовании, способны интенсивно накапливать контраст в период манифестации болезни, и, напротив, не накапливают контраста в период затихания клинических проявлений, что может свидетельствовать о наличии как минимум двух стадий болезни.

Младенческая форма болезни, возможно, не всегда быстро приводит к летальному исходу. В то же время тяжесть поражения белого вещества неотвратимо приводит к инвалидизации больного. Своевременно проведенная шунтирующая операция, вероятно, способствует продлению жизни этих пациентов.

Конфликт интересов отсутствует.

ЛИТЕРАТУРА

1. Messing A, Brenner M, Feany MB, Nedergaard M, Goldman JE. Alexander Disease. *The Journal of Neuroscience*. 2012 11 April;32(15):5017-5023. doi: 10.1523/JNEUROSCI.5384-11.2012
2. Springer S, Erlewein R, Naegele T, Becker I, Auer D, Grodd W, Krägeloh-Mann I. Alexander disease — classification revisited and isolation of a neonatal form. *Neuropediatrics*. 2000;31(2):86-92. doi:10.1055/s-2000-7479
3. Vazquez A, Macaya N, Mayolas S, Arevalo MA, Enrıquez PG. Alexander Disease: MR Imaging Prenatal Diagnosis. Case reporte. *AJNR Am J Neuroradiol*. 2008 Nov;29(10):1973-1975. doi: 10.3174/ajnr.A1215. Epub 2008 Jul 24
4. Ashrafi MR, Tavasoli A, Aryani O, Alizadeh H, Houshmand M. Alexander Disease: Report of Two Unrelated Infantile Form Cases, Identified by GFAP Mutation Analysis and Review of Literature; The First Report from Iran. *Iran J Pediatr*. 2013 Aug;23(4):481-484. PMID:24427505 [PubMed]
5. Kumar KJ, Suryaprakash H, Manjunath VG, Harsha S. Infantile Alexander disease: a rare leukodystrophy. *J Pediatr Neurosci*. 2012 May;7(2):117-119. doi: 10.4103/1817-1745.102573
6. Ozkaya H, Akcan AB, Aydemir G, Kul M, Aydinoz S, Karademir F, Suleymanoglu S. Juvenile Alexander disease: a case report. *Eurasian J Med*. 2012;44:46-50. doi: 10.5152/eajm.2012.10
7. Marjo S. van der Knaap, Sakkubai Naidu, Breiter SN, Blaser S, Stroink H, Springer S, Begeer JC, van Coster R, Barth PG, Thomas NH, Valk J, Powers JM. Alexander Disease: Diagnosis with MR Imaging. *AJNR Am J Neuroradiol*. 2001 Mar;22(3):541-552. PMID:11237983
8. Серков С.В., Пронин И.Н., Бембеева Р.С., Корниенко В.Н. Болезнь Александера. Обзор литературы и собственные наблюдения. *Лучевая диагностика и терапия*. 2011;4(2):17-32.

Комментарий

Работа посвящена редкому генетическому заболеванию. Уникальным описанное наблюдение делают хорошая нейровизуализация стадий развития заболевания, редкие данные нейросонографии при наблюдаемой патологии. Также интересен обзор литературы, приведенный авторами в обсуждении. Безусловно, работа достойна публикации в нейрохирургическом журнале, поскольку расширяет кругозор нейрохирургов в вопросе дифференциальной диагностики. Кроме того, как показали авторы, представленное заболевание иногда требует и нейрохирургических вмешательств для облегчения состояния больного.

Ю.В. Кушель (Москва)