doi: 10.17116/neiro201680688-92

Экстрадуральная гемангиобластома спинного мозга (случай из практики и обзор литературы)

Д.м.н. Н.А. КОНОВАЛОВ, к.м.н. Л.В. ШИШКИНА, к.м.н. Д.С. АСЮТИН, к.м.н. Р.А. ОНОПРИЕНКО, В.А. КОРОЛИШИН, Б.А. ЗАКИРОВ, М.А. МАРТЫНОВА, И.У. ЧЕРКИЕВ, А.Л. ПОГОСЯН, С.Ю. ТИМОНИН

ФГАУ «НИИ нейрохирургии им. акад. Н.Н. Бурденко» (дир. — акад. РАН А.А. Потапов) Минздрава России, Москва, Россия

Гемангиобластома — редко встречающаяся сосудистая опухоль ЦНС, которая возникает спорадически, а также бывает ассоциирована с болезнью Гиппеля—Линдау. Гемангиобластомы составляют 2—6% от всех новообразований спинного мозга и занимают третье место в структуре интрамедуллярных объемных образований спинного мозга. Впервые в нашей практике мы столкнулись с паравертебральной гемангиобластомой, растущей по типу «песочных часов». В мировой литературе представлено всего 3 случая опухоли с таким вариантом роста.

Ключевые слова: гемангиобластома, болезнь Гиппеля—Линдау, экстрадуральная опухоль по типу «песочных часов».

Extradural spinal cord hemangioblastoma (a case report and literature review)

N.A. KONOVALOV, L.V. SHISHKINA, D.S. ASYUTIN, R.A. ONOPRIENKO, V.A. KOROLISHIN, B.A. ZAKIROV, M.A. MARTYNOVA, I.U. CHERKIEV, A.L. POGOSYAN, S.YU. TIMONIN

Burdenko Neurosurgical Institute, Moscow, Russia

Hemangioblastoma is a rare CNS vascular tumor that develops sporadically and can also be associated with von Hippel—Lindau disease. Hemangioblastomas account for 2—6% of all spinal cord tumors and are ranked third in the structure of intramedullary space-occupying lesions of the spinal cord. For the first time in our practice, we observed a dumbbell paravertebral hemangioblastoma. The international literature reports only 3 cases of the tumor with this growth type.

Keywords: hemangioblastoma, von Hippel—Lindau disease, extradural dumbbell tumor.

Клинический случай

Пациентка *Н.*, 56 лет, поступила в НИИ нейрохирургии им. акад. Н.Н. Бурденко 03.09.14 с жалобами на боль в пояснично-крестцовой области с иррадиацией в левую ногу, а также чувствительными расстройствами в виде гипестезии по задней поверхности левого бедра и голени. Из анамнеза известно, что боли в спине беспокоили пациентку длительное время, постепенно усиливаясь, со временем болевой синдром стал постоянным. Неоднократно проводилась медикаментозная терапия, направленная на лечение остеохондроза позвоночника, улучшение от которой не наступало. С 2006 г. боли усилились и стали возникать в покое, в положении и сидя, и лежа. В августе 2013 г. боль стала особенно интенсивной, консервативная терапия результатов по-прежнему не имела. Выполненная в этой связи МРТ пояснично-крестцового отдела позвоночника выявила экстрадуральное объемное образование с паравертебральным распространением на уровне L4—L5 позвонков в межпозвонковое отверстие слева. Образование было овальной формы размером 16×25×10 мм. Выполнена спинальная ангиография, на которой контрастировалась собственная сосудистая сеть объемного образования на уровне L4 позвонка (снимки не представлены). Пациентка была госпитализирована в нейрохирургическое отделение по месту жительства для хирургического лечения. Произведена неудачная попытка удаления опухоли. При гистологическом исследовании фрагмента полученного материала сделано заключение о ганглионевроме.

Через 12 мес после операции было выполнено контрольное МРТ-исследование, на котором выявлена та же МР-картина, что и перед операцией **(рис. 1)**.

В НИИ нейрохирургии им. акад. Н.Н. Бурденко 11.09.14 проведено удаление экстрадуральной опухоли с паравертебральным ростом по типу «песочных часов» влево на уровне L4—L5 позвонков.

Операция

Положение пациентки на операционном столе: лежа на животе, в условиях комплексной анестезии с эндотрахеальной вентиляцией легких. Определение уровня локализации опухоли осуществлялось при помощи интраоперационного КТ-томографа

© Коллектив авторов, 2016

e-mail: nkonovalov@nsi.ru

O-arm (Medtronic), снимки выполнены в боковой и фронтальных плоскостях в 2D-режиме.

Разрез кожи осуществлен парамедианно слева в нескольких сантиметрах от рубца после предыдущей операции. Для осуществления доступа к опухоли использовался операционный микроскоп и ретрактор системы Caspar. Применение этого расширителя позволило минимизировать травму окружающих тканей. При помощи микрохирургических инструментов и высокооборотного бора Zimmer выполнена гемиламинэктомия слева на уровне дужки L4 позвонка. Визуализирована опухоль вытянутой формы, оранжевого цвета, размером 3×2 см. Опухоль располагалась в межпозвонковом отверстии L4—L5 и напоминала по форме невриному. Исходным местом роста определена экстрадуральная часть корешка L4 слева. В ходе выделения опухоли по периметру обнаружен крупный артериальный сосуд, питающий опухоль. Последний коагулирован и пересечен. На проксимальную часть опухоли и корешок была наложена лигатура, после чего опухоль и нервный корешок коагулированы и удалены единым блоком. В ложе удаленной опухоли уложен гемостатический материал **(рис. 2)**. Рана закрыта по стандартной схеме.

В послеоперационном периоде отмечен регресс болевого синдрома. Пациентка активизирована на

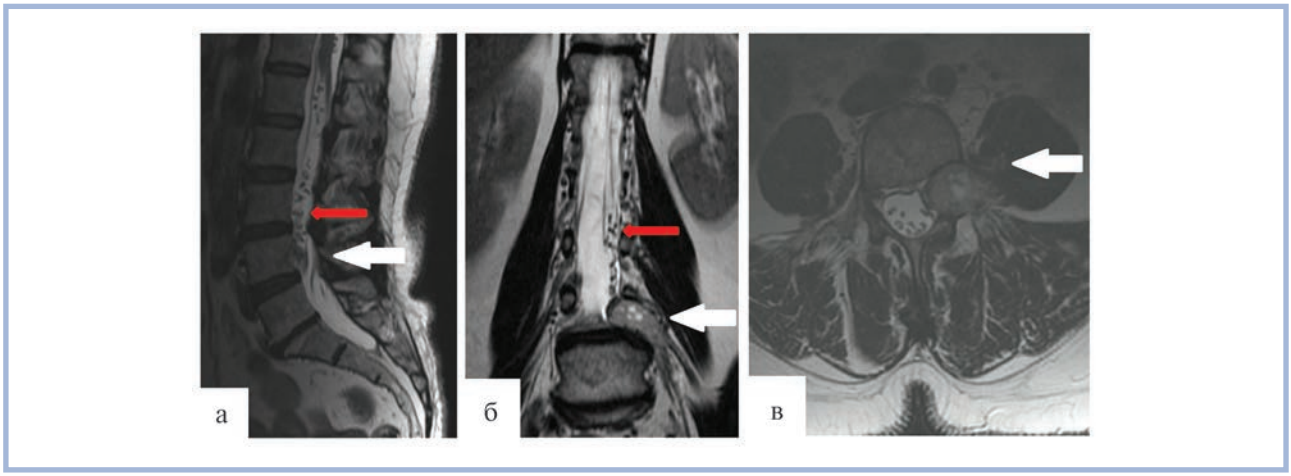

Рис. 1. **Гемангиобластома корешка L4.**

На серии МРТ, выполненных в сагиттальной, фронтальной и аксиальной проекциях в режиме Т2 (а, б, в), определяется экстрадурально расположенное гипоинтенсивное объемное образование на уровне L4—L5 позвонков с гиперинтенсивными очагами и паравертебральным ростом влево по типу «песочных часов» (опухоль указана белыми стрелками). В сагиттальной и фронтальной проекциях (а, б) обращает на себя внимание выраженная сосудистая сеть (указана красными стрелками), которой в Т2-режиме соответствуют множественные зоны гипоинтенсивного сигнала.

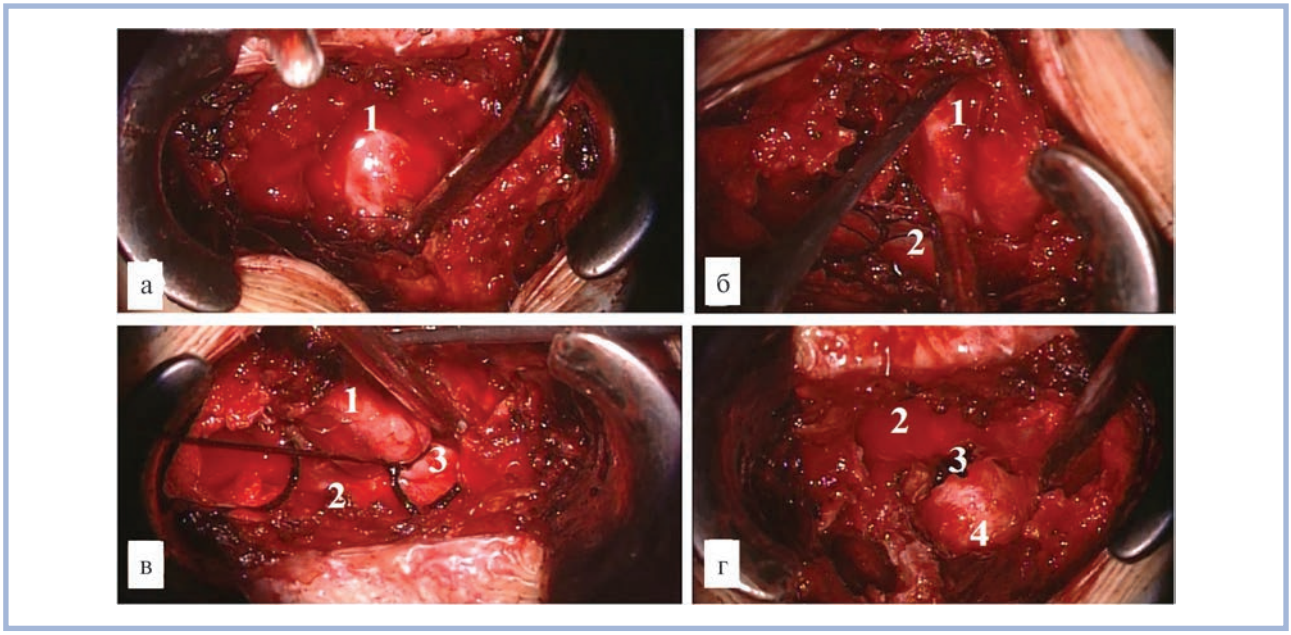

Рис. 2. **Этапы операции.**

а, б — выделение и мобилизация солидной части опухоли; в — перевязка шейки опухоли корешка L4; г — удаление опухоли вместе с корешком. 1 — солидная часть, 2 — корешок L4, 3 — «муфта» корешка, 4 — ложе опухоли.

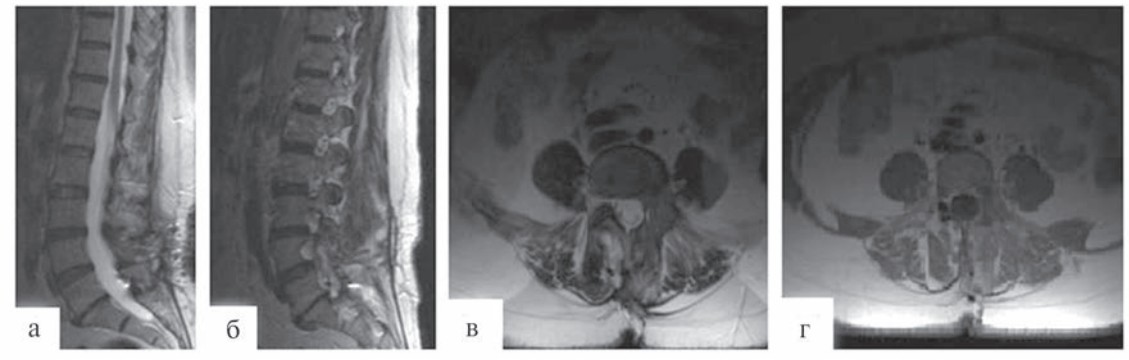

Рис. 3. **МРТ, выполненные в сагиттальной и аксиальной проекциях в режиме Т2 (а, б, в, г). Состояние после радикального удаления гемангиобластомы.**

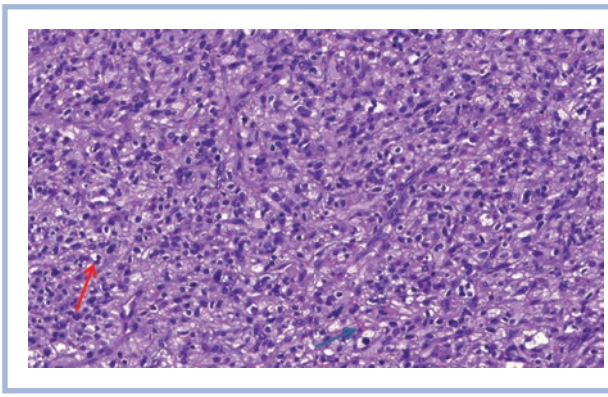

Рис. 4. **Гемангиобластома. Стромальные клетки с оптически пустой цитоплазмой (указано красной стрелкой) и сосудистые клетки (указано синей стрелкой).**
Окраска гематоксилином и эозином, ув. ×200.

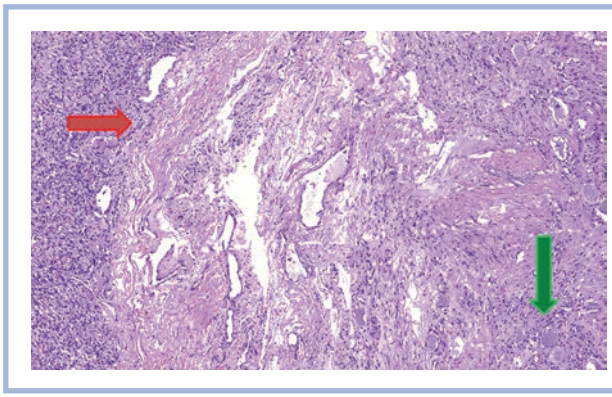

Рис. 5. **Гемангиобластома (указано красной стрелкой) и скопления ганглиозных клеток (указано зеленой стрелкой).**
Окраска гематоксилином и эозином, ув. ×100.

1-е сутки после операции. Спустя 7 дней больная в удовлетворительном состоянии выписана домой. Гистологический диагноз: гемангиобластома. Через 3 мес после проведенной операции выполнено контрольное МРТ-исследование **(рис. 3)**.

Гистологическая характеристика опухоли

Гистологическое исследование **(рис. 4)** подтвердило микроскопический диагноз гемангиобластомы. Опухоль построена из двух типов клеток: стромальные клетки с оптически пустой цитоплазмой и большое количество сосудистых клеток. Опухоль окружена тонким слоем фиброзной ткани, к которой тесно прилежат фрагменты нервной ткани и скопления ганглиозных клеток **(рис. 5)**.

Во время исследования был обнаружен прилежащий нервный стволик **(рис. 6)**, такую же находку описывают R. Pluta и соавт. [2].

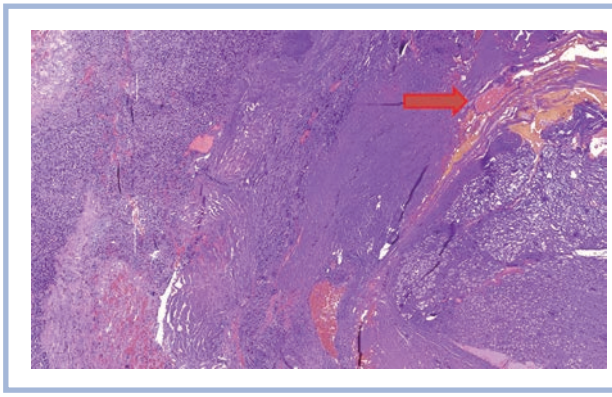

Рис. 6. **Гемангиобластома и прилежащий нервный стволик (указан стрелкой),**
Окраска гематоксилином и эозином, ув. ×50.

Сравнительный анализ результатов хирургического лечения гемангиобластом

Гемангиобластома спинного мозга относится к группе высоковаскуляризированных опухолей, чаще локализующихся интрамедуллярно. Гемангиобластомы составляют 2—6% от всех новообразований спинного мозга и занимают третье место в структуре интрамедуллярных объемных образований спинного мозга [1]. В нашем случае опухоль располагалась паравертебрально, росла по типу «песочных часов», не имела связи с твердой мозговой оболочкой. В мировой литературе [2—4] нами найдены наблюдения о

Обзор публикаций о хирургическом лечении корешковых гемангиобластом спинного мозга

Автор и год издания	Номер наблюдения	Пол	Возраст (лет)	Anamnesis morbi, мес	Локализация	ГЛ (Гиппель—Линдау	Предположительный диагноз до операции	АГ с эмболизацией	Клиническая картина	Катамнез, мес	Результаты лечения
Ryszard M. Pluta, 2003	1	Ж	38	120	ЭД S1-S2 слева	+	Гемангиобластома	+	РБС по S1—S2, СН	12	Регресс РБС
Masaaki chazo NO, 1999	2	Ж	48	24	ЭД-ПЧ L5 слева	—	Нейрогенная опухоль (нейрофиброма, шваннома)	–	МН, СН	12	Регресс МН
María Román-de Aragón, 2014	3	М	48	1	ЭД-ПЧ L4 справа	—	Невринома	+	БС, РБС, СН, НФТО	36	Регресс БС, РБС, СН, НФТО
N.A. Konovalov, 2016	4	Ж	56	240	ЭД-ПЧ L4 слева	—	Параганглиома	—	БС, РБС	3	Регресс БС, РБС

Примечание. ЭД — экстрадуральное расположение, ПЧ — опухоль по типу «песочных часов», БС — болевой синдром, РБС — радикулярный болевой синдром, СН — сенсорные нарушения, МН — моторные нарушения, НФТО — нарушение функции тазовых органов.

трех пациентах с подобной локализацией объемного образования. В **таблице** представлены некоторые сведения об этих пациентах, в частности, клинический статус и результаты хирургического лечения (наблюдения № 1—3) в сопоставлении с описываемым нами случаем (наблюдение №4).

При оценке сведений, представленных в **таблице**, видно, что были определенные отличия по клинической картине заболевания. Так, в наблюдении №3 было отмечено острое начало заболевания, когда сильный болевой синдром развился в течение 2 нед, после чего пациентка была госпитализирована в нейрохирургический стационар. В двух других наблюдениях (наблюдения №1 и 2), так же как и у нашей пациентки (наблюдение №4), имелся длительный анамнез от 2 до 20 лет. Основными проявлениями опухоли являлась радикулопатия, проявляющаяся болевым синдромом в пояснично-крестцовом отделе позвоночника с иррадиацией в ногу, а также расстройствами чувствительности по корешковому типу. В наблюдении №3 имелось нарушение функций тазовых органов (недержание мочи), возможно, за счет компрессии корешков «конского хвоста».

Из **таблицы** видно, что клинико-рентгенологическое обследование лишь в одном случае (наблюдение №1) позволило предположить до операции правильный гистологический диагноз, чему способствовало то обстоятельство, что у этого пациента с болезнью Гиппеля—Линдау выявлялись множественные гемангиобластомы ЦНС. В 2 случаях (наблюдения №2 и 3) на дооперационном этапе, по данным МРТ-исследования, был поставлен предположительный диагноз: нейрогенная опухоль — невринома (шваннома) корешка. В нашем случае (наблюдение №4) опухоль расценивалась как гангионеврома L4 корешка с паравертебральным ростом, так как после первой операции по месту жительства был поставлен соответствующий гистологический диагноз.

После проведенного нами анализа рентгенологических данных можно сделать следующие выводы. Во-первых, все исследования должны проводиться с контрастным усилением. Во-вторых, обнаружение патологически расширенных извитых сосудов в пределах позвоночного канала вокруг новообразования является патогномоничным признаком гемангиобластомы. Лучше всего сосуды визуализируются в Т2-режиме. В-третьих, солидный компонент опухоли имеет гипо- или изоинтенсивный МР-сигнал в Т1-режиме, а кистозные полости имеют сходный с ликвором сигнал в Т1- и Т2-режимах, или более яркий сигнал в режиме Т2. Выявление хотя бы одного из этих перечисленных МРТ-признаков дает основание предполагать опухоль сосудистого ряда и может быть рекомендовано выполнение селективной ангиографии [4, 5].

Оценивая исходы хирургического лечения, отметим, что во всех четырех наблюдениях **(см. таблицу)** опухоли были удалены радикально. При этом произошел регресс болевого синдрома. Не осложнением, а неизбежным следствием операции следует считать возможное возникновение незначительного неврологического дефицита, так как чаще всего опухоль удаляется вместе с корешком, из которого она исходит.

Обсуждение

Гемангиобластома экстрамедуллярной локализации — достаточно редкая патология, поэтому стандартов для их удалении не существует. В своей практике мы впервые встретились с экстрадуральным расположением гемангиобластомы, поэтому технику микрохирургического удаления применяли как для удаления опухолей, растущих по типу «песочных часов». К сожалению, перед хирургическим этапом мы не провели эмболизацию питающего со-

суда опухоли, в результате при выделении паравертебральной части новообразования, выходящей за пределы межпозвонкового отверстия, получили кровотечение из питающего опухоль сосуда — корешковой артерии. Кровотечение было успешно остановлено с помощью биполярной коагуляции.

Вторым этапом выделили полюса опухоли, при этом сохранили расширенные дренирующие вены опухоли, что считаем обязательным. Гемангиобластомы хорошо инкапсулированы и легко отделяются от окружающих тканей. Проведение манипуляций внутри капсулы опухоли опасно из-за возможного выраженного кровотечения, которое, как правило, трудно контролируется и может полностью перекрыть все поле зрения. Следующим этапом мы выделили часть опухоли, прилегающую к оболочке; на корешок, входящий в строму опухоли, наложили лигатуру для предотвращения ликвореи из «муфты» корешка. В нашем случае отделить гемангиобластому от корешка не представлялось возможным ввиду плотного сращения последних между собой. Поэтому гемангиобластома была удалена вместе с корешком L4. Несмотря на пересечение корешка, в послеоперационном периоде отрицательной симптоматики в виде нарастания слабости в мышцах левой ноги не наблюдалось. После удаления опухоли образовалось глубокое ложе, которое мы тщательно обследовали, останавливая кровотечение из мелких сосудов. Гемостаз в такой ситуации необходимо осуществлять с помощью гемостатических материалов, не прибегая к биполярной коагуляции.

Выводы

Гемангиобластома экстрадуральной локализации является очень редкой патологией, однако при обнаружении МРТ-признаков, характерных для сосудистого образования, необходимо проводить дообследование, которое может включать КТ-перфузионное исследование, а также в случае необходимости, проведение селективной ангиографии. При выявлении гемангиобластомы с четко дифференцированными питающими сосудами желательно проведение эмболизации для снижения риска интраоперационного кровотечения.

Технология удаления экстрадуральных гемангиобластом, на наш взгляд, существенно не отличается от операций, выполняемых при других опухолях, растущих преимущественно паравертебрально по типу «песочных часов».

Конфликт интересов отсутствует.

ЛИТЕРАТУРА

1. Mehta GU, Asthagiri AR, Bakhtian KD, Auh S, Oldfield EH, Lonser RR. Functional outcome after resection of spinal cord hemangioblastomas associated with von Hippel—Lindau disease: Clinical article. *Journal of Neurosurgery Spine*. 2010;12(3):233-242.
2. Pluta RM, Wait SD, Butman JA, Leppig KA, Vortmeyer AO, Oldfield EH, Lonser RR. Sacral hemangioblastoma in a patient with von Hippel—Lindau disease: case report and review of the literature. *Neurosurgical focus*. 2003;15(2):1-4.
3. Chazono M, Shiba R, Funasaki H, Soshi S, Hattori A, Fujii K. Hemangioblastoma of the L-5 nerve root: Case illustration. *Journal of Neurosurgery Spine*. 1999;90(1):160-160.
4. Román-de Aragón M, Márquez T, Isla A, Gómez-de la Riva Á. Hemangioblastoma radicular extraforaminal de la raíz L4 derecha. *Neurocirugía*. 2014;25(6):286-289.
5. Корниенко В.Н., Пронин И.Н. *Диагностическая нейрорадиология*. Т 5;307-314.

Комментарий

Гемангиобластома — это богатая сосудами доброкачественная опухоль, состоящая из скопления тонкостенных сосудов различного калибра, интерстициальные клетки которой содержат обилие липидов в цитоплазме. Спинальные гемангиобластомы в абсолютном большинстве случаев располагаются интрамедуллярно и составляют 2—8% всех интрамедуллярных образований, уступая эпендимомам и астроцитомам. Спинальные гемангиобластомы составляют до 20% всех гемангиобластом ЦНС. В редких случаях эти опухоли могут располагаться экстрамедуллярно, а в исключительных случаях даже экстрадурально. Несмотря на преимущественное расположение опухоли в пределах ЦНС, гистологической связи образования с глиальной тканью не получено. Это объясняет встречаемость патологии не только в пограничной зоне между центральной и периферической частью нервной системы (экстрамедуллярные интрадуральные гемангиобластомы, как правило, связаны с дорзальной поверхностью спинного мозга или интрадуральной порцией заднего корешка), но и на отдалении. В литературе имеются описания гемангиобластом лучевого и седалищного нервов.

Наблюдения экстрамедуллярного расположения опухолей крайне редки, что усложняет выбор правильной диагностики и хирургической тактики данной патологии.

В представленной авторами статье описаны клиническая картина, алгоритм диагностики и предоперационной подготовки пациентов с экстрадуральными гемангиобластомами с учетом имеющихся литературных данных. Отдельное внимание уделено хирургической технике удаления опухолевого узла.

Статья представляет несомненный интерес для широкого круга нейрохирургов.

Г.Ю. Евзиков (Москва)