doi: 10.17116/neiro201680682-87

Экстрапонтинный миелинолиз, развившийся после аневризматического субарахноидального кровоизлияния (случай из практики и обзор литературы)

С.А. ГОРОЩЕНКО, д.м.н. А.Ю. ИВАНОВ, к.м.н. Л.В. РОЖЧЕНКО, д.м.н., проф. Н.Е. ИВАНОВА, д.м.н. Ю.М. ЗАБРОДСКАЯ, к.м.н. О.Ю. РАЗМОЛОГОВА, д.м.н., проф. А.Н. КОНДРАТЬЕВ, к.м.н. Е.Г. ПОТЕМКИНА, к.м.н. А.Ю. ДМИТРИЕВСКАЯ, к.м.н. Г.П. БЛАГОРАЗУМОВА, к.м.н. С.Д. РАДЖАБОВ, к.м.н. А.Е. ПЕТРОВ, А.А. ИВАНОВ, П.С. СИНИЦЫН, В.В. БОБИНОВ

«РНХИ им. проф. А.Л. Поленова» — филиал ФГБУ «СЗФМИЦ им. В.А. Алмазова» Минздрава России, Санкт-Петербург, Россия

Центральный понтинный и экстрапонтинный миелинолиз являются редкой и опасной формой демиелинизирующего процесса невыясненного генеза, развивающегося на фоне резких нарушений баланса натрия в крови (гипернатриемии).
Цель исследования — дать описание редкого случая развития экстрапонтинного миелинолиза как осложнения геморрагического периода разрыва аневризмы передней соединительной артерии, а также продемонстрировать возможность прижизненной диагностики данного состояния.
Выводы. Клиническая настороженность в отношении экстрапонтинного миелинолиза может способствовать своевременной диагностике и лечению данной патологии — потенциальной причины летального исхода. Пульс-терапия глюкокортикоидами дает возможность добиться регресса неврологической симптоматики и стабилизации состояния пациента.

Ключевые слова: гипернатриемия, субарахноидальное кровоизлияние, экстрапонтинный миелинолиз, глюкокортикоиды.

Extrapontine myelinolysis developed after aneurysmal subarachnoid hemorrhage (a case report and literature review)

S.A. GOROSHCHENKO, A.YU. IVANOV, L.V. ROZHCHENKO, N.E. IVANOVA, YU.M. ZABRODSKAYA, O.YU. RAZMOLOGOVA, A.N. KONDRAT'EV, E.G. POTEMKINA, A.YU. DMITRIEVSKAYA, G.P. BLAGORAZUMOVA, S.D. RADZHABOV, A.E. PETROV, A.A. IVANOV, P.S. SINITSYN, V.V. BOBINOV

Polenov Russian Scientific Research Institute of Neurosurgery, the Branch of the Almazov Federal North-West Medical Research Centre, St. Petersburg, Russia

Topicality. Central pontine and extrapontine myelinolysis is a rare and dangerous form of the demyelinating process of undefined origin, the development of which is associated with a very low sodium level in the blood (hypernatremia).
Objective — to describe a rare case of extrapontine myelinolysis as a complication occurring in the hemorrhagic period of anterior communicating artery aneurysm rupture as well as to demonstrate that this condition can be diagnosed intravitally.
Conclusions. Clinical vigilance of extrapontine myelinolysis may promote the timely diagnosis and treatment of this disease, which is a potential cause of death. Pulse-therapy with glucocorticoids provides the opportunity to achieve regression of neurological symptoms and to stabilize the patient's condition.

Keywords: hypernatremia, subarachnoid hemorrhage, extrapontine myelinolysis, glucocorticoids.

Работа публикуется с целью дать описание развития, диагностических возможностей и лечения редкого осложнения геморрагического периода субарахноидального кровоизлияния, которое способно привести к гибели больного.

Клинический случай

Пациентка, 58 лет, поступила в отделение хирургии сосудов головного мозга РНХИ им. проф. А.Л. Поленова на 15-е сутки после субарахноидального кровоизлияния (САК) из аневризмы передней соединительной артерии (ПСА), переводом из городской больницы. При поступлении состояние больной соответствовало I стадии по шкале WFNS. Неврологически: сознание ясное, общемозговая симптоматика с признаками внутричерепной гипертензии и очагового поражения лобных долей. По данным спиральной компьютерной томографии (СКТ) головы: сужение субарахноидальных пространств в правой гемисфере мозга. Водянки и деформации желудочков нет. Из сопутствующих заболеваний: ревматоидный полиартрит, по поводу которого постоянно получала метотрексат 20 мг в неделю. При спиральной компьютерной томографической ангиографии головного мозга выявлена мешотчатая аневризма ПСА с дивертикулами **(рис. 1)**.

© Коллектив авторов, 2016

e-mail: goroschenkos@gmail.com

Пациентке в экстренном порядке выполнена костно-пластическая трепанация черепа, микрохирургическое клипирование аневризмы ПСА. В послеоперационном периоде нарастания общемозговой и очаговой симптоматики у больной не выявлено. Получала антибактериальную, противоотечную, церебропротекторную терапию (медоцеф, нимотоп, цитофлавин, мексидол). В биохимическом анализе крови уровень натрия колебался в пределах 144—152 ммоль/л, других изменений не было. На 14-е сутки после операции произошло резкое ухудшение состояния — углубление уровня сознания до глубокого оглушения с развитием спастического тетрапареза до 1 балла. На КТ — признаки отека правого полушария с дислокацией мозга влево на 7 мм. Магнитно-резонансная томография (МРТ) головного мозга: выявлены множественные зоны гиперинтенсивного на Т2-ВИ сигнала с четкими контурами в проекции четверохолмия, обеих ножек мозга, в оральных отделах моста **(рис. 2)**. В биохимическом анализе крови выявлена гипернатриемия до 170 ммоль/л, а также повышение АСТ (58,5 ЕД/л) и АЛТ (103 ЕД/л).

Состояние больной расценено как развитие понтинного и экстрапонтинного миелинолиза. Проведена пульс-терапия глюкокортикоидами (солюмедрол в течение 3 сут по схеме) с выраженным положительным эффектом — восстановлением уровня сознания, частичным восстановлением движений в конечностях до 4 баллов, нормализацией натриемии. Однако еще через неделю (на 28-е сутки послеоперационного периода) в состоянии пациентки вновь отмечена отрицательная динамика — появилась бульбарная симптоматика, тетраплегия, развился «locked-in» синдром. По данным ЭЭГ: грубые диффузные изменения, отчетливо преобладающие в диэнцефальных стволовых структурах. В анализе крови вновь была отмечена гипернатриемия (172 ммоль/л). В анализе ликвора: значимое повышение содержания основного белка миелина (460 нг/мл при норме менее 1 нг/мл), а также резкое повышение антимиелин-ассоциированного гликопротеина (4850 ЕД/мл при норме 1000 ЕД/мл); при этом уровни белка S100 и нейронспецифической энолазы существенно не повышены. Повторная пульс-терапия глюкокортикоидами значимого эффекта не имела. Состояние больной прогредиентно ухудшалось, нарастала полиорганная недостаточность (двусторонняя пневмония, почечная, печеночная, сердечно-сосудистая недостаточность), вследствие чего пациентка скончалась.

На аутопсии: белое вещество мозга бледное, мягкоэластичной консистенции, в области подкорковых ядер и в мосту выбухает над поверхностью разреза; серое вещество подкорковых ядер и таламусов неоднородное по цвету — с мелкими очагами желтоватого оттенка **(рис. 3)**.

Выполнено гистологическое исследование фрагментов подкорковых ядер, зрительных бугров, белого вещества полушарий и поперечного среза моста, окраска гематоксилином и эозином, по Нисслю (для выявления субстанции Ниссля в нейронах) и по Шпильмейеру (на миелин). Во всех исследованных участках выявлены диффузно расположенные очаги полной демиелинизации, в перифокальной зоне которых отмечается отек в виде спонгиозной трансформации белого вещества **(рис. 4)**.

В очагах демиелинизации отмечаются деструкция ткани мозга, разволокнение нейропиля, сморщивание нейронов, появление эозинофильных телец, умеренный глиоз с реакцией микроглии и появлением дренажных форм олигодендроцитов **(рис. 5)**.

Было отмечено, что нейроны в этих очагах имеют дистрофические изменения: перицеллюлярный отек, умеренная нейронофагия, очаги выпадения нейронов, глыбчатый распад вещества Ниссля **(рис. 6)**.

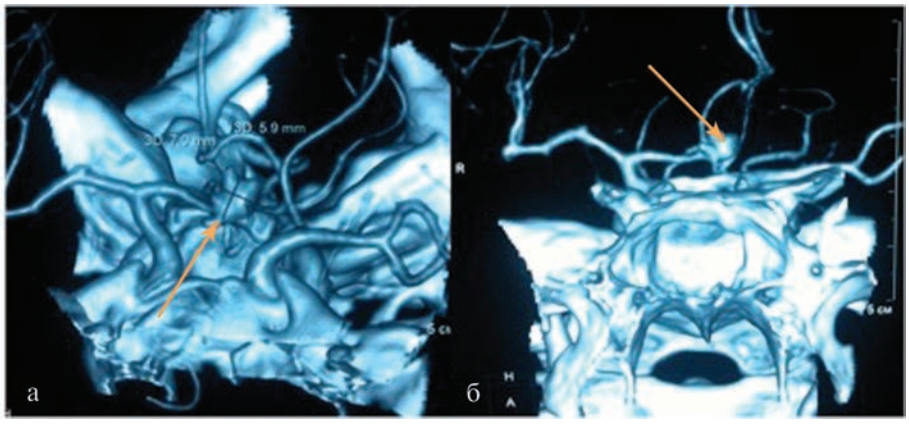

Рис. 1. **СКТ-ангиография головного мозга.**

а, б — мешотчатая аневризма ПСА со следами разрывов (указана стрелками).

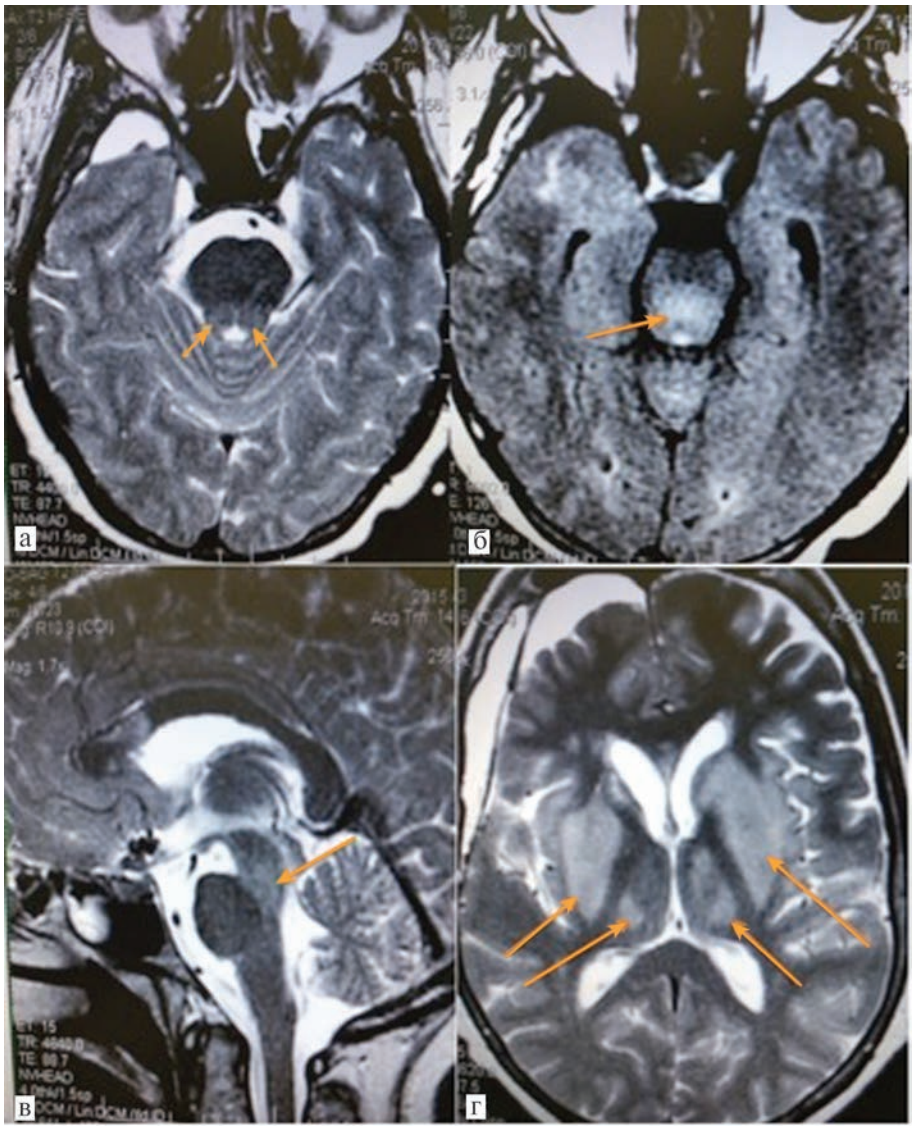

Рис. 2 (а—г). **МРТ головного мозга в Т2-ВИ, FLAIR.**
Стрелками указаны изменения в стволе мозга, подкорковых ядрах.

Таким образом, у пациентки имела место диффузная мелкоочаговая демиелинизация в белом веществе полушарий и стволе головного мозга.

Обсуждение

Впервые центральный понтинный миелинолиз (ЦПМ) описан у больного с хроническим алкоголизмом в 1959 г. R. Adams и соавт. [1], которые определили его как осмотический демиелинизирующий синдром. В дальнейшем ЦПМ обнаруживали у больных с сахарным диабетом, системной красной волчанкой, почечной недостаточностью, аденомой гипофиза, астроцитомой мозжечка [2, 3]. Описано развитие ЦПМ после трансплантации печени. На экспериментальной модели ЦПМ у крыс было показано, что быстрое введение гипертонического солевого раствора (быстрое формирование гипернатриемии) формирует внеклеточный отек мозга, провоцируя набухание олигодендроцитов и разрушение миелиновой оболочки [4]. Повреждение миелиновой оболочки может развиваться не только в мосте, но и в других областях мозга как в сочетании с ЦПМ, так и изолированно [5]. Такие нарушения получили название экстрапонтинного миелинолиза (ЭПМ), при котором очаги демиелинизации могут быть обнаружены в ножках мозга, зрительном бугре, мозолистом теле, коленчатых телах и других структурах головного мозга [5]. К развитию понтинного и экстрапонтинного миелинолиза приводят и другие гиперосмолярные состояния [6].

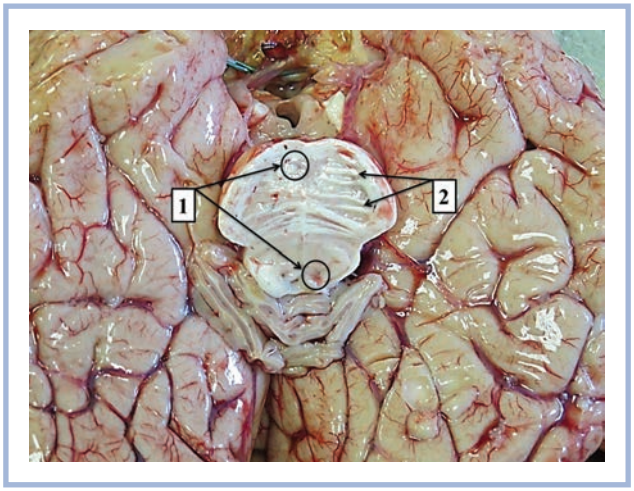

***Рис. 3.* Макропрепарат.**

Поперечный разрез моста: 1 — формирующиеся микрокисты; 2 — выбухание белого вещества.

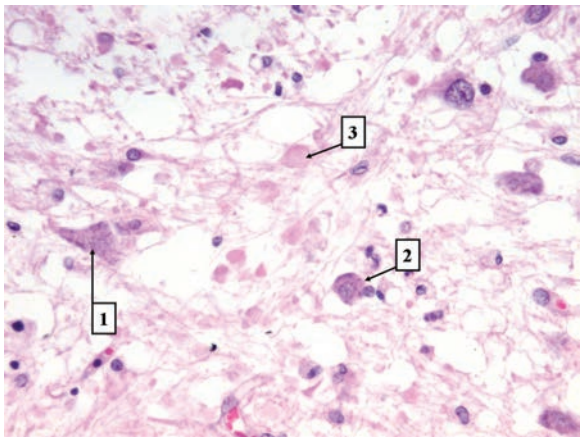

***Рис. 5.* Микропрепарат участка белого вещества из области подкорковых ядер.**

1 — гибель нейронов; 2 — сморщивание нейронов; 3 — эозинофильные тельца. Окраска гематоксилином и эозином, ×400.

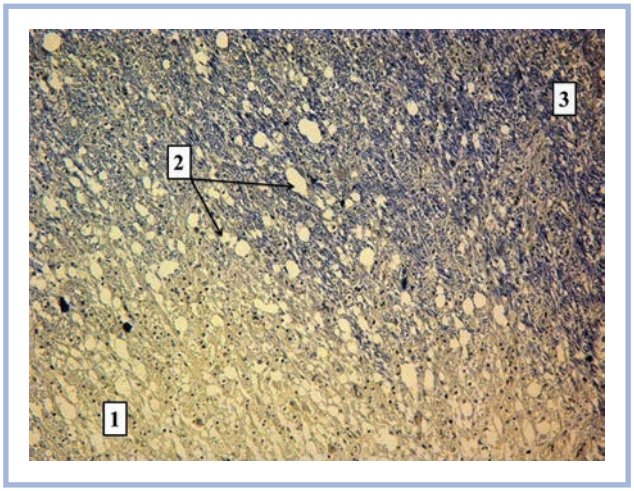

***Рис. 4.* Микропрепарат участка белого вещества из области подкорковых ядер.**

1 — зона демиелинизации; 2 — отек в перифокальной зоне со спонгиозной трансформацией; 3 — зона положительного окрашивания миелиновых волокон. Окраска по Шпильмейеру, ×200.

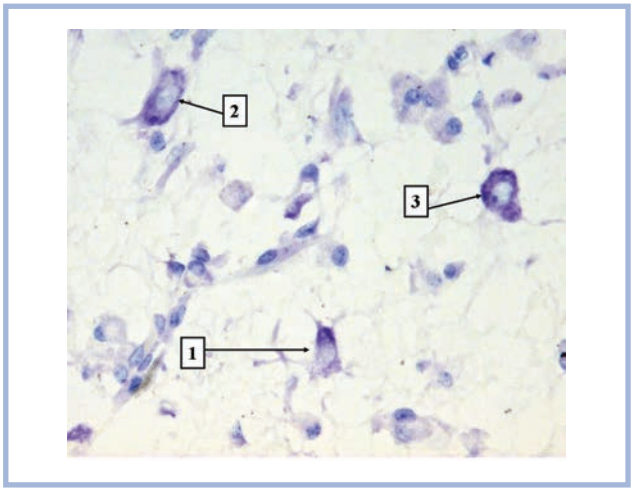

***Рис. 6.* Микропрепарат участка белого вещества из области подкорковых ядер.**

1 — погибший нейрон; 2 — глыбчатый распад вещества Ниссля, начальный кариолизис нейрона; 3 — деформированный нейрон с хроматолизом. Окраска по Нисслю, ×400.

Патогенез этого редкого демиелинизирующего процесса изучен недостаточно. В настоящее время его развитие связывают с резким нарушением электролитного (натриевого) баланса и осмолярности крови [3, 6].

Основным регулятором электролитного обмена в организме является гипоталамус. В работах сотрудников РНХИ им. проф. А.Л. Поленова под руководством проф. М.В. Угрюмова (нейрогистологические, нейрогистохимические и ультраструктурные исследования) была доказана причастность гипоталамуса к генезу дегенеративно-дистрофического процесса в нервной системе и внутренних органах [7, 8]. Нельзя исключить участие в развитии патологического процесса пониженной функциональной активности нейросекреторных центров гипоталамуса, которая приводит к дефициту поступающих в общую циркуляцию пептидных висцеротропных нейрогормонов, обеспечивающих гомеостаз, изменяющих проницаемость биологических мембран и влияющих на различные стороны обмена веществ, что в свою очередь может вызывать развитие грубых нарушений электролитного обмена (гипо- и гипернатриемию).

Клиническая картина миелинолиза включает спастический тетрапарез, псевдобульбарный синдром и психические нарушения [9], эпилептические припадки [10], синдром паркинсонизма, «locked-in» синдром [12—14].

Диагностика ЦПМ и ЭПМ основана, главным образом, на результатах нейровизуализации. Рентгенологически миелинолиз выглядит как регион с повышенным содержанием H_2O и на СКТ может походить на инфаркт. Методом дифференциальной

диагностики миелинолиза служит МРТ, при которой на Т2-ВИ в зонах поражения мозга отмечается высокий равномерный сигнал, на Т1-ВИ — низкий сигнал, отсутствует перифокальный отек, признаки объемного воздействия. Характерной чертой данной патологии является невовлеченность в процесс покрышки моста и его вентролатеральных отделов. Зона поражения может распространяться на средний мозг, перивентрикулярное белое вещество, внутреннюю и наружную капсулы, коленчатые тела. Правильной клинической интерпретации миелинолиза способствует обнаружение на МРТ двустороннего симметричного поражения таламусов, базальных ядер в сочетании с поражением ствола мозга [15].

Существенный вклад в проведение дифференциальной диагностики в нашем наблюдении внесли данные биохимического исследования крови и ликвора, выявившие повышение маркеров демиелинизации — основного белка миелина, уровень которого оказался повышенным в сотни раз, и антимиелин-ассоциированного гликопротеина, при отсутствии повышения уровня белка S100 (маркер повреждения и воспаления мозга) и нейронспецифической энолазы (маркер ишемии). Это свидетельствует о развитии демиелинизирующего процесса в мозге без признаков ишемии и воспаления.

В литературе встречаются отдельные сообщения о применении высоких доз кортикостероидных гормонов [16] и плазмафереза для лечения ЭПМ [17—19]. Применение пульс-терапии глюкокортикоидами позволило в нашем наблюдении затормозить процесс, а также добиться выраженного регресса неврологической симптоматики. Выполненная прижизненная диагностика этого редкого осложнения не позволила нам тем не менее справиться с развитием тяжелого нейродистрофического поражения внутренних органов, приведшего к развитию полиорганной недостаточности, ставшей причиной смерти пациентки.

Конфликт интересов отсутствует.

ЛИТЕРАТУРА

1. Adams RD, Victor M, Mancall EL. Central pontine myelinolysis: a hither to undescribed disease occurring in alcoholic and malnourished patients. *AMA Arch Neurol Psychiatry*. 1959 Feb;81(2):154-172.
   doi: 1959.02340140020004
2. Atkin JJ, Coady AM, White MC, Mathew B. Hyponatraemia secondary to cerebral salt wasting syndrome following routine pituitary surgery. *Eur J Endocrinol*. 1996;135:245-247.
   doi 10.1530/eje.0.1350245
3. Стаховская Л.В., Ерохина Л.Г., Лескова Н.Н., Губский Л.В. Центральный понтинный и экстрапонтинный миелинолиз. *Журнал неврологии и психиатрии*. 2000;100:2:55-58.
4. Norenberg MD, Papendick RE. Chronicity of hyponatremia as a factoir in experimental myelinolysis. *Ann Neurol*. 1984;15:544-547.
   doi 10.1002/ana.410150606
5. Hadfield MG, Kubal WS. Extrapontine myelinolysis of the basal ganglia without central pontine myelinolysis. *Clin Neuropathol*. 1996 Mar-Apr;15(2):96-100.
   doi 10.1007/3-540-27660-2_89
6. Bourgouin PM, Chalk C, Richardson J, Duang H, Vezina JL. Subcortical white matter lesions in osmotic demyelination syndrome. *Am J Neuroradiol*. 1995;16:1495-1497.
7. Поленов А.Л. *Проблема нейродистрофий внутренних органов центрального происхождения*. Л.: Медицина. 1972.
8. Таюшев К.Г. *Гипоталамогенный дегенеративно-дистрофический процесс*. СПб.: Эскулап. 2002;202.
9. Laureno R, Karp BI. Myelinolysis after correction of hyponatremia. *Ann Intern Med*. 1997;126:1:57-62.
   doi 10.7326/0003-4819-126-1-199701010-00008
10. Girmenia F, Colasimo Di Biasi C, Faroni J, Pozzilli C. Central pontine myelinolysis: report of an asymptomatic case. *Ann Ital Med Int*. 1995;10(1):53-54.
11. Greenberg WM, Shah PJ. CPM in polydipsic psychiatric patients. *Am J Psychiat*. 1993;150:842-843.
    doi 10.1176/ajp.150.5.842-b
12. Go M, Amino A, Shindo K, Tsunoda S, Shiozawa Z. A case of central pontine myelinolysis and extrapontine myelinolysis during rapid correction of hypernatremia. *Kinsho Shinkeigaku*. 1994;34:11:1130-1135.
13. Morlan L, Rodriguex E, Gonzalez J, Jimene-Ortiz C, Escartin P, Liano H. Central pontine myelinolysis following correction of hyponatremia: MRI diagnosis. *Eur Neurol*. 1990;30:1:149-152.
    doi 10.1159/000117333
14. Ardizzone G, Arrigo A, Schellino MM, Stratta C, Valzan S, Skurzak S, Andruetto P, Panio A, Ballaris MA, Lavezzo B, Salizzoni M, Cerutti E. Neurological complications of liver cirrhosis and orthotopic liver transplant. *Transplant Proc*. 2006;38(3):789-792.
    doi: 10.1016/j.transproceed.2006.01.039
15. Ho VB, Fitz CR, Yoder CC, Geyer CA. Resolving MR features in osmotic myelinolysis (central pontine and extrapontine myelinolysis). *Am J Neuroradiol*. 1993;14(1):163-167.
16. Kallakatta RN, Radhakrishnan A, Fayaz RK, Unnikrishnan JP, Kesavadas C, Sarma SP. Clinical and functional outcome and factors predicting prognosis in osmotic demyelination syndrome (central pontine and/or extrapontine myelinolysis) in 25 patients. *J Neurol Neurosurg Psychiatry*. 2011;82(3):326-331.
    doi: 10.1136/jnnp.2009.201764
17. Ludwig KP, Thiesset HF, Gayowski TJ, Schwartz JJ. Plasmapheresis and Intravenous Immune Globulin Improve Neurologic Outcome of Central Pontine Myelinolysis Occurring Post Orthotopic Liver Transplant. *Ann Pharmacother*. 2011;45(2):e10.
    doi: 10.1345/aph.1P371
18. Saner FH, Koeppen S, Meyer M, Kohnle M, Hergel-Rosenthal S, Sotiropoulos GC, Paul A, Radtke A, Malago M, Broelsch CE. Treatment of central pontine myelinolysis with plasmapheresis and immunoglobulins in liver transplant patient. *Transpl Int*. 2008;21(4):390-391.
    doi: 10.1111/j.1432-2277.2007.00608.x
19. Дзядзько А.М., Катин М.Л, Руммо О.О., Щерба А.Е., Сантоцкий Е.О., Минов А.Ф., Гурова М.Ю., Чугунова О.А., Слободин Ю.В., Зубрицкий С.М., Авдей Л.Л. Центральный понтинный миелинолиз после ортотопической трансплантации печени (два случая из практики). *Вестник трансплантологии и искусственных органов*. 2013;15(1):89-95.
    doi 10.15825/1995-1191-2013-1-89-95

Комментарий

В статье представлен случай хирургического лечения больной в подострой стадии субарахноидального кровоизлияния из аневризмы передней мозговой артерии — передней соединительной артерии, осложнившегося развитием понтинного и экстрапонтинного миелинолиза в позднем послеоперационном периоде, изложено обсуждение этого редкого осложнения с анализом литературы. Приводится описание клинического течения заболевания, данные КТ- и МРТ-обследования в послеоперационном периоде, результаты биохимических исследований крови и ликвора, в том числе исследований на маркеры демиелинизации, воспаления и ишемии, а также результаты патоморфологического и гистологического исследования мозга после смерти больной. На основании этих данных авторы приходят к выводу о развитии у больной демиелинизирующего процесса в стволе мозга и базальных ганглиях, обусловленного осмотическими нарушениями.

Острый понтинный и экстрапонтинный миелинолиз — достаточно редкое состояние, тем не менее в зарубежной и отечественной литературе можно найти достаточное количество клинических описаний этого состояния, а также работ по изучению его патогенеза. В большинстве исследований это состояние считается следствием гипонатриемии либо быстрых и резких электролитных изменений при коррекции гипонатриемии, которая в свою очередь чаще всего является следствием различной соматической патологии.

В представленном наблюдении достоверно судить о причинах демиелинизации сложно, так как приводимые данные по электролитным нарушениям и инфузионной терапии фрагментарны. Нет также сведений о наличии и выраженности ангиоспазма в дооперационном и в особенности в послеоперационном периоде, который также мог быть причиной диэнцефальных нарушений, особенно с учетом послеоперационного отека правого полушария и послеоперационной гипернатриемии. Не вполне ясно, что привело к смерти больной, так как не указано, на какие сутки после операции она скончалась, а в качестве причины смерти приводятся не церебральные нарушения, а полиорганная недостаточность, характерная для больных, длительно пребывающих в тяжелом состоянии. Не обсуждается связь выявленных изменений с имеющимся у больной аутоиммунным заболеванием и длительной терапией иммуносупрессорами. Вызывает вопросы качество морфологического исследования и его описания, которое не дает однозначного подтверждения демиелинизации и может свидетельствовать также об ишемии.

Тем не менее статья представляет несомненный интерес, привлекая внимание к проблеме патогенеза различных осложнений, возникающих у нейрохирургических больных, и их дифференциальной диагностике. В этой связи большой интерес представляют биохимические исследования маркеров демиелинизации в крови и ликворе, которые редко используются в нейрохирургической практике.

О.Б. Белоусова, И.А. Савин, О.А. Гаджиева, Л.В. Шишкина (Москва)