doi: 10.17116/neiro201680655-57

# Использование резорбируемых пластин для фиксации ламинотомированного лоскута

Д.м.н. Ю.В. КУШЕЛЬ, Ю.Д. БЕЛОВА, А.Р. ТЕКОЕВ

ФГАУ «НИИ нейрохирургии им. акад. Н.Н. Бурденко» (дир. — акад. РАН А.А. Потапов) Минздрава России, Москва, Россия

Работа посвящена применению новой технологии — фиксация ламинотомированного лоскута резорбируемыми пластинами и пинами в детской нейрохирургической практике. В нашей клинике прооперированы 4 пациента. Подробно описана техника операции, проведено сравнение с традиционным методом фиксации с помощью лигатур.

*Ключевые слова: фиксация, резорбируемые пластины и пины, ультразвуковая насадка, ламинотомия.*

# Application of resorbable plates for fixation of a laminotomy flap

YU.V. KUSHEL', YU.D. BELOVA, A.R. TEKOEV

Burdenko Neurosurgical Institute, Moscow, Russia

The paper describes a new technology — application of resorbable plates and pins for securing a laminotomy flap in children's neurosurgery. Four patients were operated on at our clinic. We describe in detail a surgical technique and compare it with a traditional fixation technique using ligatures.

*Keywords: fixation, resorbable plates and pins, ultrasonic tip, laminotomy.*

Ламинотомия широко используется для хирургического доступа к патологии позвоночного канала [1]. Сам этап ламинотомии, особенно при многоуровневом доступе, выполняется достаточно быстро (значительно быстрее стандартной ламинэктомии). Однако процесс фиксации ламинотомированного лоскута зачастую занимает время, сопоставимое со временем всех предыдущих этапов операции. Технологии фиксации ламинотомированного лоскута — это либо лигатуры, проведенные через каждую дужку, либо титановые мини-пластины [1, 2]. Мы осознанно не использовали титановые мини-пластины в своей практике по ряду причин: сложность хорошей фиксации шурупов в тонких и мягких дужках позвонков у детей и проблемы при реламинотомии в случае возможного рецидива заболевания. Поэтому основным методом фиксации до последнего времени у нас были лигатуры [1, 3].

Резорбируемые пластины и пины (биодеградируемые пластины и специальные шурупы к ним) изготовлены из аморфного полимера, состоящего из D-lacti-de и L-lactide в равной пропорции [4, 5]. Период биодеградации составляет около 90 дней и происходит путем гидролиза. Шурупы, применяемые в данной технике, отличаются от «истинных» отсутствием резьбы и необходимости работать отверткой. По своей сути это штырьки (пины), которые с помощью специальной ультразвуковой насадки на короткое время сильно размягчаются и «затекают» в диплоэ кости, за счет чего и фиксируются в ней после прекращения ультразвукового воздействия и затвердевания. Технология проста и удобна. Кроме того, сами пластины при нагреве в воде до 60 °С становятся мягкими и могут быть моделированы «по месту». Фирма-производитель позиционирует эти изделия для краниальной и челюстно-лицевой хирургии [5, 6]. Наш опыт использования резорбируемых пластин и шурупов в хирургии краниосиностозов и сложных дефектов черепа у детей привел к идее применения такой же технологии фиксации и при ламинотомии.

## Материал и методы

Резорбируемые пластины и шурупы использованы для фиксации ламинотомированных лоскутов у 4 пациентов в возрасте от 4 до 11 лет (3, 4, 5 и 9 уровней). Всего фиксация выполнена на 21 уровне. Операции проводились в связи с интрадуральными опухолями и кистами спинного мозга. Среднее время фиксации составило 15 мин (что примерно в 2,5 раза меньше, чем длительность традиционной фиксации лигатурами). Осложнений, смещений лоскута, тканевой реакции не отмечено. Минимальный катамнез составил 3 мес.

© Коллектив авторов, 2016

e-mail: ubelova@nsi.ru

***Техника операции***

После субпериостальной диссекции ламинотомия проводилась во всех случаях по ранее описанной первым автором методике [1]. Интрадуральный этап выполнялся с использованием микрохирургической техники и зависел от конкретной патологии. После герметичного зашивания твердой мозговой оболочки начинался собственно этап фиксации лоскута. Во всех случаях использовали пластины толщиной 1 мм с 4 отверстиями (их длина и расположения отверстий всегда хватало для нашей цели) и штырьки диаметром 2,4 мм и длиной 5 мм. Пластины изгибались «по месту», согласно требуемой конфигурации, непосредственно перед моментом их фиксации. После этого осуществлялась собственно фиксация всех пластин к лоскуту **(рис. 1)**.

Далее лоскут прикладывался на место, при необходимости проводилось дополнительное подгибание пластин для их оптимального контакта с основанием дужек. После этого фиксировались наиболее краниальные и каудальные дужки, что обеспечивало правильное положение лоскута в ране. И наконец, фиксировались все остальные пластины **(рис. 2)**. Рана зашивалась послойно в соответствии с общими хирургическими принципами.

Схематическое изображение метода фиксации ламинотомированного костного лоскута изображено на **рис. 3**.

## Обсуждение

Поиск литературы по использованию резорбируемых пластин и шурупов в нейрохирургии дал результаты лишь по краниальному применению [4, 6—8]. Поэтому сравнить наш опыт с данными литературы не представляется возможным. Тем не менее надо сказать, что резорбируемые материалы постепенно приходят в травматологию и ортопедию, спинальную хирургию и уже есть соответствующие публикации. Однако основные вопросы, которые обсуждаются, — это механическая прочность и надежность фиксации в сравнении с металлическими аналогами [5].

В нашем клиническом исследовании это сравнение не является определяющим. Хорошо известно, что идеология ламинотомии и фиксации лоскута — это не столько непосредственная «стабилизация», сколько восстановление места фиксации паравертебральной мускулатуры и предотвращение грубого эпидурального фиброзирования. В такой ситуации основная цель фиксации — расположить лоскут «на месте», где механическая нагрузка на него минимальна, поэтому даже фиксация лигатурами достаточна. Мы успешно пользуемся лигатурами для фиксации ламинотомии с 2003 г. (выполнено более 270 ламинотомий), и проблем, связанных с недостаточной жесткостью фиксации, смещением

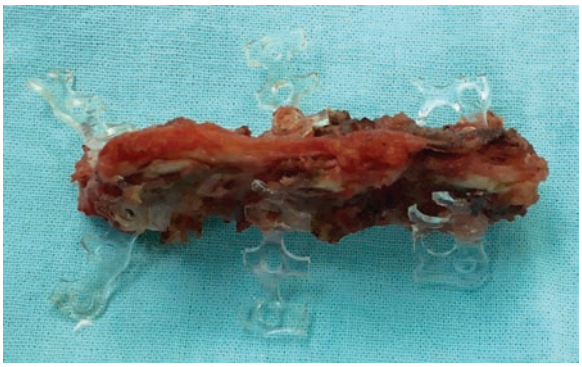

***Рис. 1.*** **Ламинотомированный лоскут с зафиксированными пластинами.**

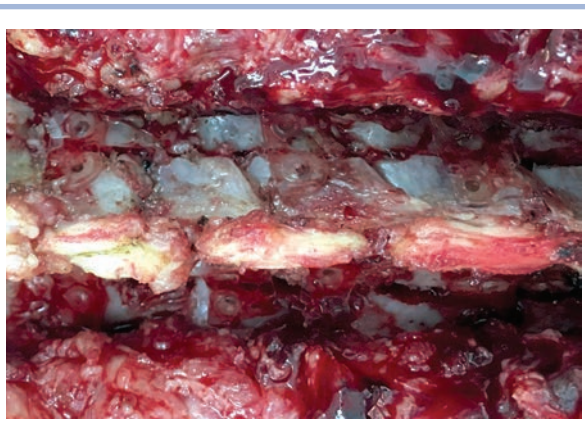

***Рис. 2.*** **Ламинотомированный костный лоскут, зафиксированный на своем месте.**

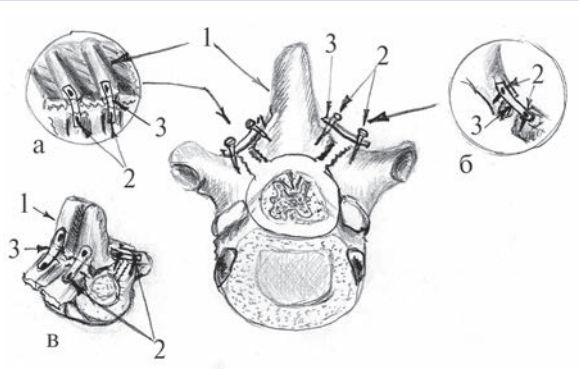


***Рис. 3.*** **Схема фиксации лоскута.**

а — в сагиттальной проекции; б — во фронтальной проекции; в — общий вид в трех проекциях. 1 — ламинотомированный лоскут, зафиксированный на своем месте; 2 — резорбируемые пины (шурупы); 3 — резорбируемые пластины.

лоскута, не наблюдалось ни разу. Единственным значимым недостатком такой техники является ее трудоемкость и длительность, особенно при ламинотомиях более 3 уровней. Например, процесс фиксации 5-уровневого лоскута в грудном отделе позвоночника может занимать до 40 мин. При узком канале, толстых дужках эта процедура стано-

вится еще более трудоемкой. Кроме того, процесс просверливания сквозных отверстий в корнях дужек зачастую приводит к дополнительному венозному кровотечению из эпидуральных вен, что также ведет к ненужному расходованию времени и ресурсов. Использование резорбируемых пластин в такой ситуации выглядит более привлекательным. Применение стандартных титановых пластин у детей менее желательно по причинам, о которых мы уже говорили выше: сложность в достижении хорошей фиксации шурупов в тонких и мягких дужках позвонков у детей и проблемы при реламинотомии в случае возможного рецидива заболевания. Кроме того, классическая технология просверливания отверстий и закручивания шурупов не технологичнее и не удобнее (в узкой и глубокой ране даже сложнее), чем проведение лигатур.

Именно поэтому мы обратили свое внимание на резорбируемые пластины с ультразвуковым «вварИванием» условных шурупов. Наш предварительный опыт использования резорбируемых пластин и пинов оказался положительным. Данная технология обеспечивает надежную и быструю фиксацию при укладывании ламинотомированного лоскута. Кроме того, изогнув пластины определенным образом, можно выполнить небольшое увеличение поперечного размера позвоночного канала с целью декомпрессии. Как самый большой недостаток и основное препятствие к широкому применению описанной технологии возникнет вопрос стоимости имплантируемых изделий и специального оборудования для их установки.

## Заключение

В работе представлен начальный опыт использования резорбируемых пластин и пинов (шурупы) для фиксации ламинотомированного лоскута. Описана хирургическая техника и дана сравнительная оценка предлагаемой технологии с уже имеющимися в широкой практике.

На заседании локального этического комитета при НИИ нейрохирургии им. акад. Н.Н. Бурденко Минздрава России от 09.06.16 (протокол №06/2016) было решено разрешить настоящую публикацию в специализированном медицинском журнале.

**Конфликт интересов отсутствует.**

## ЛИТЕРАТУРА


1. Кушель Ю.В. Роль ламинотомии и ламинопластики в снижении частоты послеоперационных кифосколиозов у детей, оперированных по поводу интрамедуллярных опухолей. *Вопросы нейрохирургии*. 2007;20-24.
2. Ruggeri A, Pichierri A, Marotta N, Tarantino R, Delfini R. Laminotomy in adults: technique and results. *Eur Spine J*. 2012;21:364-372.
   doi: 10.1007/s00586-011-1826-2
3. Кушель Ю.В. «Open-door» ламинопластика для удаления распространенных интрамедуллярных опухолей у детей — новый подход к интрадуральной спинальной патологии. *Вопросы нейрохирургии*. 2007;45-46.
4. Acosta HL, Stelnicki EJ, Rodriguez L, Slingbaum LA. Use of absorbable poly (d,l) lactic acid plates in cranial-vault remodeling: presentation of the first case and lessons learned about its use. *Cleft Palate Craniofac J*. 2005;42:333-339.
5. Vaccaro AR, Madigan L. Spinal applications of bioabsorbable implants. *J Neurosurg*. 2002;97:407-412.
6. Freudlsperger C, Castrillon-Oberndorfer G, Baechli H, Hoffmann J, Mertens C, Engel M. The value of ultrasound-assisted pinned resorbable osteosynthesis for cranial vault remodelling in craniosynostosis. *J Craniomaxillofac Surg*. 2014;42:503-507.
7. Salokorpi N, Sinikumpu JJ, Iber T, Zibo HN, Areda T, Ylikontiola L, Sandor GK, Serio W. Frontal cranial modeling using endocranial resorbable plate fixation in 27 consecutive plagiocephaly and trigonocephaly patients. *Childs Nerv Syst*. 2015;31:1121-1128.
8. Stendel R, Krischek B, Pietila TA. Biodegradable implants in neurosurgery. *Acta Neurochir (Wien)*. 2001;143:237-243.


## Комментарий

Данная работа посвящена применению резорбируемых пластин и пинов для ламинопластики у детей. Изделие, описанное авторами, ранее применялось только для краниопластики, поэтому применение его в спинальной хирургии является off-label.

Практика ламинопластики у пожилых людей нашла широкое применение в лечении шейной спондилогенной миелопатии как в Японии (Hirobayashi, Kurokava), так и в России (А.О. Гуща, О.Н. Древаль). В настоящее время имеются титановые пластины, фиксирующие дужки специальной формы для проведения данной операции. Безусловно, использование рассасывающихся изделий является привлекательной альтернативой металлическим, особенно при возможности ультразвукового «вваривания» фиксирующих пинов.

Остается неясным — возможно ли применение данных изделий у пожилых людей, учитывая частоту проведения ламинопластики при стенозах позвоночного канала на шейном уровне и часто встречаемое склерозирование и ломкость дужек у данной категории больных.

*А.О. Гуща (Москва)*