doi: 10.17116/neiro201680642-54

Оценка параметров ликвородинамики у пациентов с менингиомами области большого затылочного отверстия по данным фазо-контрастной МРТ

Асп. С.В. КОНДРАХОВ, д.м.н. Н.Е. ЗАХАРОВА, к.м.н. Л.М. ФАДЕЕВА, д.м.н. С.В. ТАНЯШИН

ФГАУ «НИИ нейрохирургии им. акад. Н.Н. Бурденко» (дир. — акад. РАН А.А. Потапов) Минздрава России, Москва, Россия

Введение. Менингиомы области большого затылочного отверстия (БЗО) составляют от 1,8 до 3,2% всех менингиом. В мировой литературе недостаточно данных, описывающих состояние ликвородинамики у данной категории пациентов.
Материал и методы. Исследованы 38 пациентов с менингиомами области БЗО в возрасте от 35 до 79 лет (средний возраст — 56,7 года). Средний размер менингиом составил 30 мм (от 10—60 мм). Переднебоковая локализация менингиом встречалась у 29 пациентов, вентральная — у 5 пациентов, дорзальная — у 4. 29 пациентов были оперированы. Все оперированные пациенты обследованы до и после операции. Ликвородинамику исследовали с помощью фазоконтрастной МРТ (ФК-МРТ).
Результаты. Размер и локализация менингиом области БЗО достоверно не влияют на показатели ликвородинамики. Пирамидная симптоматика, чувствительные нарушения и недостаточность функции XI пары черепно-мозговых нервов коррелируют с параметрами ликвородинамики. У всех пациентов с менингиомами области БЗО, по данным ФК-МРТ, до операции показатели ликвородинамики достоверно выше нормальных величин. После хирургического лечения снижаются пиковая положительная скорость, пиковая отрицательная скорость, размах амплитуды максимальной линейной скорости. Положительный и отрицательный объемы, ударный объем не изменяются. При любой степени радикальности динамика восстановления показателей ликворотока одинакова. Во всех группах оперированных пациентов показатели ликвородинамики, по данным ФК-МРТ, не достигают нормальных величин.
Заключение. Результаты исследования ликвородинамики у пациентов с менингиомами области БЗО позволяют обосновать использование паллиативных вмешательств (парциальное удаление, пластика твердой мозговой оболочки, декомпрессия краниовертебрального перехода) в случае неоперабельных менингиом.

Ключевые слова: менингиома области большого затылочного отверстия, хирургическое лечение, ликвородинамика, фазоконтрастная магнитно-резонансная томография.

Phase contrast MRI-based evaluation of cerebrospinal fluid circulation parameters in patients with foramen magnum meningiomas

S.V. KONDRAKHOV, N.E. ZAKHAROVA, L.M. FADEEVA, S.V. TANYASHIN

Burdenko Neurosurgical Institute, Moscow, Russia

Background. Meningiomas of the foramen magnum (FMR) region account for 1.8 to 3.2% of all meningiomas. The international literature has insufficient data describing the state of cerebrospinal fluid (CSF) circulation in these patients.
Material and methods. We studied 38 patients with FM meningiomas, aged from 35 to 79 years (mean age, 56.7 years). The mean meningioma size was 30 mm (10—60 mm). Meningiomas had the anterolateral localization in 29 patients, ventral localization in 5 patients, and dorsal localization in 4 patients. Twenty nine patients underwent surgery. All operated patients were examined before and after surgery. The CSF circulation was studied using phase contrast MRI (PC-MRI).
Results. The size and localization of FM meningiomas do not significantly affect the CFS circulation parameters. Pyramidal symptoms, sensory disorders, and XIth cranial nerve dysfunction are correlated with the CFS circulation parameters. According to the preoperative PC-MRI data, the CFS circulation parameters in all FM meningioma patients were significantly higher than their normal values. Surgery was followed by a reduction in the peak positive velocity, negative peak velocity, and range of the maximum linear velocity amplitude. Positive and negative volumes and the stroke volume did not change. Recovery dynamics of the CFS circulation parameters was similar, regardless of surgery completeness. According to the PC-MRI data, the CFS circulation parameters did not reach normal values in all groups of operated patients.
Conclusion. The results of investigation of the CFS circulation in patients with FM meningiomas support the use of palliative surgery (partial resection, dural plasty, craniovertebral junction decompression) in the case of inoperable meningiomas.

Keywords: foramen magnum meningioma, surgery, cerebrospinal fluid circulation, phase contrast magnetic resonance imaging.

Менингиомы области большого затылочного отверстия (БЗО) составляют от 1,8 до 3,2% всех менингиом [1, 2].

Менингиомы области БЗО являются одной из наиболее сложных патологий в нейрохирургии в связи с расположением на этом участке магистраль-

© Коллектив авторов, 2016

e-mail: skondrahov@nsi.ru

ных артерий, черепных нервов и продолговатого мозга. В процессе роста опухоль смещает и в ряде случаев включает в строму позвоночные артерии.

Радикальность удаления менингиом данной локализации зависит от локализации исходного роста, плотности и размера опухоли, целостности арахноидальной оболочки, степени вовлеченности в опухоль сосудов вертебро-базиллярной системы и каудальной группы черепных нервов, применяемого доступа и многих других факторов [3—7]. Тотальное удаление менингиом БЗО, по данным разных авторов, достигается в 70—96% случаев [8—11]. Таким образом, частота нерадикального удаления менингиом данной локализации велика.

Большинство публикаций, посвященных менингиомам краниовертебральной локализации, касаются описания степени радикальности удаления опухоли. Работ, демонстрирующих влияние локализации и размеров опухоли на состояние ликвороциркуляции, выраженность и динамику ее нарушений при менингиомах области БЗО и их удалении в доступной литературе не найдено.

До настоящего времени практически не были освещены такие вопросы, как влияние объема резекции менингиомы или декомпрессивной операции на проходимость субарахноидальных цистерн краниовертебрального перехода, роль нарушения и восстановления ликвородинамики в развитии клинических проявлений патологии и их изменении.

По имеющимся предварительным данным, эффективность удаления опухоли разной степени радикальности, помимо клинических признаков, можно оценивать по достоверным количественным показателям ликвородинамики.

Фазоконтрастная МРТ является основным неинвазивным методом визуализации ликворных пространств. Эта методика, в отличие от КТ- и МР-цистернографии, позволяет оценить не только анатомические характеристики ликворной системы и геометрию ликворных пространств с медленным движением ликвора, но и визуализировать быстрое движение ликвора [12—16]. Таким образом, фазоконтрастная МРТ позволяет наиболее адекватно оценивать ликвородинамику, в том числе на уровне краниовертебрального перехода [17—22]. В литературе [23] имеются данные по оценке ликвородинамики с помощью фазоконтрастной МРТ при сирингомиелитических и арахноидальных кистах. Выяснение механизмов нарушения ликвородинамики у пациентов с менингиомами области БЗО позволит уточнить патогенез клинических проявлений заболевания, складывающихся из прямого воздействия опухоли на нервные образования и нарушения циркуляции ликвора.

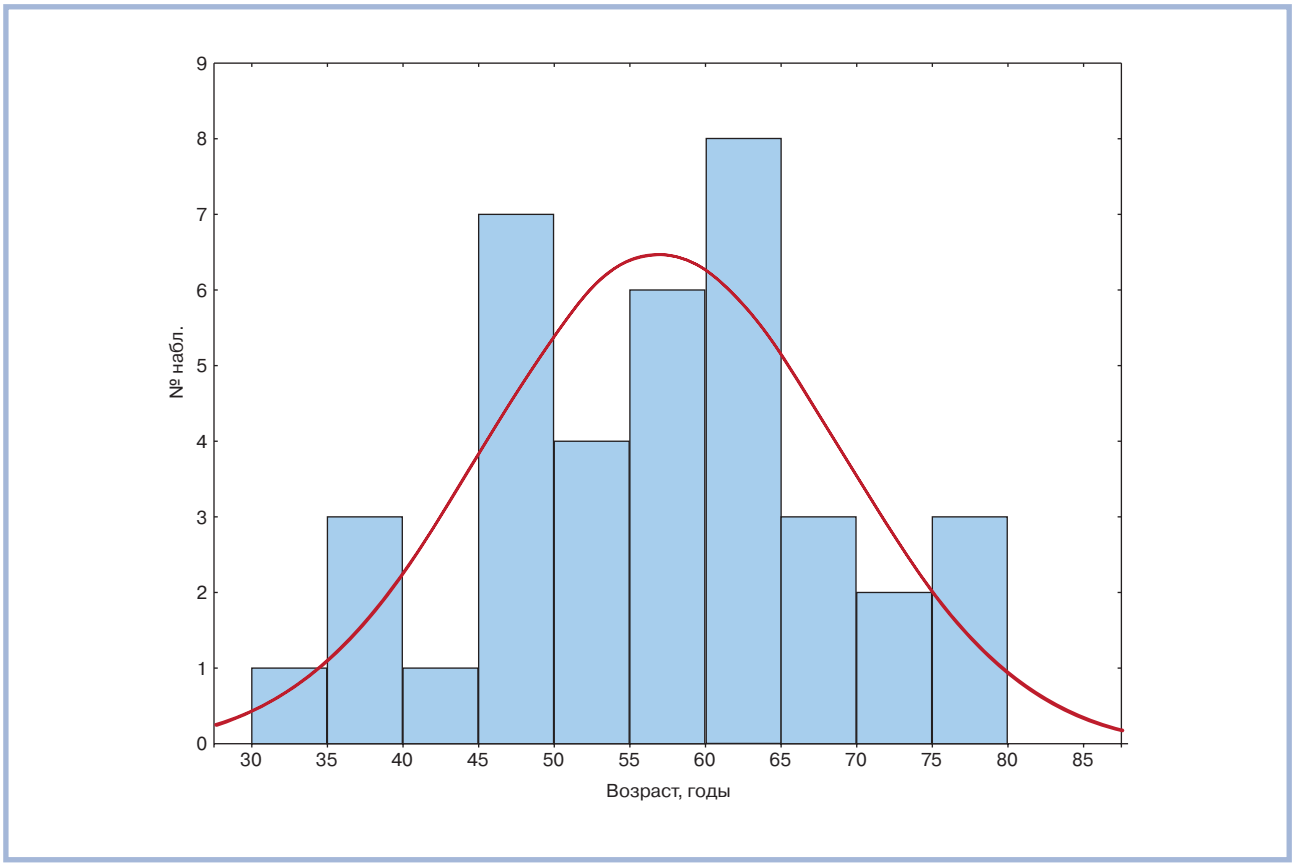

Рис. 1. **Распределение больных по возрастным группам.**

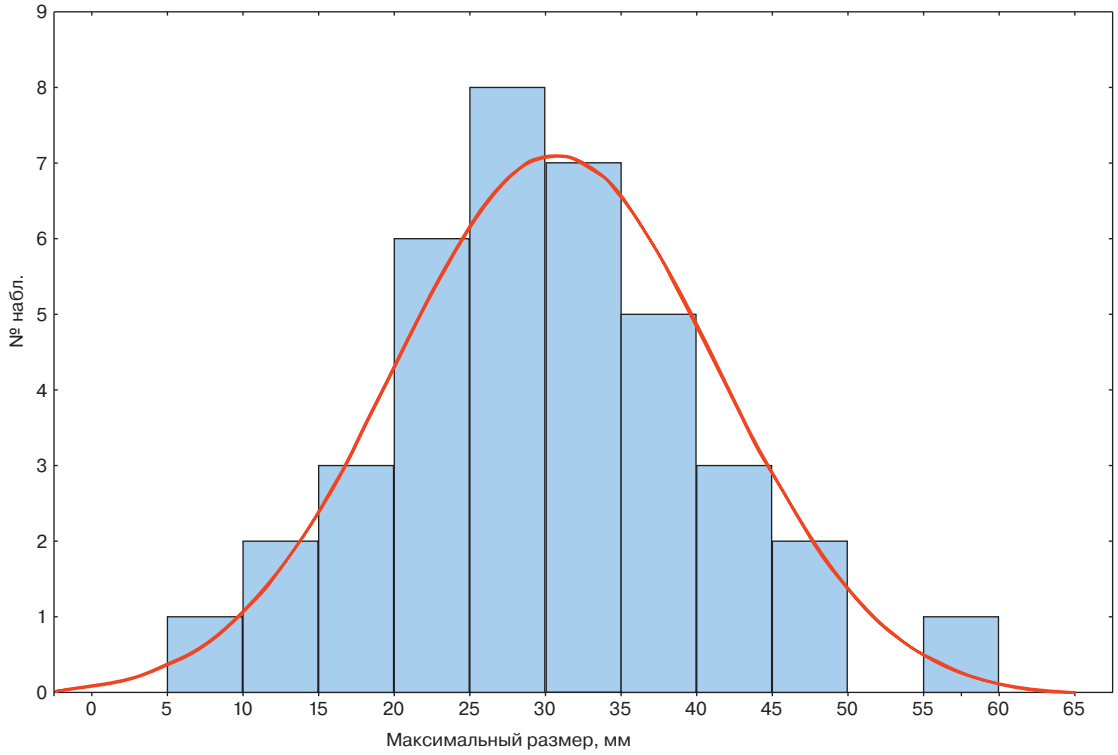

Рис. 2. **Распределение максимальных размеров менингиом.**

Цель исследования — изучение особенностей ликвородинамики у больных с менингиомами краниовертебрального перехода и изменений ликвородинамических показателей в зависимости от объема оперативного вмешательства.

Задачи исследования:

— оценить нарушения ликвородинамики в зависимости от размеров менингиом области БЗО;

— изучить степень нарушения ликвородинамики в зависимости от расположения менингиом (переднее, переднебоковое, заднее);

— оценить влияние нарушений ликвородинамики на степень выраженности и динамику клинических симптомов у больных с менингиомами области БЗО;

— оценить выраженность ликвородинамических нарушений до и после хирургического лечения и характер изменений параметров ликвородинамики в зависимости от объема оперативного вмешательства.

Материал и методы

Исследование основано на результатах обследования 38 пациентов с менингиомами области БЗО в возрасте от 35 до 79 лет (средний возраст — 56,7 года). В нашей серии преобладали больные в возрасте 45—50 и 60—65 лет **(рис. 1)**.

По анатомическим срезам Т1 МРТ с введением контрастного вещества в трех проекциях вычислялся наибольший из размеров опухоли. Максимальный размер менингиом варьировал от 10 до 60 мм, с медианой 30 мм. Распределение максимальных размеров менингиом представлено на **рис. 2**.

В нашей серии превалировали пациенты с переднебоковой локализацией менингиом области БЗО, всего 29 наблюдений. Вентральные менингиомы были у 5 пациентов, дорзальные — у 4 **(рис. 3)**.

Проведено оперативное вмешательство 28 пациентам в объеме от тотального удаления до биопсии с пластикой твердой мозговой оболочки (ТМО) апоневрозом, 1 пациенту в связи с окклюзионной гидроцефалией проведено вентрикулоперитонеальное шунтирование. Девять человек не были оперированы. У 5 из них проводилось радиологическое лечение. У 1 пациентки операция отменена в связи с отягощенным соматическим статусом. В 3 случаях оперативное лечение не было предложено в связи с малым размером опухолей и минимальной симптоматикой. Эти пациенты оставлены под наблюдением. Для оценки степени радикальности удаления опухоли мы использовали классификацию K. Arnautović [24, 25]:

— тотальная резекция (gross-total resection) — полное удаление опухоли, включая пораженные фрагменты ТМО. Соответствует I степени удаления опухоли по классификации Симпсона (Simpson I);



Рис. 3. **Локализация менингиом области БЗО в анализируемой серии.**

— почти тотальная резекция (near-total resection) — в случае сохранения и коагуляции опухоли в области матрикса на ТМО. Соответствует II степени удаления опухоли по классификации Симпсона (Simpson II);

— субтотальная резекция — удаление более 60% объема опухоли. Соответствует III степени удаления опухоли по классификации Симпсона (Simpson III);

— парциальное удаление — удаление менее 60% опухоли, в том числе выполнение биопсии, простой декомпрессии. Соответствует IV—V степени удаления опухоли по классификации Симпсона (Simpson IV—V).

Примеры тотального и субтотального удаления менингиом продемонстрированы на **рис. 4 и 5**.

Распределение пациентов в зависимости от степени радикальности удаления опухоли представлено на **рис. 6**.

Все оперированные пациенты были обследованы до и после операции (через 3—6 мес). Девять неоперированных пациентов были обследованы однократно.

Исследования проведены на МР-томографе Signa HDxt («General Electric Medical Systems») с напряженностью магнитного поля 1,5 Т.

Всем пациентам проводили МРТ в следующих режимах:

— стандартная МРТ с получением Т1- и Т2-взвешенных изображений в аксиальной и сагиттальной плоскостях; для их получения использова-

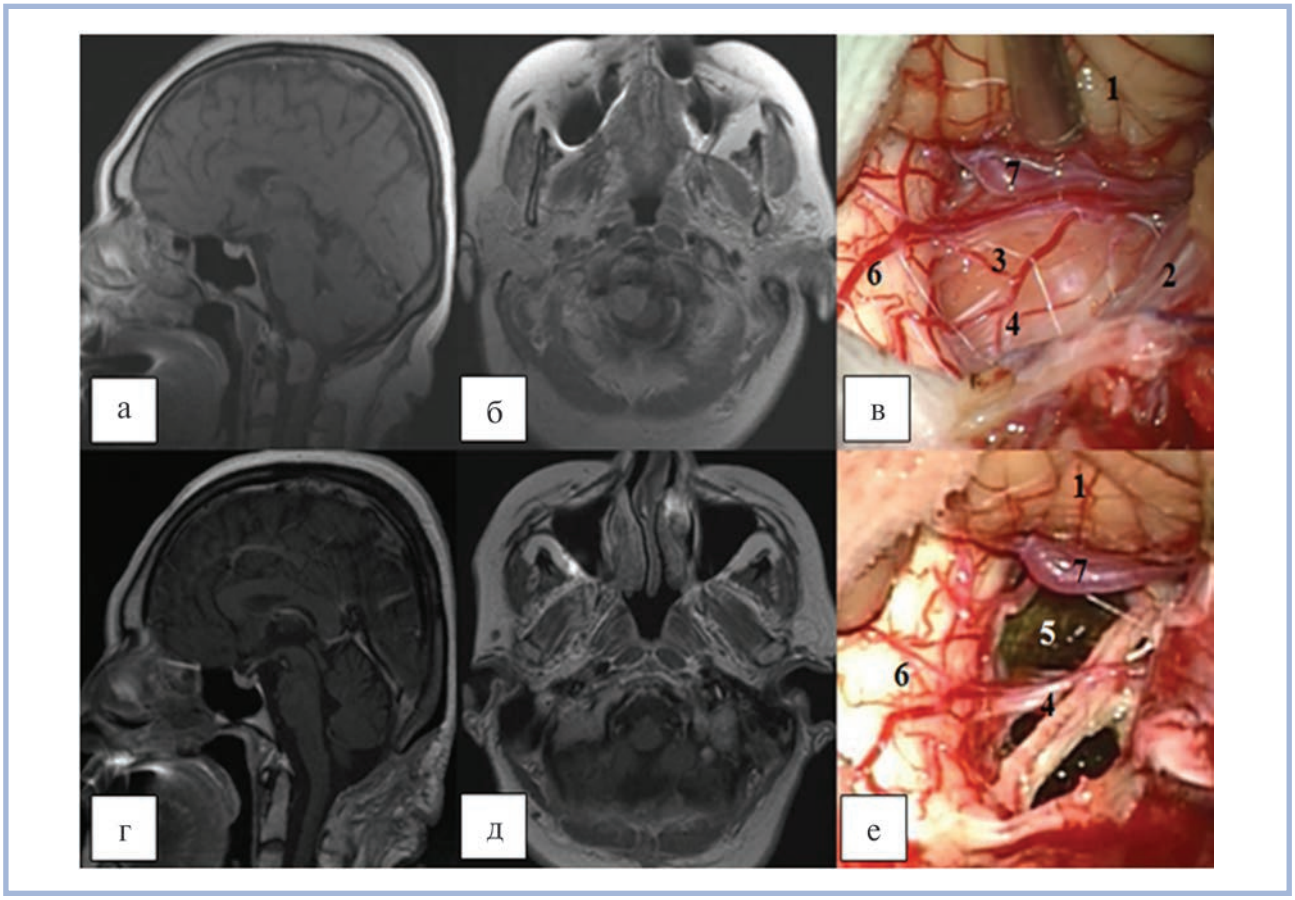

Рис. 4. **Тотальное удаление менингиомы области БЗО.**

а, б — Т1-режим МРТ головного мозга с контрастным усилением до операции (сагиттальная и аксиальная проекции); г, д — Т1-режим МРТ головного мозга с контрастным усилением после тотальной резекции (gross-total resection, сагиттальная и аксиальная проекции); в — общий вид опухоли после вскрытия твердой и арахноидальной оболочек; е — после тотального удаления узла опухоли (1 — мозжечок, 2 — арахноидальная оболочка, 3 — опухоль, 4 — каудальная группа черепных нервов, 5 — ложе удаленной опухоли, 6 — продолговатый мозг, 7 — петля задней нижней мозжечковой артерии).

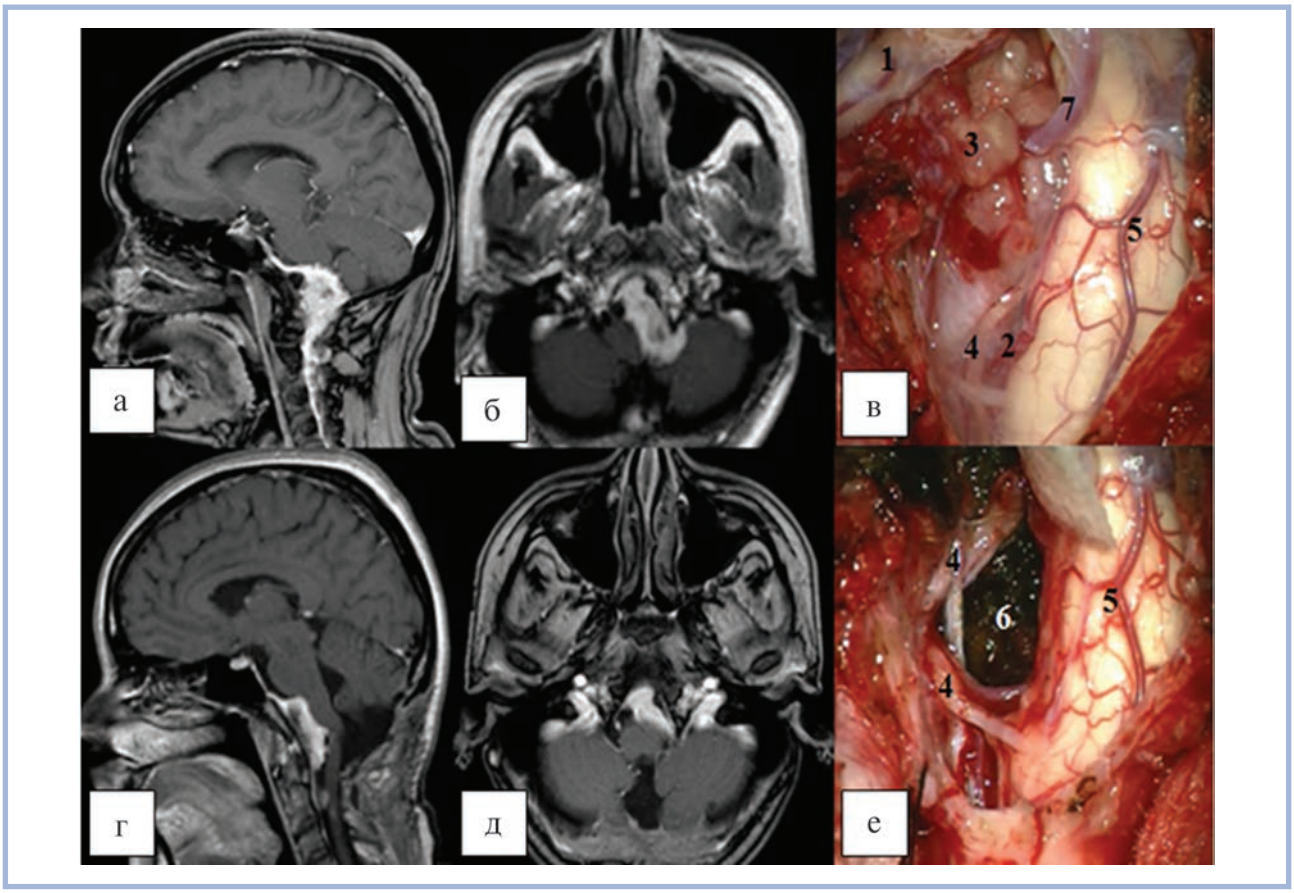

Рис. 5. **Субтотальное удаление менингиомы области БЗО.**

а, б — Т1-режим МРТ головного мозга с контрастным усилением до операции (сагиттальная и аксиальная проекции); г, д — Т1-режим МРТ головного мозга с контрастным усилением после субтотальной резекции (subtotal resection, сагиттальная и аксиальная проекции); в — общий вид опухоли после вскрытия твердой и арахноидальной оболочек; е — операционное после субтотального удаления опухоли (1 — мозжечок, 2 — арахноидальная оболочка, 3 — менингиома, 4 — каудальная группа черепных нервов, 5 — продолговатый мозг, 6 — остаток менингиомы, плотно сращенный с позвоночной артерией, 7 — петля задней нижней мозжечковой артерии).

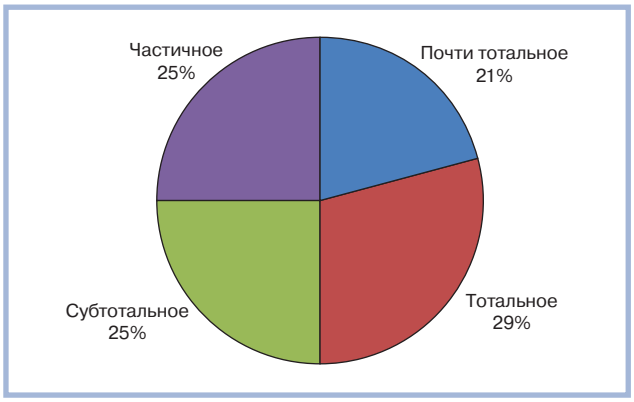

Рис. 6. **Степень радикальности удаления менингиом у 28 пациентов.**

лись импульсные последовательности спинового эха — SE (600/20) и FastSE (4500/84);

— режимы 3D T2 МРТ (режим 3D-CUBE, при котором хорошо видны очертания субарахноидальных пространств, и режим FIESTA, визуализирующий пульсирующие движения ликвора);

— фазоконтрастная МРТ (ФК-МРТ) с привязкой к сердечному циклу на основе импульсной последовательности PC MRA с параметрами TR 26/TE 11/FA 20 гр, матрицей изображения 256/160, двумя повторами. Выбирали срез (толщиной 4 мм) на уровне С2—С3 перпендикулярно позвоночному каналу с параметром FOV=200 мм. Среднее время сканирования составило 3—4 мин.

Для регистрации кривой сокращения сердца использовался периферический плетизмограф. За кардиоцикл регистрировалось 16 изображений, соответствующих различным фазам кардиоцикла. Кодировка скорости спинов (VENC-Velocity encoding) в среднем 15 см/с. В случае появления артефактов VENC могла быть изменена в диапазоне от 0 до 20 см/с. Данные обрабатывались в режиме offline на основе программного пакета Report Card. На основе ФК-МРТ выбирали область интереса в интрадуральном пространстве **(рис. 7)** и вычисляли зависимость ударного объема, линейной и объемной скоростей ликворотока от фазы кардиоцикла **(рис. 8)**.

При обработке данных программой Report Card были получены следующие характеристики ликво-

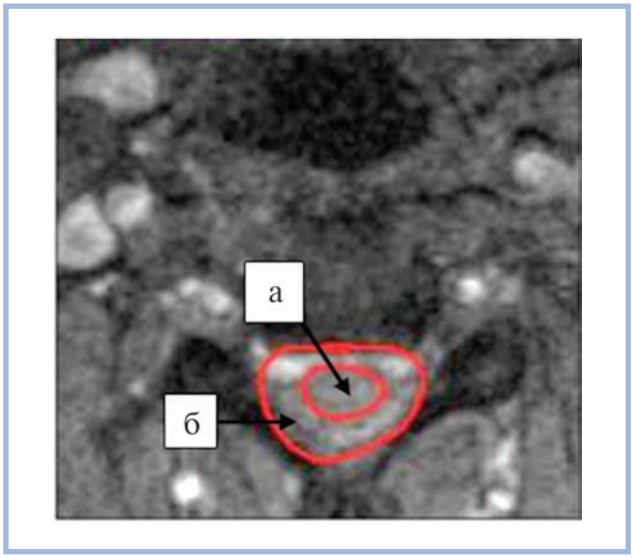

Рис. 7. **Аксиальный срез на уровне С2—С3.**
а — спинной мозг; б — «область интереса» в интрадуральном пространстве.

ротока: положительная пиковая скорость, отрицательная пиковая скорость, положительный объем, отрицательный объем, размах амплитуды максимальной линейной скорости, ударный объем. Физический смысл полученных при ФК-МРТ параметров ликворотока следующий:

— положительная пиковая скорость — максимальная линейная скорость движения ликвора в краниокаудальном направлении;

— отрицательная пиковая скорость — максимальная линейная скорость движения ликвора в каудокраниальном направлении;

— размах амплитуды пиковой скорости — диапазон изменений максимальной линейной скорости за один кардиоцикл.

Три вышеперечисленных параметра представляют скоростные показатели ликворотока, причем последний является производным положительной и отрицательной скоростей.

Положительный объем — количество ликвора, прошедшее через аксиальный срез на уровне С2—С3 в систолу.

Отрицательный объем — количество ликвора, прошедшее через аксиальный срез на уровне С2—С3 в диастолу.

Ударный объем — количество ликвора, прошедшее через аксиальный срез на уровне С2—С3 за один кардиоцикл.

Положительный и отрицательный объем, ударный объем — объемные характеристики ликворотока. Как и в случае линейной скорости, ударный объем — производное положительного и отрицательного объемов.

По данным исследований здоровых добровольцев, ранее выполненных в НИИ нейрохирургии, получены нормальные величины основных показателей на уровне С2—С3 **(табл. 1)** [26].

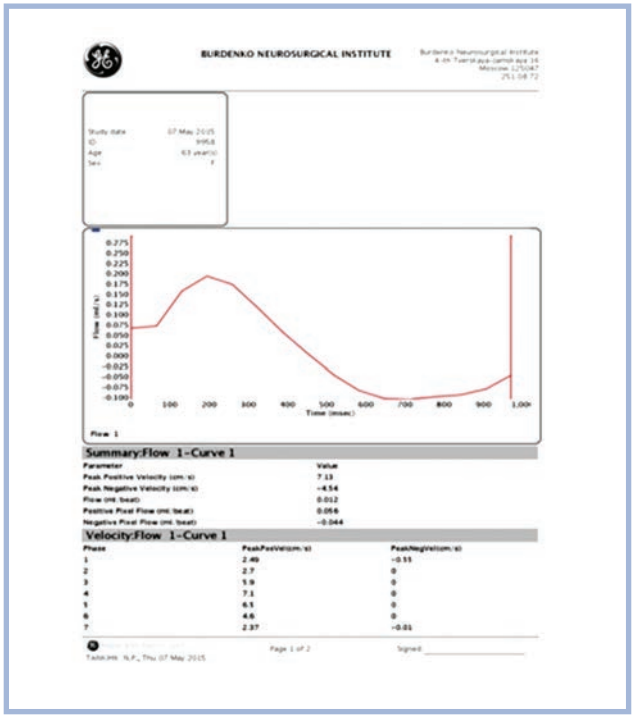

Рис. 8. **Протокол исследования ФК-МРТ.**

При статистической обработке материала использовались методы описательной статистики (диаграммы рассеяния, распределения переменных, средние и стандартные отклонения) и методы непараметрической статистики с описанием порядковых величин (линейные взаимосвязи между параметрами по Спирмену, групповой анализ с вычислением доверительных вероятностей межгрупповых отличий по критерию Манна—Уитни, медианы и перцентили). Данные обрабатывались с помощью программы Statistica v.10.

Результаты

Показатели ликвородинамики у пациентов с менингиомами области БЗО до операции

С помощью МРТ мы визуализировали движение ликвора через III желудочек, водопровод мозга, большую цистерну и спинномозговой канал. На **рис. 9** продемонстрирован пример дооперационного исследования пациента *С.*, 46 лет, с диагнозом: менингиома области БЗО.

В **табл. 2** показаны средние значения и медианы параметров ликвородинамики у 38 пациентов.

Таблица 1. **Количественные показатели ликворотока на уровне С2—С3 у здоровых добровольцев**

Параметр ликвородинамики по данным ФК-МРТ	Значения
Размах амплитуды максимальной линейной скорости, см/с	7,2±0,68
Ударный объем, мл	1,04±0,37

Таблица 2. **Количественные показатели ликворотока на уровне С2—С3 у пациентов с менингиомами области БЗО до операции**

Параметр ликвородинамики	Median	Std. Dev.	Median	25,000 th	75,000 th
Пиковая положительная скорость, см/с	10,97	4,7	12,2	6,67	14,8
Пиковая отрицательная скорость, см/с	9,89	4,59	9,77	5,33	14
Положительный объем, мл	0,99	0,48	0,93	0,75	1,39
Отрицательный объем, мл	0,84	0,49	0,92	0,38	1,16
Размах амплитуды максимальной линейной скорости, см/с	20,86	8,61	21,38	16,23	29
Ударный объем, мл	1,83	0,83	1,83	1,43	2,41



Рис. 9. **а — МРТ в режиме FIESTA: визуализирован блок ликворотока по передней поверхности ствола головного мозга (на уровне БЗО); б — аксиальное амплитудное ФК-изображение на уровне С2—С3 в фазе систолы. Узкая полоска высокого сигнала в интрадуральном пространстве (указано стрелкой) соответствует движению ликвора в краниокаудальном направлении во время систолы; в — аксиальное амплитудное ФК-изображение на уровне С2—С3 в фазе диастолы. Узкая полоска низкого сигнала в интрадуральном пространстве (указано стрелкой) соответствует движению ликвора в каудокраниальном направлении во время диастолы.**

При сравнительном анализе количественных показателей ликворотока на уровне С2—С3 в норме и у пациентов с менингиомами области БЗО установлено, что ликвородинамика у больных была нарушена в виде статистически значимого увеличения всех исследуемых показателей ($p<0,05$).

Соотношение между размерами менингиом и параметрами ликвородинамики

При сопоставлении размеров менингиом и параметров ликвородинамики связь между этими показателями не обнаружена.

Примеры разнообразия взаимосвязей размера опухоли и параметров ликворотока продемонстрированы на **рис. 10** и **11**.

Взаимосвязь ликвородинамики с локализацией менингиом

С помощью критерия Манна—Уитни выполнено сравнение ликвородинамических параметров между тремя группами пациентов в зависимости от локализации опухоли (вентральная, переднебоковая и дорзальная). В результате анализа установлено, что локализация, так же как и размер менингиом области БЗО, достоверно не влияют на параметры ликворотока.

Клинические проявления и их корреляция с показателями ликвородинамики

Клиническая картина менингиом области БЗО складывается из различных симптомов, которые мы объединили в несколько основных характерных синдромов:

1) мозжечковый синдром — головокружение, мозжечковая атаксия, нарушение статики, походки и координации;

2) общемозговая симптоматика — обусловлена повышением внутричерепного давления. Проявляется головными болями, головокружением, тошнотой, рвотой;

3) бульбарный синдром — осиплость, гнусавость голоса, снижение небных и глоточных рефлексов, поперхивание при глотании, девиация языка в сторону пораженной мышцы, атрофия и фибриллярные подергивания половины языка. Этот синдром связан с непосредственным воздействием опухоли на продолговатый мозг и выходящие из него корешки IX, X, XII пар черепно-мозговых нервов;

4) пирамидные нарушения — симптомокомплекс, возникающий в результате опухолевой компрессии нисходящих пирамидных путей на уровне продолговатого мозга и верхнешейного отдела спинного мозга, клинически проявляющийся в виде

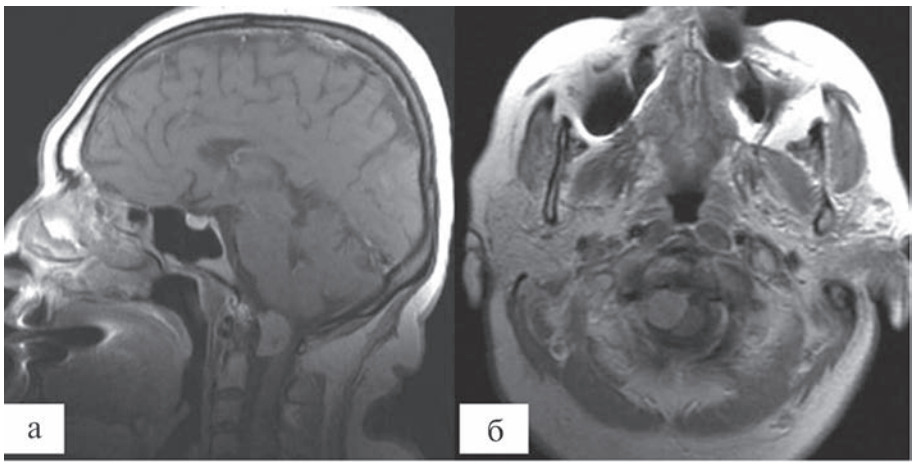

Рис. 10. **Переднебоковая менингиома области БЗО размером 24 мм. Все показатели ликвородинамики превышают нормальные в 2—3 раза.**

а — Т1-режим с введением контрастного вещества, сагиттальная проекция; б — Т1-режим с введением контрастного вещества, аксиальная проекция.

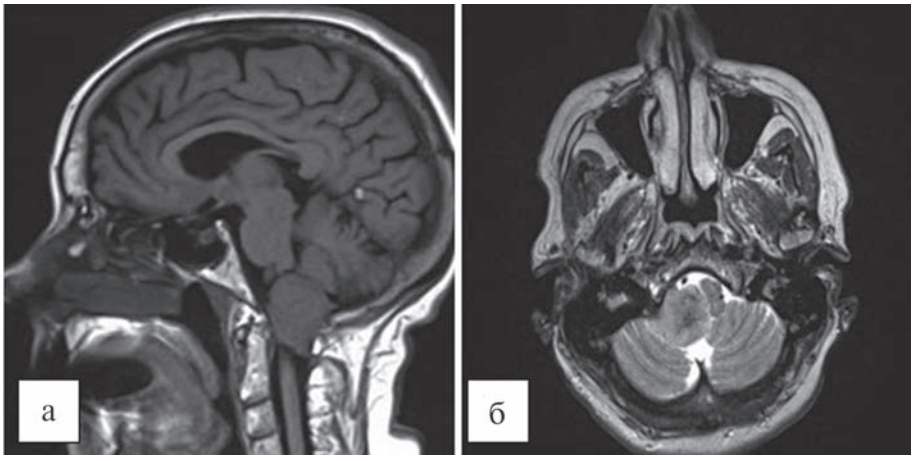

Рис. 11. **Переднебоковая менингиома области БЗО размером 38 мм. Все показатели ликвородинамики в пределах нормы.**

а — Т1-режим, сагиттальная проекция; б — Т2-режим, аксиальная проекция.

проводниковых двигательных нарушений различной степени выраженности;

5) нарушение чувствительности. Основная причина этих расстройств — прямое воздействие менингиом на афферентные пути продолговатого мозга и верхнешейного отдела спинного мозга;

6) цервикальный синдром — проявляется ограничением подвижности шеи, болями в шейно-затылочной области, вынужденным положением головы;

7) нарушение функции XI пары черепно-мозговых нервов — представлено парезами, плегиями, атрофиями кивательной и трапециевидной мышц.

Распределение частоты вышеперечисленных синдромов и их соотношение с показателями ликворотока до и после операции, а также значимость различий в подгруппах представлены в **табл. 3** и **4**.

До операции положительный и отрицательный объем, ударный объем статистически достоверно отличаются ($p<0,05$) в подгруппе пациентов с наличием/отсутствием пирамидной симптоматики. В подгруппе пациентов с наличием пирамидной симптоматики эти показатели достоверно ниже, чем у пациентов, не имеющих пирамидных нарушений. По нашему мнению, это может быть обусловлено особенностями конфигурации опухолевого узла. Локальное воздействие на переднебоковую поверхность продолговатого мозга при меньшем общем объеме опухоли клинически выражается ярче, чем при опухоли большего объема, но не имеющей непосредственного соприкосновения с переднебоковой поверхностью продолговатого мозга. Положительная и отрицательная пиковые скорости, размах

Таблица 3. **Неврологическая симптоматика у 38 пациентов с менингиомами области БЗО до операции. Медианы параметров ликворотока на уровне С2—С3 в зависимости от наличия/отсутствия того или иного симптомокомплекса, а также значимость различий распределений в подгруппах**

Симптомокомплекс			Пиковая положительная скорость			Пиковая негативная скорость			Положительный объем			Отрицательный объем			Размах амплитуды, макс.			Ударный объем	
	n	%	Median+	Median–	*p*	Median+	Median–	*p*	Median+	Median–	*p*	Median+	Median–	*p*	Median+	Median–	*p*	Median+	Median–
Мозжечковый синдром	26	68,4	10,20	14,65	0,25	9,64	10,84	0,95	1,86	1,78	0,64	0,96	0,85	0,72	20,60	23,70	0,51	1,86	1,78
Общемозговая симптоматика	16	42,1	10,74	13,45	0,99	10,94	9,62	0,48	0,99	0,87	0,37	1,06	0,79	0,37	21,38	20,93	0,70	1,96	1,71
Бульбарный синдром	6	15,8	11,77	12,20	0,78	10,71	9,77	0,83	0,63	0,97	0,36	0,90	0,92	0,95	23,48	21,38	0,96	1,54	1,87
Пирамидные нарушения	10	26,3	11,65	12,54	0,84	11,90	9,62	0,62	0,79	1,00	0,04	0,49	1,00	0,03	23,55	20,64	0,87	1,47	1,91
Чувствительные нарушения	11	28,9	14,70	10,20	0,41	13,60	9,56	0,15	0,84	0,99	0,26	0,84	0,93	0,84	28,00	19,889	0,22	1,81	1,91
Цервикальный синдром	10	26,3	11,63	12,19	0,45	8,09	9,87	0,49	1,07	0,92	0,52	0,87	0,92	0,83	20,60	21,30	0,43	1,71	1,87
Нарушение функции XI	5	13,2	12,99	11,29	0,60	13,30	9,60	0,35	0,95	0,90	0,86	1,06	0,90	0,52	28,00	20,13	0,43	2,02	1,81

Примечание. Здесь и в табл. 4: *n* — количество больных, % — частота встречаемости синдрома; median+ — медианы соответствующих показателей ликвородинамики у пациентов с наличием симптомокомплекса; median– — медианы соответствующих показателей у пациентов с отсутствием симптомокомплекса; $p<0,05$.

Таблица 4. **Неврологическая симптоматика у 29 пациентов с менингиомами области СЗО после операции. Медианы параметров ликворотока на уровне С2—С3 в зависимости от наличия/отсутствия того или иного симптомокомплекса, а также значимость различий распределений в подгруппах**

Симптомокомплекс			Пиковая положительная скорость			Пиковая негативная скорость			Положительный объем			Отрицательный объем			Размах амплитуды, макс.			Ударный объем	
	n	%	Median+	Median–	*p*	Median+	Median–	*p*	Median+	Median–	*p*	Median+	Median–	*p*	Median+	Median–	*p*	Median+	Median–
Мозжечковый синдром	11	37,9	8,21	9,7	0,6	8,5	9,68	0,67	0,56	0,8	0,76	0,7	0,6	0,59	17,86	19,31	0,62	1,2	1,47
Общемозговая симптоматика	7	24,1	9,8	9,63	0,85	9,65	9,65	0,85	0,62	0,8	0,7	0,88	0,6	0,45	17,3	19,31	0,99	1,31	1,2
Бульбарный синдром	9	31	8,21	9,7	0,6	8,5	9,68	0,68	0,8	0,62	0,82	0,87	0,52	0,28	17,86	19,31	0,63	1,52	1,2
Пирамидные нарушения	4	13,8	11,85	8,88	0,1	10,25	8,92	0,36	0,3	0,77	0,17	0,52	0,61	0,7	21,3	17,52	0,19	0,82	1,21
Чувствительные нарушения	8	27,6	11,55	7,46	0,03	11,65	8,35	0,02	0,75	0,73	0,83	0,65	0,61	0,55	24	17,03	0,02	1,14	1,26
Цервикальный синдром	3	10,3	13,6	9,63	0,34	12,9	9,65	0,43	1,42	0,73	0,23	0,48	0,61	0,98	26,5	17,86	0,37	1,47	1,2
Нарушение функции XI	14	48,3	10,79	6,19	0,01	10,15	8,34	0,08	0,86	0,57	0,19	0,86	0,5	0,09	20,69	14,54	0,03	1,57	1,15

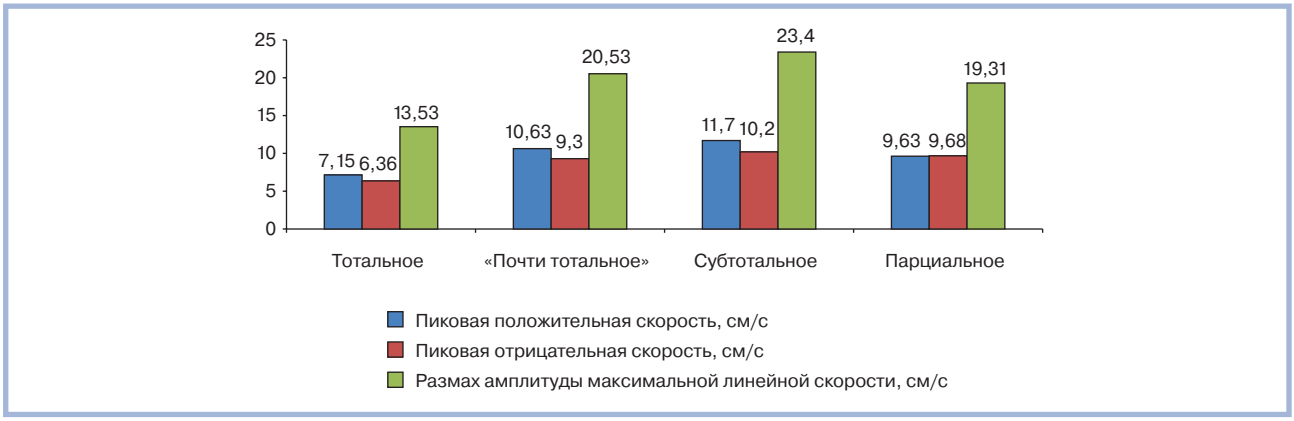

Рис. 12. **Влияние объема резекции опухоли на степень восстановления ликвородинамики по данным ФК-МРТ.**

амплитуды максимальной скорости не зависят от неврологической симптоматики ($p>0,05$).

После операции (29 пациентов) положительная и отрицательная пиковые скорости, размах амплитуды максимальной скорости статистически достоверно выше ($p<0,05$) у пациентов, имеющих нарушения в чувствительной сфере и нарушения функции XI пары черепно-мозговых нервов. Статистически достоверная связь остальных параметров ликвородинамики с клинической картиной не обнаружена ($p>0,05$). В некоторых случаях это обусловлено малым числом наблюдений. Так, например, лишь у одного пациента исходно выявлен гипертензионно-гидроцефальный синдром, регрессировавший после операции, что не позволило достоверно оценивать этот параметр.

Динамика показателей ликворотока у пациентов с менингиомами области БЗО после операции

При обследовании 28 пациентов до операции и спустя 3—6 мес после удаления опухоли были получены следующие количественные показатели основных параметров ликворотока на уровне С2—С3 **(табл. 5 и 6)**.

При сравнительном анализе медиан основных параметров ликвородинамики до и после операции оказалось, что после выполнения оперативного вмешательства статистически достоверно снижаются пиковая положительная скорость, пиковая отрицательная скорость, размах амплитуды максимальной линейной скорости. Положительный и отрицательный объем, ударный объем статистически достоверно не изменяются ($p>0,05$). Таким образом, ликвородинамика после операции, по данным скоростных показателей, улучшается, по данным объемных параметров — остается без изменений **(табл. 7)**.

Влияние объема оперативного вмешательства на восстановление ликвородинамики

Мы сравнили медианы всех статистически достоверно меняющихся параметров ликвородинамики (пиковая положительная скорость, пиковая от-

Таблица 5. **Количественные показатели ликворотока на уровне С2—С3 у 28 пациентов с менингиомами области БЗО до удаления опухоли**

Параметр ликвородинамики	Median	Std.Dev.	Median	25,000 th	75,000 th
Пиковая положительная скорость, см/с	12,12	4,35	14,20	10,05	15,05
Пиковая отрицательная скорость, см/с	10,85	4,47	11,90	6,46	14,52
Положительный объем, мл	1,06	0,47	1,01	0,82	1,44
Отрицательный объем, мл	0,85	0,51	0,97	0,46	1,16
Размах амплитуды максимальной линейной скорости, см/с	22,97	8,16	23,70	17,27	29,26
Ударный объем, мл	1,92	0,80	1,91	1,56	2,28

Таблица 6. **Количественные показатели ликворотока на уровне С2—С3 у 28 пациентов с менингиомами области БЗО после удаления опухоли**

Параметр ликвородинамики	Median	Std.Dev.	Median	25,000 th	75,000 th
Пиковая положительная скорость, см/с	8,96	3,95	9,75	4,66	12,45
Пиковая отрицательная скорость, см/с	8,88	3,87	9,67	4,96	11,40
Положительный объем, мл	0,80	0,48	0,78	0,42	1,18
Отрицательный объем, мл	0,70	0,51	0,66	0,21	1,14
Размах амплитуды максимальной линейной скорости, см/с	17,84	7,65	19,56	9,71	24,05
Ударный объем, мл	1,50	0,90	1,27	1,04	2,15

Таблица 7. **Медианы количественных показателей ликворотока на уровне С2—С3 и значения вероятностей у пациентов с менингиомами области БЗО до и после операции**

Параметр ликвородинамики	Median	25,000 th	75,000 th	Median	25,000 th	75,000 th	*p*-value
Пиковая положительная скорость, см/с	14,20	10,05	15,05	9,75	4,66	12,45	0,0058
Пиковая отрицательная скорость, см/с	11,90	6,46	14,52	9,67	4,96	11,40	0,039
Положительный объем, мл	1,01	0,82	1,44	0,78	0,42	1,18	0,096
Отрицательный объем, мл	0,97	0,46	1,16	0,66	0,21	1,14	0,29
Размах амплитуды максимальной линейной скорости, см/с	23,70	17,27	29,26	19,56	9,71	24,05	0,0072
Ударный объем, мл	1,91	1,56	2,28	1,27	1,04	2,15	0,12

Таблица 8. **Количественные показатели ликворотока (медианы и перцентили) на уровне С2—С3 в зависимости от объема оперативного вмешательства**

Параметр	Радикальность удаления опухоли			
	тотальная	почти тотальная	субтотальная	парциальная
Пиковая положительная скорость, см/с	7,15 (4,39—11,7)	10,63 (5,15—12,6)	11,7 (6,71—13,2)	9,63 (3,93—9,88)
Пиковая отрицательная скорость, см/с	6,36 (4,77−10,56)	9,3 (4,9—10,1)	10,2 (9,65—14,30)	9,68 (3,25—10,4)
Размах амплитуды максимальной линейной скорости, см/с	13,53 (9,25—22,13)	20,53 (9,88—21,5)	23,4 (16,36—27,4)	19,31 (7,27—20,28)

рицательная скорость, размах амплитуды максимальной линейной скорости) между четырьмя группами пациентов в зависимости от радикальности удаления опухоли **(табл. 8, рис. 12)**.

Полученные значения свидетельствуют о том, что значимые улучшения параметров ликвородинамики достигаются при тотальном удалении опухоли — они лучше, чем послеоперационные показатели после почти тотального и субтотального удаления опухоли. Второе место по восстановлению параметров ликвородинамики занимает группа с парциальным удалением.

При сравнительном анализе медиан основных параметров ликвородинамики до и после операции оказалось, что после выполнения оперативного вмешательства статистически достоверно снижаются пиковая положительная скорость, пиковая отрицательная скорость, размах амплитуды максимальной линейной скорости. Положительный и отрицательный объемы, ударный объем статистически достоверно не изменяются ($p>0,05$). Таким образом, ликвородинамика после операции, по данным скоростных показателей, улучшается, по данным объемных параметров — остается без изменений **(см. табл. 7)**.

Следует отметить, что послеоперационные скоростные показатели ликвородинамики, по данным ФК-МРТ, улучшаются, но не достигают нормальных величин вне зависимости от радикальности.

Обсуждение

Среди публикаций, посвященных изучению ликвородинамики по данным ФК-МРТ, доминируют исследования при мальформации Киари [13—16] и при гидроцефалии [22, 27]. Работ по изучению ликвородинамики при менингиомах области БЗО в доступной литературе нет.

Наиболее близкой патологией к опухолям БЗО по патогенетической основе ликвородинамических изменений является мальформация Киари. Анализ литературы демонстрирует противоречивые данные о параметрах ликворотока на верхнешейном уровне как у здоровых добровольцев, так и у больных с мальформацией Киари I типа до и после операции [13—16, 28, 29]. Это может быть связано со следующими причинами: различные технические характеристики МР-томографов; выполнение измерений на разных уровнях; неоднородность возрастного состава исследуемых; при проведении исследования не учитываются дегенеративно-дистрофические изменения, влияющие на процессы ликвородинамики; многие авторы представляют не все параметры ликвородинамики, что затрудняет сравнение результатов.

Нами использована методика, ранее разработанная в институте и продемонстрированная в статье Н.В. Арутюнова при изучении ликвородинамики у больных с мальформациями Киари I типа [26]. Согласно выводам, сделанным Н.В. Арутюновым и соавт. (2009), все параметры ликворотока у пациентов с мальформацией Киари I типа до операции статистически достоверно ниже нормы, а после операции отмечается достоверное повышение всех характеристик ликвородинамики до нормального уровня. В нашей работе у пациентов с менингиомами области БЗО до операции отмечена обратная ситуация: все параметры ликвородинамики выше нормы. Наши данные по повышению скоростных характери-

стик ликворотока соответствуют закону непрерывности в гидродинамике (закон Кастелли), согласно которому скорость течения жидкости в трубах обратно пропорциональна площади их поперечного сечения. Повышение показателей объемных характеристик ликворотока, по нашему мнению, происходит в связи с турбулентными движениями ликвора ниже менингиомы (на уровне С2—С3). После операции у пациентов с менингиомами области БЗО скоростные характеристики ликворотока (пиковая положительная и отрицательная скорости, размах амплитуды максимальной линейной скорости) достоверно снижаются, но не достигают нормальных значений, объемные параметры (положительный и отрицательный объемы, ударный объем) не изменяются. Ввиду того что повторное исследование мы проводили через 3—6 мес после операции, данные ликвородинамические показатели можно объяснить развитием рубцовых послеоперационных изменений.

Заключение

У пациентов с менингиомами БЗО, по данным ФК МРТ, до операции все исследуемые параметры ликвородинамики превышают нормальные величины. При этом зависимость параметров от объема и локализации опухоли не установлена. Выявлена лишь связь отдельных параметров с клиническими проявлениями заболевания, что может косвенно указывать на роль конфигурации опухоли в ликвородинамических нарушениях. После операции скоростные показатели ликвородинамики снижаются, объемные — остаются без изменений. Снижение показателей не зависит от радикальности удаления опухоли.

Небольшое число больных и разнонаправленность изменений скоростных и объемных параметров затрудняют трактовку полученных результатов и свидетельствуют о нецелесообразности использования ФК-МРТ в рутинной практике при лечении пациентов с менингиомами области БЗО на настоящем этапе.

Отсутствие корреляции между радикальностью удаления опухоли и степенью восстановления параметров ликвородинамики позволяет патогенетически обосновать использование паллиативных вмешательств (парциальное удаление, пластика ТМО, декомпрессия краниовертебрального перехода) в случае неоперабельных менингиом области БЗО.

Конфликт интересов отсутствует.

ЛИТЕРАТУРА

1. Borba LA, de Oliveira JG, Giudicissi-Filho M, Colli BO. Surgical management of foramen magnum meningiomas. *Neurosurg Rev*. 2009;32:49-60.
   doi: 10.3171/2009.3.focus0924
2. Komotar RJ, Zacharia BE, McGovern RA, Sisti MB, Bruce JN, D'Ambrosio AL. Approaches to anterior and anterolateral foramen magnum lesions: a critical review. *J Craniovertebr Junction Spine*. 2010;1:86-99.
   doi: 10.4103/0974-8237.77672
3. George B, Lot G, Boissonnet H. Meningioma of the foramen magnum: A series of 40 cases. *Surg Neurol*. 1997;47:371-379.
   doi: 10.1016/s0090-3019(96)00204-2
4. Bassiouni H, Ntoukas V, Asgari S, Sandalcioglu EI, Stolke D, Seifert V. Foramen magnum meningiomas: clinical outcome after microsurgical resection via a posterolateral suboccipitalretrocondylar approach. *Neurosurgery*. 2006;59:1177-1187.
   doi: 10.1227/01.neu.0000245629.77968.37
5. Boulton MR, Cusimano MD. Foramen magnum meningiomas: Concepts, classifications, and nuances. *Neurosurg Focus*. 2003;14:10.
   doi: 10.3171/foc.2003.14.6.10
6. Goel A, Desai K, Muzumdar D. Surgery on anterior foramen magnum meningiomas using a conventional posterior suboccipital approach: a report on an experience with 17 cases. *Neurosurgery*. 2001;49:102-107.
   doi: 10.1227/00006123-200107000-00016
7. Kano T, Kawase T, Horiguchi T, Yoshida K. Meningiomas of the ventral foramen magnum and lower clivus: factors influencing surgical morbidity, the extent of tumour resection, and tumour recurrence. *Acta Neurochir (Wien)*. 2009;152:79-86.
   doi: 10.1007/s00701-009-0511-2
8. Flores BC, Boudreaux BP, Klinger DR, Mickey BE, Barnett SL. The far-lateral approach for foramen magnummeningiomas. *Neurosurg Focus*. 2013;35(6):E12.
   doi: 10.3171/2013.10.FOCUS13332
9. Kandenwein JA, Richter HP, Antoniadis G. Foramen magnum meningiomas – experience with the posterior suboccipital approach. *Br J Neurosurg*. 2009;23:3-39.
   doi: 10.1080/02688690802545932
10. Della Puppa A, Rustemi O, Scienza R. The suboccipital midline approach to foramen magnum meningiomas. *Acta Neurochir (Wien)*. 2015;157:869-873.
    doi: 10.1007/s00701-015-2381-0
11. Samii M, Gerganov VM. Surgery of extra-axial tumors of the cerebral base. *Neurosurgery*. 2008;62(3):1153-1168.
    doi: 10.1227/01.neu.0000333782.19682.76
12. Корниенко В.Н., Пронин И.Н. *Диагностическая нейрорадиология*. М. 2008;1327.
13. Martin BA, Labuda R, Royston TJ, Oshinski JN, Iskandar B, Loth F. Spinal subarachnoid space pressure measurements in an in vitro spinal stenosis model: implications on syringomyelia theories. *J Biomech Eng*. 2010;132:111007-111017.
    doi: 10.1115/1.4000089
14. Bogdanov EI, Heiss JD, Mendelevich EG, Mikhaylov IM, Haass A. Clinical and neuroimaging features of «idiopathic» syringomyelia. *Neurosurgery*. 2004;62:791-794.
    doi: 10.1212/01.wnl.0000113746.47997.ce
15. Haughton VM, Korosec FR, Medow JE, Dolar MT, Iskandar BJ. Peak systolic and diastolic CSF velocity in the foramen magnum in adult patients with Chiari I malformations and in normal control participants. *AJNR Am J Neuroradiol*. 2003;24:169-176.
16. Armonda RA, Citrin CM, Foley KT, Ellenbogen RG. Quantitative cine-mode magnetic resonance imaging of Chiari I malformations: an analysis of cerebrospinal fluid dynamics. *Neurosurgery*. 1994;35:214-223.
    doi: 10.1097/00006123-199408000-00006
17. Edelman R, Wedeen V, Davis K, Widder D, Hahn P, Shoukimas G, Brady TJ. Multiphasic MR imaging: a new method for direct imaging of pulsatile CSF flow. *Radiology*. 1986;161(3):779-783.
    doi: 10.1148/radiology.161.3.3786732
18. Enzmann D, Pelc N. Normal flow patterns of intracranial and spinal cerebrospinal fluid defined with phase-contrast cine MR imaging. *Radiol*. 1991;178(2):467-474.
    doi: 10.1148/radiology.178.2.1987610
19. Enzmann D, Pelc N. Cerebrospinal fluid flow measured by phase-contrast cine MR. *AJNR*. 1993;14(6):1301-1310.

20. Nitz W, Bradley W, Watanabe A, Lee RR, Burgoyne B, O'Sullivan RM, Herbst MD. Flow dynamics of cerebrospinal fluid: assessment with phase-contrast velocity MR imaging performed with retrospective cardiac gating. *Radiol*. 1992;183(2):395-405.
doi: 10.1148/radiology.183.2.1561340

21. Lisanti C, Carlin C, Banks K, Wang D. Normal MRI appearance and motion-related phenomena of CSF. *AJR*. 2007;188:716-725.
doi: 10.2214/ajr.05.0003

22. Stoquart EL, Sankari S, Lehmann P, Gondry-Jouet C, et al. Phase-Contrast MR Imaging Support for the Diagnosis of Aqueductal Stenosis. *AJNR*. 2009;30:209-214.
doi: 10.3174/ajnr.a1308

23. Battal B, Kocaoglu M, Bulakbasi N, Husmen G, Tuba Sanal H, Tayfun C. Cerebrospinal fluid flow imaging by using phase-contrast MR technique. *Br J Radiol*. 2011;84(1004):758-765.
doi: 10.1259/bjr/66206791

24. Gupta SK, Khosla VK, Chhabra R, Mukherjee KK. Posterior midline approach for large anterior/anterolateral foramen magnum tumours. *Br J Neurosurg*. 2004;18:164-167.
doi: 10.1080/02688690410001681028

25. Arnautović KI, Al-Mefty O, Husain M. Ventral foramen magnum meningiomas. *J Neurosurg*. 2000;92:71-80.
doi: 10.3171/spi.2000.92.1.0071

26. Арутюнов Н.В., Корниенко В.Н., Реутов А.А., Фадеева Л.М. Особенности ликворотока на верхнешейном уровне в норме и у больных с мальформацией Киари I. *Вестник рентгенологии и радиологии*. 2009;4-6:37-42.

27. Henry-Feugeas M, Idy-Peretti I, Baledent O, Cornu P, Lejay H, Bittoun J, Schouman-Claeys AE. Cerebrospinal fluid flow waveforms: MR analysis in chronic adult hydrocephalus. *Invest Radiol*. 2001;36:146-154.
doi: 10.1097/00004424-200103000-00003

28. Hofman E, Warmuth-Metz M, Bendszus M, Solymosi L. Phase-contrast MR imaging of the cervical CSF and spinal cord volumetric motion analysis in patients with Chiari I Malformation. *AJNR*. 2000;21:151-158.

29. Meadows J, Kraut M, Guarnieri M, Haroun RI, Carson BS. Asymptomatic Chiari type I malformations identified on magnetic resonance imaging. *J Neurosurg*. 2000;92:920-926.
doi: 10.3171/jns.2000.92.6.0920

Комментарий

В данной статье авторы рассматривают редкую патологию, а именно менингиомы области большого затылочного отверстия (БЗО), которые составляют до 3,2% всех менингиом, и состояние ликвородинамики после хирургического лечения, что практически не описано в литературе.

В материалах и методах обобщен опыт исследования у 38 пациентов с менингиомами области БЗО, имеющих переднебоковую локализацию (29 пациентов), вентральную (5), дорзальную (4) локализацию. Оперированы 29 пациентов. Все оперированные пациенты были исследованы до и после операции. Ликвородинамику исследовали с помощью фазово-контрастной МРТ (ФК-МРТ).

Результатами исследования явилось то, что размер и локализация менингиом области БЗО достоверно не влияют на показатели ликвородинамики. Неврологический дефицит коррелирует с параметрами ликвородинамики. И самое главное, что вне зависимости от степени радикальности хирургичесского лечения динамика восстановления показателей ликворотока одинакова. Во всех группах оперированных пациентов показатели ликвородинамики по данным ФК-МРТ не достигают нормальных величин, что позволяет патогенетически обосновать использование паллиативных вмешательств (парциальное удаление, пластика ТМО, декомпрессия краниовертебрального перехода) в случае неоперабельных менингиом.

Статья в целом, список литературы и резюме достаточно развернуто описывают исследуемую тему. В данной статье на достаточном количестве пациентов, что делает ее статистически достоверной, обобщен опыт применения ФК-МРТ и влияния радикальности хирургического вмешательства на ликвородинамические показатели у пациентов с менингиомами БЗО, доказана возможность применения паллиативных хирургических вмешательств.

А.М. Зайцев (Москва)