doi: 10.17116/neiro201680624-35

Клинико-морфологические характеристики, диагностические критерии и результаты хирургического лечения ТТГ-секретирующих аденом гипофиза

Д.м.н. Л.И. АСТАФЬЕВА[1], д.м.н., проф. Б.А. КАДАШЕВ[1], к.м.н. Л.В. ШИШКИНА[1], д.м.н. П.Л. КАЛИНИН[1], к.м.н. Д.В. ФОМИЧЕВ[1], к.м.н. М.А. КУТИН[1], к.б.н. И.А. АРЕФЬЕВА[1], д.м.н. Л.К. ДЗЕРАНОВА[2], к.м.н. Ю.Г. СИДНЕВА[1], И.С. КЛОЧКОВА[1], д.м.н. Д.Л. РОТИН[3]

[1]ФГАУ «НИИ нейрохирургии им. акад. Н.Н. Бурденко» (дир. — акад. РАН А.А. Потапов) Минздрава России, Москва, Россия; [2]ФГБУ «Эндокринологический научный центр» (дир. — акад. РАН И.И. Дедов) Минздрава России, Москва, Россия; [3]ГБУЗ «Московский научный клинический центр» (дир. — проф. И.Е. Хатьков) Департамента здравоохранения Москвы, Москва, Россия

Тиреотропиномы (ТТГ-секретирующие опухоли) — редкий тип аденом гипофиза, на долю которых приходится около 0,5—2,0% всех опухолей гипофиза. Критерием тиреотропиномы является визуализация опухоли при нормальном или повышенном уровне тиреотропного гормона (ТТГ) в крови и при наличии повышенных концентраций свободного Т4 (св.Т4) и свободного Т3 (св.Т3).

Цель исследования — изучить клинические, диагностические, морфологические характеристики и результаты лечения ТТГ-секретирующих опухолей гипофиза.

Материал и методы. В исследование включены пациенты с аденомой гипофиза и нормальным или повышенным уровнем ТТГ в крови в сочетании с повышенными уровнями св.Т4 и св.Т3, оперированные в НИИ нейрохирургии с 2002 по 2015 г., всего 21 человек от 15 до 67 лет. До операции, в раннем послеоперационном периоде и через 6 мес после нее пациентам проводилось исследование уровней ТТГ, св.Т4, св.Т3, пролактина, кортизола, лютеинизирующего гормона (ЛГ), фолликулостимулирующего гормона (ФСГ), эстрадиола/тестостерона, инсулиноподобного фактора роста (ИФР-1). При оценке тиреоидного статуса использовались следующие референсные значения: ТТГ 0,4—4,0 мЕд/л, св.Т4 11,5—22,7 пмоль/л, св.Т3 3,5—6,5 пмоль/л. Иммуногистохимическое исследование материала проводили с антителами к ТТГ, ПРЛ, СТГ, АКТГ, ЛГ, ФСГ, Ki-67 (клон MiB-1), в 13 случаях исследование с антителами к соматостатиновым рецепторам 2-го и 5-го типа и дофаминовым рецепторам D2 подтипа.

Результаты. Тиреотропиномы выявлялись у пациентов в возрасте от 15 до 67 лет (медиана 39 лет) с одинаковой частотой у мужчин (48%) и женщин (52%). 11 пациентов (52%) до поступления в НИИ нейрохирургии имели ошибочный диагноз первичного гипертиреоза, по поводу чего 7 из них были оперированы на щитовидной железе и/или получали тиреостатики (4 наблюдения). Симптоматика гипертиреоза отмечена у 16 (76%) больных. Уровень ТТГ в крови составил 2,47—38,4 мЕд/л (медиана 6,56), св.Т4 22,8—54,8 нмоль/л (медиана 36), св.Т3 4,24—12,9 пмоль/л (медиана 9,66). В 4 (19%) случаях опухоли были эндоселлярными, в 17 (91%) случаях — эндо-экстраселлярной локализации. Радикальное удаление опухоли было проведено у 7 (33%) пациентов. Все эти опухоли были эндоселлярной и эндо-супраселлярной локализации. В случае инфильтративно растущей аденомы (врастающей в структуры основания черепа) ни у одного из пациентов радикального удаления не было. При иммуногистохимическом исследовании препаратов удаленных опухолей экспрессия только ТТГ выявлена в 3 (14%) случаях, 18 (86%) опухолей были плюригормональные и секретировали ТТГ и СТГ и/или ПРЛ. Из 13 опухолей экспрессия дофаминовых рецепторов 2-го типа выявлена в 9 (69%), соматостатиновых рецепторов 5-го типа — в 6 (46%), соматостатиновых рецепторов 2-го типа — в 2 (15%) случаях.

Заключение. Критерием радикального удаления опухоли было снижение уровня ТТГ после операции до 0,1 мЕд/л и ниже. Радикальное удаление опухоли было осуществимо у 33% пациентов только с эндоселлярной и эндо-супраселлярной локализацией. В большинстве случаев опухоли были плюригормональные и секретировали ТТГ и СТГ и/или ПРЛ.

Ключевые слова: тиреотропинома, ТТГ-секретирующая аденома гипофиза, центральный гипертиреоз, акромегалия, аналоги соматостатина.

Clinical and morphological characteristics, diagnostic criteria, and outcomes of surgical treatment of TSH-secreting pituitary adenomas

L.I. ASTAF'EVA[1], B.A. KADASHEV[1], L.V. SHISHKINA[1], P.L. KALININ[1], D.V. FOMICHEV[1], M.A. KUTIN[1], I.A. AREF'EVA[1], L.K. DZERANOVA[2], YU.G. SIDNEVA[1], I.S. KLOCHKOVA[1], D.L. ROTIN[3]

[1]Burdenko Neurosurgical Institute, Moscow, Russia; [2]Endocrinology Research Center, Moscow, Russia; [3]Moscow Scientific Clinical Center, Moscow, Russia

Thyrotropinomas (TSH-secreting tumors) are a rare type of pituitary adenomas, which account for about 0.5—2.0% of all pituitary tumors. The criterion of thyrotropinoma is visualization of the tumor in the presence of a normal or elevated level of the thyroid-stimulating hormone (TSH) in the blood and elevated concentrations of free T4 (fT4) and free T3 (fT3).

Objective — to study the clinical, diagnostic, and morphological characteristics and treatment outcomes of TSH-secreting pituitary tumors.

© Коллектив авторов, 2016

e-mail: Last@nsi.ru

Material and methods. The study included 21 patients aged from 15 to 67 years with pituitary adenoma and a normal or elevated blood TSH level combined with elevated fT4 and fT3 levels who were operated on at the Neurosurgical Institute in the period between 2002 and 2015. Before surgery, in the early postoperative period, and 6 months after surgery, the patients were tested for levels of TSH, fT4, fT3, prolactin, cortisol, the luteinizing hormone (LH), the follicle-stimulating hormone (FSH), estradiol/testosterone, and the insulin-like growth factor (IGF-1). The thyroid status was evaluated using the following reference values: TSH, 0.4—4.0 mIU/L; fT4, 11.5—22.7 pmol/L; fT3, 3.5—6.5 pmol/L. An immunohistochemical study of material was performed with antibodies to TSH, PRL, GH, ACTH, LH, FSH, and Ki-67 (MiB-1 clone); in 13 cases, we used tests with antibodies to somatostatin receptors type 2 and 5 and to D2 subtype dopamine receptors.
Results. Thyrotropinomas were detected in patients aged from 15 to 67 years (median, 39 years), with an equal rate in males (48%) and females (52%). Before admission to the Neurosurgical Institute, 11 (52%) patients were erroneously diagnosed with primary hyperthyroidism; based on the diagnosis, 7 of these patients underwent surgery on the thyroid gland and/or received thyrostatics (4 cases). Hyperthyroidism symptoms were observed in 16 (76%) patients. The blood level of TSH was 2.47—38.4 mIU/L (median, 6.56); fT4, 22.8—54.8 nmol/L (median, 36); fT3, 4.24—12.9 pmol/L (median, 9.66). Tumors had the endosellar localization in 4 (19%) cases and the endo-extrasellar localization in 17 (91%) cases. Total tumor resection was performed in 7 (33%) patients. All these tumors had the endosellar and endo-suprasellar localization. No total resection was performed in patients with infiltrative growth of adenoma (invading the skull base structures). An immunohistochemical study of tumor resection specimens detected only TSH expression in 3 (14%) cases; 18 (86%) tumors were plurihormonal and secreted TSH and GH and/or PRL. Of 13 tumors, expression of the type 2 dopamine receptor was detected in 9 (69%) cases; expression of somatostatin receptors type 5 and type 2 was found in 6 (46%) and 2 (15%) cases, respectively.
Conclusion. The criterion for total tumor resection was a postoperative decrease in the TSH level to 0.1 mIU/L or less. Total resection was performed in 33% of patients with tumors of only the endosellar and endo-suprasellar localization. In most cases, tumors were plurihormonal and secreted TSH and GH and/or PRL.

Keywords: thyrotropinoma, TSH-secreting pituitary adenoma, central hyperthyroidism, acromegaly, somatostatin analogues.

Список сокращений:
АКТГ — адренокортикотропный гормон
АТ — антитела
ИМГ — иммуногистохимическое исследование
ИФР-1 — инсулиноподобный фактор роста 1
ЛГ — лютеинизирующий гормон
ОГТТ — оральный глюкозотолерантный тест
ПРЛ — пролактин
Св.Т3 — свободный Т3
Св.Т4 — свободный Т4
СТГ — соматотропный гормон
ТРГ — тиреотропин-рилизинг-гормон
ТТГ — тиреотропный гормон
ТТГ-АГ — ТТГ-секретирующая аденома гипофиза
ФСГ — фолликулостимулирующий гормон
ХАИТ — хронический аутоиммунный тиреоидит
D2DR — дофаминовые рецепторы D2 подтипа
L-T4 — левотироксин
SSt2 — соматостатиновые рецепторы 2-го типа
SSt5 — соматостатиновые рецепторы 5-го типа

Тиреотропиномы (ТТГ-секретирующие аденомы гипофиза, ТТГ-АГ) — редко встречающийся тип аденом гипофиза. На их долю приходится около 0,5—2% всех опухолей гипофиза [1]. Критерием ТТГ-АГ является визуализация опухоли при нормальном или повышенном уровне тиреотропного гормона (ТТГ) в крови в присутствии повышенных концентраций свободного Т4 (св.Т4) и свободного Т3 (св.Т3). Избыточная продукция ТТГ такими опухолями приводит к гиперстимуляции щитовидной железы и появлению клиники так называемого центрального гипертиреоза. Эта продукция ТТГ является автономной, так как нарушается отрицательная обратная связь тиреоидных гормонов, влияющих на систему «гипоталамус—гипофиз». Редкая встречаемость этих опухолей, а также не всегда достаточная осведомленность врачей в клинических особенностях и диагностике центрального гипертиреоза могут приводить к гипердиагностике диффузного токсического зоба или других заболеваний щитовидной железы, сопровождающихся гипертиреозом, с такими последствиями, как неоправданные операции на щитовидной железе и/или терапия радиоактивным йодом.

Материал и методы

В исследование включены пациенты с аденомой гипофиза и нормальным или повышенным уровнем ТТГ в крови в сочетании с повышенными уровнями св.Т4 и св.Т3, оперированные в НИИ нейрохирургии в период с 2002 по 2015 г. Группу из 21 пациента от 15 до 67 лет (медиана 39 лет) составили 11 женщин (52%) в возрасте от 15 до 63 лет (медиана 30 лет) и 10 мужчин (48%) в возрасте от 15 до 67 лет (медиана 49 лет).

Всем больным выполнено МРТ-исследование головного мозга. Все выявленные при этом опухоли относились к категории макроаденом, диаметром от 16 и до 64 мм (медиана 26 мм). Мы разделили их по характеру роста и связанной с ним локализации **(см. таблицу)**. Так, к неинфильтративным относили аденомы с эндоселлярной и эндо-супраселлярной локализацией без врастания в структуры основания черепа (10 случаев). К инфильтративным — эндо-экстраселлярные опухоли, врастающие в структуры основания черепа, в том числе в кавернозный синус (11 случаев).

До операции и в раннем послеоперационном периоде всем пациентам проводилось исследование уровней ТТГ, св.Т4, св.Т3, ПРЛ, кортизола, ЛГ, ФСГ, эстрадиола/тестостерона, в 13 случаях — исследование уровня ИФР-1. При повышении уровня ИФР-1 дополнительно исследовался уровень СТГ в ходе орального глюкозо-толерантного теста. При оценке тиреоидного статуса использовались следующие референсные значения: ТТГ — 0,4—4,0 мЕд/л, св.Т4 — 11,5—22,7 пмоль/л, св.Т3 — 3,5—6,5 пмоль/л. У пациентов с тиреоидэктомией в анамнезе и у пациентов, получающих терапию аналогами соматостатина или тиреостатиками, при поступлении в НИИ нейрохирургии тиреоидный статус оценивался до проведения тиреоидэктомии или начала медикаментозной терапии. У пациентов с тиреотропиномами и первичным гипотиреозом оценка проводилась на фоне терапии препаратами левотироксина; критерием включения в исследование был высокий уровень свободных фракций тиреоидных гормонов и повышенный уровень ТТГ.

Пациенты были оперированы: транссфеноидальным доступом — 18 случаев, из них эндоскопическим эндоназальным — 14; транскраниальным — 3 (наблюдения №2, 8, 9). Одна пациентка (наблюдение №9) была оперирована в НИИ нейрохирургии повторно с продолженным ростом опухоли после нерадикального транскраниального удаления за 6 лет до повторной операции. Еще одна больная (наблюдение №19) ранее была оперирована в другой клинике и поступила с рецидивом опухоли через 18 мес после операции. Уровень гормонов до первой операции в обоих случаях неизвестен.

Операционный материал окрашивали гематоксилином и эозином по стандартной методике с последующим тщательным гистологическим исследованием. Иммуногистохимическое исследование (ИМГ) материала проводили с антителами (АТ) к ТТГ, ПРЛ, СТГ, АКТГ, ЛГ, ФСГ, а также маркеру пролиферации Ki-67 (клон MiB-1). Опухоли с экспрессией ИМ К-67 менее 3% считали неагрессивными, с экспрессией 3% и более — агрессивными. В 13 случаях проведено исследование с АТ к соматостатиновым рецепторам 2-го и 5-го типа и дофаминовым рецепторам D2 подтипа (D2DR).

Катамнестическое исследование проведено у 12 больных. Срок катамнеза составил от 1 мес до 7 лет (медиана 6 мес).

Результаты

Клиническая картина заболевания складывалась преимущественно из симптомов гипертиреоза у 16 (76%) пациентов, анамнез которого составил у них от 1 до 13 лет (медиана 4 года). Кроме этого, выявлялись симптомы масс-эффекта опухоли: зрительные нарушения — у 8 (38%) больных, цефалгический синдром — у 7 (33%). Два пациента поступили в тяжелом состоянии с крупными опухолями, сопровождавшимися окклюзионной симптоматикой вследствие компрессии III желудочка (наблюдения №2, 8).

Из 8 женщин репродуктивного возраста у 4 была аменорея (у 2 — первичная); 4 пациентки имели нормальную менструальную функцию. Лактерея отмечена у 3 женщин. Андрогенный дефицит выявлен у 3 мужчин.

Психопатологическая симптоматика чаще укладывалась в картину тревожно-фобического расстройства в рамках невротического синдрома (12 больных), панических атак (11). Эмоциональные нарушения в степени депрессии выявлялись только у 3 пациентов. Жалобы на повышенную утомляемость и слабость предъявляли 8 больных, сердцебиение — 8, чувство тревоги — 5, лабильность настроения — 11, нарушения сна — 3, потливость — 3, тремор рук — 3, субфебрильную температуру — 2, снижение массы тела — 2. Зачастую в жалобах сочетались перечисленные нарушения. Выраженность психопатологической симптоматики достигала чаще среднетяжелой степени (13 больных).

У 7 пациентов **(см. таблицу)** в анамнезе были оперативные вмешательства на щитовидной железе (у 6 — гемитиреоидэктомия, причем одна из этих пациенток была оперирована дважды, у 1 — тиреоидэктомия).

Четыре пациента получали тиреостатическую терапию; на момент поступления 2 из них (наблюдения №9 и 10) продолжали ее получать, у этих пациентов до начала лечения тиреостатиками уровни св.Т4 были 27,4 и 54,8 нмоль/л, ТТГ — 5,59 и 6,52 мЕд/л соответственно, а к моменту поступления в

Сводная таблица основных данных 21 больного с тиреотропиномой

До аденомэктомии гипофиза и лечения тиреостатиками и/или АС в раннем п/о периоде через 6—18 мес									После аденомэктомии гипофиза					ИМГ-характеристика удаленных опухолей*						
№ п/п	Пол	Возраст, годы	Лечение в анамнезе	Тиреоидный статус	ТТГ, мЕд/л	Св.Т4, пмоль/л	ПРЛ, мЕд/л	Характер роста опухоли	ТТГ, мЕд/л	Св.Т4 пмоль/л	МРТ-признаки остатка опухоли	Тиреоидный статус	Лечение	ТТГ	ПРЛ	СТГ	DR-D2	Sst2	Sst5	Ki-67, %
1	Ж	25	–	ГиперТ	2,71	43,17	266	Инф	0,19	20,60	Нд	Нд		+	+	+	+	–	+	0—1
2	Ж	15	–	ГиперТ	3,15	37,00	147	Инф	2,35	30,40	Есть	ГиперТ	ЛЛ	+	–	–	+	–	–	0—1
3	Ж	26	–	ГиперТ	4,05	31,70	850	Неинф	<0,01	11,70	Нет	ГипоТ	L-Т4	+	+	+	нд	нд	нд	2
4	М	38	–	ГиперТ	4,28	23,60	420	Неинф	0,06	28,30	Нет	ГипоТ	L-Т4	+	+	+	нд	нд	нд	3
5	М	67	–	ГиперТ	4,75	39,50	133	Неинф	0,09	17,30	Нет	ГипоТ	L-Т4	+	+	+	нд	нд	нд	3
6	М	45	ГМЭ	ГиперТ+ АКРО	5,01	39,20	134	Неинф	0,92	22,30	Нд	Нд		+	+	+	нд	нд	нд	5
7	Ж	30	–	ГиперТ	5,21	40,50	273	Неинф	<0,01	10,40	Нет	ГипоТ	L-Т4	+	+	+	нд	нд	нд	5
8	М	39	–	ГиперТ	5,59	20,56	420	Инф	2,90	21,50	Дд	Нд		+	–	–	+	–	–	0—1
9	Ж	56	ГМЭ, ТС	ГиперТ	5,59	27,40	2678	Инф	2,40	21,30	Есть	Нд		+	+	+	+	–	–	0—1
10	М	21	ТС	ГиперТ	6,52	54,80	237	Инф	0,52	33,11	Есть	ГиперТ	ЛЛ	+	–	–	–	–	–	0—1
11	М	34	–	ГиперТ	6,56	36,40	528	Инф	2,13	21,50	Нд	Нд		+	–	+	–	–	–	0—1
12	М	65	ГМЭ, АС	ГиперТ	7,50	26,90	280	Инф	1,12	11,80	Нд	Нд		+	+	+	нд	нд	нд	0—1
13	М	59	ГМЭ	ГиперТ+ АКРО	7,70	36,10	148	Инф	0,14	10,50	Есть	ЭуТ+ АКРО	АС, ЛЛ	+	+	+	нд	нд	нд	5
14	М	53	АС	ГиперТ	7,96	28,86	151	Неинф	0,10	15,10	Нет	ЭуТ	Нет	+	+	+	+	–	+	2
15	Ж	33	–	ГиперТ	10,87	39,73	1909	Инф	0,16	16,90	Нд	Нд		+	+	+	+	–	+	0—1
16	Ж	39	–	ГипоТ	13,50	22,80	705	Неинф	0,10	13,00	Нет	ГипоТ	L-Т4	+	+	+	нд	нд	нд	3
17	Ж	15	–	ГиперТ	13,96	23,70	540	Неинф	0,01	10,90	Нет	ГипоТ	L-Т4	+	–	+	+	–	+	5
18	Ж	63	ТЭ	ГипоТ	22,93	28,30	758	Неинф	1,44	9,80	Нд	Нд		+	+	–	–	–	+	0—1
19	Ж	21	–	ГипоТ	27,90	24,50	288	Неинф	2,47	27,20	Нет	ЭуТ	L-Т4	+	+	–	+	–	+	5
20	Ж	56	ГМЭ, ТС	ГиперТ	28,10	36,20	483	Инф	4,20	24,90	Есть	ГиперТ	ЛЛ	+	–	+	+	+	–	0—1
21	Ж	60	ГМЭ, ТС	ГиперТ+ АКРО	38,40	52,80	499	Инф	1,60	24,50	Нд	Нд		+	–	+	–	+	–	0—1

Примечание. ГМЭ — гемитиреоидэктомия; ТЭ — тиреоидэктомия; ТС — тиреостатики; ГиперТ — гипертиреоз; ГипоТ — гипотиреоз; ЭуТ — эутиреоз; АКРО — акромегалия, активная фаза; инф — инфильтративная опухоль, неинф — неинфильтративная опухоль; нд — нет данных; L-Т4 — левотироксин; АС — аналоги соматостатина; ЛЛ — лучевое лечение.
*экспрессии ЛГ, ФСГ, АКТГ не выявлено ни в одном случае.

НИИ нейрохирургии на фоне нормализации уровней св.Т4 17,5 и 22,0 нмоль/л уровни ТТГ повысились до 9,72 и 10,2 мЕд/л соответственно.

УЗИ щитовидной железы проведено у 13 больных: диффузный зоб выявлен у 4, узловой зоб — у 3, диффузно-узловой зоб — у 1, у 1 пациентки с вторичной ТТГ-АГ обнаружена гипоплазия щитовидной железы.

Три пациента при поступлении получали препараты левотироксина: 1 из них после тиреоидэктомии (наблюдение №18), 2 пациентки с хроническим аутоиммунным тиреоидитом (ХАИТ) имели первичный гипотиреоз. Несмотря на высокие дозы левотироксина (200 и 175 мкг) и высокий уровень свободных фракций тиреоидных гормонов, уровень ТТГ был высоким (наблюдения №16 и 19). Мы расценили эти опухоли как вторичные тиреотропиномы. Одна из них была ранее оперирована в другой клинике и поступила в НИИ нейрохирургии с рецидивом аденомы гипофиза.

У 3 больных отмечена симптоматика акромегалии (изменение внешности, укрупнение конечностей и др.), подтвержденная результатами гормонального анализа крови (повышение уровня ИФР-1 и отсутствие подавления СТГ менее 1,0 нг/мл в ходе орального глюкозотолерантного теста — ОГТТ).

У пациентов с ТТГ-АГ уровень ТТГ крови составил 2,47—38,4 мЕд/л (медиана 6,56), уровень св.Т4 — 22,8—54,8 нмоль/л (медиана 36), уровень св.Т3 — 4,24—12,9 пмоль/л (медиана 9,66).

Не выявлено корреляции между уровнями ТТГ и св.Т4 **(рис. 1)**, между уровнем ТТГ и св.Т3, а также между уровнем св.Т4 и св.Т3.

ИФР-1 исследован у 10 больных без клинических признаков акромегалии, у 2 из них отмечено повышение уровня ИФР-1. Им проведено исследование СТГ в ходе ОГТТ, выявлено подавление уровня СТГ менее 1,0 нг/мл. У 5 (24%) пациентов отмечена гиперпролактинемия от 528 до 2678 мЕд/л (медиана 758).

Два пациента до операции (один с ТТГ-АГ, другой со смешанной ТТГ-СТГ-секретирующей аденомой) получали терапию пролонгированными аналогами соматостатина, на этом фоне отмечена нормализация уровней ТТГ и СТГ, ИФР-1 (наблюдения №12 и 14).

У всех 21 больного были макроаденомы: в 4 случаях — эндоселлярной, в 6 случаях — эндо-супраселлярной локализации без врастания в структуры основания черепа (неинфильтративные). У 11 больных опухоли врастали в структуры основания черепа, в том числе в кавернозный синус (инфильтративные). При сравнении характера роста опухолей у 7 больных, имевших в анамнезе операции на щитовидной железе, выявлено, что в этой группе инфильтративный рост имел место в 5 (71%) случаях, тогда как среди 14 пациентов без предшествующего оперативного вмешательства на щитовидной железе инфильтративный рост отмечен в 6 (43%) случаях. Однако статистических различий при сравнении характера роста опухоли в группах пациентов с операциями и без операций на щитовидной железе, а также в различных возрастных и гендерных группах различий не выявлено.

После операции уровень ТТГ остался повышенным только у 1 из 21 больного. У 20 больных он снизился, при этом в 10 случаях стал ниже нормы (0,01—0,19 мЕд/л), а у 10 больных достиг пределов нормы (0,68—2,9 мЕд/л). При этом его максимальное снижение происходило в 1-е сутки после операции. Темпы снижения уровня св.Т4 были существенно ниже. Так, уровень св.Т4, исследованный на 1—3-и

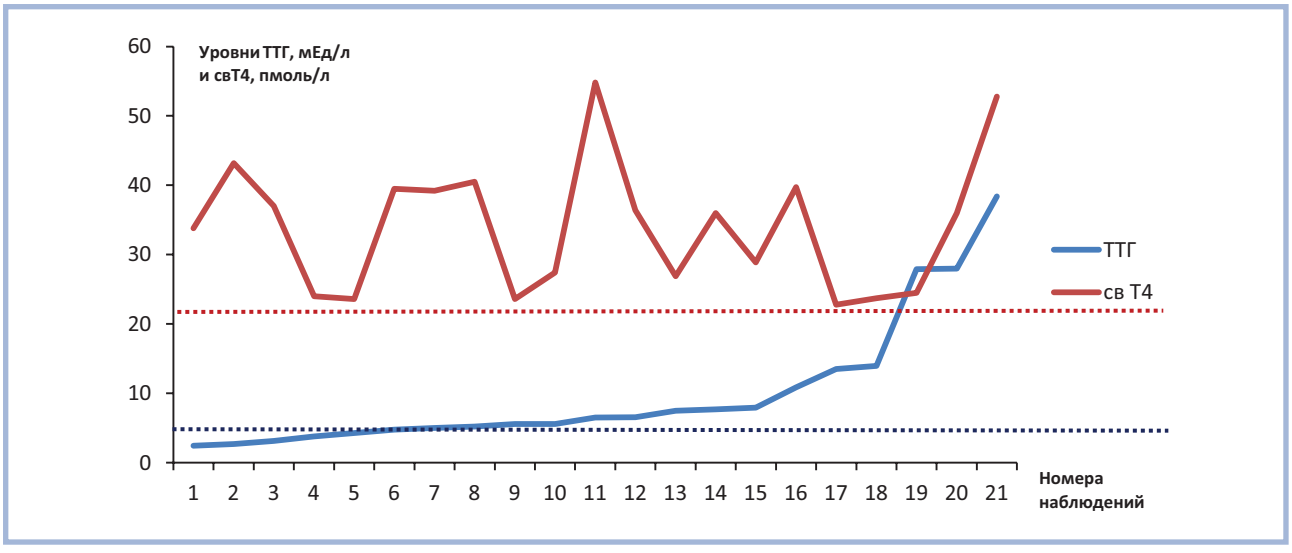

Рис. 1. **Уровень ТТГ и св.Т4 в крови до нейрохирургического лечения у пациентов с тиреотропиномой.**

Пунктирными линиями указаны верхние границы референсных значений для обоих параметров. Не выявлено корреляции между уровнями ТТГ и св.Т4 в крови.

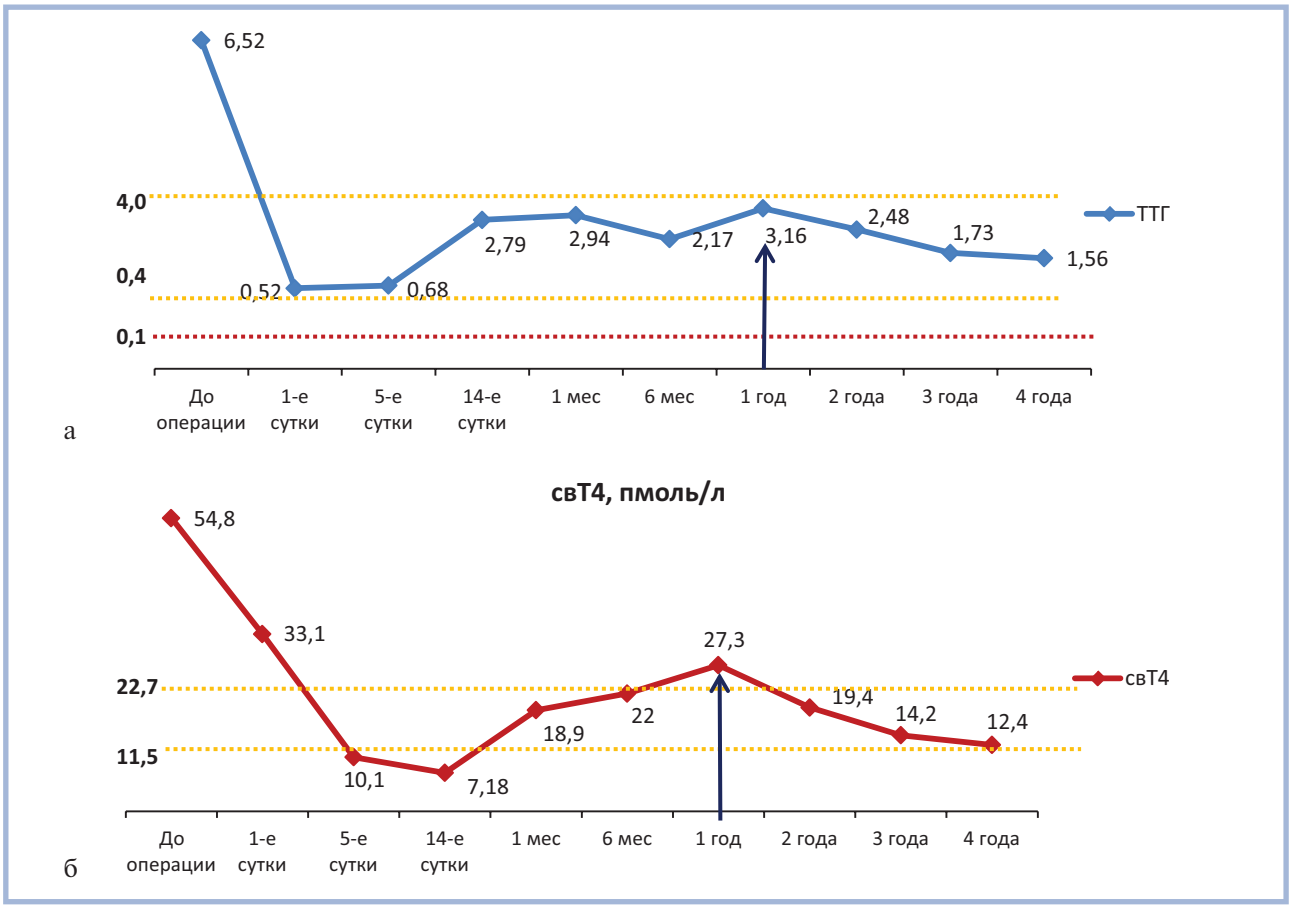

Рис. 2. **Пациент *А.*, 21 года, с нерадикальным удалением опухоли (наблюдение №10).**

а — динамика уровня ТТГ; б — динамика уровня св.Т4 (желтым пунктиром обозначены верхние и нижние границы референсных значений ТТГ и св.Т4 в крови соответственно, красным пунктиром — граница, ниже которой значения ТТГ соответствуют радикальности операции).

сутки после операции, сохранялся высоким у всех больных. Однако при последующих измерениях на 5—7-е сутки после операции у большинства отмечалась его нормализация или снижение.

Радикальное удаление опухоли было осуществимо только у пациентов с эндоселлярной (3 случая) и эндо-супраселлярной (4) локализацией. В случае инфильтративной опухоли ни у одного из пациентов радикального удаления не было. Судя по изученным нами протоколам операций, в большинстве случаев тиреотропиномы практически не отличались от других типичных аденом — они редко бывали плотными и хорошо кровоснабженными. Только в 2 случаях возникало интенсивное венозное кровотечение при удалении опухоли из кавернозного синуса. При транскраниальных операциях в 2 случаях отмечено интимное срастание опухоли с нервами и сосудами. В одном наблюдении в опухоли имелась крупная постгеморрагическая киста.

Мы сравнили уровень ТТГ после операции у больных с радикальным и нерадикальным удалением опухоли. В первом случае уровень ТТГ, измеряемый в раннем послеоперационном периоде, не определялся или был не выше 0,1 мЕд/л.

Нормализация уровня ТТГ или его снижение до 0,1 мЕд/л, а также появление транзиторного гипотиреоза после операции не являются критериями радикальности удаления опухоли. Так, даже при субтотальном удалении у всех больных отмечалась нормализация или снижение уровня ТТГ, св.Т4 и св.Т3. Однако при дальнейшем наблюдении из 5 пациентов с эутиреозом после операции и остатком опухоли у 4 пациентов отмечено повышение уровня ТТГ и/или св.Т4 через 6—12 мес после операции; у одного больного со смешанной ТТГ-СТГ-секретирующей опухолью сохранялся эутиреоз, но уровни СТГ и ИФР-1 оставались высокими. Этим пациентам была проведена стереотаксическая лучевая терапия на остаточную ткань опухоли.

На **рис. 2** представлена динамика уровней ТТГ и св.Т4 у пациента *А.*, 21 года, с нерадикальным удалением опухоли, на **рис. 3** — динамика уровня ТТГ и св.Т4 у пациента *Б.*, 38 лет, с радикальным удалением опухоли.

Как видно из данных на **рис. 2**, субтотальное удаление опухоли у пациента *А.* привело к снижению уровня ТТГ до 0,52 мЕд/л на 1-е сутки после операции и развитию транзиторного гипотиреоза,

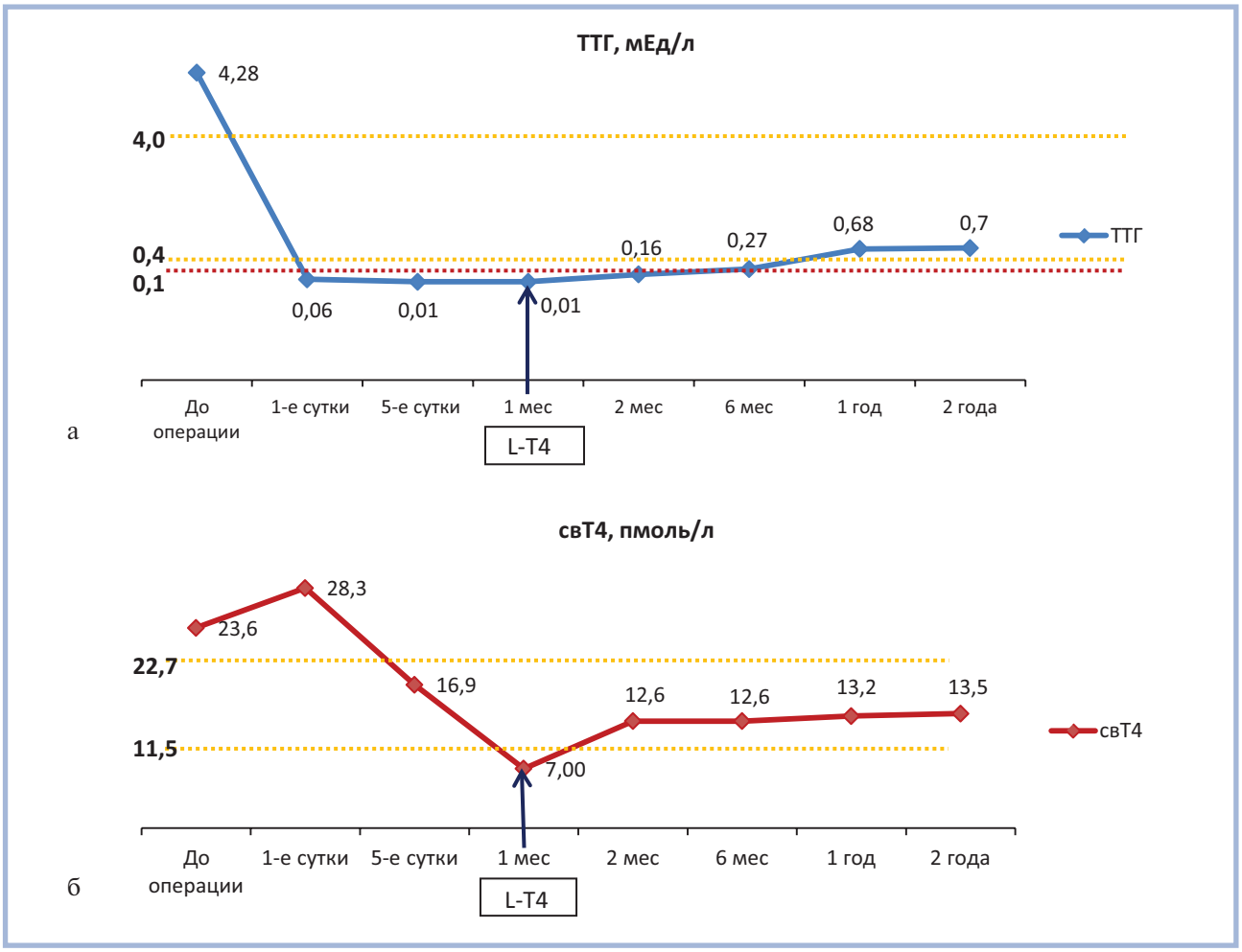

***Рис. 3*. Пациент *Б.*, 38 лет, с радикальным удалением опухоли (наблюдение №4).**

а — динамика уровня ТТГ; б — динамика уровня св.Т4 (желтым пунктиром обозначены верхние и нижние границы референсных значений ТТГ и св.Т4 в крови соответственно, красным пунктиром — граница, ниже которой значения ТТГ соответствуют радикальности операции).

однако через 1 мес диагностировано эутиреоидное состояние, а через 1 год — рецидив гипертиреоза. Пациенту проведен курс стереотаксической лучевой терапии, после чего наступила ремиссия заболевания. Уровень ТТГ ниже 0,1 мЕд/л мы считали критерием радикального удаления опухоли.

Как видно из данных на **рис. 3**, радикальное удаление опухоли у пациента *Б.* сопровождалось снижением уровня ТТГ до 0,06 мЕд/л в 1-е сутки после операции и стойким гипотиреозом, ремиссия заболевания продолжалась в течение всего периода наблюдения (2 года). Пациенту был назначен левотироксин через 1 мес после операции.

У 4 больных с радикальным удалением опухоли развился и через 6—18 мес после операции сохранялся пангипопитуитаризм (вторичный гипотиреоз, гипокортицизм, гипогонадизм, СТГ-дефицит), у 3 из них — в сочетании с несахарным диабетом.

При ИМГ-исследовании образцов удаленных опухолей было выявлено, что все опухоли окрашивались с АТ к ТТГ; экспрессия только ТТГ выявлена в 3 (14%) случаях («чистые» ТТГ-секретирующие опухоли), в 18 (86%) наблюдениях опухоли были плюригормональные: в 2 случаях выявлена экспрессия ТТГ и ПРЛ, в 4 случаях — ТТГ и СТГ, в 12 случаях — ТТГ, СТГ и ПРЛ **(рис. 4)**.

Из 14 опухолей с экспрессией ПРЛ в 4 (29%) случаях наблюдалось повышение уровня ПРЛ в крови до операции (758 мЕд/л, 850 мЕд/л, 1909 мЕд/л, 2678 мЕд/л); остальные 10 (71%) опухолей сопровождались нормопролактинемией (133—288 мЕд/л). Из 16 больных с экспрессией СТГ в опухолевой ткани у 3 (19%) пациентов выявлена акромегалия **(см. таблицу)**.

Из 13 опухолей экспрессия дофаминовых рецепторов 2-го типа (D2DR) выявлена в 9 (69%), соматостатиновых рецепторов 5-го типа (SSt5) в 6 (46%), соматостатиновых рецепторов 2-го типа (SSt2) в 2 (15%) случаях **(см. таблицу)**.

Из 9 опухолей экспрессия D2DR в 5 случаях сочеталась с экспрессией ПРЛ. Из 6 опухолей с экспрессией SSt5 в 4 случаях отмечена экспрессия СТГ. Две опухоли с экспрессией SSt2 также сочетались с экспрессией СТГ, однако сочетание экспрессии

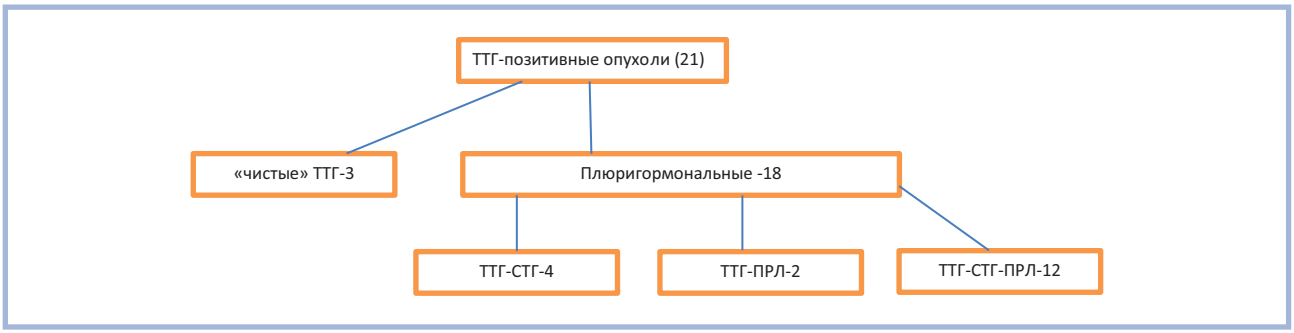

Рис. 4. **Иммуногистохимическая экспрессия гормонов ТТГ-секретирующими аденомами гипофиза.**

SSt5 и SSt2 не встретилось ни в одной аденоме. У пациентов, которые получали терапию аналогами соматостатина до операции с положительным эффектом в виде нормализации уровней ТТГ и св.Т4, в опухолях выявлена экспрессия ТТГ и СТГ (наблюдение №12), а также SSt5 (наблюдение №14).

Не выявлено взаимосвязи между экспрессией ПРЛ и дофаминовых рецепторов, а также СТГ и соматостатиновых рецепторов в опухолевых клетках.

В среднем по группе ИМ Ki-67 составлял 0—5% (медиана 1%), в 13 случаях был менее 3%, в 8 случаях — 3% и более. При анализе пролиферативной активности опухоли гипофиза (ИМ Ki-67) у пациентов с предшествующей тиреоидной хирургией и без таковой статистических различий не выявлено **(см. таблицу)**.

Обсуждение

На долю ТТГ-АГ приходится 0,5—2% всех опухолей гипофиза [1]. Первый случай гипертиреоза и увеличения размеров турецкого седла был описан в 1960 г. [2]. В 1970 г. C. Hamilton и соавт. [3] описали ТТГ-АГ с доказанным измерением ТТГ методом радиоиммунного анализа. Ранее такие опухоли считались казуистическими и выявлялись на стадии крупных инвазивных макроаденом гипофиза, однако появление сверхчувствительных гормональных методов и высокоразрешающих методов нейровизуализации позволили выявлять ТТГ-АГ с большей частотой и на стадии опухолей небольших размеров. Последние опубликованные данные показывают, что в европейских странах заболеваемость ТТГ-АГ может составлять 0,28 случая на 1 млн населения [4]. ТТГ-АГ встречаются с одинаковой частотой у мужчин и женщин, в отличие от преобладания женщин среди пациентов с заболеваниями щитовидной железы [5]. Семейные случаи ТТГ-АГ описаны в рамках МЭН-1 [6] и в FIPA-семьях (семейные изолированные аденомы гипофиза с мутацией гена AIP) [7].

ТТГ-АГ выявляются у пациентов различного возраста от 8 до 84 лет [8—10]. Однако большинство описанных в литературе пациентов принадлежат к возрастной категории 50—60 лет [1]. В нашем исследовании средний возраст мужчин был 49 лет, женщины были моложе, их средний возраст составил 30 лет.

Критерием ТТГ-секретирующей опухоли гипофиза являются ее визуализация и нормальный или повышенный уровень ТТГ в крови в присутствии повышенных концентраций св.Т4 и св.Т3. Симптомы гипертиреоза в сочетании с такими гормональными показателями исключают болезнь Грейвса [11]. В сложных для диагностики случаях, когда нет явной клиники гипертиреоза, а определение базальных уровней гормонов не позволяет достоверно диагностировать ТТГ-АГ, используют функциональные пробы (проба с тиреотропин-рилизинг-гормоном — ТРГ), проба подавления трийодтиронином, определение молярного соотношения α-субъединицы/ТТГ). Наибольшие трудности представляет дифференциальная диагностика с синдромом резистентности к тиреоидным гормонам, для которого также характерно повышение уровней св.Т4 и св.Т3 в сочетании с повышенной или нормальной концентрацией ТТГ. Этот синдром характеризуется сниженной чувствительностью периферических тканей к действию тиреоидных гормонов и является наследственным заболеванием, передающимся по аутосомно-доминантному типу, обусловленным наличием мутации в гене, кодирующем β-тип рецептора к тиреоидным гормонам [1, 12]. Наличие аденомы гипофиза по данным МРТ-исследования в большинстве случаев подтверждает ТТГ-АГ, однако описаны случаи сочетания синдрома резистентности к тиреоидным гормонам с ТТГ-секретирующей микроаденомой гипофиза, а также и с инциденталомами гипофиза [13].

По данным литературы [14], примерно в 30% случаев при ТТГ-АГ выявляется нормальный уровень ТТГ. Несмотря на ТТГ-зависимый генез гипертиреоза, в нашей работе мы не выявили прямой корреляции между уровнем св.Т4 и уровнем ТТГ. Аналогичные данные описаны в обзорной работе P. Beck-Peccoz [1].

Вероятно, нормальный уровень ТТГ в присутствии высокого уровня св.Т4 и св.Т3 можно объяснить повышением биологической активности моле-

кулы ТТГ [15]. Молекулы ТТГ, выделяемые опухолями гипофиза, являются гетерогенными и могут иметь нормальное, пониженное или повышенное соотношение между их биологической и иммунологической активностью, что может быть связано с посттрансляционными изменениями в опухолевой клетке [16, 17]. Нормальный уровень ТТГ в крови у ряда пациентов с ТТГ-АГ обосновывает необходимость исследования как ТТГ, так и свободных фракций тиреоидных гормонов у всех пациентов с аденомой гипофиза.

В литературе [18—20] описаны ТТГ-секретирующие опухоли, связанные с хроническим аутоиммунным тиреоидитом. У пациентов с первичным гипотиреозом в результате ХАИТ или после тиреоидэктомии, получающих заместительную терапию левотироксином, критерием диагностирования ТТГ-АГ также является нормальный или повышенный уровень ТТГ в присутствии высоких уровней св.Т4 и св.Т3 [18]. Мы описали 2 случая ТТГ-АГ у пациенток с ХАИТ. Несмотря на высокие дозы левотироксина и повышенный уровень св.Т4, уровень ТТГ оставался высоким, а при МРТ- исследовании в одном случае не обнаружено уменьшения размера опухоли, а в другом был выявлен рецидив после проведенной ранее аденомэктомии гипофиза. Гистологическое исследование подтвердило в обоих случаях наличие смешанной аденомы гипофиза с экспрессией ТТГ, ПРЛ и СТГ. В литературе [19, 20] обсуждается роль длительного повышения уровня ТТГ и гипофизарной гиперплазии при ХАИТ в патогенезе ТТГ-АГ.

Клиническая картина ТТГ-АГ складывается из симптомов гипертиреоза и масс-эффекта опухоли. Симптоматика гипертиреоза выявлялась у большинства (76%) больных и была аналогична манифестации первичного гипертиреоза, но отличалась более мягким течением и отсутствием других аутоиммунных синдромов, часто встречающихся при диффузном токсическом зобе (эндокринной офтальмопатии, претибиальной микседемы и акропатии). Распространенность циркулирующих антител к тиреоглобулину и тиреоидной пероксидазе у больных с ТТГ-АГ аналогична таковой в общей популяции. Тем не менее в литературе [21, 22] описаны пациенты с развитием болезни Грейвса после удаления аденомы гипофиза; двусторонним экзофтальмом в сочетании с аутоиммунным тиреоидитом. Гиперстимуляция ТТГ щитовидной железы у большинства больных приводит к диффузному увеличению щитовидной железы, в 72% наблюдений — к образованию единичных или множественных узлов [1]. Наличие зоба, как правило, выявляется даже у пациентов с предшествующей частичной тиреоидэктомией из-за роста остаточной ткани щитовидной железы. Дифференцированный рак щитовидной железы описан у нескольких больных с ТТГ-АГ [23—26]. У пациентов с узловым зобом необходимо проведение мониторинга узлов щитовидной железы и проведение тонкоигольной аспирационной биопсии.

Большинство описанных в литературе пациентов с ТТГ-АГ первоначально наблюдаются с ошибочным диагнозом первичного гипертиреоза (болезнь Грейвса), нередко им в анамнезе проводились оперативные вмешательства на щитовидной железе и/или терапия радиоактивным йодом. В таких случаях опухоли часто становятся более агрессивными, имеют инфильтративный характер роста. Снижение уровня циркулирующих тиреоидных гормонов крови при таком лечении приводит к активации роста опухоли по механизму, аналогичному развитию синдрома Нельсона после двухсторонней адреналэктомии при лечении болезни Иценко—Кушинга [1].

В нашем исследовании также более половины (52%) пациентов имели ошибочный диагноз первичного гипертиреоза, по поводу чего большинство из них были оперированы на щитовидной железе и/или получали тиреостатическую терапию. В нашем исследовании мы не выявили явных статистических различий в характере инфильтративного роста в зависимости от предшествующей тиреоидной хирургии. Вероятно, это связано с общей поздней диагностикой ТТГ-АГ и их выявлением уже на стадии опухолей крупных размеров. Тем не менее за последние 2 года (2014—2015) в нашем институте были прооперированы 7 больных, из них только 3 (43%) с эндоселлярными аденомами и гипертиреозом без симптомов масс-эффекта опухоли, тогда как с 2002 г. по 2013 г. большинство — 13 (93%) из 14 пациентов — имели крупные опухоли и были диагностированы уже на стадии масс-эффекта опухоли с выраженными зрительными или другими неврологическими нарушениями. Вероятно, что в будущем, учитывая использование сверхчувствительных гормональных методов, а также лучшую осведомленность врачей об этих редких опухолях, частота выявления ТТГ-АГ на стадии небольших размеров будет возрастать.

Большая часть ТТГ-АГ секретируют не только ТТГ, но и другие гормоны гипофиза, преимущественно СТГ и ПРЛ. Это может быть связано с тем, что соматотрофная, лактотрофная и тиреотрофная клетки имеют общую клетку-предшественника. Редкий тип смешанной ТТГ/гонадотропин-секретирующей аденомы описан в литературе без гиперсекреции АКТГ в крови; механизм возникновения таких опухолей не изучен, так как тиреотрофные и гонадотрофные клетки имеют разные клетки-предшественники [1]. Описаны клинически немые тиреотропиномы с экспрессией ТТГ, но без повышения уровня ТТГ в крови и клинической картины гипертиреоза [27].

В нашей работе большинство — 18 (86%) опухолей — были плюригормональными, с преимущественной секрецией ТТГ, СТГ и/или ПРЛ. Ни в од-

ной из опухолей не выявлена секреция гонадотропинов и АКТГ. «Чистые» ТТГ-секретирующие опухоли обнаружены только в 3 (14%) случаях. Опухоли с сопутствующей экспрессией ПРЛ или СТГ сочетались с повышением уровня ПРЛ в крови или клиникой акромегалии лишь в 4 (29%) и 3 (19%) случаях соответственно. Отсутствие клиники гиперпролактинемии и/или акромегалии у других пациентов с экспрессией ПРЛ и/или СТГ, вероятно, связано с секрецией биологически неактивных форм ПРЛ и/или СТГ.

По данным литературы [1], в большинстве ТТГ-АГ выявляется экспрессия различных рецепторов, в том числе к ТРГ, дофамину и соматостатину. Экспрессия соматостатиновых рецепторов нередко выявляется в ТТГ-АГ, особенно часто — в смешанных СТГ-ТТГ-секретирующих опухолях. Этим объясняется эффективная способность аналогов соматостатина к снижению уровня ТТГ у пациентов с такими опухолями [28, 29]. В нашей работе экспрессия SSt5 выявлена в 46% случаев, и в большинстве случаев она сочеталась с экспрессией СТГ в опухоли, при этом экспрессия SSt5 выявлялась редко.

Основным методом лечения ТТГ-АГ является хирургический с последующим лучевым лечением при нерадикальном удалении опухоли [30, 31]. В литературе не установлены четкие критерии ремиссии хирургического лечения тиреотропином, однако, как правило, рассматриваются: клиническая ремиссия гипертиреоза, нормализация уровней тиреоидных гормонов, регресс неврологической симптоматики. В то же время эти биохимические и клинические критерии могут быть транзиторными и не считаются индикаторами радикального удаления [1]. Нормализация уровня ТТГ в крови также не может быть индикатором радикальности, в особенности у пациентов с нормальным дооперационным уровнем ТТГ. Нормализация α-субъединицы и/или молярного соотношения α-субъединицы и ТТГ может использоваться для оценки эффективности терапии [32, 33]. Тем не менее эти оба параметра характеризуются низкой чувствительностью и неприменимы у пациентов с нормальными дооперационными уровнями. Как наиболее валидные тесты для определения радикальности удаления опухоли, предлагается использовать пробы подавления трийодтиронином и пробы с ТРГ, которые обладают оптимальной чувствительностью и специфичностью [32, 33].

Неопределяемый уровень ТТГ в крови может служить хорошим индикатором радикальности удаления. Важно уточнить, что под практически неопределяемым уровнем ТТГ понимается его уровень ниже порога функциональной чувствительности метода определения (<0,01 мЕд/л). Действительно, в нашей серии наблюдений снижение уровня ТТГ ниже 0,01 мЕд/л после операции было характерно для опухолей с радикальным удалением. Однако все эти случаи сопровождались развитием пангипопитуитаризма, в том числе гипотиреоза, требующего назначения левотироксина. У пациентов с уровнем ТТГ после операции 0,01—0,1 мЕд/л сохранялся эутиреоз в течение периода наблюдения (6—18 мес). Поэтому мы условно определили уровень ТТГ 0,1 мЕд/л и ниже как маркер радикального удаления опухоли. Однако эти пациенты нуждаются в продолжении наблюдения, поскольку возможен отсроченный рецидив гипертиреоза.

Несмотря на то что аденомэктомия остается методом выбора, лечение аналогами соматостатина считается эффективным в снижении уровня ТТГ, нормализации уровней св.Т4 и св.Т3 и восстановлении эутиреоза в 90% случаев [30, 34, 35]. В нашей работе терапия аналогами соматостатина до операции у 2 больных также успешно нормализовала эутиреоз и уровни ТТГ и св.Т4.

В литературе нет данных о частоте рецидивирования ТТГ-АГ. У ранее оперированных больных мы наблюдали 2 случая продолженного роста опухоли, потребовавшего повторного хирургического лечения. В нашей серии наблюдений ни у одного из пациентов, оперированных в НИИ нейрохирургии в указанные сроки катамнеза, продолженного роста опухоли не было. Учитывая возможность отсроченного рецидива гипертиреоза у пациентов с нерадикальным удалением опухоли, решение о проведении стереотаксического облучения остаточной опухолевой ткани целесообразно рассматривать даже в случае эутиреоидного состояния. В случае радикального удаления опухоли и развития гипотиреоза вероятность рецидива, по крайней мере в первые годы после операции, маловероятна.

Заключение

Таким образом, ТТГ-секретирующие опухоли относятся к редким представителям гипофизарных аденом. Крайне важную роль играют ранняя диагностика этих опухолей и дифференциальный диагноз, исключающий другие состояния, сопровождающиеся гипертиреозом. Хирургическое лечение в настоящее время остается основным методом лечения, однако радикальное удаление инфильтративных опухолей неосуществимо. Как критерий радикального удаления можно принять уровень ТТГ после операции не более 0,1 мЕд/л. Следует отметить частое достижение транзиторного эутиреоза у пациентов с нерадикальным удалением опухоли, однако, учитывая вероятность рецидива гипертиреоза, необходимо рассматривать вопрос о стереотаксическом облучении остаточной опухолевой ткани. Терапия аналогами соматостатина может быть эффективна в достижении эутиреоза.

Конфликт интересов отсутствует.

ЛИТЕРАТУРА

1. Beck-Peccoz P, Persani L, Lania A. In: De Groot LJ, Beck-Peccoz P, Chrousos G, Dungan K, Grossman A, Hershman JM, Koch C, McLachlan R, New M, Rebar R, Singer F, Vinik A, Weickert MO. (editors). Endotext [Internet]. South Dartmouth (MA): MDText.com, Inc. *Thyrotropin-Secreting Pituitary Adenomas*. 2000-2015 May.
2. Jailer JW, Holub DA. Remission of Graves' disease following radiotherapy of a pituitary neoplasm. *Am J Med*. 1960;28:497-500.
   http://dx.doi.org/10.1016/0002-9343(60)90181-189
3. Hamilton C, Adams LC, Maloof F. Hyperthyroidism due to thyrotropin-producing pituitary chromophobe adenoma. *N Engl J Med*. 1970;283:1077-1080.
   http://dx.doi.org/10.1056/nejm197011122832003
4. Önnestam L, Berinder K, Burman P, Dahlqvist P, Engström BE, Wahlberg J, Filipsson Nyström H. National incidence and prevalence of TSH-secreting pituitary adenomas in Sweden. *J Clin Endocrinol Metab*. 2013 Feb;98(2):626-635.
   http://dx.doi.org/10.1210/jc.2012-3362
5. Beck-Peccoz P, Brucker-Davis F, Persani L, Smallridge RC, Weintraub BD. Thyrotropin-secreting pituitary tumors. *Endocr Rev*. 1996;17:610-638.
   http://dx.doi.org/10.1210/edrv-17-6-610
6. Taylor TJ, Donlon SS, Bale AE, Smallridge RC, Francis TB, Christensen RS, Burma KD. Treatment of a thyrotropinoma with octreotide-LAR in a patient with multiple endocrine neoplasia-1. *Thyroid*. 2000;10:1001-1007.
   http://dx.doi.org/10.1089/thy.2000.10.1001
7. Daly AF, Tichomirowa MA, Petrossians P, Heliövaara E, Jaffrain-Rea ML, Barlier A, Naves LA, Ebeling T, Karhu A, Raappana A, Cazabat L, De Menis E. Clinical characteristics and therapeutic responses in patients with germ-line AIP mutations and pituitary adenomas: an international collaborative study. *J Clin Endocrinol Metab*. 2010 Nov;95(11):E373-E383.
   http://dx.doi.org/10.1210/jc.2009-2556
8. Beck-Peccoz P, Lania A, Persani L. Chapter 24. TSH-producing adenomas. In: Jameson JL, DeGroot LJ (eds). 7th edition. W.B. Saunders Pub. USA. *Endocrinology*. 2015;266-274.
   http://dx.doi.org/10.1016/b978-0-323-18907-1.00015-9
9. Nakayama Y, Jinguji S, Kumakura S, Nagasaki K, Natsumeda M, Yoneoka Y, Saito T, Fujii Y. Thyroid-stimulating hormone (thyrotropin)-secretion pituitary adenoma in an 8-year-old boy: case report. *Pituitary*. 2012 Mar;15(1):110-115.
   http://dx.doi.org/10.1007/s11102-010-0275-y
10. Mazerkina N, Trunin Y, Gorelyshev S, Golanov A, Kadashev B, Shishkina L, Rotin D, Karmanov M, Orlova E. J Pediatr Thyrotropin-secreting pituitary adenoma in an 11-year-old boy with type 1 autoimmune polyglandular syndrome. *Endocrinol Metab*. 2016 Feb 1;29(2):237-240.
    doi: 10.1515/jpem-2015-0018
11. Кадашев Б.А., Астафьева Л.И. *Аденомы гипофиза (клиника, диагностика, лечение)*. Тверь. 2007;31-46.
12. Пржиялковская Е.Г., Газизова Д.О., Григорьев А.Ю., Воронкова И.А., Тюльпаков А.Н., Рожинская Л.Я. Тиреотропинома: трудности дифференциальной диагностики (клинический случай). *Клиническая и экспериментальная тиреоидология*. 2011;7(2):68-73.
    http://dx.doi.org/10.14341/ket20117268-73
13. Teng X, Jin T, Brent GA, Wu A, Teng W, Shan ZA. Patient With a Thyrotropin-Secreting Microadenoma and Resistance to Thyroid Hormone (P453T). *J Clin Endocrinol Metab*. 2015 Jul;100(7):2511-2514.
    doi: 10.1210/jc.2014-3994. http://dx.doi.org/10.1210/jc.2014-3994
14. Beck-Peccoz P, Piscitelli G, Amr S, Ballabio M, Bassetti M, Giannattasio G, Spada A, Nissim M, Weintraub BD, Faglia G. Endocrine, biochemical, and morphological studies of a pituitary adenoma secreting growth hormone, thyrotropin (TSH), and a-subunit: evidence for secretion of TSH with increased bioactivity. *J Clin Endocrinol Metab*. 1986;62:704-711.
    http://dx.doi.org/10.1210/jcem-62-4-704
15. Gesundheit N, Petrick P, Nissim M, Dahlberg PA, Doppman L, Emerson CH, Braverman LE, Oldfield EH, Weintraub BD. Thyrotropin-secreting pituitary adenomas: clinical and biochemical heterogeneity. *Ann Intern Med*. 1989;111:827-835.
    http://dx.doi.org/10.7326/0003-4819-111-10-827
16. Magner JA, Klibanski A, Fein H, et al. Ricin and lentil lectin affinity chromatography reveals oligosaccharide heterogeneity of thyrotropin secreted by 12 human pituitary tumors. *Metabolism*. 1992;41:1009-1015.
    http://dx.doi.org/10.1016/0026-0495(92)90129-x
17. Beck-Peccoz P, Persani L. Variable biological activity of thyroid-stimulating hormone. *Eur J Endocrinol*. 1994;131:331-340.
    http://dx.doi.org/10.1530/eje.0.1310331
18. Losa M, Mortini P, Minelli R, Giovanelli M. Coexistence of TSH-secreting pituitary adenoma and autoimmune hypothyroidism. *J Endocrinol Invest*. 2006 Jun;29(6):555-559.
    http://dx.doi.org/10.1007/bf03344147
19. Iskandar SB, Supit E, Jordan RM, Peiris AN. Thyrotropin-secreting pituitary tumor and Hashimoto's disease: a novel association. *South Med J*. 2003;96:933-936.
    http://dx.doi.org/10.1097/01.smj.0000054784.64420.8b
20. Ma W, Ikeda H, Watabe N, Kanno M, Yoshimoto T. A plurihormonal TSH-producing pituitary tumor of monoclonal origin in a patient with hypothyroidism. *Horm Res*. 2003;59:257-261.
    http://dx.doi.org/10.1159/000070227
21. Lee MT, Wang CY. Concomitant Graves hyperthyroidism with thyrotrophin-secreting pituitary adenoma. *South Med J*. 2010 Apr;103(4):347-349.
    http://dx.doi.org/10.1097/smj.0b013e3181d3ce93
22. Azukizawa M, Morimoto S, Miyai K, Miki T, Yabu Y, Amino N, Kuma K, Kumahara Y. TSH-producing pituitary adenoma associated with Graves' disease. In: Stockigt JR, Nagataki S. (eds). *Thyroid Research*. 1980;8:645-648.
23. Nguyen HD, Galitz MS, Mai VQ, Clyde PW, Glister BC, Shakir MK. Management of coexisting thyrotropin/growth-hormone-secreting pituitary adenoma and papillary thyroid carcinoma: a therapeutic challenge. *Thyroid*. 2010 Jan;(1):99-103.
    http://dx.doi.org/10.1089/thy.2009.0160
24. Gasparoni P, Rubello D, Persani L, Beck-Peccoz P. Unusual association between a thyrotropin-secreting pituitary adenoma and a papillary thyroid carcinoma. *Thyroid*. 1998;8:181-183.
    http://dx.doi.org/10.1089/thy.1998.8.181
25. Poggi M, Monti S, Pascucci C, Toscano V. A rare case of follicular thyroid carcinoma in a patient with thyrotropin-secreting pituitary adenoma. *Am J Med Sci*. 2009 Jun;337(6):462-465.
    http://dx.doi.org/10.1097/maj.0b013e3181949948
26. Perticone F, Pigliaru F, Mariotti S, Deiana L, Furlani L, Mortini P, Losa M. Is the incidence of differentiated thyroid cancer increased in patients with thyrotropin-secreting adenomas? Report of three cases from a large consecutive series. *Thyroid*. 2015 Apr;25(4):417-424.
27. Lim EM, Bhagat CI, Walsh J. Asymptomatic thyrotropin-secreting pituitary microadenoma. *Intern Med J*. 2001;31:428-429.
    http://dx.doi.org/10.1046/j.1445-5994.2001.00083.x
28. Gatto F, Grasso LF, Nazzari E, Cuny T, Anania P, Di Somma C, Colao A, Zona G, Weryha G, Pivonello R, Ferone D. Clinical outcome and evidence of high rate post-surgical anterior hypopituitarism in a cohort of TSH-secreting adenoma patients: Might somatostatin analogs have a role as first-line therapy? *Pituitary*. 2015 Oct;18(5):583-591.
    doi: 10.1007/s11102-014-0611-8
29. Rimareix F, Grunenwald S, Vezzosi D, Rivière LD, Bennet A, Caron P. Primary Medical Treatment of Thyrotropin-Secreting Pituitary Adenomas by First-Generation Somatostatin Analogs: A Case Study of Seven Patients. *Thyroid*. 2015 Aug;25(8):877-882.
    doi: 10.1089/thy.2015.0041
30. Beck-Peccoz P, Lania A, Beckers A, Chatterjee K, Wemeau JL. European thyroid association guidelines for the diagnosis and treatment of thyrotropin-secreting pituitary tumors. *Eur Thyroid J*. 2013 Jun;2(2):76-82.
    http://dx.doi.org/10.1159/000351007
31. Mouslech Z, Somali M, Sakali AK, Savopoulos C, Mastorakos G, Hatzitolios AI. TSH-secreting pituitary adenomas treated by gamma knife radiosurgery: our case experience and a review of the literature. *Hormones (Athens)*. 2016 Jan 6.
    doi: 10.14310/horm.2002.1640
32. Brucker-Davis F, Oldfield EH, Skarulis MC, Doppman JL, Weintraub BD. Thyrotropin-secreting pituitary tumors: diagnostic criteria, thyroid hormone sensitivity, and treatment outcome in 25 patients followed at the National Institutes of Health. *J Clin Endocrinol Metab*. 1999;84:476-486.
    http://dx.doi.org/10.1210/jcem.84.2.5505
33. Losa M, Giovanelli M, Persani L, Mortini P, Faglia G, Beck-Peccoz P. Criteria of cure and follow-up of central hyperthyroidism due to

thyrotropin-secreting pituitary adenomas. *J Clin Endocrinol Metab*. 1996;81:3086-3090.

http://dx.doi.org/10.1210/jcem.81.8.8768879

34. Atkinson JL, Abboud CF, Lane JI. Dramatic volume reduction of a large GH/TSH secreting pituitary tumor with short term Octreotide therapy. *Pituitary*. 2005;8(2):89-91.

http://dx.doi.org/10.1007/s11102-005-3279-2

35. Beck-Peccoz P, Persani L. Medical management of thyrotropin-secreting pituitary adenomas. *Pituitary*. 2002;5:83-88.

http://dx.doi.org/10.1007/978-1-4615-1115-1_8

Комментарий

Статья посвящена анализу клинических случаев ТТГ-секретирующих опухолей — крайне редкой эндокринной патологии. Определение уровня ТТГ относится к наиболее часто назначаемым гормональным исследованиям. Повышение ТТГ требует постановки четкого дифференциального диагноза, поскольку может быть обусловлено различными эндокринными нарушениями и соответственно сопровождаться принципиально разными подходами к выбору метода лечения. В типичных случаях при тиреотропиноме развивается тиреотоксикоз на фоне нормального или повышенного уровня ТТГ. Длительно протекающий нелеченный тиреотоксикоз (в том числе и по причине неверной интерпретации гормональных нарушений) ведет к развитию тяжелых изменений во многих системах организма (сердечно-сосудистой, нервной, пищеварительной, репродуктивной и др.).

Авторы статьи дают очень важные ориентиры для практических эндокринологов и нейрохирургов, описывая особенности клинических случаев тиреотропином. Обращают внимание на очень высокий процент ошибочного диагноза на этапе амбулаторного обследования до госпитализации в НИИ нейрохирургии; в ряде случаев пациентам с тиреотропиномами даже была выполнена резекция щитовидной железы.

В описании все опухоли представлены макроаденомами, в 91% случаев — эндо-экстраселлярной локализации. Преимущественная часть пациентов (76%) имели клинические признаки тиреотоксикоза. Помимо клиники тиреотоксикоза у таких пациентов также отмечена различная неврологическая симптоматика, включая зрительные нарушения и цефалгический синдром. При этом, по данным УЗИ щитовидной железы, у 13 больных имели место различные структурные изменения (диффузный зоб, узловой зоб, диффузно-узловой зоб), что в сочетании с тиреотоксикозом могло повлиять на неадекватную дифференциальную диагностику в пользу первичного, а не центрального тиреотоксикоза. Также отмечено, что при сравнении характера роста опухолей у 7 (71%) больных, имевших в анамнезе операции на щитовидной железе, в подавляющем числе случаев выявлен инфильтративный рост. Однако статистических различий при сравнении характера роста опухоли в группах пациентов с операциями и без операций на щитовидной железе не было получено. В любом случае ошибочная тактика ведения таких пациентов может иметь необратимые последствия.

Один из самых спорных и сложных случаев — сочетание первичного гипотиреоза, как послеоперационного, так и в исходе хронического аутоиммунного тиреоидита с тиреотропиномой. Авторы расценивают эти опухоли как вторичные тиреотропиномы.

При комплексном гормональном обследовании у части больных выявлены также и другие гормональные нарушения. Полиморфизм опухолей в дальнейшем подтверждается иммуногистохимическими исследованиями, при которых изолированная экспрессия ТТГ выявлена только в 14% случаев, большинство опухолей демонстрировали экспрессию ТТГ и СТГ и/или ПРЛ.

В работе указывается, что радикальное удаление опухоли было осуществимо у 33% пациентов только с эндоселлярной и эндо-супраселлярной локализацией. В случае инфильтративной опухоли радикального удаления не было ни в одном наблюдении. Хотелось бы уточнить — какова тактика ведения этих пациентов при невозможности проведения радикальной аденомэктомии?

В послеоперационном периоде оказалось, что нормализация уровня ТТГ или его снижение до 0,1 мЕд/л, а также появление транзиторного гипотиреоза после операции не являются критериями радикальности удаления опухоли. Это еще раз доказывает не только трудности в верификации диагноза, но и существенные сложности радикального лечения. В литературе доказана высокая эффективность применения аналогов соматостатина для тиреотропином, что также показано в работе.

Крайне необходимым в этой связи становится изучение экспрессии дофаминовых и соматостатиновых рецепторов в удаленной ткани аденомы гипофиза. В работе продемонстрирована высокая частота экспрессии дофаминовых рецепторов 2-го типа и соматостатиновых рецепторов 5-го типа.

В заключение еще раз подчеркиваются критерии диагностики ТТГ-секретирующей опухоли гипофиза и дифференциальной диагностики различных видов тиреотоксикоза.

Статья крайне актуальна, поскольку освещает весьма непростые вопросы критериев диагностики и ведения аденом гипофиза

Ф.М. Абдулхабирова (Москва)