doi: 10.17116/neiro201680615-23

Первый опыт применения новой техники портальной эндоскопической дискэктомии при грыжах межпозвонковых дисков шейного отдела позвоночника

Д.м.н., проф., акад. РАН А.О. ГУЩА, к.м.н. С.О. АРЕСТОВ, асп. А.В. ВЕРШИНИН

ФГБНУ «Научный центр неврологии», Москва, Россия

Выбор наиболее оптимальной тактики хирургического лечения грыж межпозвонковых дисков шейного отдела позвоночника — актуальная проблема, требующая обсуждения. Идея удаления грыж дисков эндоскопическим методом не нова. Эта операция на поясничном отделе позвоночника выполняется рутинно. В то же время информация об использовании эндоскопических методов при операциях на шейном отделе впервые появилась лишь в 2014 г. (J. Yang и соавт.).

Цель исследования — отработать методику новой техники — портальной эндоскопической дискэктомии и определить показания к этой операции при грыжах межпозвонковых дисков на шейном уровне, сравнить результаты операции с результатами передней микрохирургической дискэктомии.

Материал и методы. В исследование включены 25 пациентов, оперированных методом шейной портальной эндоскопической дискэктомии. В группу сравнения вошли 25 пациентов, оперированных методом передней микрохирургической дискэктомии с установкой межтелового кейджа.

Результаты. При сопоставлении результатов операций установлено, что степень послеоперационного местного и корешкового болевого синдрома достоверно не отличалась ($p>0,05$). По индексу NDI (Neck Disability Index) отмечено значительное улучшение у пациентов, перенесших эндоскопические операции. По критерию Odom отмечено достоверное преимущество у пациентов исследуемой группы по количеству отличных и хороших результатов. Существенные различия получены по срокам послеоперационного пребывания пациентов в стационаре. В исследуемой группе он составил в среднем 3 сут, у пациентов контрольной группы — 5 сут.

Заключение. Эндоскопическая портальная дискэктомия при лечении грыж межпозвонковых дисков шейного отдела позвоночника имеет высокую эффективность и позволяет достичь клинического результата с существенно меньшей операционной травмой. Проведенное исследование свидетельствует не только об эффективности предложенного метода, но и о его безопасности по сравнению с традиционными методами передних микрохирургических операций, сопровождающихся, как правило, межтеловым спондилодезом. Этот вид вмешательств превосходит другие операции с позиции скорости реабилитации и социальной адаптации пациентов, а также позволяет сократить время послеоперационного пребывания в стационаре.

Ключевые слова: *портальная эндоскопическая дискэктомия, грыжа межпозвонкового диска шейного отдела позвоночника, эндоскопическая спинальная хирургия.*

The first experience with a new technique of portal endoscopic discectomy for herniated cervical discs

A.O. GUSHCHA, S.O. ARESTOV, A.V. VERSHININ

Research Center of Neurology, Moscow, Russia

Choosing the most appropriate tactics for surgical treatment of herniated cervical discs is a topical issue to be discussed. The idea of herniated disc removal using an endoscopic technique is not new. This is routine surgery for the lumbar spine. However, application of endoscopic techniques in surgery on the cervical spine was first reported only in 2014 (J. Yang, et al.).

Objective — to master the methodology of a new technique, portal endoscopic discectomy, and define the indications for this surgery on herniated cervical discs; to compare outcomes of this surgery with outcomes of anterior microsurgical discectomy.

Material and methods. The study included 25 patients who underwent portal endoscopic cervical discectomy. A comparison group consisted of 25 patients who underwent anterior microsurgical discectomy and placement of an interbody cage.

Results. A comparison of the results of surgeries revealed no significant difference ($p>0.05$) in the degree of postoperative local and radicular pain syndrome. According to the Neck Disability Index (NDI), a significant improvement occurred in patients with endoscopic surgery. According to the Odom criterion, a significant advantage in the number of excellent and good outcomes occurred in patients of the study group. There were significant differences between groups in the duration of postoperative hospital stay. The duration was 3 days in the study group and 5 days in the control group, on average.

Conclusion. Portal endoscopic discectomy is highly efficient in treatment of herniated cervical discs and enables achieving clinical outcomes associated with much less surgical trauma. The study demonstrates not only the efficacy of the suggested technique but also its safety compared to that of traditional anterior microsurgical techniques that usually involve interbody fusion. This surgery surpasses other interventions in the rate of rehabilitation and social adaptation of patients as well as reduces postoperative hospital stay.

Keywords: portal endoscopic discectomy, cervical disc herniation, endoscopic spinal surgery.

© Коллектив авторов, 2016

e-mail: sarestov@gmail.com

Распространенность дискогенных компрессионных синдромов на шейном уровне чрезвычайно велика. Несмотря на относительно небольшую долю выявляемых поражений межпозвонкового диска шейного уровня среди общего количества дегенеративно-дистрофических поражений позвоночника, около 10% населения, по данным J. Lawrence [1], испытывают периодические боли компрессионного характера в шейном отделе позвоночника или в руке.

При оценке грыж шейного уровня используется общепринятая классификация стадийности формирования грыж межпозвонковых дисков (протрузия, пролапс и секвестр), предложенная A. Decoulx [2], имеющая значение при оценке клинического течения процесса и при выборе тактики лечения, а также классификация грыж межпозвонковых дисков по их аксиальной локализации и взаимоотношению с костными структурами позвоночного канала. В соответствии с последней различают срединные парамедианные (смещенные латерально относительно сагиттальной плоскости), латеральные и форминальные грыжи.

J. Bland и соавт. [3] на основании анализа большого количества клинических наблюдений выделяют характерные клинические признаки, сопровождающие течение корешковой компрессии на шейном уровне, имеющие практическое значение для определения уровня поражения и аксиальной локализации грыжи. Наряду с характерным корешковым распространением болевого синдрома часто выявляются нарушения чувствительности, выпадения сухожильных рефлексов, соответствующие иннервируемым миосклеротомам, а также парестезии, указывающие на сдавление корешка в межпозвонковом отверстии. При сомнительных данных рекомендуется использование теста Спурлинга (осевая нагрузка на шею с покачиванием в стороны), усиливающего парестезии [4].

J. Knightly [5] условно выделяет два патологоанатомических варианта формирования субстрата компрессии на уровне межпозвонкового диска — soft disk — «мягкий диск» (фрагменты выпавшего или пролабирующего диска как острая фаза заболевания) и hard disk — «жесткий диск» (остеофиты, унковертебральные костные разрастания как хроническая фаза заболевания). Структурное состояние компримирующего фактора, как и его аксиальное положение, является ключевым, по нашему мнению, в выборе тактики хирургического лечения. В клинической картине у пациентов с «мягким диском» преобладают брахиалгические симптомы, часто возникающие после физической нагрузки, резкого движения головой или травмы шеи. Боли носят острый радикулярный характер, распространяются соответственно дерматомам и часто зависят от положения головы и конечностей. Распространение болей по типу «шлема» или на гомолатеральную половину головы по типу гемикрании весьма характерно для данного контингента больных. Гипестезия, сопровождающая такого рода компрессию, всегда распространяется на единичные дерматомы и может сопровождаться изолированным снижением сухожильных рефлексов с прилежащих мышц. Более редкое нарушение — снижение силы (парезы) в проксимальных отделах верхних конечностей, чаще носящее односторонний и непостоянный характер.

Симптоматика, сопровождающая развитие «жесткого диска», характеризуется головными болями и болями в руках, чаще симметричными и сопровождающимися непостоянной локализованной пальпаторной болезненностью на уровне возникновения грыжи, имеющей определенное диагностическое значение. При таком течении заболевания характерны множественные участки снижения чувствительности вплоть до проводниковой анестезии с уровня поражения с нарушением силы в мышцах ниже заинтересованного сегмента, иногда до степени глубокого пареза. Особенностью клинической картины у больных с оссифицированными компримирующими образованиями в позвоночном канале шейного уровня является наличие нормо- или гиперрефлексии, что наиболее вероятно является следствием хронического нарушения кровообращения в бассейне передней спинальной артерии.

Клиническая симптоматика у пациентов с «жестким диском» развивается и существует гораздо более длительно по сравнению с таковой при «мягких» грыжах.

Традиционные КТ- и МРТ-исследования дают взаимодополняющую информацию в диагностике патологии. Первое предпочтительно для выявления факторов сдавления (грыжи, остеофиты), второе — для обнаружения результата компрессии (сдавление спинного мозга и корешков). Bischoff (2003) исследовал чувствительность, специфичность и точность КТ, МРТ и миелографии в определении диагнозов «грыжа диска» и «стеноз позвоночного канала». Точность и чувствительность КТ оказалась несколько выше, чем МРТ. КТ остается наилучшим методом оценки центрального стеноза. МРТ позволяет получить изображение всего шейного отдела позвоночника и выявить стеноз в прямой сагиттальной проекции **(рис. 1)**.

Исследования J. Wilmink [6] выявили следующие клинико-рентгенологические корреляции при проведении КТ.

1. Полная окклюзия межпозвонкового отверстия латерально мигрировавшими массами дегенерированного межпозвонкового диска («мягкий диск») всегда сопровождается корешковым синдромом.

2. Сужение межпозвонкового отверстия остеофитом («жесткий диск») обусловливает отек корешка и менее выраженный по сравнению с первым вариантом радикулярный синдром.

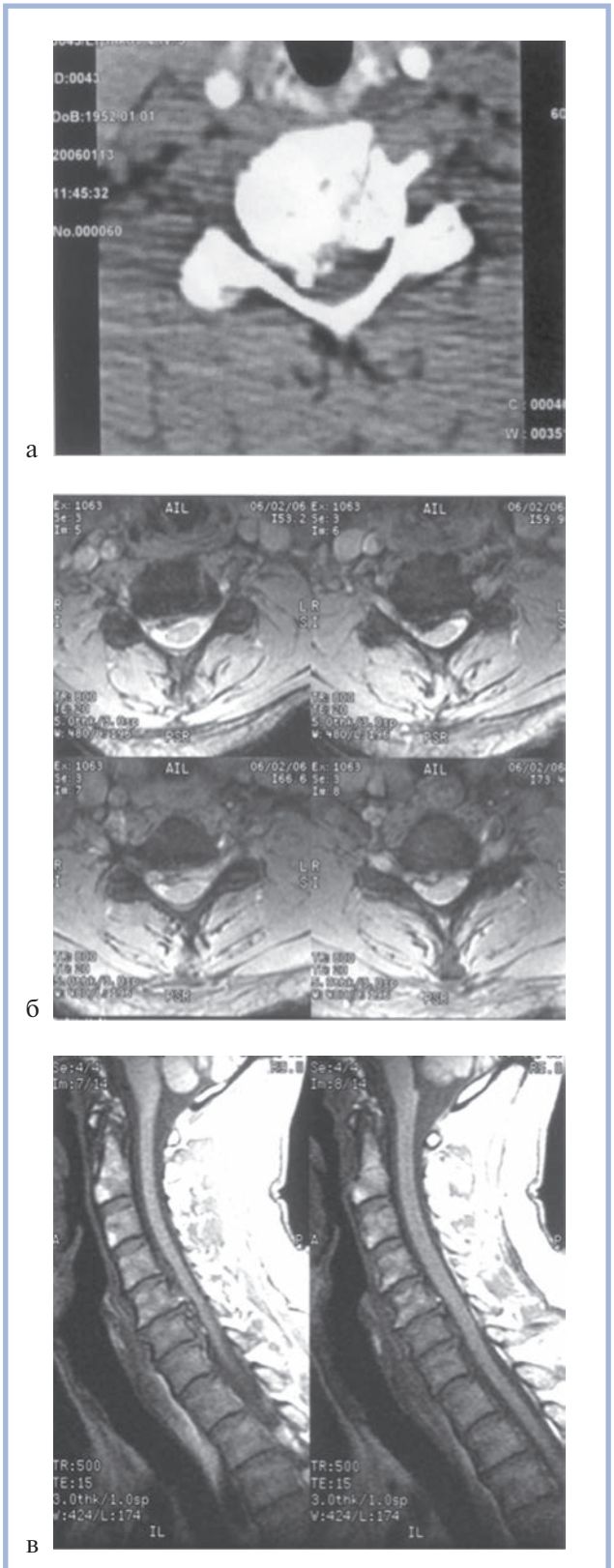

Рис. 1. **Нейродиагностические исследования у пациента с правосторонним остеофитом на уровне С5—С6 справа, «мягкой» грыжей диска на уровне С6—С7 справа. Применение КТ (а) в сочетании с МРТ (б, в) позволило определить морфологический характер компрессии корешков. Стрелкой показана грыжа межпозвонкового диска костной плотности.**

3. Парамедианные выпячивания диска, не вызывающие полной окклюзии межпозвонкового отверстия и выраженного сдавления спинного мозга, часто обусловливают развитие радикулярных симптомов на противоположной (от локализации грыжи) стороне.

Вопрос лечения компрессионных синдромов, вызванных дегенеративными изменениями на шейном уровне, имеет 50-летнюю историю, и, несмотря на это, на сегодняшний день нет единого представления о критериях выбора тех или иных хирургических вмешательств. Это объяснимо, с одной стороны, постоянным совершенствованием технологий оперативных вмешательств на шейном уровне и развитием операций «конструирования» позвоночника, с другой — углублением представлений о патогенезе и биомеханике изменений. На протяжении 50 лет в хирургии шейного отдела позвоночника параллельно развивались и передние, и задние доступы. Разработку передних доступов через межфасциальные пространства поперечным или косым разрезом по переднему краю кивательной мышцы проводили многие хирурги [7, 8]. История задних доступов начинается с 1955 г., когда D. Northfield [9] предложил билатеральную ламинэктомию, расширенную на один сегмент выше и ниже патологического уровня. W. Scoville [10] в 1961 г. выполнил ограниченную билатеральную ламинэктомию, дополненную двусторонней резекцией фасеток. При разработке задних доступов преследовалась цель декомпрессии невральных образований за счет удаления заднего опорного комплекса дужки и остистого отростка. Из этих доступов не всегда можно было удалить компримирующие образования, находящиеся на вентральной поверхности позвоночного канала, хотя имелись отдельные сообщения об удалении грыж диска и остеофитов тел позвонков [11]. К заднебоковому доступу относятся задняя фораминотомия или фасетэктомия. Методика операции разработана в 1944 г. R. Spurling [4], а в последующем более детально — Frykholm, W. Scoville [12] (технология «замочной скважины»). Эта разновидность задних доступов позволяла через небольшой разрез произвести фораминотомию и удалить грыжу диска. Однако в связи с вероятностью появления неврологического дефицита и необходимости стабилизации сегмента большинство нейрохирургов до настоящего времени предпочитают использовать более безопасный передний доступ [13]. Существующие эндоскопические методы относятся к внутридисковым вмешательствам, не позволяющим выполнить декомпрессию структур позвоночного канала в требуемом объеме.

В нашем отделении в течение последних 10 лет для лечения грыж межпозвонковых дисков поясничного отдела позвоночника широко применяется портальная эндоскопическая дискэктомия, эффек-

тивность и безопасность которой доказана [14]. С 2014 г. эта технология успешно используется для лечения грыж межпозвонковых дисков шейного отдела позвоночника. В данной работе на основании нашего опыта представлено подробное описание операции портальной эндоскопической дискэктомии грыж межпозвонковых дисков шейного отдела позвоночника и наиболее существенные технические особенности этого метода.

Необходимо отметить, что применение метода для операций на шейном уровне впервые детально описывается как в отечественной, так и в зарубежной литературе. При анализе опубликованных данных нами найдено большое число исследований, касающихся лишь применения технологии full endoscopic (т.е. операции на шейном уровне через перкутанные доступы как передние, так и задние, предусматривающие только фораминотомию) [15—17]. При этом следует учесть, что портальные эндоскопические методы как на поясничном, так и на шейном уровне схожи по технике с микрохирургическими вмешательствами, но существенно отличаются от последних по степени травматизации мягких тканей при выполнении доступа и по качеству визуализации, позволяющей в данном случае «заглядывать за корешок».

Цель исследования — отработать методику новой техники — портальной эндоскопической дискэктомии и определить показания к этой операции при грыжах межпозвонковых дисков на шейном уровне, сравнить результаты операции с результатами передней микрохирургической дискэктомии.

Материал и методы

Проведено сравнительное исследование результатов хирургического лечения 25 пациентов с латеральными грыжами дисков С5—С6 [9] и С6—С7 [16], которым выполнена эндоскопическая портальная шейная дискэктомия. В качестве группы сравнения ретроспективно оценены результаты хирургического лечения 25 пациентов, также оперированных первым автором, которым проводилась операция микрохирургической передней шейной одноуровневой дискэктомии с проведением межтелового спондилодеза на уровне С5—С6 или С6—С7. Операция, выполненная больным контрольной группы, подробно описана в соответствующих руководствах [14, 15].

В обеих группах ранние послеоперационные результаты оценивались: по ВАШ (визуально-аналоговой шкале) — сроки и степень регресса корешкового болевого синдрома, по уменьшению шейных болей на основании NDI (Neck Disability Index) — социальная адаптация пациентов, по критериям Odom — общее восстановление после операции. NDI позволяет оценить степень социальной адаптации пациента на основании суммирования баллов, характеризующих возможность привычных действий (ходьба, сон, чтение, отдых и пр.). Критерий Odom в целом характеризует эффект вмешательства — от хорошего до неудовлетворительного. Оценка индекса NDI и критерия Odom осуществлялась непосредственно перед выпиской. Кроме того, оценивались сроки пребывания пациентов в стационаре после операции.

При статистической обработке для определения достоверности полученных результатов применялся тест Манна—Уитни.

Техника проведения эндоскопической портальной шейной дискэктомии

Положение пациента на операционном столе

Пациент укладывается на операционном столе в положении на животе с руками, расположенными вдоль тела. Голова укладывается на мягкий подголовник или фиксируется в скобе Mayfield. Устанавливается нейтральное положение шейного отдела позвоночника.

Планирование операционного разреза

Для планирования разреза традиционно используется электронно-оптический преобразователь (ЭОП), производятся снимки шейного отдела в боковой проекции. Стерильная игла устанавливается в плоскости искомого межпозвонкового диска. Разрез планируется на 1—2 см латеральнее средней линии в зависимости от комплекции пациента **(рис. 2)**.

Операционный доступ

После выполнения разреза надсекается апоневроз мышц и пункционно под контролем ЭОП позиционируется операционный тубус в проекции искомого промежутка **(рис. 3)**. Оптимальная точка установки порта — основание нижнего суставного отростка вышележащего позвонка. После установки операционного порта производится экономная резекция смежных дужек позвонков, освобождается желтая связка. При правильной установке порта существенной резекции межпозвонкового сустава не требуется. Следует помнить, что, по данным разных авторов [16—18], удаление от 25 до 50% межпозвонкового сустава приводит к сегментарной нестабильности. После удаления мягких тканей из интраламинарного промежутка производится вскрытие желтой связки — предпочтительнее как можно медиальнее и тупым способом [19].

Основной этап операции

После вскрытия желтой связки обычно визуализируется дуральный мешок, выделение которого позволяет достичь муфты корешка. Вдоль послед-

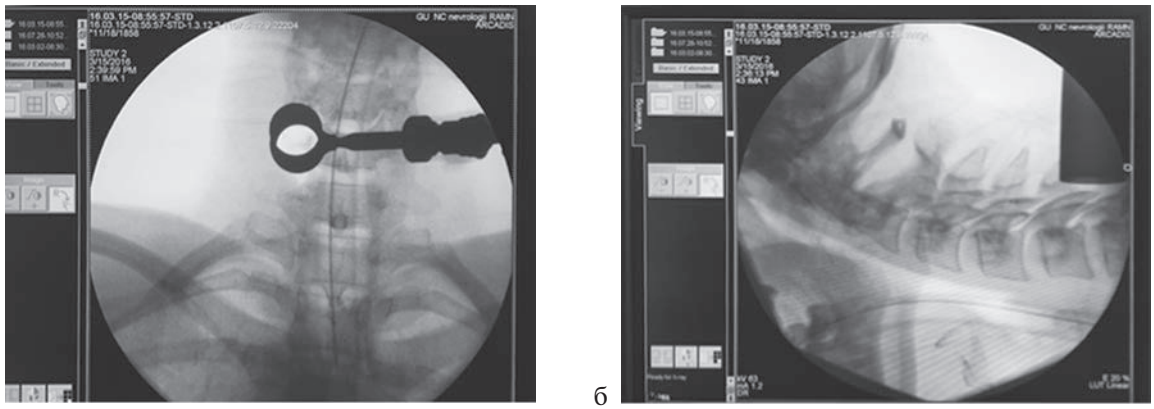

Рис. 2. **Позиционирование разреза во фронтальной (а) и боковой (б) проекциях (снимок с экрана ЭОП).**

ней обычно обнаруживается венозное сплетение **(см. рис. 3, а)**, которое коагулируется и пересекается. После этого корешок становится более подвижным, несмотря на наличие компрессии. Смещение корешка позволяет визуализировать грыжу диска и произвести ее удаление **(см. рис. 3, б)**.

Закрытие операционной раны

Производится послойное ушивание раны. Особое внимание уделяется восстановлению целостности апоневрозов мышц в области операционного доступа.

В раннем послеоперационном периоде необходимо использовать жесткий шейный ортез в течение 3 нед с целью снижения осевых нагрузок на оперированный позвоночно-двигательный сегмент.

Результаты

Как в исследуемой, так и в контрольной группе нарастания неврологического дефицита не было. У 2 (8%) пациентов в группе с эндоскопическим удалением грыжи диска отмечено появление транзиторного онемения в зоне иннервируемого дерматома с полным регрессом к моменту выписки из стационара. В предоперационном периоде медиана интенсивности болевого синдрома в плече и предплечье по ВАШ составила 6 (3; 8) в группе с задней эндоскопической дискэктомией и 6 (4; 8) — в группе с передней микрохирургической дискэктомией. После операции данный показатель снизился до 1 (0; 6) в группе с эндоскопической задней дискэктомией, и до 2 (1; 6) в группе с микрохирургической передней дискэктомией. В обеих группах отмечено достоверное уменьшение болевого синдрома (p=0,016 и p=0,034 соответственно). Перед выпиской из стационара уровень болевого синдрома в плече и предплечье в двух группах достоверно не отличался (p>0,05). При оценке болевого синдрома в шее отмечены сопоставимость двух групп в предоперационном периоде (p>0,05) и достоверное уменьшение уровня боли в послеоперационном периоде (p=0,024 в исследуемой группе и p=0,034 в контрольной группе) **(табл. 1)**.

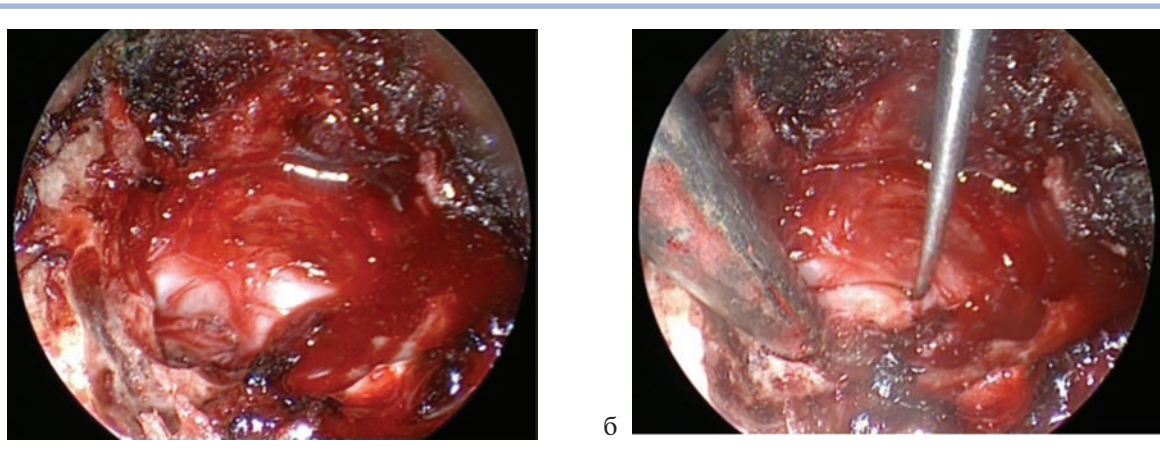

Рис. 3. **Основной этап операции.**

а — выделение муфты корешка; б — удаление грыжи диска.

***Таблица 1*. Значения интенсивности боли в шее, плече и предплечье по визуально-аналоговой шкале (ВАШ) до и после операции**

Критерий	Пациенты с эндоскопической задней дискэктомией (*n*=25), исследуемая группа	Пациенты с микрохирургической передней дискэктомией (*n*=25), контрольная группа
Боль в плече и предплечье (медиана и диапазон значений)		
Количество баллов перед операцией	6 (3; 8)	6 (4; 8)
Количество баллов перед выпиской	1 (0; 4)	2 (1; 6)
Тест Манна—Уитни, *p*	0,016	0,034
Боль в шее (медиана и диапазон значений)		
Количество баллов перед операцией	5 (2; 6)	6 (3; 7)
Количество баллов перед выпиской	1 (0; 3)	3 (1; 5)
Тест Манна—Уитни, *p*	0,024	0,034

***Таблица 2*. Исход операций по индексу NDI и по критерию Odom**

Индекс (критерий)	Пациенты с эндоскопической задней дискэктомией (*n*=25), исследуемая группа	Пациенты с микрохирургической передней дискэктомией (*n*=25), контрольная группа
Индекс NDI (медиана и диапазон значений)		
Количество баллов перед операцией	24 (8; 32)	23 (6; 39)
Количество баллов перед выпиской	13 (5; 25)	13 (5; 19)
Тест Манна—Уитни, *p*	0,056	0,026
Критерий Odom (число пациентов)		
Очень хорошо/хорошо	21	17
Удовлетворительно/неудовлетворительно	4	8

Все пациенты исследуемой группы сразу после операции отметили полный или близкий к полному регресс болевого синдрома.

Отмечено значительное улучшение по количеству баллов у пациентов, перенесших эндоскопические операции. Пациенты обеих групп субъективно удовлетворены результатом. Что касается критерия Odom, здесь также заметно преимущество у пациентов исследуемой группы по количеству отличных и хороших результатов **(табл. 2)**.

Существенные различия выявлены при сравнении сроков послеоперационного пребывания пациентов в стационаре: в исследуемой группе срок составил 3 (2; 5) сут, в контрольной группе — 5 (4; 6) сут. В исследуемой группе 1 (4%) пациент отметил повторное появление корешкового болевого синдрома спустя неделю после операции. Данные МРТ-исследования у этого пациента до и после операции представлены на **рис. 4** и **5**. Контрольная МРТ показала, что грыжа диска полностью удалена и болевой синдром не связан с ее рецидивом. После проведения противоневритической терапии в течение 2 нед болевой синдром полностью регрессировал.

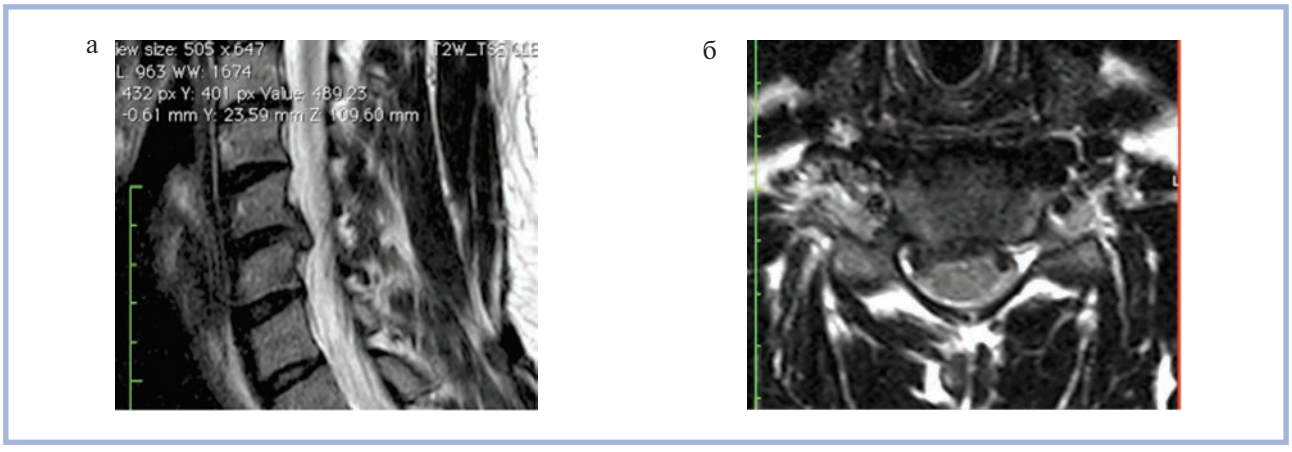

***Рис. 4*. МРТ до операции.**

а — сагиттальная проекция; б — аксиальная проекция (объяснения в тексте).

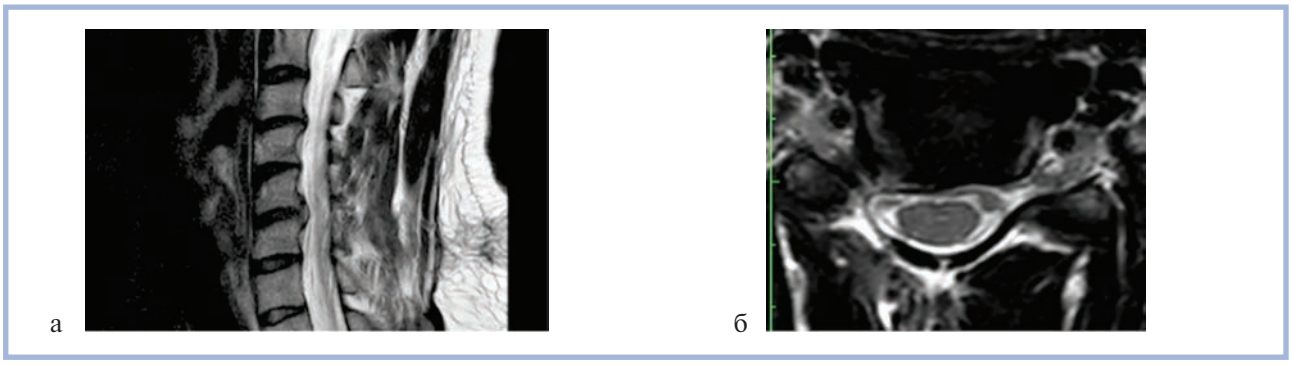

***Рис. 5*. МРТ после операции.**

а — сагиттальная проекция; б — аксиальная проекция (объяснения в тексте).

Таким образом, проведенные исследования свидетельствуют о безопасности и эффективности метода задней портальной эндоскопической дискэктомии. Данный вид вмешательств при достаточно четких представлениях об анатомических особенностях компримирующего фактора превосходит по эффективности другие операции по скорости реабилитации и социальной адаптации пациентов, а также сокращает сроки послеоперационного пребывания в стационаре.

На основании наших результатов были сформулированы показания и противопоказания к проведению портальной эндоскопической дискэктомии на шейном уровне.

Операция показана, если:

— клиническая картина радикулопатии соответствует стороне и уровню поражения, выявляемого при МРТ/КТ-исследовании;

— данные КТ/МРТ-исследования подтверждают соответствие «мягкой» компрессии корешка, расположенного в латеральной трети поперечника позвоночного канала, клинической картине заболевания;

— отсутствует эффект от консервативного лечения, проводившегося в течение 3 нед.

Операция противопоказана, если:

— имеются признаки сегментарной нестабильности;

— имеется кифотическая деформация позвоночника на уровне грыжи диска.

Обсуждение

Выбор хирургических подходов при лечении компрессионных синдромов, представленных неврологическими и сосудистыми расстройствами, несмотря на достаточно длительный период существования таких вмешательств [15], связан с рядом спорных вопросов [20, 21]. Основной из них: какой вариант декомпрессии избрать — передний или задний. Оба способа позволяют достаточно полно реализовать поставленную задачу. Выбор направления декомпрессии определяется локализацией компримирующего фактора, что доказано при одноуровневых вмешательствах.

По мнению H. Jho, высказанному в приватной беседе, задняя цервикальная фораминотомия имеет ограничения при передней компрессии остеофитом, задней компрессии унковертебральным суставом и при выраженном рубцовом процессе. Ведущий клинический синдром шейной радикулопатии требует еще более тщательного обследования пациента, так как часто не сопровождается однозначными рентгенологическими данными о причине компрессии и почти никогда не имеет патогномоничных изменений в нейрососудистых структурах. В качестве основного критерия уровня радикулопатии доказана наибольшая достоверность выявления мышечных атрофий в соответствующих мышцах. Современные нейровизуализационные методы позволяют определить характер компримирующего фактора: «мягкий» (грыжа межпозвонкового диска) или «жесткий» (остеофит или костный шип), что является решающим в выборе хирургического доступа. При наличии латерального «мягкого» диска показано проведение заднего эндоскопического портального удаления, тогда как остеофит в этой зоне можно более радикально устранить вентральным подходом. Вопрос о характере компримирующего фактора при синдроме шейной радикулопатии также следует рассматривать применительно к неврологическим симптомам. При наличии остеофита выраженность радикулярных симптомов (особенно боли) существенно ниже, чем при формировании «мягкой» грыжи.

Неэффективность хирургического лечения пациентов с радикулопатиями, по нашим данным, обусловлена преимущественно недооценкой неврологических симптомов и интерпретацией нейровизуализационных данных. В частности, парамедианное расположение грыжи межпозвонкового диска часто сопровождается радикулярными симптомами в противоположной руке. Незнание данного факта может служить причиной неадекватного выбора стороны хирургического доступа и соответственно отсутствия клинического эффекта операции.

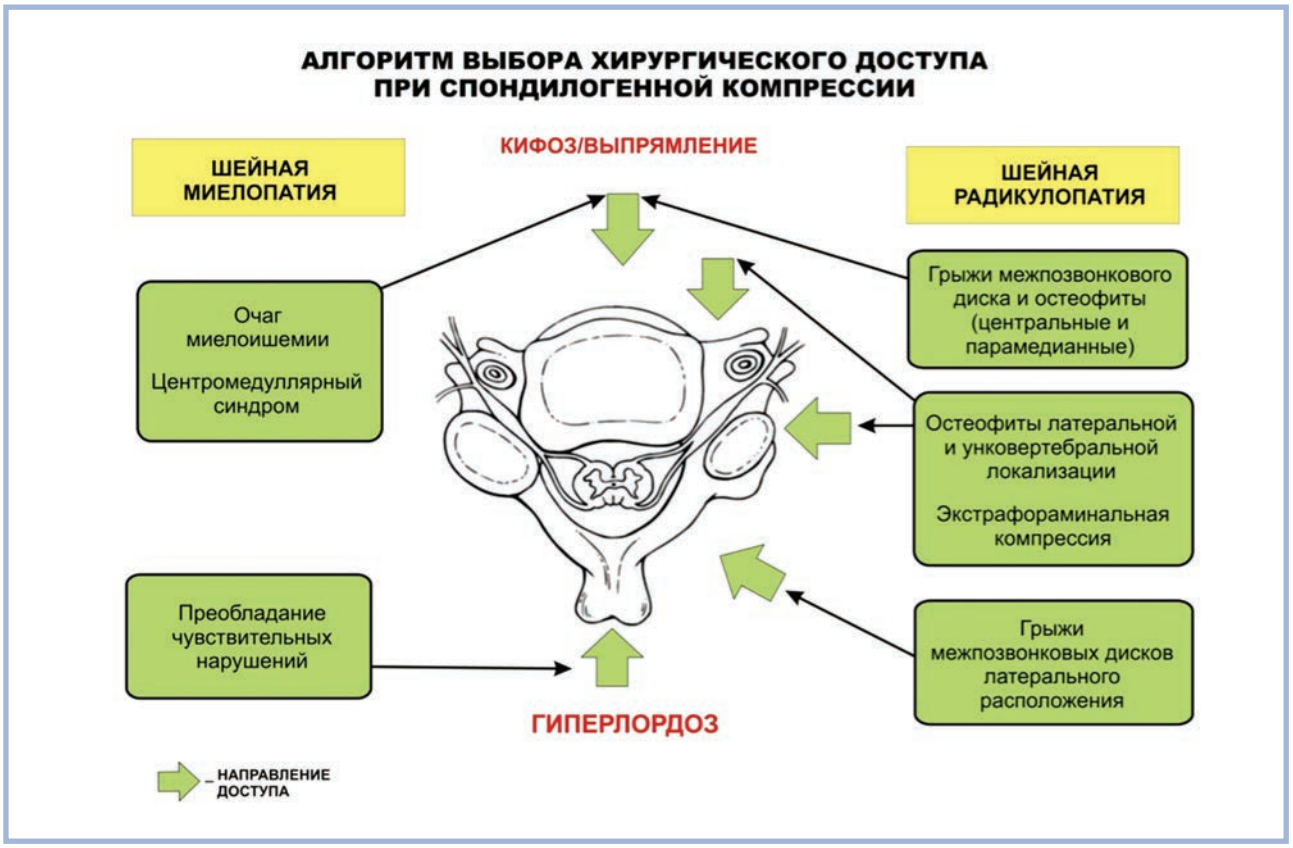

Рис. 6. **Алгоритм выбора хирургического доступа при спондилогенной компрессии на шейном уровне.**

Значимым фактором в выборе направления хирургического доступа является подтвержденная деформация позвоночника и выявленная сегментарная нестабильность. Кифоз шейного отдела, связанный с дегенеративным процессом в позвонках, всегда предполагает использование вентрального доступа с проведением соответствующих стабилизирующих мероприятий.

На основании полученных данных и результатов выполненных операций разработан алгоритм выбора хирургического доступа при формировании спондилогенной компрессии на шейном уровне **(рис. 6)**.

Использование эндоскопической микродискэктомии при лечении грыж межпозвонковых дисков шейного отдела позвоночника обеспечивает достаточно высокую эффективность и позволяет достичь клинического результата с существенно меньшей операционной травмой. Выявленные нами технические особенности и предлагаемые рекомендации будут способствовать более широкому внедрению этого перспективного малотравматичного метода в нейрохирургическую практику.

Конфликт интересов отсутствует.

ЛИТЕРАТУРА

1. Lawrence JC. Disc degeneration: its frequency and relationship to symptoms . *Ann Rheum Dis*. 1969;28:121-127.
   PMID: 4237972
2. Decoulx P, Houcke E. Anatomie pathologique de la hernia discale. *Presse Medicale*. 1958;40:899-905.
   PMID: 13567472
3. Bland JH. *Disorders of the Cervical Spine*. 2nd ed. Philadelphia: W.B. Saunders Company. 1994;390.
4. Spurling RG. Lesions of the cervical intervertebral disc. *J Am Med Assoc*. 1953 Jan 31;151(5):354-359.
   PMID: 13010997
5. Knightly JJ, Greene KA. Locked facets and disk herniation. *J Neurosurg*. 1994;80:952-953.
   PMID: 8169646
6. Wilmink JT, Hofman PAM. T2-weighted 3D FSE MR myelography in the cervical spine: comparison of 2 techniques. *Neurorad*. 2005;37:Supp.1:56.
7. Smith G, Robinson R. The treatment of certain cervical spine disorders by anterior removal of the intervertebral disc and interbody fusion. *J Bone Joint Surg*. 1958;40A:607-624.
   PMID: 13539086
8. Szpalski M, Gunzburg R. *The Degenerative Cervical Spine*. Lip Will & Wilk. 2001;338.
9. Northfield DW. Diagnosis and treatment of myelopathy due to cervical spondylosis. *Br Med J*. 1955 Dec 17;2(4954):1474-1477.
   PMID: 13269895 PMCID: PMC1981414
10. Scoville WB. Cervical spondylosis treated by bilateral facetectomy and laminectomy. *J Neurosurg*. 1961 Jul;18:423-428.
    PMID: 13749416
    doi: 10.3171/jns.1961.18.4.0423
11. Shen FH, Samartzis D, Khanna BS, Goldberg EJ, An H. Comparison of clinical and radiographic outcome in instrumented anterior cervical discectomy and fusion with or without direct uncovertebral joint decompression. *Spine J*. 2004;4:629-635.

PMID: 15541694

doi: 10.1016/j.spinee.2004.04.009

12. Scoville WB. Newer techniques in neurosurgery. *Turk J Pediatr*. 1965 Jan;6:55-59.

PMID: 14295201

13. Шевелев И.Н., Шулев Ю.А., Гуща А.О., Тиссен Т.П., Ременец В.В., Денисенко Е.И., Степаненко В.В. Дифференцированная тактика хирургического лечения больных с вертебральными компрессионными синдромами на шейном уровне. *Вопросы нейрохирургии*. 2003;3:28.

14. Арестов С.О., Вершинин А.В., Гуща А.О. Сравнение эффективности и возможностей эндоскопического и микрохирургического методов удаления грыж межпозвонковых дисков пояснично-крестцового отдела позвоночника. *Вопросы нейрохирургии*. 2014;78:6:9-14.

15. Гуща А.О., Арестов С.О. *Эндоскопическая спинальная хирургия*. Монография. 2010.

ISBN: 978-5-9704-1699-0

16. Nowinski GP, Visarius H, Nolte LP, Herkowitz HN. A biomechanical comparison of cervical laminoplasty and cervical laminectomy with progressive facetectomy. *Spine* (Phila Pa 1976). 1993 Oct 15;18(14):1995-2004.

PMID: 8272949

17. Raynor RB, Pugh J, Shapiro I. Cervical facetectomy and its effect on spine strength. *J Neurosurg*. 1995;63:278-282.

PMID: 4020449

doi: 10.3171/jns.1985.63.2.0278

18. Zdeblick TA, Ducker TB. The use of freeze-dried allograft bone for anterior cervical fusions. *Spine* (Phila Pa 1976). 1991 Jul;16(7):726-729.

PMID: 1925745

19. Гуща А.О., Арестов С.О. Торакоскопическая хирургия в лечении новообразований позвоночника и параспинальных нейрогенных опухолей. *Травматология и ортопедия России*. 2010;2(56):129-131.

20. Yang JS, Chu L Chen L, Chen F, Ke ZY, Deng ZL. Anterior or posterior approach of full-endoscopic cervical discectomy for cervical intervertebral disc herniation? A comparative cohort study. *Spine* (Phila Pa 1976). 2014 Oct 1;39(21):1743-1750.

PMID: 25010095

doi: 10.1097/BRS.0000000000000508

21. Li XC, Zhong CF, Deng GB, Liang RW, Huang CM. Full-Endoscopic Procedures Versus Traditional Discectomy Surgery for Discectomy: A Systematic Review and Meta-analysis of Current Global Clinical Trials. *Pain Physician*. 2016 Mar;19(3):103-118.

PMID: 27008284

Комментарий

Статья представляет собой подробное описание и сравнительный анализ применения инновационной технологии портальной эндоскопической дискэктомии при лечении грыж межпозвонковых дисков шейного отдела позвоночника. В исследование были включены 25 пациентов, оперированных в период с 2014 по 2016 г. В контрольную группу вошли 25 пациентов, оперированных методом передней шейной дискэктомии с установкой одноуровневого межтелового имплантата. Авторами предложены показания к использованию портальной эндоскопической дискэктомии: наличие парамедианной или латеральной грыжи диска шейного отдела позвоночника с монорадикулярной симптоматикой и подтвержденным по данным КТ отсутствием оссификации грыжи диска. Противопоказанием принято наличие признаков сегментарной нестабильности и деформации позвоночника, что, как правило, свидетельствует о стабилизации сегмента. Достаточно подробно описана техника оперативного вмешательства от укладки пациента на операционный стол до зашивания операционной раны.

Анализ результатов лечения производился по ВАШ (визуально-аналоговой шкале), сопоставлялись показатели до и после операции. Также было произведено межгрупповое сравнение до операции, показавшее отсутствие статистически существенной разницы между группами пациентов. Оценка социальной адаптации и качества жизни была произведена по NDI (Neck Disability Index). Помимо этого, было произведено сравнение общего восстановления пациента по критерию Odom и оценены сроки госпитализации пациентов. Статистическая обработка в исследовании выполнена на высоком уровне с использованием современных инструментов статистической обработки, что доказывает достоверность результатов исследования.

По моему мнению, статья является очень ценным и актуальным научным трудом. Представленная информация может быть использована для освоения методики портальной эндоскопической дискэктомии на шейном уровне. Представленные данные доказывают эффективность и безопасность метода.

Основная часть статьи посвящена описанию техники и нюансов проведения оперативного вмешательства. В нашей клинике мы используем технологию портальной эндоскопической дискэктомии для лечения грыж межпозвонковых дисков пояснично-крестцового отдела позвоночника, однако использование подобной технологии на шейном отделе позвоночника сопряжено с рядом сложностей. Основная трудность — правильное позиционирование эндоскопического порта. Авторы статьи тщательно описывают данный момент и отмечают нюансы, что является, по сути, методическим пособием для освоения метода.

Достаточно дискутабелен вопрос отбора пациентов для проведения данной операции. Действительно, задним доступом возможно удаление только латеральных и парамедианных грыж межпозвонковых дисков, так как даже небольшая тракция спинного мозга в условиях компрессии последнего может привести к серьезным неврологическим нарушениям после операции. Именно этот факт был основным при переходе от микрохирургических задних доступов к передним доступам в конце XX века. Авторы добавили к стандартному комплексу дооперационного обследования КТ шейного отдела позвоночника с целью измерения плотности грыжи диска до операции. Это вызвано тем, что для удаления костных грыж межпозвонковых дисков требуется существенная тракция нервных структур и использование громоздких микрохирургических инструментов, что в свою очередь нивелирует преимущества эндоскопического доступа. Данное добавление дооперационного обследования, по нашему мнению, является логичным и увеличивает безопасность методики.

Таким образом, представленный материал актуален и высокоинформативен: детальное описание методики и техники выполнения портальной эндоскопической дискэктомии делает работу ценным методическим пособием по проведению операции. Использование данной технологии — новое, перспективное, актуальное направление в нейрохирургии. Авторы в полной мере доказали эффективность и безопасность метода.

Н.А. Коновалов (Москва)