doi: 10.17116/neiro20168065-14

Результаты применения современных режимов химиотерапии первой линии в комплексном лечении пациентов с глиобластомой

К.м.н. О.В. АБСАЛЯМОВА, д.м.н. Г.Л. КОБЯКОВ, д.м.н. М.В. РЫЖОВА, А.А. ПОДДУБСКИЙ, М.В. ИНОЗЕМЦЕВА, К.С. ЛОДЫГИНА

ФГАУ «НИИ нейрохирургии им. акад. Н.Н. Бурденко» (дир. — акад. РАН А.А. Потапов), Минздрава России, Москва, Россия

Цель работы — описать порядок и результаты полноценного лечения первой линии у пациентов с глиобластомой.
Материал и методы. Проанализированы 107 пациентов с глиобластомой, оперированных в 2010—2011 гг. Комбинированная химиолучевая терапия (ХЛТ) с одновременным приемом темозоломида (ТМЗ) 75 мг/м^2 с последующим проведением химиотерапии и ТМЗ 200 мг/м^2 в течение 5 дней каждые 28 дней проведена 75 пациентам. Отдельно рассмотрены 32 пациента с опухолями больших размеров, получавших альтернативные варианты лечения.
Результаты. Медиана времени до прогрессирования составила 11,7 мес, в группах альтернативного лечения — 7,2 и 8,1 мес. Одногодичная выживаемость без прогрессирования составила 37%. Общая выживаемость составила 29,2 мес.
Заключение. Для лечения пациентов после удаления ГБ оптимальным является режим химиолучевой терапии с ТМЗ с последующей монотерапией ТМЗ в течение года. При таком подходе в течение первого года у $^1/_3$ пациентов не выявляется прогрессия опухоли. Тщательное изучение клинических и рентгенологических данных в ходе лечения позволяет достичь максимальной эффективности, избежать неоправданно раннего перехода к терапии второй линии и вовремя выявить признаки рецидива опухоли. Для оценки динамики размеров опухоли по данным МРТ целесообразно использовать критерии RANO (Международная группа Response Assessment in Neuro-Oncology). В группе больных с неоперабельными или частично удаленными опухолями показатели общей и безрецидивной выживаемости существенно ниже. Применявшиеся нами подходы дают лишь незначительные преимущества в контроле роста опухоли, что определяет необходимость поиска более эффективных вариантов лечения этих больных. Одним из них может быть добавление бевацизумаба в схему терапии первой линии.
Проведено сравнение результатов выживаемости пациентов с различной продолжительностью применения химиотерапии в тех случаях, когда прекращение лечения не было обусловлено прогрессией опухоли. Проведен сравнительный анализ результатов лечения с отечественными и зарубежными данными и с собственными более ранними работами. Показано, что привело к высокой выживаемости без прогрессирования, полученной у данной группы пациентов. Рассмотрены современные подходы к оценке МРТ-данных с использованием критериев RANO, описано явление псевдопрогрессии. Предложены направления исследований для совершенствования первой линии лечения пациентов с глиобластомой.

Ключевые слова: глиобластома, химиотерапия, критерии оценки, псевдопрогрессия.

Outcomes of application of modern first-line chemotherapy regimens in complex treatment of glioblastoma patients

O.V. ABSALYAMOVA, G.L. KOBYAKOV, M.V. RYZHOVA, A.A. PODDUBSKIY, M.V. INOZEMTSEVA, K.S. LODYGINA

Burdenko Neurosurgical Institute, Moscow, Russia

Objective — to describe a procedure and outcomes of comprehensive first-line treatment in glioblastoma patients.
Material and methods. We analyzed 107 glioblastoma patients operated on in 2010—2011. Seventy five patients underwent combined chemoradiotherapy (CRT) with simultaneous administration of 75 mg/m^2 temozolomide (TMZ), followed by chemotherapy with 200 mg/m^2 TMZ for 5 days, every 28 days. Separately, we examined 32 patients with large tumors who received alternative treatments.
Results. The median time to progression was 11.7 months in the study group and 7.2 and 8.1 months in groups of alternative therapy. The one-year progression-free survival rate was 37%. Overall survival was 29.2 months.
Conclusion. The chemoradiotherapy regimen involving TMZ followed by one-year TMZ monotherapy is the appropriate treatment for patients with resected glioblastoma. With this approach, no tumor progression occurs in one third of patients during the first year. A careful study of the clinical and radiological findings in the course of treatment makes it possible to achieve the maximum efficacy, avoid unreasonably early switch to second-line therapy, and timely detect tumor recurrence signs. The Response Assessment in Neuro-Oncology (RANO) criteria should be used for assessment of MRI detected changes in the tumor size. The rates of overall and recurrence-free survival were significantly lower in patients with inoperable or partially resected tumors. The applied approaches provide only a slight advantage in control of tumor growth, which necessitates searching for more efficient treatment options for these patients. One of the approaches may be addition of bevacizumab to the first-line therapy regimen.

Keywords: glioblastoma, chemotherapy, evaluation criteria, tumor pseudoprogression.

© Коллектив авторов, 2016

e-mail: 5732493oks@gmail.com

Глиобластома (ГБ) — самая распространенная злокачественная первичная опухоль центральной нервной системы у взрослых, частота ее встречаемости составляет 20%. ГБ характеризуется крайне неблагоприятным прогнозом: у большинства пациентов прогрессирование болезни выявляется в течение первого года после операции, а общая выживаемость (ОВ) долгое время не превышала 1 года [1]. В настоящее время к лечению пациентов с ГБ применяется комплексный подход, включающий хирургию, лучевую терапию (ЛТ) и химиотерапию (ХТ), а ожидаемая продолжительность жизни приближается к 2 годам.

«Золотым стандартом» в первой линии лечения пациентов с ГБ является максимально возможное удаление опухоли с последующим проведением комбинированной химиолучевой терапии (ХЛТ) с темозоломидом (ТМЗ) и последующей адъювантной химиотерапией (ТМЗ). ЛТ проводится на область опухоли (захватывая 2—3 см вокруг нее) до суммарной дозы 60 Гр при разовой дозе 2 Гр, на фоне приема ТМЗ (в дозе 75 мг/м^2). Через 28 дней после завершения этого лечения начинается проведение химиотерапии ТМЗ в дозе 200 мг/м^2 на прием (в течение 5 дней, затем 23 дня перерыв). Этот режим впервые описан R. Stupp и соавт. [2], которые показали, что добавление в схему лечения ТМЗ в указанном режиме увеличивает медиану времени до прогрессирования (МВДП) с 5 до 6,9 мес, а ОВ — с 12,1 до 14,6 мес в сравнении с группой пациентов, получавших только ЛТ. По данным исследования M. Gilbert и соавт. [3], завершенного в 2013 г., МВДП при применении этого режима составила 8,8 мес, а ОВ — 18,9 мес.

Цель работы — оценить показатели общей и безрецидивной выживаемости 107 пациентов с морфологически верифицированной глиобластомой, получавших лечение в НИИ нейрохирургии им. Н.Н. Бурденко в 2010—2011 гг.

Материал и методы

Проанализированы результаты лечения 107 пациентов с морфологически верифицированными ГБ, оперированных в 2010—2011 гг. и регулярно наблюдавшихся в НИИ нейрохирургии им. Н.Н. Бурденко. Мы ретроспективно анализировали результаты ежедневной работы, когда решение для каждого пациента принималось в соответствии с современными стандартами лечения ГБ с учетом индивидуальных особенностей, например размеров опухоли, общего статуса, наличия внутричерепной гипертензии.

Комбинированная ХЛТ с одновременным приемом ТМЗ в дозе 75 мг/м^2, с последующим проведением ХТ ТМЗ в дозе 200 мг/м^2 в течение 5 дней, после чего следовал перерыв 23 дня, проведена 75 пациентам. Пациенты, у которых после операции выявлялись остатки опухоли больших размеров, получили комбинированную ХЛТ с последующей ХТ с приемом ТМЗ 150 мг/м^2, с 1-го по 5-й день куса, + карбоплатин 300 мг/м^2 в первый день курса, повтор курсов каждые 28 дней (режим терапии ТМЗ и карбоплатином — ТК). Таких пациентов было 20. Среднее число курсов ХТ суммарно в обеих группах — 6,2 курса, от 0 (7 человек) до 21 (2) курса. Не получали ЛТ 12 пациентов. Такое решение принималось, когда после операции у больных сохранялись признаки внутричерепной гипертензии на глазном дне и/или опухоль (остатки опухоли) имела очень большие размеры, со смещением срединных структур. Этим пациентам проведена ХТ в режиме ТК, при регрессе признаков внутричерепной гипертензии и уменьшении опухоли на фоне проведения ХТ выполнялась ЛТ. Послеоперационное лечение проводилось в НИИ нейрохирургии им. Н.Н. Бурденко и в онкодиспансерах Москвы и других регионов России.

Общие данные о пациентах представлены в **табл. 1**.

Для оценки динамики размеров опухоли использованы архивные данные МРТ-исследований головного мозга с контрастным усилением, выполненных перед проведением ХЛТ, через 1 мес после завершения ХЛТ, далее — после каждых 3 курсов ХТ. По завершении лечения МРТ выполняли каждые 3—5 мес, а также при наличии клинических признаков прогрессии опухоли, с оценкой по критериям RANO (Международная группа Response Assessment in Neuro-Oncology).

***Таблица 1*. Общие данные о 107 пациентах с глиобластомой**

Комбинированная терапия	ХЛТ+ТМЗ, абс. (%)	ХЛТ+ТК, абс. (%)	ТК +/–ЛТ, абс. (%)	Всего, абс. (%)
Число пациентов	75 (70)	20 (18,7)	12 (11,3)	107
Мужчин	37 (49,4)	8 (40)	7 (58,4)	52 (49)
Женщин	38 (50,6)	12 (60)	5 (41,6)	55 (51)
Средний возраст, годы	49	47	48	—
Локальное поражение	74 (98)	19 (95)	8 (66,6)	101 (94)
Множественное поражение	1 (2)	1 (5)	4 (33,4)	6 (6)
Удаление опухоли	75 (100)	19 (95)	9 (75)	103 (96,2)
Биопсия	0	1 (5)	3 (25)	4 (3,8)

Результаты

На момент анализа данных прогрессирование болезни выявлено у 91 (85%) из 107 пациентов. Выживаемость без прогрессирования более 1 года — 37% (40 человек). Без прогрессирования 17 (15,8%) человек прожили 12—18 мес, еще 12 (11,2%) прожили 18—24 мес, 11 человек прожили более 24 мес (10 — до 3 лет и 1 — более 3 лет). Без учета видов лечения МВДП составила 10,3 мес, ОВ — 29,2 мес. МВДП по группам лечения была следующей: комбинированная ХЛТ с ТМЗ с последующей терапией ТМЗ —11,7 мес, комбинированная ХЛТ с ТМЗ с последующей терапией ТК — 7,2 мес, пациенты, начавшие лечение с проведения ХТ, с возможным последующим проведением ЛТ — 8,1 мес (p=0,008) **(рис. 1)**. Общая выживаемость составила 33,3, 26,3 и 18 мес соответственно (p=0,007).

Обсуждение

Цель работы — оценить результаты лечения больных с глиобластомой, с применением хирургической техники высокого уровня, современных методик ЛТ, проведением достаточного числа курсов ХТ в современных режимах.

Количество прослеженных пациентов

Мы описали результаты лечения лишь 107 пациентов, что составляет 31,4% от всех пациентов, впервые прооперированных по поводу ГБ в НИИ нейрохирургии им. Н.Н. Бурденко в 2010—2011 гг. Относительно небольшое количество пациентов, включенных в анализ, обусловлено как потерей катамнеза, так и несоблюдением стандартов лечения ГБ [4]. Наши данные совпадают с данными А.В. Смолина и соавт., проводивших Российское многоцентровое исследование по эпидемиологии злокачественных глиом с 01.01.2012 по 31.12.2013. В это исследование включены 325 пациентов из 29 медицинских центров России. Показано, что комбинированная ХЛТ проведена только каждому четвертому, $^1/_3$ пациентов вообще не получали ХТ первой линии. Среди получавших ХТ первой линии часть пациентов получали иные препараты, но не ТМЗ [5].

Таким образом, высокие цифры МВДП, полученные в работе, обусловлены использованием современных режимов лечения глиобластомы, а больные, не лечившиеся, не обращавшиеся для повторной консультации, недоступные для сбора катамнеза и, возможно, умершие в ранние сроки после операции, не вошли в наше исследование.

Комбинированная химиолучевая терапия с темозоломидом с последующей адъювантной терапией темозоломидом

В исследуемой группе МВДП составила 11,7 мес. У пациентов, пролеченных под наблюдением в НИИ нейрохирургии им. Н.Н. Бурденко в идентичном режиме, в 2006—2007 гг., МВДП составила 9,7 мес [6].

В мировой практике стандартный режим ХЛТ с ТМЗ и последующей терапией ТМЗ подразумевает

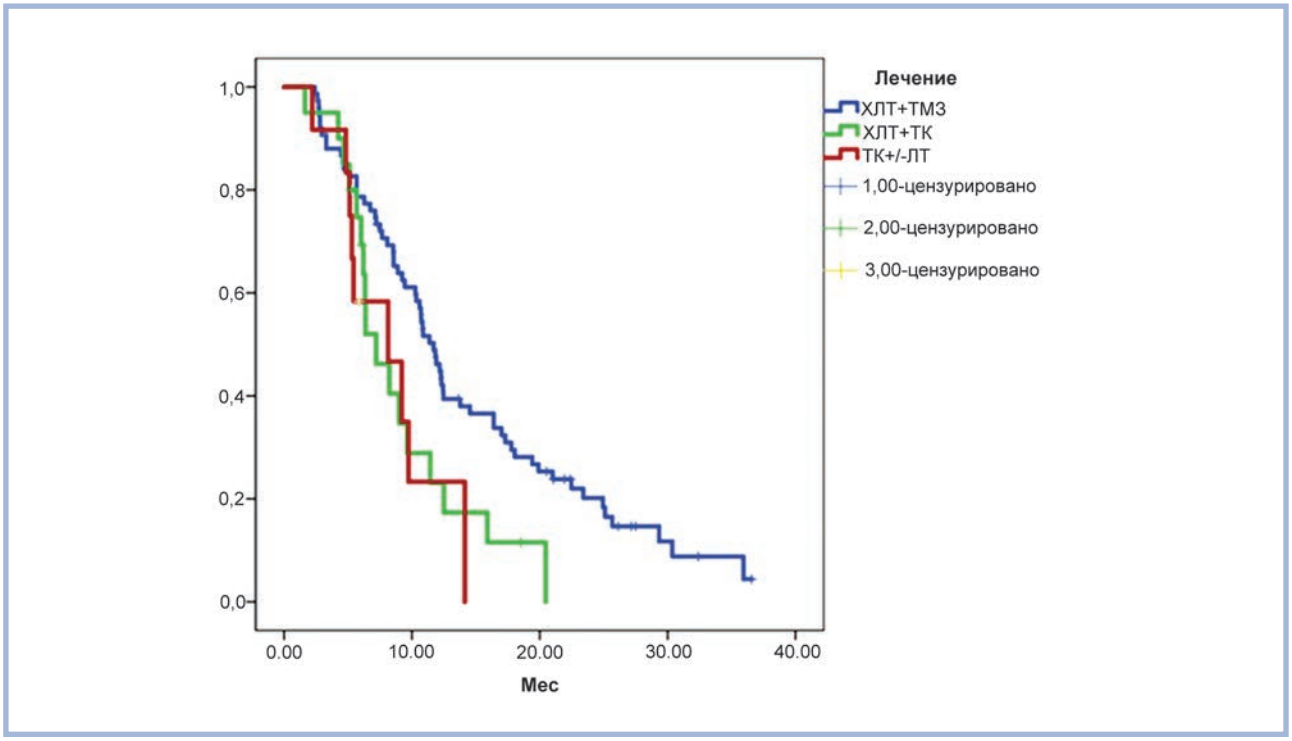

Рис. 1. **Медиана времени до прогрессирования опухоли у пациентов с глиобластомой, получивших различные виды послеоперационного лечения.**

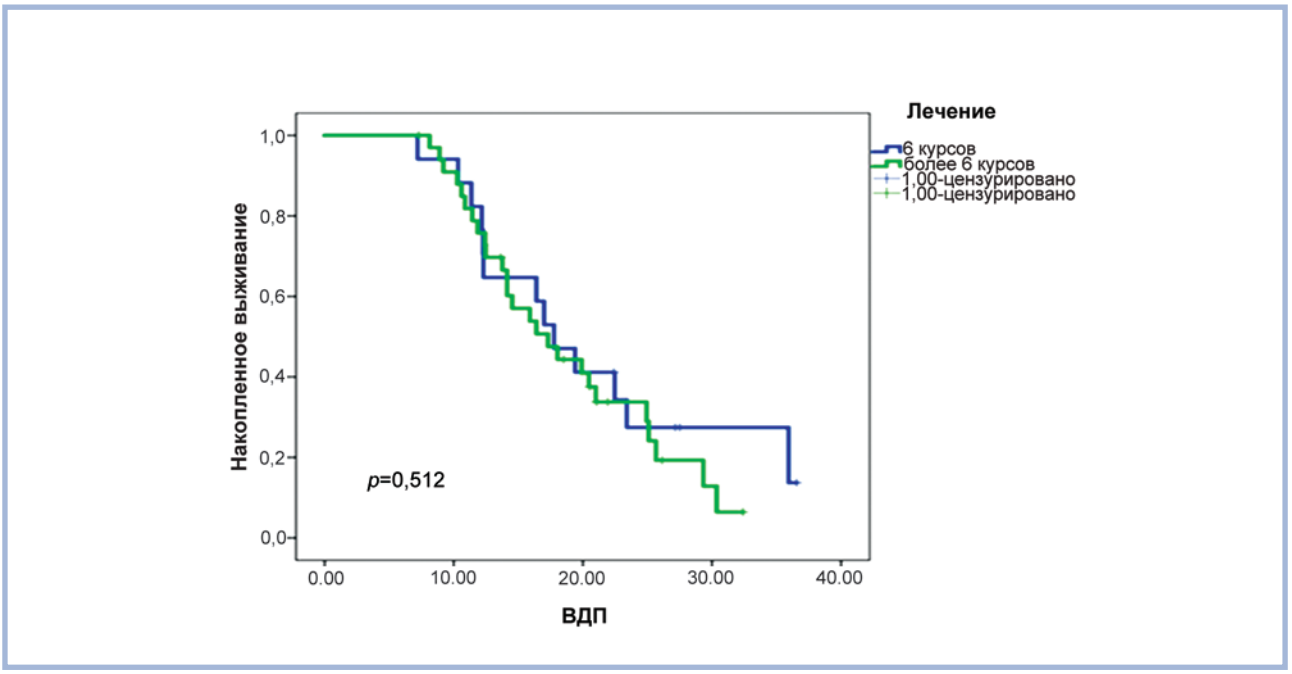

Рис. 2. **Медиана времени до прогрессирования опухоли у пациентов с ГБ, получивших 6 курсов ТМЗ и более.**

проведение только 6 курсов ХТ. Тем не менее часть клиницистов склоняются к целесообразности проведения большего числа курсов, особенно для пациентов, имеющих контрастируемые остатки опухоли. Сравнительных рандомизированных исследований, определяющих эффективность такого подхода, не проводилось. При сравнении подходящих групп из разных исследований выявлено следующее. В исследовании M. Stupp и соавт. [2] в группе пациентов, получивших ХЛТ+6 курсов ТМЗ, МВДП составила 6,9 мес, в исследовании O. Chinot и соавт. [7] в группе ХЛТ+6 курсов ТМЗ — 6,2 мес, в исследовании M. Gilbert и соавт. [4] в группе пациентов, получивших ХЛТ + 12 курсов ТМЗ, МВДП была 8,8 мес. Следует отметить, что в исследовании R. Stupp и соавт. у 16—17% пациентов выполнена только биопсия опухоли, у O. Chinot и соавт. доля биопсий составила 9,5—13,1%, у M. Gilbert — 3%. Таким образом, остается неясным, что именно определило повышение МВДП — продолжительность ХТ или радикальность удаления опухоли.

В нашей серии только биопсия опухоли выполнена у 3,8% пациентов. При назначении более 6 курсов ХТ мы руководствовались в первую очередь переносимостью терапии и наличием остаточной опухоли. Если терапия переносилась (по показателям крови) удовлетворительно, мы продолжали лечение до 10 курсов. При ретроспективном анализе у 51 пациента после завершения ХЛТ и проведения 6 курсов ХТ не было прогрессирования, МВДП при прекращении ХТ или ее продолжении была 17,7 и 17,3 мес соответственно, различия недостоверны (p=0,512) **(рис. 2)**. При продлении ХТ свыше 10 курсов мы руководствовались наличием контрастируемых остатков опухоли, отсутствием признаков прогрессирования на фоне продолжающегося лечения, а также повышенной метаболической активностью в опухоли по результатам позитронно-эмиссионной томографии (ПЭТ) головного мозга с C^{11}метионином. У 20 пациентов, не имеющих прогрессирования после 10 курсов ХТ, МВДП при прекращении ХТ была 26,4 мес, а при продолжении ее свыше 10 курсов — 19,2 мес (p=0,015) **(рис. 3)**. Различия не оказались достоверными. Из этого можно заключить, что таким пациентам требуется продолжение противоопухолевой терапии, но, вероятно, в других режимах.

Бевацизумаб в первой линии терапии ГБ

Одним из первых исследований, послуживших основанием к использованию бевацизумаба (БЕВ) при прогрессии ГБ, было исследование Cloughesy. Описаны 167 пациентов с рецидивом ГБ, пролеченных БЕВ или БЕВ в комбинации с иринотеканом, частичный ответ на лечение (уменьшение опухоли на 50% и более) был достигнут у 28,3% пациентов при применении БЕВ и у 37,8% пациентов при применении БЕВ+иринотекан, у нескольких пациентов достигнут полный ответ. Сходные данные получены нами у 36 пациентов с рецидивом ГБ, получавших комбинации различных цитостатиков с БЕВ (в России БЕВ разрешен для лечения ГБ с ноября 2009 г.) — 13 пациентов имели частичный ответ и 3 — полный ответ [9].

Применение БЕВ в первой линии лечения, в дополнение к режиму R. Stupp, по результатам проведенных исследований Avaglio и RTOG 0825, увели-

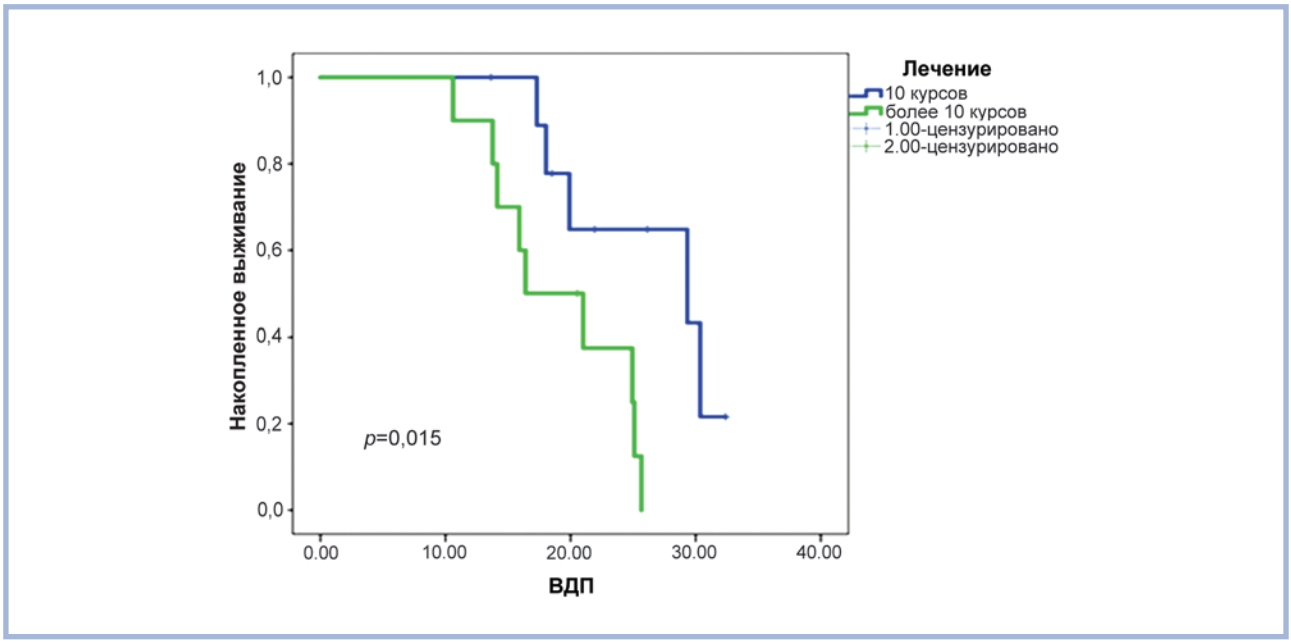

Рис. 3. **Медиана времени до прогрессирования опухоли у пациентов с ГБ, получивших 10 курсов ТМЗ и более.**

чивает МВДП, но не влияет на ОВ. Так, среди пациентов, участвовавших в Avaglio, МВДП при использовании режима ХЛТ с ТМЗ составила 6,2 мес, а при добавлении к этому режиму БЕВ 10 мг/кг каждые 2 нед, начиная с первого дня ХЛТ и далее до прогрессирования, МВДП была 10,8 мес. ОВ составила 16,7 и 16,8 мес соответственно [7]. Подобная разница во влиянии БЕВ на МВДП и ОВ обусловлена тем, что пациенты, не получавшие БЕВ в первой линии, принимали его во второй линии лечения, в результате чего ОВ в обеих группах пациентов сравнялась. В настоящее время БЕВ не рекомендован в первой линии терапии ГБ.

Критерии оценки эффективности лечения опухолей центральной нервной системы

Говоря о прогрессии опухоли, нельзя обойти вниманием критерии определения признаков прогрессирования. С 1990 г. в нейроонкологии использовались критерии оценки опухолей по D. Macdonald и соавт. [10]. Они учитывали размеры опухоли, наличие новых очагов, динамику неврологической симптоматики, применение стероидной терапии. Одним из недостатков этих критериев является невозможность оценки неконтрастируемых опухолей. Другая серьезная проблема — использование критериев Macdonald для опухолей, подвергнутых терапии антиангиогенными препаратами (например, БЕВ), которые изменяют проницаемость капилляров и тем самым препятствуют контрастированию опухоли. В такой ситуации истинное ее распространение можно определить только в T2/FLAIR-режиме. Поэтому с 2010 г. в практику вошли критерии оценки RANO [11]. В критериях RANO оценивается динамика размеров опухоли по МРТ в режиме T1 с контрастом и зоны гиперинтенсивного сигнала в режимах T2 и FLAIR, а также учитывается неврологический статус и использование дексаметазона **(табл. 2)**.

Клинический пример

Для иллюстрации примененной нами тактики лечения приведем следующее клиническое наблюдение.

Больной *Ч.*, 40 лет. С мая 2012 г. у пациента впервые возникли нарастающие головные боли, отмечен генерализованный судорожный приступ. МРТ головного мозга с внутривенным контрастированием 26 мая 2012 г. выявила объемное образование правой височной доли, активно накапливающее контраст, с выраженным перифокальным отеком **(рис. 4, а)**. 02.07.12 проведено удаление опухоли. При гистологическом исследовании установлена ГБ. В июле — августе 2012 г. проведено ХЛТ: ЛТ РОД 2—3 Гр СОД 48 Гр (к сожалению, в ряде учреждений РФ в лечении больных с опухолями головного мозга используются нестандартные разовые дозы ЛТ) с одновременным приемом ТМЗ 140 мг внутрь ежедневно. На МРТ в сентябре 2012 г. не выявлено контрастируемых остатков опухоли **(см. рис 4, б)**. С сентября 2012 г. по июль 2013 г. проведено 11 курсов химиотерапии ТМЗ 400 мг внутрь, 5 дней каждые 28 дней. На МРТ в июле 2013 г. не обнаружено контрастируемых остатков опухоли **(см. рис 4, в)**. По данным ПЭТ головного мозга, с C^{11}метионином в июле 2013 г. выявлен очаг повышенного накопления радиофармпрепарата, индекс накопления (ИН) 1,62 — остатки опухоли с умеренной метаболической активностью. На этом основании продолжена

Таблица 2. **Критерии оценки динамики опухолей центральной нервной системы**

	Полный ответ		Частичный ответ		Стабилизация		Прогрессирование	
	*M	**R	M	R	M	R	M	R
Контрастируемые очаги в Т1-режиме	Нет	Нет	Уменьшение на 50% и более от исходного	Уменьшение на 50% и более от исходного	Любая другая ситуация	Любая другая ситуация	Увеличение на 25% и более от исходного	Увеличение на 25% и более от исходного
T2/FALIR	Не учитывается	Стабильно или уменьшается	Не учитывается	Стабильно или уменьшается	Не учитывается	Стабильно или уменьшается	Не учитывается	Значимо увеличивается
Новые очаги	Нет	Нет	Нет	Нет	Нет	Нет	Да	Да
Кортикостероиды	Нет	Нет	Стабильно или уменьшается	Стабильно или уменьшается	Стабильно или уменьшается	Стабильно или уменьшается	Не важно	Не важно
Клинический статус	Стабильно или улучшается	Стабильно или улучшается	Стабильно или улучшается	Стабильно или улучшается	Стабильно или улучшается	Стабильно или улучшается	ухудшается	ухудшается
Учитывается при оценке	Все		Все		Все		Любой из вышеперечисленных	

Примечание. * — Критерии Macdonald; **— критерии RANO.

ХТ ТМЗ, к февралю 2014 г. проведено 17 курсов. Состояние пациента было удовлетворительным, стероидная терапия не проводилась, эпилептические приступы не возобновлялись, пациент вернулся к работе. С февраля 2014 г. по сентябрь 2015 г. (20 мес) химиотерапия не проводилась. При очередной МРТ в сентябре 2015 г. (38 мес после операции) выявлено увеличение площади гиперинтенсивного сигнала в режиме FLAIR в области операции и в полюсе височной доли справа. Нарастания неврологической симптоматики не отмечалось. ПЭТ, выполненная 28.09.15, показала в полюсе височной доли, соответственно выявленным изменениям по МРТ очаг гиперметаболизма с ИН 2,05 — продолженный рост опухоли **(см. рис. 4, в)**. С 19.10.15 по 21.10.15 проведен курс стереотаксической радиотерапии в режиме гипофракционирования на область рецидива опухоли в правой височной доле с краевым захватом 3 мм (GTV/CTV=2,969/5,612 см^3), подведено 3 фракции по 8 Гр до СОД=24,82/24,1 Гр в среднем, методикой множественных пучков (*N*=145), до СОД=21,5 Гр по 81% предписанной изодозе. Возобновлена химиотерапия ТМЗ, с октября 2015 г. по март 2016 г. проведено 6 курсов. МРТ в феврале 2016 г. (44 мес после операции) демонстрирует уменьшение зоны гиперинтенсивного сигнала в режиме FLAIR в полюсе височной доли справа, стабильную картину в зоне операции. ПЭТ головного мозга с С^{11}метионином: накопление радиофармпрепарата уменьшилось, ИН 1,23 **(см. рис. 4, г)**. Ухудшения в неврологическом статусе не отмечается. Головная боль, эпилептические приступы не возобновлялись с момента выполнения оперативного лечения. На момент написания статьи прошло 48 мес, признаков прогрессирования заболевания нет.

Псевдопрогрессия

Термин «псевдопрогрессия» впервые предложен в 2007 г. Псевдопрогрессией (ПсП) называют подострые изменения, развивающиеся в течение 12 нед после ЛТ, рентгенологически выражающиеся в увеличении контрастируемых очагов более чем на 25%. Считается, что проведение комбинированной ХЛТ с ТМЗ увеличивает частоту феномена ПсП. Несмотря на МР-признаки прогрессирования болезни, у части таких пациентов в последующем наблюдается спонтанный регресс как клинических симптомов, так и контрастируемых очагов на МРТ. Частота ПсП составляет в среднем 20—30%. Показано, что развитие ПсП коррелирует с метилированным геном МГМТ в опухоли и, возможно, является предиктором высокой эффективности проводимой терапии [12]. Таким образом, применение вышеописанных критериев оценки актуально лишь в сроки после 12 нед по завершении ЛТ, ранее этого времени основным признаком прогрессии опухоли служит появление нового очага вне зоны облучения.

Для клиницистов феномен псевдопрогрессии является причиной сомнений в выборе дальнейшей тактики лечения. С одной стороны, игнорируя феномен ПсП и меняя план лечения, мы лишаем больного возможности продолжения эффективной и удобной терапии ТМЗ. С другой стороны, истинная прогрессия, при которой продолжение прежней терапии нецелесообразно, встречается гораздо чаще. Ряд исследователей [13] «модифицируют» критерии псевдопрогрессии, относя к ней лишь те случаи, когда увеличение контрастируемых очагов не вызывает нарастания симптоматики, а сроки, допустимые для диагноза ПсП, не превышают 1 мес после ХЛТ.

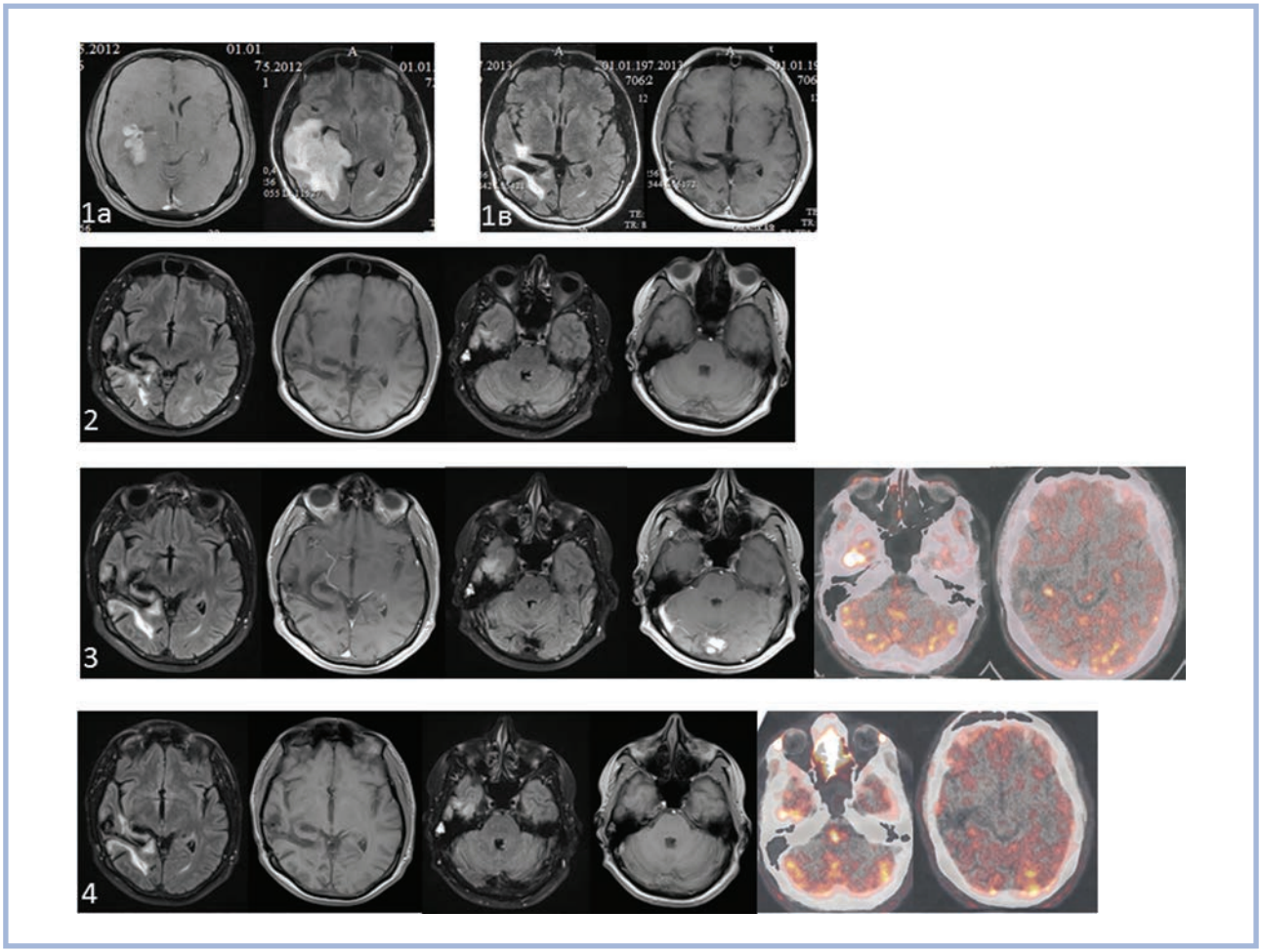

Рис. 4. **Пример лечения больного с глиобластомой правой височной доли.**

Объяснение в тексте.

1, а — МРТ до операции; 1, в — МРТ через 2 мес после операции; 2 — МРТ через год после операции; 3 — МРТ и ПЭТ через 38 мес после операции, прогрессия опухоли; 4 — МРТ и ПЭТ через 44 мес после операции — положительная динамика.

Определение истинной прогрессии и псевдопрогрессии крайне важно при планировании второй линии терапии ГБ. При включении в исследование пациентов с ПсП могут быть получены ложновысокие показатели эффективности.

В нашей серии наблюдений увеличение контрастируемых очагов более 25% в сроки 160 дней от постановки диагноза, т.е. примерно через 12 нед после завершения ХЛТ, отмечено у 17 пациентов (10 из этих пациентов продолжили лечение). Более 1 года после выявления прогрессирования прожили 7 (41%) из 17 пациентов, на момент написания работы 6 человек умерли, 1 пациентка жива, общая выживаемость в этой группе составляет от 22 до 66 мес (выживаемость в среднем — 33 мес). Вероятнее всего, у этих 7 пациентов действительно был феномен псевдопрогрессии.

Для дифференцирования прогрессии и псевдопрогрессии могут быть применены метаболические, перфузионные, диффузионные рентгенологические исследования, достоверность и порядок их использования требуют дальнейшего изучения [12].

Пациенты с ГБ больших размеров и с неоперабельными ГБ

В 2009 г. на базе НИИ нейрохирургии им. Н.Н. Бурденко была завершена работа «Химиотерапия в лечении больных с неоперабельными супратенториальными злокачественными астроцитарными глиомами». По данным этой работы, у 37 больных с неоперабельными ГБ больших размеров, которым после СТБ проводилась только ХТ, были использованы три схемы: PCV — у 15 (40,5%) больных, ТМЗ — у 5 (13,5%), ТМЗ+цисплатин — у 17(54%) больных. МВДП составила 5, 4 и 8 мес, медиана ОВ — 8,5, 6,0 и 10,5 мес соответственно. В случае проведения только ХТ наиболее высокая непосредственная эффективность получена при использовании схемы ТМЗ+цисплатин: полный ответ — у 2 пациентов, частичный ответ — у 10, стабилизация — у 7, прогрессирование — у 7. При использовании ТМЗ в монотерапии максимальным эффектом была стабилизация [14].

Предпосылкой к изучению комбинации ТМЗ+цисплатин явился ряд исследований, выпол-

ненных у больных с рецидивами ГБ. Первой и самой большой серией наблюдений, показавшей эффективность комбинации ТМЗ+цисплатин при рецидивах ГБ у больных, не получавших ранее ХТ, было исследование A. Brandes и соавт. [15]. За основу были взяты исследования *in vitro*, показавшие, что цисплатин способен не только редуцировать активность МГМТ, но и усиливать эффективность действия ТМЗ в этом направлении. Также показана эффективность комбинации ТМЗ+цисплатин у пациентов, уже применявших ТМЗ и имевших после этого ПРОП [16]. C. Balana и соавт. [17] показали эффективность применения ТМЗ+цисплатин в качестве первой линии лечения у пациентов с верифицированными неоперабельными ГБ.

Мы в данной группе больных с ГБ вместо цисплатина в комбинации с ТМЗ использовали карбоплатин. Карбоплатин обладает меньшей нефротоксичностью и существенно меньшей эметогенностью.

У 792 пациенток с распространенным раком яичников комбинация карбоплатин+паклитаксела была не менее эффективна, чем комбинация цисплатин+паклитаксел, обладала меньшим количеством побочных эффектов и более удобным режимом введения [18]. У 598 больных с герминогенными опухолями яичка при сравнении эффективности комбинаций блеомицин+этопозид+карбоплатин либо цисплатин (BEC/BEP) показано, что BEC существенно проигрывает BEP с точки зрения безрецидивной и общей выживаемости [19]. Опыт лечения 618 пациентов с распространенным немелкоклеточным раком легкого к режимах карбоплатин+паклитаксел либо цисплатин+паклитаксел показал, что при одинаковом числе ответов на лечение ОВ пациентов была больше при применении комбинации цисплатин+паклитаксел, а комбинация карбоплатин+паклитаксел является разумной альтернативой, с аналогичным процентом ответа, хорошим профилем безопасности, приемлемой токсичностью и удобством применения [20]. Сравнительная оценка эффективности комбинации темо-золомид+цисплатин и ТМЗ+карбоплатин у пациентов с неоперабельными глиомами не проводилась.

В нашей серии 12 пациентов в качестве первой линии терапии получали только ХТ. Первично-множественные ГБ были у 4 пациентов, одному из них проведена СТБ, остальным удален один из узлов опухоли. Распространенная диффузная ГБ была у 8 пациентов. В 2 случаях проведена СТБ, в 6 — частичное удаление опухоли. Во всех случаях размер имевшейся либо оставшейся после удаления опухоли препятствовал проведению ЛТ. Эти 12 пациентов получали ХТ в режиме ТК. После уменьшения размеров опухоли у 6 пациентов проведена ЛТ. МВДП во всей группе составила 8,1 мес.

Основываясь на имеющихся данных об эффективности комбинации ТМЗ с препаратами платины при ГБ больших размеров, мы назначали ТК после завершения ХЛТ пациентам с частично удаленными ГБ. Таких пациентов было 20. Из них у 16 пациентов прогрессирование опухоли выявлено ранее завершения 6 курсов ХТ. Продолжили лечение более 6 курсов 4 человека, из них 3 пациента имели прогрессию после 8, 9 и 12 курсов соответственно. Остановлено лечение на 10 курсах у 1 больного. Медиана времени до прогрессирования в данной группе составила 7,2 мес.

Ретроспективные данные показывают, что пациенты с неоперабельными ГБ в случае только симптоматической терапии живут около 3 мес, при проведении ЛТ — 6—7 мес [21]. Таким образом, режимы темозоломид+цисплатин и ТМЗ+карбоплатин могут быть рекомендованы к применению у пациентов с распространенной диффузной глиобластомой. Однако, несмотря на достигнутые преимущества в ОВ, результаты лечения пациентов с ГБ больших размеров остаются неудовлетворительными.

Раннее прогрессирование опухоли у этих больных свидетельствует об относительно низкой эффективности проводимой терапии и необходимости применения более эффективных препаратов, например с использованием БЕВ.

Как уже было сказано выше, по результатам рандомизированных исследований III фазы БЕВ не показан в первой линии лечения ГБ. Тем не менее анализ данных O. Chinot установил, что применение БЕВ в первой линии терапии неодинаково сказывается на выживаемости при различных подтипах ГБ. Так, для пациентов с проневральным типом ГБ и отсутствием мутации гена IDH1 при применении БЕВ в первой линии лечения ОВ составила 17,1 мес, а в группе плацебо — 12,8 мес (p=0,002) [22]. Также было показано, что применение БЕВ давало достоверное увеличение времени до ухудшения статуса общего здоровья, физического, социального функционирования, моторного и коммуникационного дефицита. Описана способность БЕВ эффективно уменьшать отек головного мозга [23].

Следует также отметить, что критерии включения пациентов в Avaglio и RTOG 0825 подразумевали статус пациентов по шкале Карновского 70 и более, в то время как большинство пациентов нашей серии, получавших ТК, имели более низкий показатель. Таким образом, принимая во внимание высокую непосредственную эффективность БЕВ, выявляемую как клинически, так и при МРТ, имеет смысл изучить его эффективность в первой линии лечения у пациентов с диффузной распространенной ГБ. Необходим поиск факторов, позволяющих прогнозировать преимущество применения БЕВ, например подтипа ГБ, содержания матриксной ме-

таллопротеиназы в плазме крови, статуса метилирования гена МГМТ.

Заключение

Для лечения пациентов после удаления ГБ оптимальным является режим химиолучевой терапии с темозоломидом с последующей монотерапией темозоломидом в течение года. При таком подходе в течение первого года у трети пациентов не выявляется прогрессия опухоли. Тщательное изучение клинических и рентгенологических данных обследования в ходе лечения позволяет извлечь из него максимум эффективности, избежать неоправданно раннего перехода к терапии второй линии и вовремя выявить признаки рецидива опухоли. Для оценки динамики размеров опухоли, по данным МРТ, целесообразно использовать критерии RANO. В группе больных с неоперабельными или частично удаленными опухолями показатели общей и безрецидивной выживаемости существенно ниже. Применяемые нами подходы дают лишь незначительные преимущества в контроле роста опухоли, что определяет необходимость поиска более эффективных вариантов лечения этих больных. Одним из них может быть добавление бевацизумаба в схему терапии первой линии.

Комментарий

Работа посвящена очевидно актуальной теме — лечению пациентов с глиобластомами головного мозга. Достоинством работы является анализ собственных результатов лечения больных в условиях рутинной практики, тщательный сбор катамнеза, вдумчивый анализ полученных результатов, использование при их обсуждении данных не только иностранных, но и отечественных исследований. Собрана информация о 107 пациентах, проходивших лечение в НИИ нейрохирургии им. Н.Н. Бурденко в 2010—2012 гг. Учитывая высокую стоимость, лечение глиобластом в РФ в значительном числе случаев не соответствует мировым стандартам. Большое количество пациентов, получавших лечение в одном учреждении в полном соответствии со стандартами, — редкость, однако, как показано в работе, именно такой подход позволяет не только воспроизводить, но и превышать результаты лечения в лучших мировых клиниках. Важное с практической точки зрения значение имеют полученные данные об отсутствии необходимости увеличения количества курсов химиотерапии с темозоломидом более шести.

А.В. Смолин (Москва)

Конфликт интересов отсутствует.

ЛИТЕРАТУРА

1. Michaud DS, Zhou J, Batchelor TT. Cancer and the Nervous System — Chapter 52A. *Epidemiology of Brain Tumors*: Elsevier Inc., Ltd., BV;1107-1100.
   doi: 10.1016/B978-1-4377-0434-1.00067-0
2. Stupp R, Mason WP, van den Bent MJ, Weller M, Fisher B, Taphoorn MJ, Belanger K, Brandes AA, Marosi C, Bogdahn U, Curschmann J, Janzer RC, Ludwin SK, Gorlia T, Allgeier A, Lacombe D, Cairncross JG, Eisenhauer E, Mirimanoff RO. Radiotherapy plus Concomitant and Adjuvant Temozolomide for Glioblastoma. *Oncology Times*. 2005;27(9):15-16.
   doi: 10.1097/01.cot.0000289242.47980.f9
3. Gilbert MR, Wang M, Aldape KD, Stupp R, Hegi ME, Jaeckle KA, Armstrong TS, Wefel JS, Won M, Blumenthal DT, Mahajan A, Schultz CJ, Erridge S, Baumert B, Hopkins KI, Tzuk-Shina T, Brown PD, Chakravarti A, Curran WJ, Mehta MP. Dose-Dense Temozolomide for Newly Diagnosed Glioblastoma: A Randomized Phase III Clinical Trial. *Journal of Clinical Oncology*. 2013;31(32):4085-4091.
   doi: 10.1200/jco.2013.49.6968
4. Стандарты, опции, рекомендации в лечении первичных опухолей ЦНС (2012—2013). *Ассоциация нейрохирургов России*. 2013.
5. Смолин А.В., Бекяшев А.Х., Кобяков Г.Л., Шарабура Т.М., Муфазалов Ф.Ф., Канищева Н.В., Бумагина В.О. Первые результаты российского многоцентрового исследования по эпидемиологии злокачественных глиом. *Современная онкология*. 2014;16(2):50-55.
6. Кобяков Г.Л., Борисов В.И., Абсалямова О.В., Аманов Р.Д., Коршунов А.Г., Голанов А.В. Химиолучевая терапия с темозоломидом больных глиобластомой. *Фарматека*. 2008;18:67-72.
7. Chinot OL, Wick W, Mason W, Henriksson R, Saran F, Nishikawa R, Carpentier AF, Hoang-Xuan K, Kavan P, Cernea D, Brandes AA, Hilton M, Abrey L, Cloughesy T. Bevacizumab plus Radiotherapy–Temozolomide for Newly Diagnosed Glioblastoma. *New England Journal of Medicine*. 2014;370(8):709-722.
   doi: 10.1056/nejmoa1308345
8. Friedman H, Prados MD, Wen PY, Mikkelsen T, Schiff D, Abrey LE, Alfred Yung AWK, Paleologos N, Nicholas MK, Jensen R, Vredenburgh J, Huang J, Maoxia Zheng, Cloughesy T. Bevacizumab Alone and in Combination With Irinotecan in Recurrent Glioblastoma. *Journal of Clinical Oncology*. 2009;27(28):4733-4740.
   doi: 10.1200/jco.2008.19.8721
9. Кобяков Г.Л., Абсалямова О.В, Ураков С.В., Смолин А.В., Стражев С.В. Антиангиогенная терапия в лечении глиобластомы: обзор и собственные клинические данные. *Современная онкология*. 2012;2:31-37.
10. Macdonald D, Cascino T, Schold S. Response criteria for phase II studies of supratentorial malignantglioma. *J Clin Oncol*. 1990;8:1277-1280.
11. Linhares P, Carvalho B, Figueiredo R, Reis R, Vaz R. Early Pseudoprogression following Chemoradiotherapy in Glioblastoma Patients: The Value of RANO Evaluation. *Journal of Oncology*. 2013;2013:1-9.
    doi: 10.1155/2013/690585
12. Yoo RE, Choi SH. Recent Application of Advanced MR Imaging to Predict Pseudoprogression in High-grade Glioma Patients. *Magn Reson Med Sci*. 2016;15(2):165-177.
    doi: 10.2463/mrms.rev.2015-0053
13. Chinot O, Macdonald D, Abrey L, Zahlmann G, Kerloëguen Y, Cloughesy T. Response Assessment Criteria for Glioblastoma: Practical Adaptation and Implementation in Clinical Trials of Antiangiogenic Therapy. *Current Neurology and Neuroscience Reports*. 2013;13(5).
    doi: 10.1007/s11910-013-0347-2
14. Аманов Р.Д. Химиотерапия в лечении больных с неоперабельными супратенториальными злокачественными астроцитарными глиомами: Дис. ... канд. мед. наук. М. 2009.
15. Brandes A, Basso U, Reni M, Vastola F, Tosoni A, Cavallo G, Scopece L, Ferreri AJ, Panucci MG, Monfardini S, Ermani M. First-Line Chemotherapy With Cisplatin Plus Fractionated Temozolomide in Recurrent Glioblastoma Multiforme: A Phase II Study of the Gruppo Italiano Cooperativo di Neuro-Oncologia. *Journal of Clinical Oncology*. 2004;22(9):1598-1604.
    doi: 10.1200/jco.2004.11.019
16. Zustovich F, Lombardi G, Puppa A, Rrotilio A, Sscienza R, Pastorelli D. A Phase II Study of Cisplatin and Temozolomide in Heavily Pre-treated Pa-

tients with Temozolomide-refractory High-grade Malignant Glioma. *Anticancer Research*. 2009 October;29:10:4275-4279.

17. Balana C, López-Pousa A, Berrocal A, Yaya-Tur R, Herrero A, García JL, Martín-Broto J, Benavides M, Cerdá-Nicolás M, Ballester R, Balart J, Capellades J. Phase II study of temozolomide and cisplatin as primary treatment prior to radiotherapy in newly diagnosed glioblastoma multiforme patients with measurable disease. A study of the Spanish Medical Neuro-Oncology Group (GENOM). *J Neurooncol*. 2004;70(3):359-370.

doi: 10.1007/s11060-004-9175-1

18. Ozols RF, Bundy BN, Greer BE, Fowler JM, Clarke-Pearson D, Burger RA, Mannel RS, DeGeest K, Hartenbach EM, Baergen R. Phase III Trial of Carboplatin and Paclitaxel Compared With Cisplatin and Paclitaxel in Patients With Optimally Resected Stage III Ovarian Cancer: A Gynecologic Oncology Group Study. *Journal of Clinical Oncology*. 2003;21(17):3194-3200.

doi: 10.1200/jco.2003.02.153

19. Horwich A, Sleijfer DT, Fosså SD, Kaye SB, Oliver RT, Cullen MH, Mead GM, de Wit R, de Mulder PH, Dearnaley DP, Cook PA, Sylvester RJ, Stenning SP. Randomized Trial of Bleomycin, Etoposide, and Cisplatin Compared With Bleomycin, Etoposide, and Carboplatin in Good-Prognosis Metastatic Nonseminomatous Germ Cell Cancer: A Multiinstitutional Medical Research Council/European Organization for Research and Treatment of Cancer Trial. *The Journal of Urology*. 1998;159(3):1099-1100.

doi: 10.1016/s0022-5347(01)63845-x

20. Rosell R, Gatzemeier U, Betticher DC, Keppler U, Macha HN, Pirker R, Berthet P, Breau JL, Lianes P, Nicholson M, Ardizzoni A, Chemaissani A, Bogaerts J, Gallant G. Phase III randomised trial comparing paclitaxel/carboplatin with paclitaxel/cisplatin in patients with advanced non-small-cell lung cancer: a cooperative multinational trial. *Annals of Oncology*. 2002;13(10):1539-1549.

doi: 10.1093/annonc/mdf332

21. Nieder C, Grosu A, Astner S, Molls M. Treatment of unresectable glioblastoma multiforme. *Anticancer Res*. 2005 Nov-Dec;25(6C):4605-4610.

22. Sandmann T, Bourgon R, Garcia J, Li C, Cloughesy T, Chinot OL, Wick W, Nishikawa R, Mason W, Henriksson R, Saran F, Lai A, Moore N, Kharbanda S, Peale F, Hegde P, Abrey LE, Phillips HS, Bais C. Patients With Proneural Glioblastoma May Derive Overall Survival Benefit From the Addition of Bevacizumab to First-Line Radiotherapy and Temozolomide: Retrospective Analysis of the AVAglio Trial. *Journal of Clinical Oncology*. 2015;33(25):2735-2744.

doi: 10.1200/jco.2015.61.5005

23. Смолин А.В., Конев А.В., Кобяков Г.Л., Николаева С.Н., Шаманская Ю.Е., Горбунов А.В. Бевацизумаб в комбинации с химиолучевой терапией у больных глиобластомой. *Современная онкология*. 2013;03:16-23.