doi: 10.17116/neiro201680489-100

Лечение пациентов с метастатическим поражением головного мозга

Д.м.н., проф. А.В. ГОЛАНОВ[1], к.м.н. С.М. БАНОВ[2], к.м.н. С.Р. ИЛЬЯЛОВ[2], к.м.н. Е.Р. ВЕТЛОВА[1], к.м.н. А.В. СМОЛИН[3], д.м.н., проф. А.Х. БЕКЯШЕВ[4], д.м.н. М.Б. ДОЛГУШИН[4], к.м.н. Д.Р. НАСХЛЕТАШВИЛИ[4], к.м.н. А.В. НАЗАРЕНКО[4], к.м.н. С.В. МЕДВЕДЕВ[4]

[1]ФГАУ «НИИ нейрохирургии им. акад. Н.Н. Бурденко» (дир. — акад. РАН А.А. Потапов) Минздрава России, Москва, Россия; [2]Центр «Гамма-нож», Москва, Россия; [3]ФГКУ «Главный военный клинический госпиталь им. Н.Н. Бурденко» Минобороны России, Москва, Россия; [4]ФГБУ «Российский онкологический научный центр им. Н.Н. Блохина» Минздрава России, Москва, Россия

Ключевые слова: *головной мозг, метастазы, диагностика, лечение.*

Treatment of patients with brain metastases

A.V. GOLANOV, S.M. BANOV, S.R. IL'YALOV, E.R. VETLOVA, A.V. SMOLIN, A.KH. BEKYASHEV, M.B. DOLGUSHIN, D.R. NASKHLETASHVILI, A.V. NAZARENKO, S.V. MEDVEDEV

Keywords: *brain, metastases, diagnostics, treatment.*

Методика оценки клинических рекомендаций

Классы данных/доказательств и уровни рекомендаций применены в соответствии с критериями доказательной медицины, одобренными Американской ассоциацией нейрохирургов (*The American Association of Neurological Surgeons/AANS)*. Классы данных основаны на оценке дизайна исследований, а уровень рекомендаций – на качестве исследований и консенсусе мнений экспертов [1]. **(табл. 1)**.

1. Категории пациентов, к которым относятся данные рекомендации

Данные рекомендации относятся к взрослым пациентам с впервые выявленным очаговым метастатическим поражением головного мозга без лептоменингеального и пахименингеального поражения. Рекомендации не распространяются на пациентов с высокочувствительными к химиотерапии и лучевому лечению опухолями: лейкоз, лимфома, герминогенные опухоли.

2. Общие вопросы

Частота метастатического поражения головного мозга неуклонно растет. По самым скромным оценкам, у 8—10% больных злокачественными опухолями развиваются симптоматические метастазы в головной мозг. По данным популяционных канцер-регистров, частота метастазов головного мозга (МГМ) составила 8—10% от всех случаев онкологических заболеваний. Частота поражения МГМ при различной локализации первичной опухоли составляет: при раке легкого — 19,9%, меланоме — 6,5%, раке почки — 6,5%, раке молочной железы — 5,1%, колоректальном раке — 1,8% [2].

Подавляющее большинство МГМ обусловлено гематогенным распространением опухолевых клеток из первичного очага. В головном мозге метастазы преимущественно локализуются на границе между серым и белым веществом, а также на стыке бассейнов средней мозговой и задней мозговой артерий.

Среди злокачественных опухолей наиболее высокий метастатический потенциал имеют меланома и мелкоклеточный рак легкого, при которых метастазы в головной мозг развиваются ко второму году наблюдения у 80% пациентов с диссеминированным процессом. При этом метастазы меланомы имеют худший прогноз опухолевого контроля и выживаемости [2].

По данным аутопсии установлено, что у 25—40% онкологических пациентов имеются не диагностированные при жизни МГМ. Метастатическое поражение головного мозга проявляется в виде солитар-

© Коллектив авторов, 2016

e-mail: smbanov@gmail.com

Таблица 1. **Методика оценки данных и рекомендаций**

1-й класс	Доказательства представлены одним или несколькими хорошо спланированными рандомизированными контролируемыми клиническими исследованиями или метаанализами таких исследований
2-й класс	Доказательства представлены хорошо спланированными обсервационными исследованиями с параллельным контролем (например, случай—контроль и обсервационное/когортное исследование)
3-й класс	Данные основаны на мнении экспертов, серии случаев, отдельных случаях и исследованиях с историческим контролем, с длительными сроками наблюдения
1-й уровень	Общепринятые принципы ведения пациентов, которые отражают высокую степень клинической достоверности (обычно для этого требуются доказательства 1-го класса или подавляющая часть данных 2-го класса, когда обстоятельства не позволяют проведение рандомизированных клинических исследований)
2-й уровень	Рекомендации по ведению пациентов, которые отражают клиническую определенность (как правило, для этого требуются доказательства 2-го класса или консенсус доказательств 3-го класса)
3-й уровень	Другие стратегии ведения пациента, для которых клиническая значимость остается неопределенной (недостаточные или противоречивые данные или мнения)

ного очага приблизительно у 37—50% пациентов, а у 50—63% пациентов метастазы имеют множественный характер и могут локализоваться в различных анатомических образованиях мозга: в паренхиме, в твердой или в мягкой мозговых оболочках, в субарахноидальном пространстве и желудочках мозга. Супратенториальные метастазы составляют 80—85%, в мозжечке — 10—15%, в стволе мозга — 3—5%, в мозговых оболочках — 1—2%. Такое распределение, вероятно, зависит от кровоснабжения мозга [3].

В связи с успехами онкологии в целом длительность жизни пациентов увеличивается и, следовательно, частота регистрации МГМ возрастает. Развитие МГМ является фактором неблагоприятного прогноза: медиана выживаемости у больных с неоперабельными МГМ составляет только 51 день. Поэтому эффективная терапия и локальный контроль МГМ имеют первостепенное значение для прогноза и качества жизни пациентов [4].

3. Клиническое обследование и наблюдение

3.1. Обязательный объем обследования

3.1.1. Осмотр, сбор анамнеза болезни, семейного анамнеза.

3.1.2. Неврологический осмотр.

3.1.3. Офтальмологический осмотр с оценкой внутричерепной гипертензии.

3.1.4. МРТ головного мозга с контрастным усилением.

3.1.5. Электроэнцефалография.

3.1.6. Рентгенография органов грудной клетки.

3.1.7. УЗИ органов брюшной полости, малого таза, периферических лимфоузлов.

3.1.8. Сцинтиграфия костей скелета.

3.1.9. Клинический анализ крови.

3.1.10. Биохимический анализ крови с показателями функции печени, почек.

3.2. Обследование при выявлении первичного экстракраниального очага

3.2.1. КТ, МРТ зоны первичного очага.

3.3. Обследование при невыявленном первичном очаге

3.3.1. КТ грудной клетки, брюшной полости, малого таза либо МР-диффузия всего тела или позитронно-эмиссионная томография (ПЭТ) всего тела.

3.3.2. Колоноскопия, гастроскопия.

3.3.3. Исследование крови на опухолевые маркеры.

3.3.4. Оценка эффективности лучевой терапии/стереотаксической радиотерапии (СРТ)/радиохирургии (РХ) выполняется через 1,5 мес после завершения лечения, далее контроль осуществляется каждые 3 мес в течение первого года.

3.3.5. Если течение заболевания не требует изменения тактики ведения больного, МРТ головного мозга с внутривенным контрастированием и диспансерные осмотры после проведенного лечения осуществляются:

- в течение первого года — 1 раз в 3 мес;
- в течение второго года — 1 раз в 6 мес;
- начиная с 3-го года — 1 раз в год;
- оценка эффекта лекарственного лечения проводится каждые 2—3 цикла лечения при проведении химиотерапии или каждые 2—3 мес при проведении таргетной терапии. Лечение проводится до прогрессирования болезни.

4. Диагностика больных с МГМ

Диагноз подтверждается при МРТ, причем стандартом для визуализации метастазов в головной мозг является исследование **только** с контрастным усилением препаратами гадолиния.

Компьютерную томографию необходимо выполнять при поражении костных структур, в том числе для последующих 3D-планирований стереолитографических моделей при обширных очагах.

Выполнение КТ с контрастным усилением при поиске интракраниальных метастазов целесообразно проводить только в случаях отсутствия возможности проведения МРТ.

Методика КТ-перфузии — динамично развивающееся приложение, позволяющее в значительной степени дополнить проведенные исследования, в том числе МРТ. КТ-перфузия у онкологических больных применяется при дифференциальной диагностике с ишемическими изменениями головного мозга, лимфомами, менингиомами, гемангиобластомами и некоторыми другими процессами, обладающими специфическими гемодинамическими свойствами, которые возможно дифференцировать при КТ-перфузии.

4.1. Режимы МРТ головного мозга

4.1.1. До внутривенного введения контрастного вещества: T1, T2, диффузионно-взвешенные изображения (ДВИ), FLAIR.

4.1.2. После внутривенного введения контрастного вещества: SPGR (vibe) + fatsat (0,7 мм) в аксиальной проекции, либо T1 в аксиальной, сагиттальной и фронтальной проекциях с минимальным шагом.

4.1.3. Геометрия аксиальных проекций должна полностью совпадать для всех импульсных последовательностей.

4.2. Дополнительные МР-последовательности

4.2.1. SWI — для метастазов (кроме меланомы и рака толстой кишки) характерно небольшое количество гипоинтенсивных включений.

4.2.2. МР-спектроскопия — для метастатических опухолей характерно повышение Lip-Lac комплекса, редко умеренное повышение пика Cho, остальные пики редуцированны.

4.2.3. ASL, МР-перфузия — так же как и при КТ-перфузии, отмечается повышение перфузионных показателей.

4.2.4. МР-трактография — метастазы деформируют проводящие пути. Выраженный перифокальный отек, сопровождающий рост опухоли, часто скрывает ход проводящих путей, что может быть неправильно интерпретировано как деструкция последних.

4.3. Дифференциальная диагностика остаточной опухоли и постлучевых некрозов

Постлучевое поражение вещества головного мозга сопровождается повреждением гематоэнцефалического барьера, васкулитами и микрокровоизлияниями. Эти изменения влекут активное накопление контрастного препарата при МР-исследовании в режиме T1, что приводит к идентичной манифестации изменений с опухолевым процессом.

4.4. Исследования, применяемые в целях дифференциальной диагностики постлучевых изменений и остаточной метастатической опухоли

4.4.1. **КТ-перфузия** — позволяет выявить активно функционирующие сосудистые структуры новообразований, что свидетельствует об их жизнеспособности. В связи с тем что лучевое воздействие на сосуды опухоли имеет пролонгированный характер, применение КТ-перфузии необходимо проводить не ранее чем через 1 мес после лечения. Желательно при этом иметь данные КТ-перфузии до лечения.

4.4.2. **ПЭТ** с 11C-метионином, 18F-тирозином и 18F-холином — имеет ряд особенностей. Все препараты обладают высокой специфичностью к выявлению даже незначительных остаточных фрагментов опухоли. Динамическое снижение активности накопления радиофармпрепарата относительно вещества головного мозга свидетельствует о лечебном патоморфозе в метастатической опухолевой ткани. Преимуществом препаратов на изотопе [18F] является его более длинный период полураспада, что позволяет их использовать в динамическом или многоэтапном сканировании. Такое последовательное сканирование дает дополнительную информацию о метаболических изменениях в опухоли.

4.4.3. Применение 18F-фтордезоксиглюкозы целесообразно только при крупных очагах с большим солидным компонентом.

4.5. Исследование всего тела у больных с МГМ

Информация о диссеминации онкологического процесса по организму в целом является ключевой при выборе тактики лечения. В данном случае пациентов можно разделить на две группы: пациенты, у которых первичная манифестация заболевания проявилась в виде поражения головного мозга, и пациенты, у которых, метастазирование произошло уже после или на фоне лечения злокачественной опухоли экстракраниальной локализации. «Золотым стандартом» исследования всего тела сегодня является ПЭТ с 18F-фтордезоксиглюкозой, однако из-за высокой стоимости и низкой распространенности его нельзя отнести к скрининговому.

Некоторой альтернативой ПЭТ при исследовании всего тела является ДВИ. Методика ДВИ всего тела, несмотря на низкую специфичность, обладает хорошей чувствительностью к определению патологических очагов. Данную методику целесообразно применять в группе пациентов с первичным проявлением заболевания в головном мозге как продолжение сканирования мозга. При выявлении подозрительных на опухолевое поражение очагов, ДВИ

Таблица 2. **Шкала RPA для пациентов с МГМ**

Класс	Рекурсивный парциальный анализ (RPA)	Медиана общей выживаемости, мес
1-й	Индекс Карновского ⩾80 Возраст ⩽65 лет Контроль экстракраниальных метастазов/наличие не более 1 экстракраниального метастаза	7,1
2-й	Все пациенты, не относящиеся к 1-му и 3-му классам	4,2
3-й	Индекс Карновского ⩽70	2,3

всего тела можно дополнить прицельным МР-сканированием конкретного органа.

5. Факторы прогноза больных с МГМ

Общая выживаемость больных с МГМ, планирование лечения зависят от клинических факторов (возраст пациента, индекс Карновского, неврологический дефицит), клинических и биологических факторов опухоли, объема поражения головного мозга (число, суммарный объем МГМ и их локализации в мозге), наличия масс-эффекта и активности экстракраниальной болезни. Указанные факторы стали основой для создания функциональных шкал прогноза общей выживаемости больных с МГМ, которые во многом определяют объем лечебных мероприятий.

В настоящее время предпочтительной шкалой для оценки прогноза общей выживаемости больных с МГМ является Рекурсивный парциальный анализ (RPA), основанный на мультицентровом анализе 4259 пациентов с МГМ. Шкала RPA основана только на статистически значимых прогностических факторах общей выживаемости пациентов с МГМ **(табл. 2)** [5].

6. Литературные данные

6.1. Хирургическая резекция

Хирургическая резекция с последующим облучением всего головного мозга (ОВГМ) является стандартом лечения одиночных, операбельных метастазов в головной мозг. Ретроспективный анализ лечения 13 685 пациентов, госпитализированных для хирургической резекции метастазов головного мозга, показал снижение госпитальной летальности от 4,6% в 1988—1990 гг. до 2,3% в 1997—2000 гг. [6].

R. Patchell и соавт. [7] провели исследование, в котором 95 пациентов с одиночными МГМ рандомизированы в группу хирургической резекции и группу комбинированного лечения (хирургической резекции и послеоперационного ОВГМ).

Проведение ОВГМ было ассоциировано с резким сокращением рецидивов опухоли (18% против 70%; $p<0,001$) и смерти от неврологических осложнений (14% против 44%; $p=0,003$). Общая выживаемость была эквивалентной в обеих группах.

В случае множественных МГМ роль хирургии ограничена получением биопсии или устранением симптомов масс-эффекта, вызванных крупными МГМ. Однако имеются отдельные ретроспективные данные [8, 9], показывающие увеличение общей выживаемости после хирургического удаления МГМ для отдельных пациентов с хорошим прогнозом и ограниченным (до 2—3) метастатическим поражением.

7. Стереотаксическая радиохирургия

С развитием стереотаксической радиохирургии появился минимально инвазивный метод лечения МГМ. Пациенты, получившие РХ, избегают риска послеоперационных осложнений, связанных с хирургической операцией. В случае соблюдения соотношений доза/объем, согласно данным RTOG 90-05, поздние побочные эффекты, такие как отек и некроз после РХ, являются редкими.

Ретроспективный анализ показал, что низкий суммарный объем МГМ (<10 см^3), а не число МГМ является предиктором лучшей выживаемости [7, 10].

Таким образом, у больных с множественными МГМ (до 10 очагов), но невысоким суммарным объемом метастазов в головном мозге (до 10 см^3) применение РХ может быть эффективным. Другими предикторами общей выживаемости больных после РХ являются молодой возраст, индекс Карновского более 80% и системный контроль заболевания [9, 11, 12].

В проведенном рандомизированном исследовании с участием 132 пациентов с 1—4 МГМ и максимальным диаметром очага меньше 3 см добавление к ОВГМ РХ не увеличило медиану общей выживаемости в сравнении с применением РХ как самостоятельного метода лечения (7,5 мес против 8,0 мес). Тем не менее одногодичная частота интракраниальных рецидивов была ниже в группе ОВГМ и РХ (47% против 76%; $p<0,001$) [13].

В другом исследовании набор пациентов (всего 58 пациентов с 1—3 МГМ) был остановлен из-за значительного нарастания нейрокогнитивных расстройств в группе РХ и ОВГМ в сравнении с группой радиохирургического лечения (52% против 24%). При проведении ОВГМ 12-месячная безреци-

дивная выживаемость составила 27%, при комбинации РХ и ОВГМ — 73% [14].

В исследовании W. Chang и соавт. [15] 359 пациентов с 1—3 МГМ, перенесших хирургическую резекцию или РХ, были рандомизированы в группы послеоперационного ОВГМ и послеоперационного наблюдения. По сравнению с группой наблюдения частота рецидивов и летальных исходов от интракраниальной прогрессии была ниже в группе с ОВГМ, но общая продолжительность жизни в группах была одинаковой. Проведенный метаанализ не показал улучшения общей выживаемости у больных с добавлением ОВГМ к РХ.

Ретроспективные сравнительные исследования показали, что общая выживаемость после РХ и ОВГМ и после хирургической резекции и ОВГМ одинакова [16—18].

Радиохирургическое лечение в сравнении с хирургической резекцией и ОВГМ было оценено в рандомизированном контролируемом исследовании, проведенном A. Muacevic и соавт. [19]. Исследование было прекращено досрочно из-за плохого набора пациентов. В конечном счете 64 пациента с единичными МГМ при проведении РХ подвергались менее инвазивному воздействию и продемонстрировали показатели выживаемости и локального контроля эквивалентные таковым в группе хирургической резекции и ОВГМ. Однако частота развития дистантных метастазов была выше в группе РХ.

8. Облучение всего головного мозга

Длительное время ОВГМ было основным методом лечения МГМ. В современную эпоху ОВГМ попрежнему имеет эффективность в определенных клинических ситуациях (когда проведение хирургической резекции или РХ не представляется возможным или когда ОВГМ применяется как компонент комбинированного лечения при наличии множественных МГМ).

Три рандомизированных исследования изучали эффективность хирургического лечения в комбинации с ОВГМ у больных с одиночными МГМ.

В исследовании R. Patchell и соавт. [20] показано, что после операции и последующего проведения ОВГМ выживаемость увеличивается в сравнении с таковой после ОВГМ, проведенного в качестве самостоятельного метода лечения. Общая выживаемость составила 40 нед в группе комбинированного лечения и 15 нед в группе ОВГМ (p<0,01). Частота интракраниальных рецидивов составила 20% в группе комбинированного лечения и 52% в группе ОВГМ (p<0,02) .

В исследовании C. Vecht и соавт. [21] показана более длительная выживаемость в группе комбинированного лечения (хирургическая резекция и ОВГМ). Наибольшая общая выживаемость наблюдалась у больных с хорошим прогнозом: медиана выживаемости у них составила 12 мес в сравнении с 7 мес в группе больных с плохим прогнозом.

Эффективность радиохирургического буста в дополнение к ОВГМ была оценена в двух опубликованных рандомизированных контролируемых исследованиях.

В многоцентровом исследовании RTOG 95-08 333 пациента с 1—3 МГМ рандомизированы в группу с ОВГМ и РХ и в группу с ОВГМ. Показано преимущество комбинированного лечения одиночных МГМ (6,5 мес против 4,9 мес; p=0,04) в отношении общей выживаемости. Этого преимущества не наблюдалось у больных с 2—3 МГМ [22].

Таким образом, комбинированное лечение (ОВГМ в сочетании с хирургической резекцией или РХ) в сравнении с применением лишь ОВГМ приводит к улучшению клинических результатов лечения в группе пациентов с хорошим прогнозом и одиночными МГМ. Тем не менее в отношении пациентов с неоперабельными МГМ, множественными МГМ или с плохим прогнозом проведение ОВГМ является методом выбора как в качестве самостоятельного метода, так и в составе комбинированного лечения.

9. Дозы и режимы фракционирования лучевой терапии МГМ

9.1. Облучение всего головного мозга

Имеются данные (**данные 1-го класса, рекомендации 1-го уровня**), свидетельствующие о том, что изменение графика дозирования и фракционирования ОВГМ не приводит к существенным различиям в медиане общей выживаемости, локального контроля или частоте нейрокогнитивных изменений после лечения в сравнении со «стандартным» режимом фракционирования ОВГМ: СОД 30 Гр, РОД 3 Гр за 10 фракций или СОД 37,5 Гр, РОД 2,5 Гр за 15 фракций.

Увеличение РОД при ОВГМ более чем на 3 Гр приводит к увеличению частоты нейрокогнитивных расстройств.

Имеются крайне ограниченные данные и отсутствуют доказательства любого уровня, чтобы рекомендовать изменение режима дозирования и фракционирования ОВГМ в зависимости от гистологической структуры опухоли.

9.2. Радиохирургическое лечение

Радиохирургическое лечение — подведение высокой дозы ионизирующей радиации к очагу за одну фракцию с минимальным объемом облучения нормальных тканей. Показанием к применению РХ является наличие МГМ с максимальным диаметром меньше 3 см без клинических проявлений масс-эффекта.

Техника, необходимая для проведения РХ: аппараты «Гамма-нож», «Кибернож», линейный ускоритель с микромноголепестковым коллиматором.

Согласно данным RTOG 90-05, предельно допустимыми дозами ионизирующей радиации при проведении радиохирургического лечения МГМ являются:

• 15 Гр для МГМ с максимальным диаметром 3,0—3,5 см (**1-й уровень рекомендаций**);

• 18 Гр для МГМ с максимальным диаметром 2—3 см (**1-й уровень рекомендаций**);

• 24 Гр для МГМ с максимальным диаметром до 2 см (**1-й уровень рекомендаций**);

• доза ионизирующей радиации для каждого очага нормируется таким образом, чтобы объем нормальной ткани мозга, облученный дозой выше 12 Гр, не превышал 10 $см^3$.

9.3. Стереотаксическая лучевая терапия в режиме гипофракционирования

Стереотаксическая лучевая терапия — подведение высокой дозы радиации с использованием стереотаксической навигации за ограниченное число фракций (чаще всего 3—7 фракций). Показанием к проведению стереотаксической лучевой терапии в режиме гипофракционирования является наличие неоперабельных МГМ более 3 см в диаметре. Наиболее часто применяемые режимы: СОД 24 Гр за 3 фракции, 30—35 Гр за 5 фракций и 35 Гр за 7 фракций (**3-й уровень рекомендаций**).

10. Комбинированное лечение пациентов с ограниченным числом (⩽3) МГМ

10.1. Группа пациентов с хорошим прогнозом (индекс Карновского ⩾80, RPA 1-2, ECOG 0-1, отсутствие или ограниченное число экстракраниальных метастазов, контролируемые проявления экстракраниальной болезни, имеются резервы системного лечения).

10.1.1. **ОВГМ в сравнении с комбинацией хирургической резекции и ОВГМ у пациентов с впервые выявленными операбельными одиночными МГМ**

Имеется преимущество в общей выживаемости, частоте локальных рецидивов и дистантных метастазов в группе комбинированного лечения (хирургическая резекция и ОВГМ) в сравнении с таковыми в группе применения ОВГМ как самостоятельного варианта лечения (**1-й класс данных, 1-й уровень рекомендаций**). Рекомендуется применение комбинированного лечения (хирургическая резекция и ОВГМ) в случае одиночных операбельных метастазов у пациентов с хорошим прогнозом **(1-й уровень рекомендаций)**. Не имеется достаточно данных, чтобы рекомендовать эту опцию для пациентов с плохим прогнозом (индекс Карновского <70, ECOG 2—3), распространенной экстракраниальной болезнью и множественным метастатическим поражением головного мозга **(не рекомендуется)**.

10.1.2. **Комбинация ОВГМ и хирургической резекции в сравнении с хирургической резекцией у пациентов с впервые выявленными операбельными одиночными МГМ**

Имеется преимущество в общей выживаемости, частоте локальных рецидивов и развитии новых (дистантных) метастазов в группе комбинированного лечения (хирургическая резекция и ОВГМ) в сравнении с таковыми в группе хирургической резекции как самостоятельного метода лечения (**1-й уровень рекомендаций**). Рекомендуется применение комбинированного лечения (хирургическая резекция и ОВГМ) в случае одиночных операбельных метастазов у пациентов с хорошим прогнозом (**1-й уровень рекомендаций**).

10.1.3. **Комбинация РХ и ОВГМ в сравнении с ОВГМ у пациентов с впервые выявленными операбельными одиночными МГМ, с максимальным диаметром очага не более 3 см, без масс-эффекта**

Имеется преимущество в общей выживаемости, частоте локальных рецидивов и новых (дистантных) метастазов в группе комбинированного лечения (РХ и ОВГМ) в сравнении с таковыми в группе пациентов с ОВГМ как самостоятельного метода лечения (**1-й уровень рекомендаций**).

10.1.4. **Комбинация РХ и ОВГМ в сравнении с комбинацией хирургической резекции и ОВГМ у пациентов с впервые выявленными операбельными одиночными МГМ, с максимальным диаметром очага не более 3 см, без масс-эффекта**

Как хирургическая резекция в комбинации с ОВГМ, так и РХ в комбинации с ОВГМ представляют собой эффективные лечебные опции, обеспечивающие равноценные показатели выживаемости, локальных рецидивов и развития новых (дистантных) метастазов.

10.1.5. **Комбинация РХ и ОВГМ в сравнении с ОВГМ у пациентов с впервые выявленными 1 — 3 МГМ с максимальным диаметром очага не более 3 см, без масс-эффекта**

Имеется преимущество в общей выживаемости, частоте локальных рецидивов и дистантных метастазов в группе комбинированного лечения (РХ и ОВГМ) в сравнении с таковыми в группе ОВГМ в самостоятельном варианте лечения (**2-й уровень рекомендаций**).

10.1.6. **Комбинация РХ и ОВГМ в сравнении с РХ у пациентов с впервые выявленными 1—3 МГМ, с максимальным диаметром очага не более 3 см, без масс-эффекта**

РХ как самостоятельный метод лечения обеспечивает эквивалентные показатели выживаемости в

сравнении с комбинированным лечением (РХ и ОВГМ).

Существуют противоречивые данные (**1-го и 2-го класса**) в отношении риска дистантных метастазов в случае применения РХ как самостоятельного метода лечения.

Проведение РХ в качестве самостоятельного метода лечения возможно при условии регулярного тщательного наблюдения (МРТ с контрастом, с шагом сканирования 2—3 мм каждые 3 мес) с целью раннего выявления локальных рецидивов и дистантных метастазов с последующим проведением повторной РХ (**2-й уровень рекомендаций**).

10.2. Группа пациентов с плохим прогнозом (индекс Карновского ⩽70, ECOG 2-3, множественные экстракраниальные метастазы, неконтролируемые проявления экстракраниальной болезни, отсутствуют резервы системного лечения).

Существуют отдельные данные 2-го и 3-го класса, показывающие преимущество ОВГМ в сравнении с поддерживающей терапией, и данные 3-го класса, показывающие преимущества ОВГМ и РХ у отдельных групп больных (**3-й уровень рекомендаций**).

11. Комбинированное лечение пациентов с множественными (⩾4) МГМ

11.1. Группа пациентов с хорошим прогнозом (индекс Карновского ⩾80, ECOG 0-1, отсутствие или ограниченное число экстракраниальных метастазов, контролируемые проявления экстракраниальной болезни, имеются резервы системного лечения).

11.1.1. **Комбинация РХ и ОВГМ в сравнении с ОВГМ у пациентов с максимальным диаметром очага не более 3 см, без масс-эффекта**

Имеется преимущество в частоте локальных рецидивов и дистантных метастазов в группе комбинированного лечения (РХ и ОВГМ) в сравнении с группой применения ОВГМ в самостоятельном варианте лечения **(2-й уровень рекомендаций)**.

11.1.2. **Комбинация РХ и ОВГМ в сравнении с РХ у пациентов с максимальным диаметром очага не более 3 см, без масс-эффекта**

Имеются данные **(2-й и 3-й класс)**, показывающие, что РХ в качестве самостоятельного метода лечения обеспечивает показатели общей выживаемости, эквивалентные таковым при применении комбинации РХ и ОВГМ (**3-й уровень рекомендаций**).

Проведение РХ в качестве самостоятельного метода лечения возможно при условии регулярного тщательного наблюдения с целью раннего выявления локальных рецидивов и дистантных метастазов с последующим проведением повторной РХ (**3-й уровень рекомендаций**).

11.2. Группа пациентов с плохим прогнозом (индекс Карновского ⩽70, ECOG 2-3, множественные экстракраниальные метастазы, неконтролируемые проявления экстракраниальной болезни, отсутствуют резервы системного лечения).

11.2.1. Существуют отдельные исследования (**данные 2-го и 3-го класса**), показывающие преимущество ОВГМ в сравнении с поддерживающей терапией (**3-й уровень рекомендаций**).

12. Алгоритм лечения пациентов с МГМ

12.1. Ограниченное (⩽3) число МГМ (см. схему 1)

12.2. Множественные (⩾4) МГМ (см. схему 2)

13. Рекомендации группы экспертов в принятии решения при лечении пациентов с МГМ

Цель лечения МГМ — предотвращение смерти пациента от интракраниальной прогрессии заболевания, снижение неврологической симптоматики или предупреждение ее возникновения при сохранении на максимально возможный срок качества жизни пациента.

Лечение МГМ является важным компонентом комплексного лечения пациентов с онкологическим заболеванием, обеспечивающим более высокую продолжительность жизни.

Стандарты лечения необходимо выбирать, ориентируясь на лучший прогноз для отдельного пациента и основываясь на данных, доказанных в проспективных рандомизированных или когортных исследованиях. Стандарты должны регулярно пересматриваться с учетом результатов новых исследований.

Существующий набор методов терапии МГМ позволяет в значительном числе случаев избежать смерти, вызванной интракраниальной прогрессией, сохранить качество жизни и увеличить время общей выживаемости у отдельных категорий пациентов.

При этом наибольшую значимость имеют методы локального лечения — хирургическая операция, СРТ: гипофракционирование и РХ. Важным свойством СРТ является возможность ее многократного повторного применения для контроля локальных рецидивов и для лечения новых дистантных метастазов.

Ниже сформулированы принципы лечения МГМ, принятые группой экспертов RUSSCO (Москва). Необходимо отметить, что, несмотря на соответствие данных подходов клинической практике большей части центров, оснащенных хирургическим и радиохирургическим оборудованием, в отношении некоторых утверждений проспективные клинические исследования не проводились и соответственно формальная степень их доказательно-

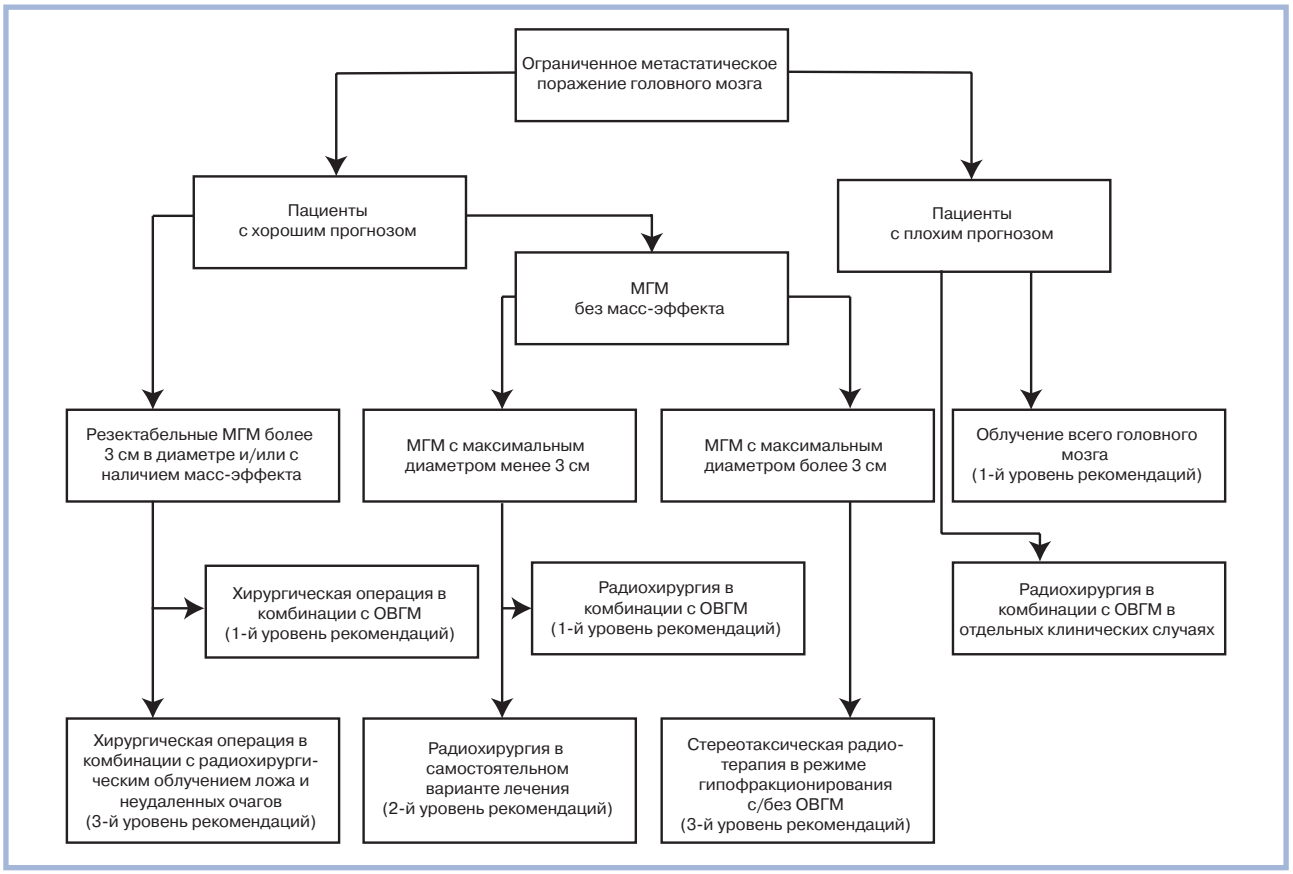

Схема 1. Алгоритм принятия решения при ограниченном метастатическом поражении головного мозга.

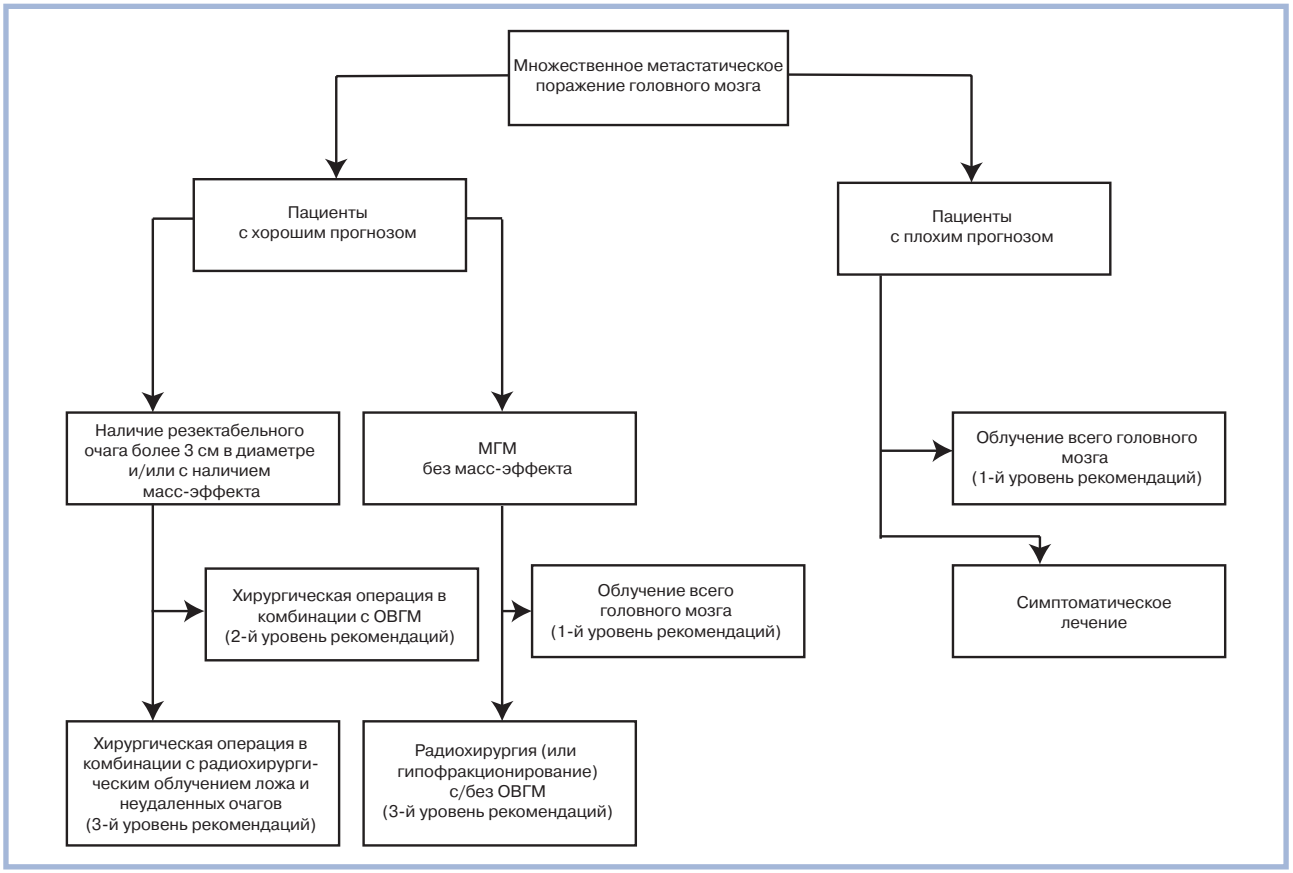

Схема 2. Алгоритм принятия решения при множественном метастатическом поражении головного мозга.

сти на данный момент низка. Таким образом, предлагаемые варианты лечения носят строго рекомендательный характер, поскольку относятся к 3-му уровню рекомендаций (основанных на мнении отдельных экспертов и данных ретроспективного анализа).

13.1. Клинические факторы, влияющие на выбор лечебной тактики

Наличие метастатических очагов, вызывающих клинические проявления масс-эффекта, или других очагов, подходящих под хирургическое лечение.

Важными клиническими факторами, определяющими прогноз заболевания и тактику лечения, являются: возраст, индекс Карновского, число и суммарный объем МГМ, контроль первичной опухоли, наличие экстракраниальных метастазов.

В последнее время биологические характеристики опухоли (статус генов EGFR, ALK при раке легкого; Her2 — при раке молочной железы; Kras — при колоректальном раке, Braf — при меланоме) имеют важное прогностическое значение при наличии МГМ.

13.2. Хирургическое лечение

Хирургическое лечение показано при наличии метастатических очагов, вызывающих клинические проявления масс-эффекта, сопровождающегося признаками внутричерепной гипертензии, дислокацией срединных структур, обширным перифокальным отеком, распространяющимся на близлежащие доли головного мозга и противоположное полушарие, а также при угрозе блокирования ликворных путей. Хирургическое лечение направлено на создание условий для дальнейшего комплексного лечения пациента.

Особенностями хирургии МГМ являются удаление метастаза единым блоком с окружающей перифокальной и периваскулярной зоной. Такая методика удаления снижает риск локального рецидива.

Хирургическое лечение показано при ограниченном ($\leqslant$3) числе МГМ и наличии операбельного очага более 3 см в диаметре. Лучшие показатели общей выживаемости достигаются у больных с высоким функциональным статусом ($\geqslant$80) и контролем экстракраниального опухолевого процесса. Необходимо отметить, что у части пациентов низкий функциональный статус обусловлен проявлениями масс-эффекта и может быть улучшен после операции.

При наличии **солитарных** метастазов (один метастаз в головном мозге при отсутствии экстракраниальных проявлений болезни) хирургическое лечение показано, если метастазы более 3 см. При метастазах менее 3 см, расположенных в функционально значимых зонах с клиническими проявлениями (неврологическая симптоматика) и отсутствием реакции на стероидный тест (прием дексаметазона в дозе от 8 до 24 мг/сут, длительность лечения до 5 дней), возможно проведение хирургического лечения.

При наличии **единичных** метастазов (один метастаз в головном мозге, есть проявления экстракраниальной болезни) показания к проведению хирургического лечения аналогичны показаниям к лечению при солитарных метастазах. Однако лечение будет более эффективным при условии контроля экстракраниальных метастазов и наличия резервов системного лечения.

При **множественных** МГМ с очагом более 3 см в диаметре, определяющим тяжесть состояния больного, возможно проведение хирургического лечения. Условием хороших результатов лечения служит высокий функциональный статус, контроль экстракраниальных проявлений заболевания и/или наличие резервов системного лечения.

При **множественных** МГМ с метастатическими очагами, вызывающими клинические проявления масс-эффекта, сопровождающегося признаками внутричерепной гипертензии, дислокацией срединных структур, обширным перифокальным отеком, распространяющимся на близлежащие доли головного мозга и противоположное полушарие, а также при угрозе блокирования ликворных путей, показано хирургическое лечение, направленное на создание условий для дальнейшего комплексного лечения пациента.

В случае локального рецидива после ранее проведенного лечения возможно проведение хирургического лечения.

13.3. Облучение всего головного мозга

Послеоперационное ОВГМ применяется в случае множественных ($\geqslant$10) МГМ или при наличии лептоменингеальной диссеминации независимо от числа МГМ.

В случае радиочувствительных опухолей (рак молочной железы, рак легкого) ОВГМ целесообразно проводить при наличии более 5 МГМ.

Профилактическое ОВГМ уменьшает развитие метастатического поражения мозга у пациентов с мелкоклеточным раком легких, ответивших на предшествующую химиотерапию (**1-й уровень рекомендаций**). Оптимальным режимом дозирования считается РОД 2,5 Гр за 10 фракций. Увеличение СОД до 36 Гр сопровождается значительным увеличением нейротоксичности (особенно у пациентов старше 60 лет). СОД ОВГМ не должна превышать 30 Гр в случае его одновременного проведения с химиотерапией.

В целях лечения или профилактики ОВГМ применяется в качестве самостоятельного метода или в комбинации с хирургической резекцией или РХ.

Как альтернатива хирургическому лечению ОВГМ применяется в качестве самостоятельного

метода лечения или в комбинации со стереотаксической радиотерапией (РХ или гипофракционирование в зависимости от клинической ситуации).

13.4. Радиохирургия как самостоятельный метод лечения

РХ является адекватной альтернативой хирургическому лечению в определенных клинических ситуациях. При этом выбор РХ обусловлен объемом локального облучения, который зависит от максимального объема очага (или от суммарного объема рядом расположенных очагов).

Ограничением для РХ служит объем ткани мозга (включая МГМ), облученный дозой 12 Гр, который не должен превышать 15 $см^3$. Это примерно соответствует ограничению размеров облучаемого очага не более 14 $см^3$, что является более удобным параметром для расчета дозы облучения. Когда вычисление объема затруднительно, максимальный диаметр очага не более 3 см (14 $см^3$) является альтернативой вычислению объема.

Прямым показанием к РХ является наличие ограниченного (⩽3) метастатического поражения (очаги с максимальным диаметром не более 3 см). Однако пациенты с множественными (3—10) МГМ также являются кандидатами для проведения РХ.

В качестве самостоятельного варианта лечения РХ требует тщательного мониторинга с целью раннего выявления рецидива с последующим проведением радиохирургического лечения.

Другим вариантом лечения является комбинация РХ и ОВГМ, которая чаще применяется при множественном метастатическом поражении (>10 МГМ). При этом РХ применяется в отношении очагов более 1 см в диаметре, с одновременным или последующим проведением ОВГМ. При одновременном проведении РХ и ОВГМ радиохирургическая доза не должна превышать 18 Гр.

Для лечения крупных, неоперабельных очагов или конгломератов очагов (>3 см в диаметре) рекомендуется применять стереотаксическую радиотерапию в режиме гипофракционирования.

13.5. Стереотаксическая радиотерапия в режиме гипофракционирования

СРТ метастазов в головной мозг можно считать эффективным методом для достижения определенного уровня локального контроля крупных (>3 см в диаметре) МГМ. Этот показатель для больших опухолей, вероятно, можно улучшить, если подводить более высокие суммарные дозы радиации с большим числом фракций в режиме гипофракционирования.

Во II фазе проспективного исследования M. Ammirati и соавт. подтверждена эффективность СРТ при СОД=30 Гр за 5 фракций. Биологически эквивалентная доза (БЭД) рассчитана как 40 Гр (РОД=2 Гр) для острых эффектов и как 60 Гр (РОД=2 Гр) для поздних эффектов, предполагая отношение α/β=10 Гр для острых эффектов и α/β= 2 Гр для поздних эффектов (**2-й уровень рекомендаций**). Данное исследование позволило использовать эквивалентные (по БЭД) режимы фракционирования: 3 фракции по 8 Гр, СОД=24 Гр; 5 фракций по 6 Гр, СОД=30 Гр; 7 фракций по 5 Гр, СОД=35 Гр.

Адъювантная СРТ на ложе удаленной опухоли, согласно опубликованным исследованиям и нашему опыту, вероятно, может заменить профилактическое ОВГМ в определенных клинических ситуациях. Подведение высоких СОД на минимальный объем окружающих нормальных тканей мозга вокруг ложа удаленного метастаза повышает локальный контроль с 70% (при ОВГМ) до 85,5% (при стереотаксической лучевой терапии) и имеет низкий уровень токсичности.

Показанием к проведению СРТ в режиме гипофракционирования являются:

- МГМ свыше 2,5 см в диаметре;
- расположение очага в критических структурах головного мозга;
- ложе опухоли удаленного единичного МГМ в послеоперационном периоде;
- метастатические очаги основания черепа, орбиты и заднего полюса глаза.

14. Лекарственная терапия

14.1. Противоопухолевая лекарственная терапия

Проведение системной противоопухолевой терапии (таргетная и химиотерапия) на первом этапе лечения возможно у больных с бессимптомным метастатическим поражением головного мозга, чувствительных к системному лечению, — больные раком молочной железы (при наличии гиперэкспрессии Her-2), немелкоклеточным раком легкого (при наличии EGFR мутации или ALK транслокации), мелкоклеточным раком легкого, раком яичников.

Выбор схемы лекарственного лечения пациента с метастатическим опухолевым процессом в головном мозге зависит в первую очередь от морфологии первичной опухоли и ее биологических характеристик, а также от схемы противоопухолевой лекарственной терапии, проведенной до выявления метастазов в головном мозге.

Оценка эффекта лекарственного лечения проводится каждые 2—3 цикла лечения при проведении химиотерапии и каждые 2—3 мес при проведении таргетной терапии. Лечение проводится до прогрессирования болезни.

При проведении таргетной терапии, в случае изолированного метастатического поражения головного мозга или при прогрессировании опухолевого процесса в головном мозге, возможно продол-

жение таргетной терапии в сочетании с локальным контролем опухолевых очагов в головном мозге (нейрохирургическое лечение, СРТ или РХ, лучевая терапия на весь головной мозг).

14.2. Стероидная терапия

14.2.1. **Стероидная терапия в сравнении с отсутствием таковой в лечении больных с МГМ без клинической симптоматики и масс-эффекта**

Отсутствуют данные для рекомендации назначения стероидной терапии в этой клинической ситуации.

14.2.2. **Пациенты с МГМ и умеренно выраженными симптомами, связанными с масс-эффектом**

Рекомендуется назначение стероидной терапии (дексаметазон) для ликвидации или временного облегчения симптомов, связанных с повышением внутричерепного давления и вторичным отеком мозга. Начальная доза дексаметазона — 4—8 мг/сут.

14.2.3. **Пациенты с МГМ и сильно выраженными симптомами, связанными с масс-эффектом**

Рекомендуется назначение стероидной терапии (дексаметазон) для временного облегчения симптомов, связанных с повышением внутричерепного давления и вторичным отеком мозга. Начальная доза дексаметазона — от 16 мг/сут.

14.2.4. **Продолжительность терапии кортикостероидами**

Дозы дексаметазона снижаются постепенно в течение 2 нед и более, основываясь на индивидуальной клинической симптоматике и учитывая осложнения стероидной терапии.

В отдельных клинических ситуациях возможно длительное/постоянное применение дексаметазона в поддерживающих дозах (0,5—4,0 мг/сут).

Снижение дозы или отмена дексаметазона до хирургического удаления и/или проведения лучевого лечения нецелесообразно.

Конфликт интересов отсутствует.

ЛИТЕРАТУРА

1. Robinson PD, Kalkanis SN, Linskey ME, Santaguida PL. Methodology used to develop the AANS/CNS management of brain metastases evidence-based clinical practice parameter guidelines. *J Neurooncol*. 2010;96(1):11-16.
   doi: 10.1007/s11060-009-0059-2
2. Barnholtz-Sloan JS, Sloan AE, Davis FG, Vigneau FD, Lai P, Sawaya RE. Incidence proportions of brain metastases in patients diagnosed (1973 to 2001) in the Metropolitan Detroit Cancer Surveillance System. *J Clin Oncol*. 2004;22(14):2865-2872.
   doi: 10.1200/JCO.2004.12.149
3. Delattre JY, Krol G, Thaler HT, Posner JB. Distribution of brain metastases. *Arch Neurol*. 1988;45(7):741-744.
4. Langley RE, Stephens RJ, Nankivell M, Pugh C, Moore B, Navani N, Wilson P, Faivre-Finn C, Barton R, Parmar MKB, Mulvenna PM. Interim data from the Medical Research Council QUARTZ Trial: does whole brain radiotherapy affect the survival and quality of life of patients with brain metastases from non-small cell lung cancer? *Clin Oncol (R Coll Radiol)*. 2013;25(3):e23-e30.
   doi: 10.1016/j.clon.2012.11.002
5. Sperduto PW, Chao ST, Sneed PK, Luo X, Suh J, Roberge D, Bhatt A, Jensen AW, Brown PD, Shih H, Kirkpatrick J, Schwer A, Gaspar LE, Fiveash JB, Chiang V, Knisely J, Sperduto CM, Mehta M. Diagnosis-specific prognostic factors, indexes, and treatment outcomes for patients with newly diagnosed brain metastases: a multi-institutional analysis of 4,259 patients. *Int J Radiat Oncol Biol Phys*. 2010;77(3):655-661.
   doi: 10.1016/j.ijrobp.2009.08.025
6. Barker FG 2nd. Craniotomy for the resection of metastatic brain tumors in the U.S., 1988–2000: decreasing mortality and the effect of provider caseload. *Cancer*. 2004;100(5):999-1007.
   doi: 10.1002/cncr.20058
7. Patchell RA, Tibbs PA, Regine WF, Dempsey RJ, Mohiuddin M, Kryscio RJ, Markesbery WR, Foon KA, Young B. Postoperative radiotherapy in the treatment of single metastases to the brain: a randomized trial. *JAMA*. 1998;280(17):1485-1489.
8. Paek SH, Audu PB, Sperling MR, Cho J, Andrews DW. Reevaluation of surgery for the treatment of brain metastases: review of 208 patients with single or multiple brain metastases treated at one institution with modern neurosurgical techniques. *Neurosurgery*. 2005;56(5):1021-1034; discussion 1021-1034.
9. Stark AM, Tscheslog H, Buhl R, Held-Feindt J, Mehdorn HM. Surgical treatment for brain metastases: prognostic factors and survival in 177 patients. *Neurosurg Rev*. 2005;28(2):115-119.
   doi: 10.1007/s10143-004-0364-3
10. Paek SH, Audu PB, Sperling MR, Cho J, Andrews DW. Reevaluation of surgery for the treatment of brain metastases: review of 208 patients with single or multiple brain metastases treated at one institution with modern neurosurgical techniques. *Neurosurgery*. 2005;56(5):1021-1034; discussion 1021-1234.
11. Suh JH. Stereotactic radiosurgery for the management of brain metastases. *N Engl J Med*. 2010;362(12):1119-1127.
    doi: 10.1056/NEJMct0806951
12. Bhatnagar AK, Flickinger JC, Kondziolka D, Lunsford LD. Stereotactic radiosurgery for four or more intracranial metastases. *Int J Radiat Oncol Biol Phys*. 2006;64(3):898-903.
    doi: 10.1016/j.ijrobp.2005.08.035
13. Bhatnagar AK, Kondziolka D, Lunsford LD, Flickinger JC. Recursive partitioning analysis of prognostic factors for patients with four or more intracranial metastases treated with radiosurgery. *Technol Cancer Res Treat*. 2007;6(3):153-160.
14. Banfill KE, Bownes PJ, St Clair SE, Loughrey C, Hatfield P. Stereotactic radiosurgery for the treatment of brain metastases: impact of cerebral disease burden on survival. *Br J Neurosurg*. 2012;26(5):674-678.
    doi: 10.3109/02688697.2012.690913
15. Chang WS, Kim HY, Chang JW, Park YG, Chang JH. Analysis of radiosurgical results in patients with brain metastases according to the number of brain lesions: is stereotactic radiosurgery effective for multiple brain metastases? *J Neurosurg*. 2010;113:Suppl:73-78.
16. Kased N, Binder DK, McDermott MW, Nakamura JL, Huang K, Berger MS, Wara WM, Sneed PK. Gamma Knife radiosurgery for brain metastases from primary breast cancer. *Int J Radiat Oncol Biol Phys*. 2009;75(4):1132-1140.
    doi: 10.1016/j.ijrobp.2008.12.031
17. Hanson PW, Elaimy AL, Lamoreaux WT. A concise review of the efficacy of stereotactic radiosurgery in the management of melanoma and renal cell carcinoma brain metastases. *World J Surg Oncol*. 2012;10:176.
    doi: 10.1186/1477-7819-10-176
18. Hunter GK, Suh JH, Reuther AM. Treatment of five or more brain metastases with stereotactic radiosurgery. *Int J Radiat Oncol Biol Phys*. 2012;83(5):1394-1398.
    doi: 10.1016/j.ijrobp.2011.10.026
19. Muacevic A, Wowra B, Siefert A, Tonn J-C, Steiger H-J, Kreth FW. Microsurgery plus whole brain irradiation versus Gamma Knife surgery alone for treatment of single metastases to the brain: a randomized controlled multicentre phase III trial. *J Neurooncol*. 2008;87(3):299-307.
    doi: 10.1007/s11060-007-9510-4

20. Patchell RA, Tibbs PA, Regine WF. Postoperative radiotherapy in the treatment of single metastases to the brain: a randomized trial. *JAMA*. 1998;280(17):1485-1489.

21. Vecht CJ, Haaxma-Reiche H, Noordijk EM. Treatment of single brain metastasis: radiotherapy alone or combined with neurosurgery? *Ann Neurol*. 1993;33(6):583-590. doi: 10.1002/ana.410330605

22. Andrews DW, Scott CB, Sperduto PW. Whole brain radiation therapy with or without stereotactic radiosurgery boost for patients with one to three brain metastases: phase III results of the RTOG 9508 randomised trial. *Lancet*. 2004;363(9422):1665-1672. doi: 10.1016/S0140-6736(04)16250-8

Комментарий

Метастатическое поражение головного мозга является серьезным осложнением течения онкологического заболевания. По разным данным, частота симптоматического поражения головного мозга регистрируется у 10% онкологических пациентов. Совершенствование лекарственного лечения привело к увеличению общей выживаемости пациентов, и, следовательно, частота метастатического поражения головного мозга будет возрастать. С другой стороны, расширяются возможности лечения пациентов с метастазами в головной мозг (МГМ). Активно внедряются микрохирургические методики оперативного лечения и стереотаксической радиотерапии и радиохирургии. Поэтому создание клинических рекомендаций, отражающих текущие стандарты лечения пациентов с МГМ, основанные на данных рандомизированных исследований, является необходимой и актуальной задачей.

Настоящие клинические рекомендации разработаны с использованием критериев доказательной медицины, одобренных Американской ассоциацией нейрохирургов (The American Association of Neurological Surgeons — AANS). Представленный подход оценки проведенных исследований позволяет врачу очень четко определить значимость методики лечения (или комбинации методик).

Клинические рекомендации относятся к пациентам с МГМ солидных опухолей. К сожалению, в данных рекомендациях не отражены вопросы лечения пациентов с лептоменингеальным и пахименингеальным поражением. Представляется оптимальным создание клинических рекомендаций по лечению больных с метастатическим поражением ЦНС, где будут отражены все вопросы лечения как метастатического поражения головного мозга (включая поражение оболочек мозга), так и поражения спинного мозга и позвоночника.

Очень подробно описан алгоритм обследования пациентов с МГМ, включая основные и дополнительные последовательности МРТ; дифференциальная диагностика лучевых поражений и рецидивов после проведения лучевой терапии, а также вопросы проведения ПЭТ.

В разделе «Факторы прогноза больных с МГМ» описана шкала RPA. Несомненно, это важная шкала прогноза общей выживаемости для пациентов данной группы, но эта шкала создана после анализа результатов лечения МГМ, после проведения облучения всего головного мозга. В следующих редакциях клинических рекомендаций предпочтительно использовать GPA-шкалу, отражающую значение морфологического диагноза, функционального статуса, числа метастазов в головном мозге и распространенности экстракраниальной болезни.

В разделе «Дозы и режимы фракционирования лучевой терапии» описаны классические режимы фракционирования облучения всего головного мозга, указаны протоколы исследования RTOG 90-05, позволяющие установить «безопасную» дозу ионизирующего облучения при проведении радиохирургии. Следует отметить наличие рекомендаций по применению режима гипофракционирования стереотаксической радиотерапии при лечении крупных метастазов, однако при этом не указаны ограничения и уровни толерантности тканей головного мозга для данной методики облучения. В разделе описаны общие принципы подбора доз при проведении лучевого лечения, но отсутствует описание проведения самой методики лучевого лечения на различных аппаратах. Представляется важным создание методических рекомендаций по проведению лучевого (или хирургического) лечения метастазов в головной мозг, где были бы подробно описаны методики лечения.

В целом клинические рекомендации по лечению пациентов с метастатическим поражением головного мозга являются важным документом, позволяющим врачу любой специальности (онкологу, нейрохирургу, радиотерапевту) принять наиболее оптимальное лечебное решение.

Е.С. Половников (Москва)

1MEDTV



Онлайн телевидение для врачей
Прямые трансляции
с медицинских мероприятий

Тел.: 8-800-1001-786

www.1med.tv

ИЗДАТЕЛЬСТВО
МЕДИА
СФЕРА

ИНВИТРО®