doi: 10.17116/neiro201579677-84

Хирургическое лечение тяжелой спондилогенной шейной миелопатии методом ламинопластики

Асп. М.Д. ДРЕВАЛЬ, д.м.н., проф. А.О. ГУША, к.м.н. С.О. АРЕСТОВ, к.м.н. О.С. КОРЕПИНА

ФГБНУ «Научный центр неврологии», Москва

Цель исследования — провести анализ результатов хирургического лечения пациентов с шейной миелопатией методом ламинопластики. **Материал и методы.** Проанализирован опыт хирургического лечения 30 больных (средний возраст 59,4 года) с шейным стенозом, осложненным миелопатией. Ламинопластика по Hirabayashi выполнена 26 больным, методом Kurokawa — 4 больным. У всех пациентов был диагностирован протяженный стеноз позвоночного канала на уровне шейного отдела. Диагноз устанавливался на основании результатов обследования: динамического клинико-неврологического осмотра, рентгенографии, компьютерной томографии, магнитно-резонансной томографии, соматосенсорных вызванных потенциалов, транскраниальной магнитной стимуляции. Для оценки выраженности миелопатии использовались Nurick scale, шкала Японской ортопедической ассоциации (JOA) и шкала расчета восстановления (Recovery rate). **Результаты.** Оценены отдаленные результаты клинического статуса, рентгенологических и нейровизуализационных показателей у пациентов с шейной миелопатией после ламинопластики. **Выводы.** Ламинопластика является методом выбора в лечении протяженного спондилогенного шейного стеноза. Правильный подбор пациентов, с учетом клинических проявлений, оценки протяженности стеноза, данных неврологического осмотра и нейровизуализации позволяет добиться отличных результатов.

Ключевые слова: *шейная миелопатия, ламинопластика, стеноз шейного отдела позвоночника.*

Surgical treatment of severe spondylogenic cervical myelopathy by laminoplasty

M.D. DREVAL', A.O. GUSHCHA, S.O. ARESTOV, O.S. KOREPINA

Scientific Center of Neurology, Moscow, Russia

Objective. The objective of this study is to analyze the results of surgical treatment of patients with cervical myelopathy by laminoplasty. **Material and methods.** The experience of surgical treatment of 30 patients (mean age 59.4) with cervical stenosis complicated with myelopathy was analyzed. Hirabayashi laminoplasty was performed in 26 patients and Kurokawa laminoplasty was performed in 4 patients. All patients were diagnosed with extended cervical spinal stenosis. Diagnosis was based on the survey results, including the dynamic clinical and neurological examination, x-ray study, CT, MRI, SSEP, and TMS. Nurick scale, the scale of the Japanese Orthopaedic Association (JOA), and the recovery rate scale were used to assess the severity of myelopathy. **Results.** The long-term outcome of the clinical status, radiographic and neuroimaging parameters in patients with cervical myelopathy who underwent laminoplasty was evaluated. **Conclusion.** Laminoplasty is the method of choice in the treatment of extended spondylogenic cervical stenosis. Proper selection of patients based on clinical symptoms, assessment of the extent of stenosis, neurological examination and neuroimaging data leads to excellent results.

Keywords: *cervical myelopathy, laminoplasty, stenosis of the cervical spine.*

Список сокращений

КВМО — корковый вызванный моторный ответ
КТ — компьютерная томография
МРТ — магнитно-резонансная томография
ССВП — соматосенсорные вызванные потенциалы
ТМС — транскраниальная магнитная стимуляция
JOA — Japanese Orthopedic Association (Японская ортопедическая ассоциация)

Классическая шейная спондилогенная миелопатия (нижний спастический парапарез, вялый парез верхних конечностей, чувствительные расстройства проводникового типа) встречается довольно редко. Как правило, больные, обращающиеся за помощью, имеют один или несколько симптомов:

— двигательные расстройства (снижение силы, повышение тонуса и спастичности в ногах, атаксия и др.);

— чувствительные нарушения (снижение/нарушение болевой и суставно-мышечной чувствительности и др.);

© Коллектив авторов, 2015

e-mail: drevalmax@mail.ru

— рефлекторные нарушения (повышение/снижение сухожильных рефлексов с ног и рук, патологические стопные и кистевые знаки: Бабинского, Россолимо, Гоффмана).

Самая частая причина формирования миелопатической картины заболевания связана с прогрессирующим течением дегенеративно-дистрофических изменений в позвоночнике и, как следствие, сужением диаметра позвоночного канала. Формирование хронической компрессии спинного мозга и корешков вызывает ишемические изменения нервной ткани.

На современном этапе развития медицины почти все пациенты с дегенеративными проблемами в шейном отделе позвоночника проходят курс комплексного консервативного лечения. Миелопатическая картина заболевания свойственна группе больных, которые страдают длительное время. Средний срок от появления клинической картины до обращения к хирургу составляет 4 года. Следует заметить, что с каждым годом количество обращающихся больных за помощью к неврологам и нейрохирургам растет.

Исторически сложилось так, что стандартом лечения спондилогенной миелопатии была шейная ламинэктомия. Со временем данный метод был вытеснен более современными, и в настоящее время большинство хирургов предпочитают выполнение декомпрессии из переднего доступа (дискэктомия/корпорэктомия) [1]. Одним из методов лечения спондилогенной миелопатии является ламинопластика. Впервые цервикальную Z-образную ламинопластику в 1973 г. описали M. Oyama и соавт. [4] как метод лечения спондилогенной миелопатии, вследствие компрессии спинного мозга оссифицированной продольной связкой. Позднее первичное вмешательство претерпело немало изменений, в настоящее время чаще других используют метод по K. Hirabayashi [2] или по T. Kurokawa [12].

Цель нашего исследования — определение показаний к выполнению ламинопластики у пациентов с миелопатией, анализ ранних и отдаленных результатов вмешательств.

Материал и методы

Проведен анализ эффективности лечения шейного спондилогенного стеноза, осложненного миелопатией. Все больные были прооперированы методом ламинопластики. Из 30 пациентов декомпрессия по Hirabayashi выполнена — 26 (76%), по Kurokawa — 4 (24%) пациентам, средний возраст больных составил 58,4 года, соотношение женщин и мужчин 9:21 соответственно. По данным нейровизуализации, 26 (76%) пациентов имели три уровня компрессии, у 3(18%) пациентов был стеноз 4 уровней и у 1 (6%) больного компрессионное воздействие было на протяжении 5 уровней. Диагноз ставился на основе результатов динамического клинико-неврологического осмотра, рентгенографии, МРТ, КТ, ССВП и ТМС. Показаниями для хирургического лечения служили наличие компрессии на трех уровнях и более, миелопатический синдром, обусловленный компрессией спинного мозга, двигательные и чувствительные нарушения, нарушения функции тазовых органов, изменения по данным ССВП и ТМС. Обязательным условием при выборе хирургической тактики являлось сохранение лордоза или незначительное его выпрямление. Абсолютными противопоказаниями для оперативного лечения являлись острые воспалительные заболевания и грубые признаки сегментарной нестабильности.

Используемый инструментарий

В работе применялся стандартный комплект хирургических инструментов для операций на позвоночнике, дополнительно использован высокоскоростной бор с алмазными насадками и ультразвуковой костный скальпель (MisonixBoneScalpel) **(рис. 1)**.

Техника хирургического метода ламинопластики

По методу Hirabayashi, с использованием общего эндотрахеального наркоза оперированы 26 пациентов. Положение на операционном столе – на животе, верхние



Рис. 1. **Силовое оборудование, необходимое для выполнения ламинопластики с одномоментной фораминотомией.**
а — костный скальпель; б — высокоскоростной бор.

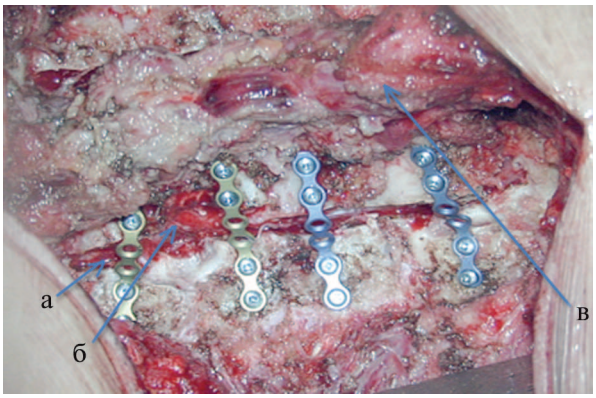

***Рис. 2.* Окончательный вид послеоперационной раны.**

а — визуализация пульсации дурального мешка; б — фораминотомия; в — остистый отросток, надостистая связка.

конечности укладываются вдоль тела, голова фиксирована в скобе MAYFIELD. Во всех случаях для разметки операционного поля и интраоперационного контроля использовался ЭОП. Выполнялся срединный разрез кожи размером 8—10 см над остистыми отростками, при помощи электроножа скелетировались дужки и дугоотросчатые суставы смежных позвонков. Кровотечение из мягких тканей останавливается марлевыми салфетками с раствором перекиси водорода и биполярной коагуляцией. В рану вводится реечный ранорасширитель. До выполнения основного этапа операции нами выполнялась фораминотомия С4—С5 **(рис. 2, 3)** как профилактика пареза С5 корешка (встречаемость 8% без фораминотомии).

После частичной резекции остистых отростков ($^1/_2$ высоты) с помощью высокоскоростного бора или костного скальпеля выполнялся односторонний сквозной пропил дужек позвонков, на противоположной стороне выпиливался ход шириной 2–3 мм (с сохранением внутреннего кортикального слоя дужки). Далее, после сквозного пропила, при помощи микрохирургического инструментария в зоне видимости удалялась желтая связка для мобилизации комплекса «дужка — остистый отросток». Данный комплекс единым блоком поднимался и фиксировался при помощи микропластин и винтов (6 мм). Следует отметить, что блок «дужка — остистый отросток» в нашем случае поднимался и фиксировался в положении не менее 30 градусов. Во всех случаях необходимо добиться визуализации дурального мешка **(см. рис. 2)**. В 1-е сутки после операции все больные наблюдались в отделении реанимации, шейный отдел позвоночника иммобилизировался воротником Шанца на сроки от 4 до 6 нед [4, 9].

У 4 пациентов выполнена ламинопластика по Kurokawa — двусторонний пропил дужек с последующим центральным пропилом остистого отростка и его разведения. Таким образом достигалось расширение сечения позвоночного канала, фиксация осуществлялась путем металлоостеосинтеза в заданном положении.

Послеоперационные результаты оценивались как перечисленными методами диагностики (клинико-неврологический осмотр, рентгенография, КТ, МРТ), так и при помощи шкалы JOA, шкалы Nurick и шкалы восстановления (Recovery rate) [13, 14].

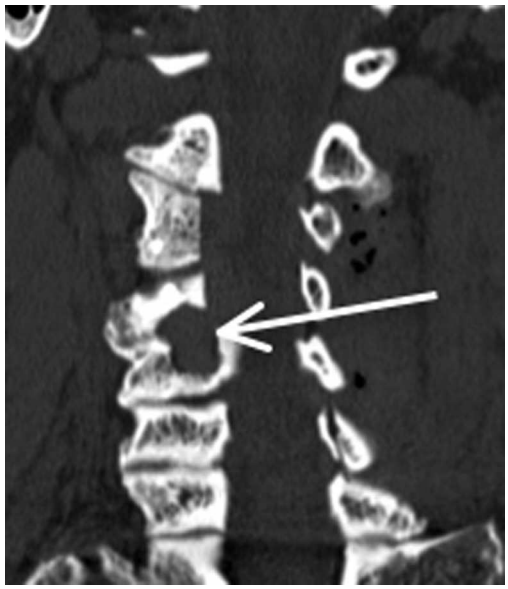

***Рис. 3.* Послеоперационное КТ-исследование.**

Фораминотомия С4—С5 указана стрелкой.

Результаты и обсуждение

На сегодняшний день при лечении спондилогенной шейной миелопатии хирургические методы, к сожалению, не имеют 100% эффективности. Наряду с увеличением количества пациентов с шейной миелопатией увеличивается и количество операций, проводимых в мире по поводу шейного стеноза различной локализации, а увеличение количества операций приводит к увеличению числа пациентов, которым проведенное оперативное вмешательство не принесло ожидаемых результатов.

Несмотря на модернизацию и постоянное усовершенствование хирургии позвоночника, проблема поиска оптимального хирургического метода в лечении спондилогенного шейного стеноза остается актуальной. Все используемые хирургические методики имеют как преимущества, так и недостатки.

Ламинопластика, рассматриваемая в настоящей работе, является относительно новым методом лечения шейных стенозов. Со времени первого описания метода в 1973 г. в отечественной практике и литературе он не получил должного внимания.

Основными критериями послеоперационной оценки служили: динамика клинических симптомов, увеличение переднезаднего сечения позвоночного канала и сохранение опороспособности.

Средние сроки от начала заболевания до выполнения операции составили 45 мес.

До операции все больные (100%) имели симптоматику миелопатического синдрома с различной степенью ее выраженности **(табл. 1)**.

Таблица 1. **Выраженность неврологической симптоматики у пациентов, оперированных по поводу шейного стеноза**

Неврологический симптом	*n* (*N*=30)
Верхний парапарез	11 (33%)
Тетрапарез	17 (51%)
Чувствительные нарушения	15 (45%)
Тазовые нарушения	2 (6%)
Повышение/снижение рефлексов	29 (97%)
Изменение походки	17 (51%)
Мышечные атрофии	20 (60%)

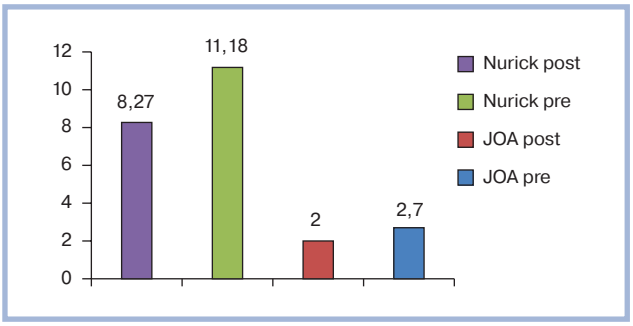

Рис. 4. **Оценка неврологического статуса пациентов по шкалам — JOA и Nurick в до- и послеоперационном периоде (пояснение в тексте).**

Для объективной оценки неврологической симптоматики использовалась шкала шейной миелопатии JOA [13, 14] с последующим расчетом индекса восстановления. Средний показатель выраженности миелопатии на основе шкалы JOA в дооперационном периоде составил 8,27 балла, в послеоперационном — 11,18 балла **(рис. 4)**. Индекс восстановления в нашей группе довольно высокий — 43,2% (Recovery rate) [14].

Одним из клинических показателей эффективности проведенного лечения стала оценка нарушений походки (Nurick scale) [14]. У большинства больных (88%) отмечены средние значения моторных нарушений I—III степени, клиническая картина у 2 (12%) больных соответствовала VI степени. Средний показатель расчета выраженности нарушений составил 2 балла до хирургического вмешательства и 2,7 балла — после **(см. рис. 4)**. Таким образом, выполненная ламинопластика показала хороший клинический эффект.

Наряду с клинической картиной, мы осуществляли расчет переднезаднего сечения позвоночного канала в до- и послеоперационном периодах. Передней точкой отсчета служила дорзальная поверхность фактора компрессии (оссифицированная продольная связка, грыжа диска, краевые остеофиты), а задней точкой – основание остистого отростка. Средние цифры диаметра позвоночного канала у пациентов без стеноза [3] на шейном уровне и пациентов нашей группы (до и после операции) приведены в **табл. 2.**

Сагиттальное сечение позвоночного канала после операции измерялось при помощи расчетной программы-локализера ClearCanvas Workstation 2.0. Переднезадний размер позвоночного канала был увеличен в среднем на 0,77±0,23 см **(рис. 5 и 6)**. В трети случаев мы добились увеличения позвоночного канала более чем в 2 раза **(рис. 7, 8)**.

Кроме нейровизуализационных методов, для диагностики спондилогенной миелопатии активно используются ТМС и вызванные ССВП. ТМС позволяла оценивать функцию кортико-спинального пути **(рис. 9)**.

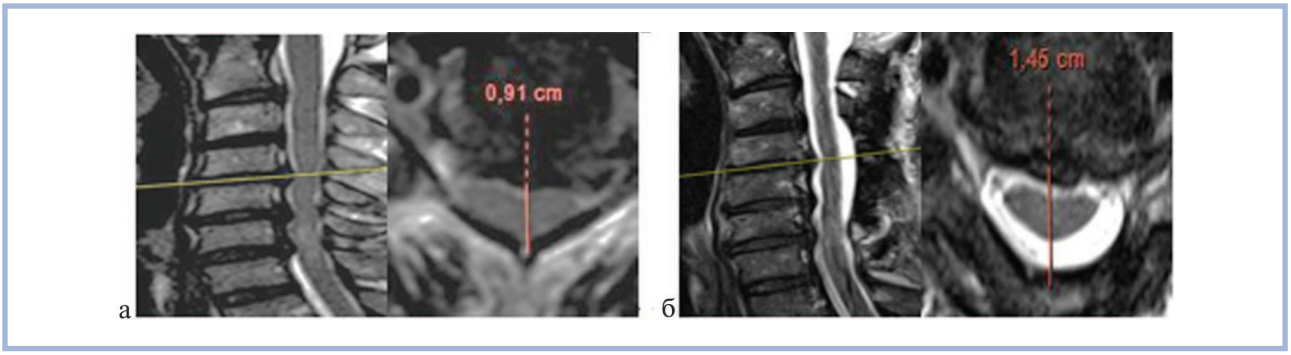

Рис. 5. **Расчет поперечного сечения до (а=0,91 см) и после операции (б=1,45 см). Сагиттальный и аксиальный срез на уровне С4—С5.**

а — грубая компрессия спинного мозга; б — спинной мозг декомпремирован, переднее и заднее субарахноидальное пространство просматривается полностью.

Таблица 2. **Показатели диаметра позвоночного канала на разных уровнях у пациентов без шейного стеноза [3] и пациентов нашей группы в до- и послеоперационном периодах**

Показатель	C3	C4	C5	C6	C7
Средние показатели у пациентов без стеноза, мм	14,3±1,6	13,9±1,6	14,0±1,6	14,0±1,6	14,1±1,4
Средние показатели в нашей группе до ламинопластики, мм	11,1±1,3	10,6±1,5	10,8±1,7	11,0±1,3	10,6±1,3
Средние показатели в нашей группе после ламинопластики, мм	18,4±1,9	19,3±1,7	19,7±4,9	19,9±4,3	19,5±3,3

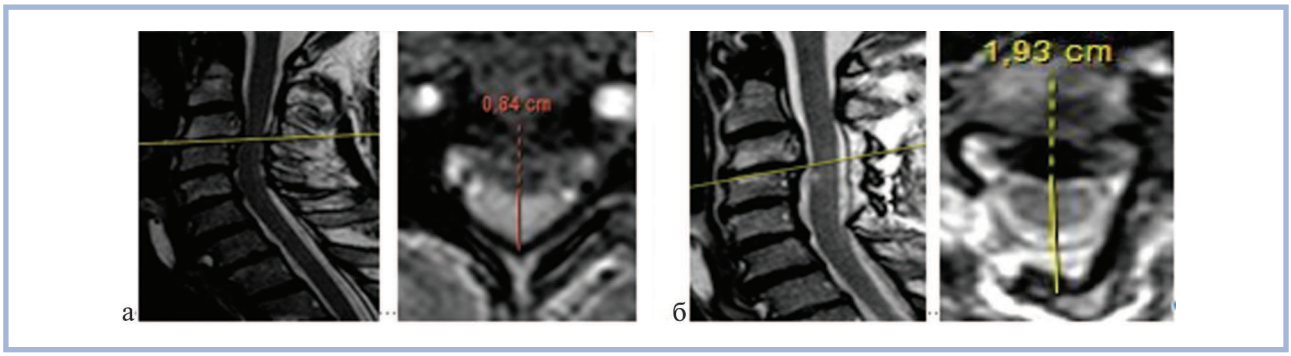

Рис. 6. **Расчет поперечного сечения до (а=0,84 см) и после операции (б=1,93 см). Сагиттальный и аксиальный срез на уровне С3—С4.**

а — грубая компрессия спинного мозга; б — спинной мозг декомпремирован, переднее и заднее субарахноидальное пространство просматривается полностью.

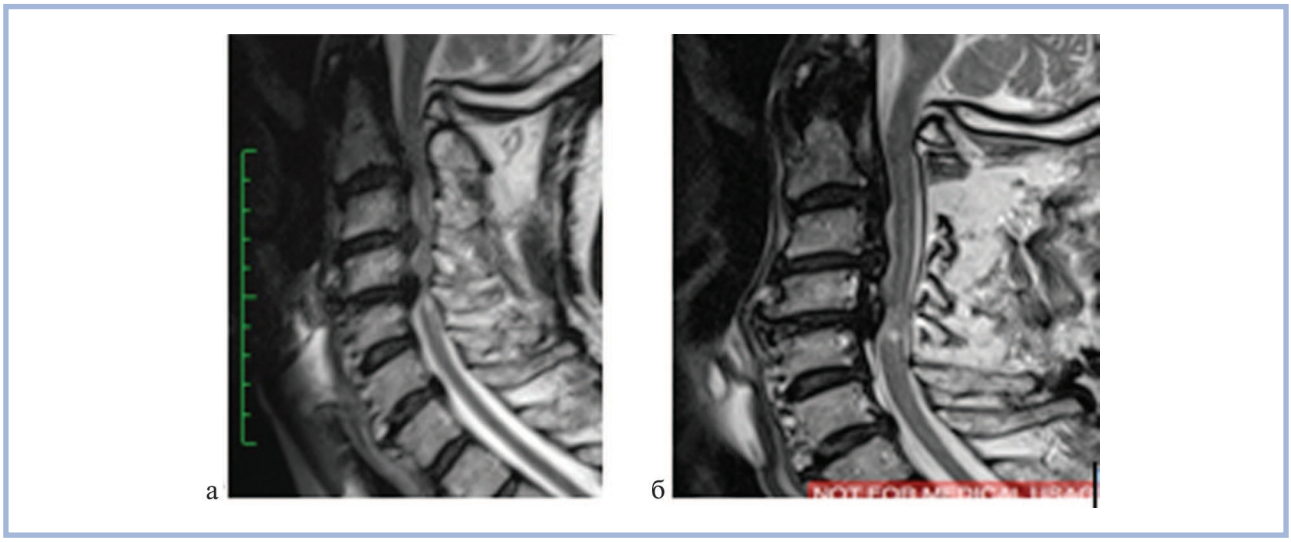

Рис. 7. **МРТ пациента *Б*.**

а — до операции. Определяется грубая компрессиия спинного мозга на уровне С2—С4, с формированием миелопатического очага. Полностью отсутствует визуализация переднего и заднего субарахноидальных пространств; б — после операции. Декомпрессия позволила визуализировать часть переднего и полностью заднее субарахноидальное пространства.

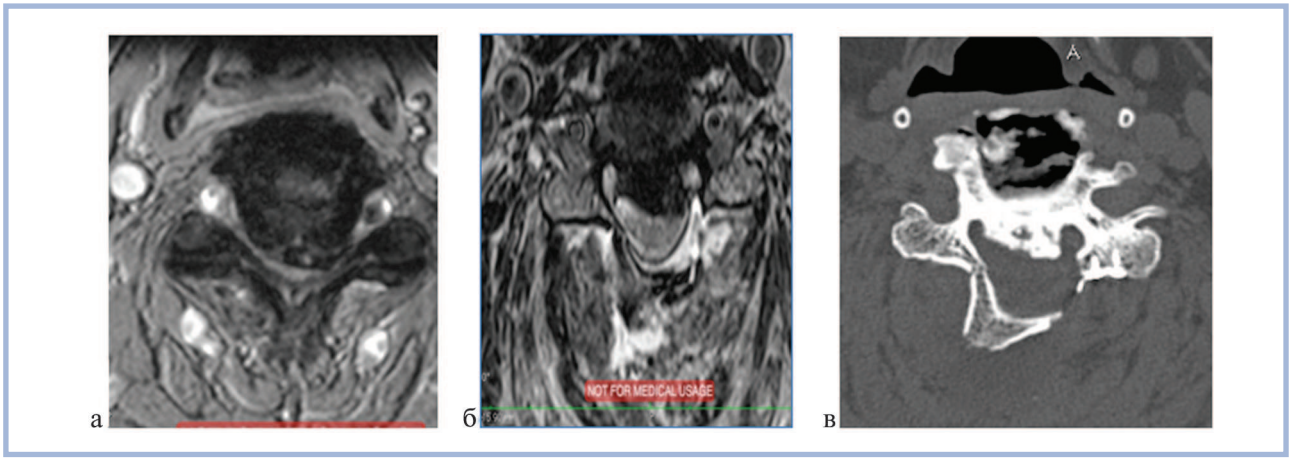

Рис. 8. **МРТ и МСКТ пациента *Ш*.**

а — грубая компрессия спинного мозга остеофитом на уровне С5—С6; б, в — МРТ и МСКТ после ламинопластики, несмотря на наличие остеофита подъем заднего комплекса создал полноценную декомпрессию спинного мозга.

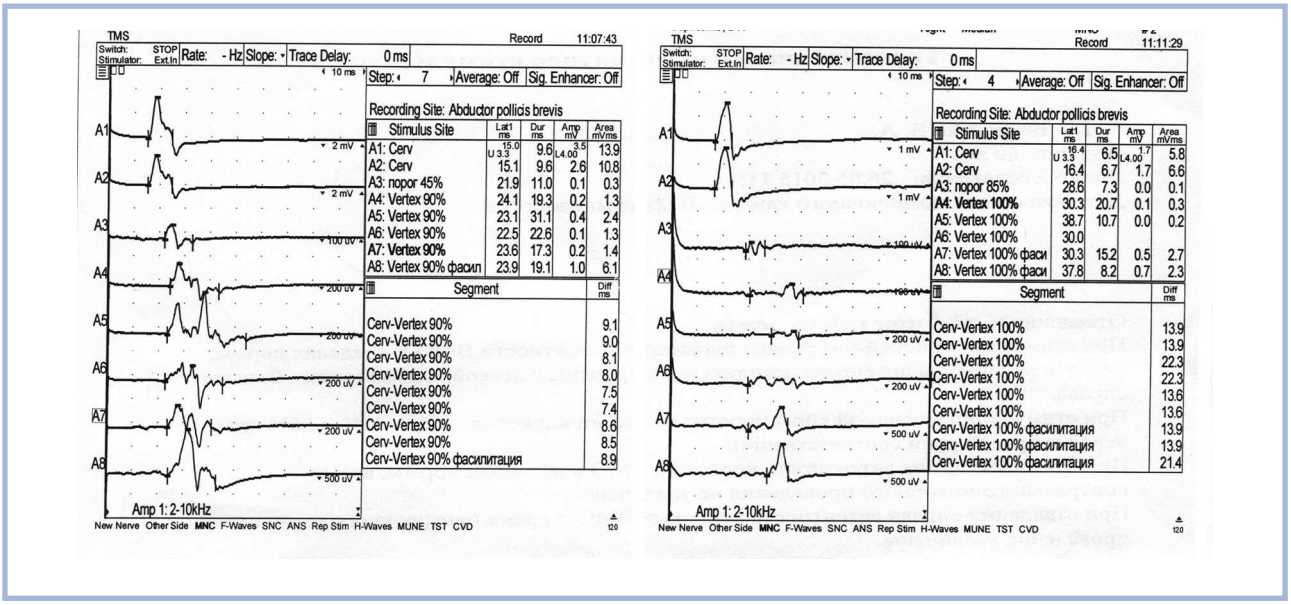

Рис. 9. **Транскраниальная магнитная стимуляция, отведение m. abductor pollicis brevis с двух сторон, m. abductor digiti minimi справа выявляются признаки билатерального нарушения проведения по кортико-цервикальному пути: умеренного при отведении слева, выраженного при исследовании правой руки.**

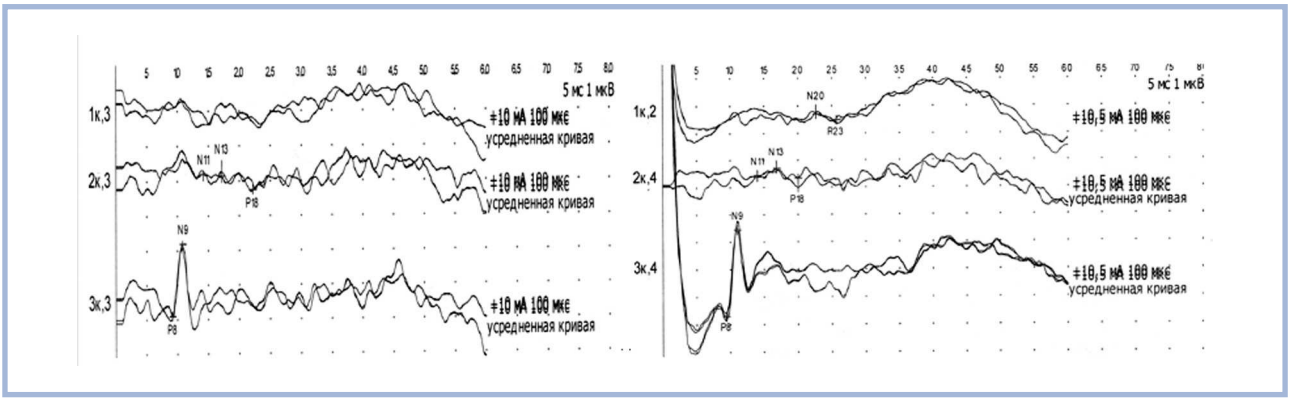

Рис. 10. **Исследование ССВП показало, что при стимуляции срединных нервов ответы периферического уровня сохранены. Компоненты спинально-стволового и коркового уровня редуцированы, регистрируются недостоверно, со значительным увеличением латентности и снижением амплитуды, лучше выражены при стимуляции справа (с увеличением центрального времени проведения и интервала N9-N11). Выявляется нарушение проведения афферентации на спинальностволовом уровне: выраженное при стимуляции справа, грубое слева.**

С помощью ССВП оценивалось состояние афферентных путей. Изменения амплитудно-временных параметров компонентов N13 и N20 отражают степень дисфункции афферентных путей спинного мозга. Компонент N13 является ответом задних рогов и отражает дисфункцию центрального серого вещества. Патогномоничным для миелопатии является снижение амплитуды компонента N13 при записи ССВП со срединного, локтевого и лучевого нервов. Однако метод ССВП не позволяет оценивать функциональное состояние моторных трактов. Еще одним недостатком ССВП является невозможность точной локализации уровня поражения спинного мозга **(рис. 10)**.

У пациентов с отсутствием клинических проявлений заболевания решение об операции принималось с учетом данных нейрофизиологического мониторинга (ТМС, ССВП). Наличие изменений амплитудно-временных характеристик, отражающих степень дисфункции спинного мозга, а также изменений времени центрального моторного проведения по кортикоспинальному тракту свидетельствовало о высоком риске появления неврологической симптоматики и данной группе пациентов предла-

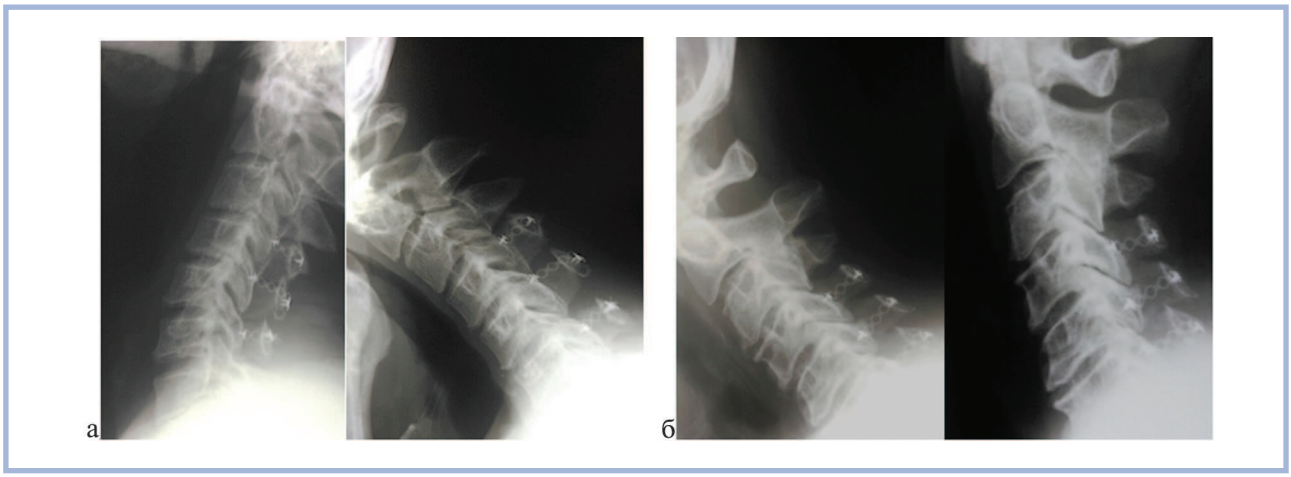

Рис. 11. **Пример послеоперационных функциональных рентгенограмм через 16 мес.**
Признаки сегментарной нестабильности отсутствуют.

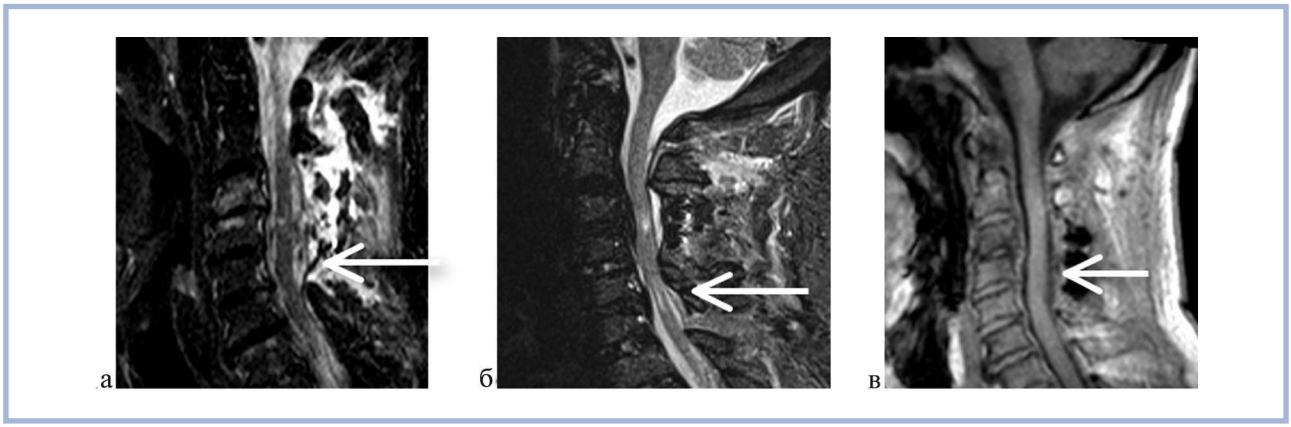

Рис. 12. **МРТ пациента *П.***
а — МРТ до операции: стрелкой указана компрессия; б — МРТ того же пациента через 3 мес декомпрессии: стрелка указывает сохранение компрессии на уровне С5; в — МРТ после повторного вмешательства: компрессия ликвидирована.

галась ламинопластика для профилактики развития миелопатического синдрома. При отсутствии указанных операция не предлагалась.

Для исключения сегментарной нестабильности всем больным до операции выполнялось функциональное рентгеновское исследование, в послеоперационном периоде через 3—6 мес выполнялось повторное исследование, не выявившее признаков нестабильности у пациентов нашей группы **(рис. 11)**.

Осложнения

У 3 (10,2%) больных развился парез С5, регрессировавший самостоятельно к моменту выписки. Анализ иностранной литературы показал, что данное осложнение встречается в 8% случаев [6, 8]. Так, в работе K. Sasai и T. Saito [10] в группе с одномоментной фораминотомией дефицита С5 корешка не отмечено, в группе без фораминотомии на указанном уровне выявлено 4 случая пареза С5.

У 1 (3,3%) пациента, с учетом данных дооперационных МРТ, выполнена ламинопластика С3—С4, С6. Был получен хороший послеоперационный исход, однако на контрольной МРТ отмечены нарастание выраженности компрессии на уровне С5 и появление клинической симптоматики **(рис. 12)**. Поэтому первичное оперативное вмешательство позже было дополнено ламинопластикой С5.

У 1 (3,3%) пациента на контрольной МРТ выявлена напряженная гематома со сдавлением спинного мозга, больному выполнено ревизионное оперативное вмешательство с хорошим клиническим исходом.

В одном случае у больного в раннем послеоперационном периоде развилась выраженная атаксия. Проведенное МРТ-исследование хирургических ос-

ложнений не показало. Пациент направлен на реабилитацию с последующим хорошим клиническим исходом.

При оценке болевого синдрома в послеоперационном периоде использовалась визуально-аналоговая шкала — среднее значение по ней составило 2—3 балла, т.е. получен хороший результат.

Заключение

Результаты наших исследований указывают на необходимость корректного и всестороннего анализа неврологического статуса, нейровизуализационной картины и данных нейрофизиологических исследований у пациентов с шейной миелопатией. Ламинопластика, как адекватный метод лечения, является альтернативой передней декомпрессии, не уступающим ей, а в ряде случаев (протяженные стенозы) имеющим неоспоримые преимущества. Правильно выбранная тактика лечения позволяет значительно улучшить клинический статус пациентов данной группы. Ламинопластика довольно проста в выполнении и не требует от нейрохирурга каких-либо особых, специальных навыков. Малые финансовые затраты на операцию позволяют активно внедрять ее в условиях региональных и областных нейрохирургических стационаров. Метод является «золотой серединой» между большими передними декомпрессиями (многоуровневой корпорэктомией с фиксацией) и стандартной ламинэктомией.

Конфликт интересов отсутствует.

ЛИТЕРАТУРА

1. Emery SE, Bohlman HH, Bolesta MJ, Jones PK. Anterior cervical decompression and arthrodesis for the treatment of cervical spondylotic myelopathy: two to seventeen-year follow-up. *J Bone Joint Surg Am.* 1998;80:941-951.
2. Hirabayashi K, Toyama Y, Chiba K. Expansive laminoplasty for myelopathy in ossification of the longitudinal ligament. *Clin Orthop Relat Res*. 1999;35-48.
   doi. org/10.1097/00003086-199902000-00005.
3. Lee, Michael J, Cassinelli, Ezequiel H, Riew K. Daniel. Prevalence of cervical spine stenosis: Anatomic study in cadavers. *The Journal of Bone and Joint Surgery*. 2007;89:2: 376-380.
   doi. org/10.2106/jbjs.f.00437.
4. Oyama M, Hattori S, Moriwaki N. A new method of cervical laminoplasty. *Centr Jpn J Orthop Traumatic Surg*. 1973;16:792-794.
5. Шевелев И.Н., Гуща А.О. *Дегенеративно-дистрофические заболевания шейного отдела позвоночника*. М. 2008;65-87.
6. Uematsu Y, Tokuhashi Y, Matsuzaki H. Radiculopathy after laminoplasty of the cervical spine. *Spine*. 1998;23:2057-2062.
   doi. org/10.1097/00007632-199810010-00004.
7. Liu G, Buchowski JM, Bunmaprasert T, et al. Revision surgery following cervical laminoplasty: etiology and treatment strategies. *Spine*. 2009;34:2760-2768.
   doi. org/10.1097/brs.0b013e3181b11ee1.
8. Nassr A, Eck JC, Ponnappan RK, et al. The incidence of C5 palsy after multi- level cervical decompression procedures: a review of 750 consecutive cases. *Spine*. 2012;37:174-178.
   doi. org/10.1016/j.yneu.2012.05.064.
9. Yang SC, Yu SW, Tu YK, et al. Open-door laminoplasty with suture anchor fixation for cervical myelopathy in ossification of the posterior longitudinal ligament. *J Spinal Disord Tech*. 2007;20:492-498.
   doi. org/10.1097/bsd.0b013e318033e844.
10. Sasai K, Saito T, Akagi S, Kato I, Ohnari H, Iida H. Preventing C5 palsy after laminoplasty. *Spine*. 2003;28:1972-1977.
    doi. org/10.1097/01.brs.0000083237.94535.46.
11. Hess CW, Mills KR, Murray NM. Responses in small hand muscles from magnetic stimulation of the human brain. *J Physiol*. 1987;388:397-419.
    doi: 10.1113/jphysiol.1987.sp016621.
12. Kurokawa T, Tsuyama N, Tanaka H, Kobayashi M, Machida H, Izuka T, Hoshino Y, Hatsuyama Y. Enlargement of the spinal canal by the sagittal split- ting of spinous processes. *Bessatsu Seikeigeka*. 1982;2:234-240. (In Japanese).
13. Шкала Японской Ортопедической Ассоциации (JOA Score*)*
    Доступна по: http://www.scientificspine.com/spine-scores/japanese-orthopedic-association-score_(joa).html
    Ссылка активна на 29.08.2015.
14. Kumbhar Kartik Revanappa, Vedantam Rajshekhar. Comparison of Nurick grading system and modified Japanese Orthopaedic Association scoring system in evaluation of patients with cervical spondylotic myelopathy. *Eur Spine J*. 2011 Sep;20(9):1545-1551. PMCID: PMC3175902 Published online 2011 Mar 20.
    doi: 10.1007/s00586-011-1773-y.

Комментарий

В статье описывается начальный опыт авторов в применении экспансивной ламинопластики для лечения шейного стеноза позвоночника.

Авторы подробно описывают как методику, так и проблемы и осложнения, связанные с данным типом операций. Это полезно для отечественной нейрохирургии, где использование иностранных источников в ежедневном повышении своего образования не является характерным модусом поведения практикующего нейрохирурга.

Что касается преимуществ и недостатков представленной авторами методики по сравнению с передним доступом, определения показаний к вмешательству, то работа не ставит целью освещать именно эти вопросы. Работа авторов дает уверенность, что по мере накопления научных разработок нейрохирургической практики и информации по катамнезу команда проф. А.О. Гущи представит новые работы по эффективности и дифференциальному использованию всех методов лечения шейной миелопатии, обусловленной стенозом позвоночного канала.

Ю.В. Кушель (Москва)