doi: 10.17116/neiro201579671-76

# Опыт эндоскопического удаления гипертензивных внутримозговых кровоизлияний

Д.м.н., проф. А.О. ГУЩА, к.м.н. М.С. СЕМЕНОВ, асп. Л.Т. ЛЕПСВЕРИДЗЕ

ФГБНУ «Научный центр неврологии», Москва

Работа посвящена нашему первому опыту (11 случаев) эндоскопического удаления гипертензивных внутримозговых кровоизлияний. Представлены примеры эндоскопического удаления гематом следующей локализации: 9 — в базальных ядрах и 2 гематомы в задней черепной ямке, вызывающие окклюзию на уровне IV желудочка. У 3 (27%) пациентов с внутрижелудочковым кровоизлиянием произведено удаление острых гематом из желудочковой системы с одномоментным выполнением эндоскопической тривентрикулостомии. Сроки вмешательства у пациентов с полушарными гематомами в 90% — первые 6 ч, при гематомах в ЗЧЯ 3—5-е сутки. Представлен анализ функциональных исходов в раннем и отдаленном послеоперационном периоде. По нашему мнению, эндоскопическое удаление гипертензивных внутримозговых кровоизлиянии является перспективным методом, отвечающим всем необходимым аспектам современной нейрохирургии. Сочетание ригидной и гибкой эндоскопии дает новые возможности в хирургии больных с внутрижелудочковыми кровоизлияниями.

***Ключевые слова:*** *эндоскопия, гибкая эндоскопия «chip-on-tip», гипертензивные кровоизлияния, геморрагический инсульт.*

# Experience of endoscopic removal of hypertensive intracerebral hemorrhage

A.O. GUSHCHA, M.S. SEMENOV, L.T. LEPSVERIDZE

Scientific Center of Neurology, Moscow, Russia

**Objective.** This study was aimed at assessing the efficacy of endoscopic technique in surgery for hypertensive intracerebral hemorrhage. **Material and methods.** This paper focus on our experience (11 cases) of endoscopic removal of hypertensive intracerebral hemorrhage. The paper presents examples of endoscopic removal of hematomas located in the basal ganglia (9 cases) and in the posterior fossa (2 cases), causing occlusion at the fourth ventricle. In 3 patients (27%) with intraventricular hemorrhage, the removal of acute hematomas from the ventricular system with simultaneous endoscopic triple ventriculostomy was performed. Intervention was carried out within the first 6 hours in patients with hemispheric hematomas (in 90% of cases) and within 3—5 hours in patients with PCF hematomas. **Results.** The article analyzes the functional outcomes in the early and late postoperative period. Complete regression of neurological symptoms was achieved in 4 (36%) patients and the remaining 7 (64%) patients had a moderate disability at discharge. **Conclusion.** In our opinion, endoscopic removal of hypertensive intracerebral hemorrhage is a promising method that meets all existing aspects of modern neurosurgery. The combination of rigid and flexible endoscopy provides new capabilities in surgery of patients with intraventricular hemorrhage.

***Keywords:*** *endoscopy, «chip-on-tip» flexible endoscopy, hypertensive hemorrhage, hemorrhagic stroke.*

**Список сокращений**

ГВМК — гипертензивное внутримозговое кровоизлияние
ШКГ — шкала комы Глазго
ВЖК — внутрижелудочковое кровоизлияние

Вследствие все еще высоких показателей инвалидизации и смертности от геморрагического инсульта хирургическое лечение острых клинических форм нарушения мозгового кровообращения не утратило своей актуальности [2, 5]. Доля геморрагического инсульта в общей структуре смертности составляет 1,28 на 1000 населения в год, что значительно превышает показатели иных форм цереброваскулярной патологии. Частота данной патологии составляет от 10 до 20 случаев на 100 000 населения и соответствует примерно 45 000 кровоизлияниям в год [1, 2]. В большинстве своем они требуют адекватного хирургического лечения в ранние сроки от начала заболевания [6].

На сегодняшний день накоплен значительный новый опыт хирургического лечения гипертензив-

© Коллектив авторов, 2015

e-mail: msemenov1983@gmail.com

ных внутримозговых кровоизлияний (ГВМК), что дает возможность пересмотреть существующие концепции в лечении данной нозологии [4, 6—8]. Существующие методы, такие как микрохирургическое удаление, аспирация гематомы и локальный фибринолиз, показали удовлетворительные результаты хирургического лечения геморрагического инсульта у пациентов разных возрастных групп [3]. В настоящее время применение малоинвазивных методов в хирургическом лечении больных с церебральной патологией стало общедоступным для нейрохирургов, об этом свидетельствуют многочисленные работы [4, 6—8].

Современные эндоскопические системы отвечают всем обязательным принципам малой инвазии, что, безусловно, является большим достижением. Их появление позволило на практике обеспечить малотравматические вмешательства в лечении гипертензивных внутримозговых кровоизлияний [12].

Пионером эндоскопического удаления внутримозговых гематом является L. Auer, который в 1989 г. в серии операций, выполненных у 100 пациентов, показал преимущество этого метода над консервативным лечением гематом малого и среднего объема (30—50 см$^3$) при условии максимальной радикальности их удаления [10]. Работа T. Nishihara [11] на примере 82 прооперированных больных продемонстрировала перспективность применения метода в ранние сроки от начала инсульта. C. Chen и соавт. [13] также подтвердили эффективность эндоскопического удаления гематом путаменальной локализации у 25 больных с тяжестью состояния по ШКГ 3—12 баллов. Результатом выполненных ими хирургических вмешательств явилось снижение смертности до 16%.

Отечественные работы, посвященные эндоскопической хирургии ГВМК, не многочисленны. Одной из них является работа В.Г. Дашьяна [7] с описанием лечения 35 пациентов. По данным А.Б. Гехтмана [9], полученным на основе разработанной им оригинальной шкалы прогнозов послеоперационной летальности у больных с ГВМК, эндоскопический метод наиболее эффективен у пациентов с гематомами латеральной локализации, если они не превышают в объеме 50 см$^3$. Показатель летальности составил 9% у пациентов с уровнем сознания не менее 10 баллов по ШКГ. Анализ литературы последних лет показывает возросший интерес к эндоскопической хирургии ГВМК, что связано с улучшением результатов лечения данной нозологии в целом.

В настоящей работе нами продемонстрированы итоги применения эндоскопического метода в лечении пациентов с ГВМК, с использованием ригидных и гибких эндоскопов.

Цель исследования — оценка эффективности эндоскопического метода в хирургии гипертензивных внутримозговых кровоизлияний.

## Материал и методы

Представлены результаты хирургического лечения 11 пациентов с гипертензивными кровоизлияниями, в возрасте от 53 до 68 лет, оперированных с марта 2013 по декабрь 2014 г. Больные были госпитализированы или переведены в НИИ нейрохирургии из других неврологических стационаров; 8 (73%) пациентам оказана помощь в 1-е сутки от начала заболевания, 3 (27%) — на 3-и сутки и более.

Все пациенты имели компенсированное или субкомпенсированное состояния по ШКГ: 2 (18%) пациента — 14 баллов, 6 (55%) — 13 баллов, 1 (9%) — 11 баллов, 2 (18%) — 10 баллов.

Во всех случаях для определения тактики хирургического лечения анализировались следующие показатели:

— уровень сознания и наличие неврологического дефицита;

— сроки кровоизлияния;

— характеристики гематомы (объем, плотность, локализация);

— степень ВЖК по Graeb score и выраженность острой окклюзионной гидроцефалии ВКК II;

— наличие дислокационного синдрома и перифокального отека.

Основной целью вмешателств эндоскопическим методом являлись улучшение функционального исхода и снижение общей смертности в группе пациентов. При этом мы учитывали данные прогностической шкалы послеоперационной летальности у больных с гипертензивными внутримозговыми кровоизлияниями А.Б. Гехтмана [9].

По локализации гематомы подразделялись согласно классификации А.С. Сарибекяна [6]. В **табл. 1** показано распределение пациентов по характеристикам гематом.

Клиническая симптоматика и динамика ее развития в послеоперационном периоде представлены в **табл. 2**.

Всем пациентам проведены эндоскопические вмешательства с применением ригидной и гибкой оптики. Для эндоскопии нами использованы эндоскопы Karl Storz, системы GAAB и гибкий эндоскоп — «chip-on-tip». Диаметры рабочих портов, через которые осуществлялось хирургическое вмешательство, составляли 6 и 8 мм **(рис. 1)**.

Пациентам, которым не требовалось удаления крови из желудочковой системы, порт устанавливался с учетом минимальной травматизации ассоциативных проводников (**рис. 2**). Всем пациентам, имеющим ВЖК, сопровождающиеся гематампонадой желудочков, порт устанавливался из стандартной точки для проведения тривентрикулостомии. При этом гибкая оптика, имеющая ряд преимуществ, использовалась для удаления сгустков крови из желудочковой системы и проведения вентрикулостомии дна III желудочка.

Показанием к хирургическому лечению в остром периоде являлось наличие компрессионного и дислокационных синдромов: у пациентов с ВЖК — нарастание степени окклюзии, а у пациентов в отсроченном периоде — малая эффективность консервативного лечения с сохраняющимся неврологическим дефицитом.

В послеоперационном периоде у всех пациентов с ВЖК производился мониторинг ВЧД с использованием системы Liquo Gard.

Прекращение мониторинга и удаление вентрикулярного дренажа осуществлялось только после нормализа-

***Таблица 1.*** **Характеристики пациентов, получивших хирургическое лечение**

| № п/п | Локализация ГВМК | Объем гематомы без учета ВЖК, см$^3$ | ВЖК, да/нет | Окклюзионная гидроцефалия, да/нет | Для пациентов с ВЖК (шкала Graeb), баллы | Срок кровоизлияния, сут |
|---|---|---|---|---|---|---|
| 1 | Путаменальная | 30 | Да | Нет | 2 | 1 |
| 2 | Таламо-капсулярная | 36 | Да | Да | 5 | 1 |
| 3 | Путаменально-капсулярная | 34 | Нет | Нет | — | 14 |
| 4 | Таламо-путаменально-капсулярная | 46 | Да | Да | 7 | 1 |
| 5 | Таламо-капсулярная | 23 | Да | Нет | 3 | 1 |
| 6 | Путаменально-капсулярная | 26 | Нет | Нет | — | 1 |
| 7 | Таламо-капсулярная | 32 | Нет | Нет | — | 1 |
| 8 | Путаменальная | 50 | Да | Нет | — | 1 |
| 9 | Таламо-путаменально-капсулярная | 54 | Да | Да | 8 | 1 |
| 10 | ЗЧЯ | 27 | Нет | Да | — | 5 |
| 11 | ЗЧЯ | 24 | Нет | Да | — | 3 |

*Примечание.* ЗЧЯ — задняя черепная ямка.

***Таблица 2.*** **Ведущие неврологические симптомы до и после оперативного лечения**

| № п/п | Неврологическая симптоматика до операции | Неврологические симптомы через 7 дней | Неврологические симптомы через 30 дней |
|---|---|---|---|
| 1 | Оглушение, гемипарез до 3 баллов, парез взора вправо | Гемипарез 4 балла, парез взора | Полный регресс симптоматики |
| 2 | Оглушение, гемиплегия, парез взора, моторная афазия | Гемипарез в ноге — 2 балла, рука — 0 баллов | Парез в руке — 2 балла, в ноге — 3 балла |
| 3 | Оглушение, дизартрия, гемиплегия | Парез в ноге — 2 балла, в руке — 0 баллов | Полный регресс |
| 4 | Сопор, гемисиндром, дизартрия, ограничение взора | Нога — 1 балл, рука — 0 баллов, ограничение, парез взора | Нога — 3 балла, рука — 2 балла |
| 5 | Оглушение, гемипарез до 3 баллов, парез взора | Нога — 5 баллов, рука — 4 балла | Полный регресс симптоматики |
| 6 | Оглушение, гемиплегия, парез взора, сенсомоторная афазия | Нога — 1 балл, рука — 0 баллов | Нога — 3 балла, рука — 3 балла |
| 7 | Окклюзионная симптоматика, дизартрия | Дизартрия | Отсутствие какого-либо дефицита |
| 8 | Оглушение, гемипарез до 3 баллов, парез взора вправо | Гемипарез — 4 балла, парез взора | Полный регресс симптоматики |
| 9 | Сопор, гемисиндром, дизартрия, ограничение взора | Нога — 1 балл, рука — 0 баллов, ограничение, парез взора | Нога — 3 балла, рука — 2 балла |
| 10 | Окклюзионная симптоматика, дизартрия, легкий гемипарез | Полный регресс | Отсутствие какого-либо дефицита |
| 11 | Окклюзионная симптоматика, гемисиндром | Полный регресс | Отсутствие какого-либо дефицита |

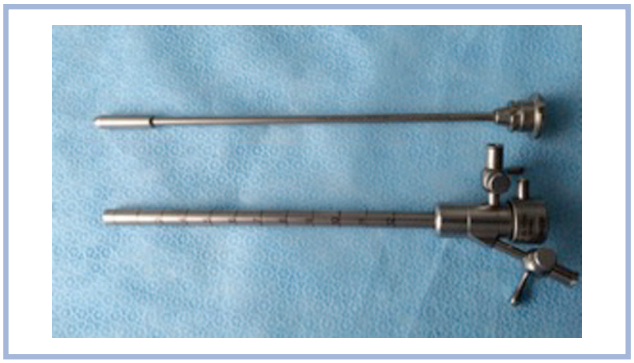

***Рис. 1.*** **Внешний вид порта (Gaab, 6 мм) для проведения эндоскопического вмешательства.**

ции ВЧД в течение 24 ч, и прохождения пациентом теста на перекрытие сброса ликвора.

## Результаты

На 14-е сутки после операции, к моменту выписки пациента из нейрохирургического отделения или перевода для дальнейшей реабилитации, у всех пациентов отмечен регресс неврологической симптоматики в той или иной степени **(см. табл. 2)**.

Полный регресс неврологической симптоматики достигнут у 4 (36%) пациентов, у остальных 7 (64%) пациентов на момент перевода имелась умеренная степень инвалидизации, позволившая после курса реабилитационной терапии 5 (45%) из них самостоятельно обслуживать себя в пределах комнаты.

У 9 (82%) пациентов удаление гематомы было полным. У 2 (18%) пациентов произведено частичное удаление (в группе медиальных гематом с прорывом крови в желудочковую систему).

Повторных кровоизлияний не отмечено.

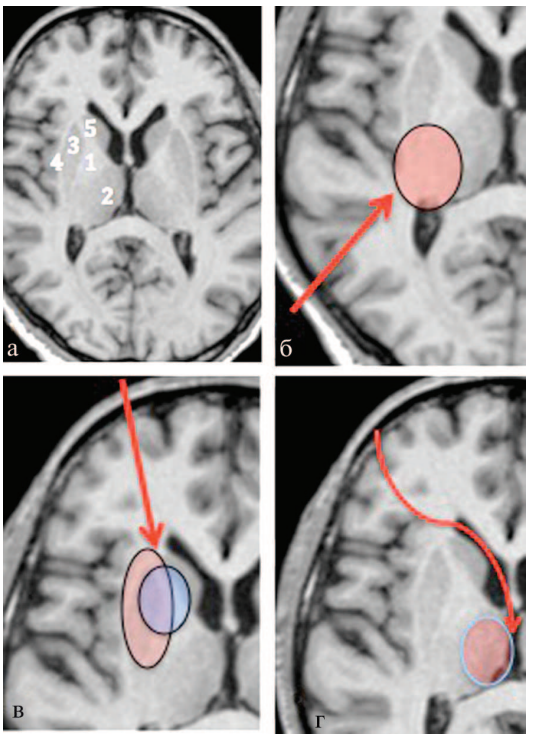


***Рис. 2.*** **Анатомо-топографическое обоснование используемых эндоскопических доступов с учетом анатомия базальных ядер.**

а — анатомия базальных ядер: 1 — внутренняя капсула (*capsula interna*); 2 —таламус (*thalamus*); 3 — чечевичное тело (*nucleus lenticularis*); 4 — наружная капсула (*capsula externa*); 5 — хвостатое ядро (*nucleus caudatus*). Анатомо-топографическое обоснование используемых эндоскопических доступов: б — при путаменально-таламических гематомах; в — при путаменальных и путаменально-капсулярных гематомах; г — при таламических гематомах с прорывом (для выполнения ЭТС и удаления крови из желудочковой системы). Стрелками указаны проекции эндоскопических доступов. Для точности установки портов использовалась система безрамной нейронавигации S7 «Medtronic». Таким образом, использовались три основных эндоскопических доступа: фронтальный, париетальный, прекоронарный (с одномоментным проведением ЭТС при ВЖК). При гематомах ЗЧЯ порт устанавливался в области от максимально короткой траектории до хирургической цели.

У 2 918%) пациентов после выполнения ЭТС и удаления гематомы гибким эндоскопом, при мониторинге ВЧД его нормализация достигнута на 1-е сутки, что позволило удалить вентрикулярный дренаж через 48 ч после операции. У пациента, которому не производилось удаление самой гематомы, а выполнена только ЭТС и удаление крови из желудочковой системы, уровень ВЧД нормализовался только на 7-е сутки наблюдения.

Два примера результатов удаления гематом представлены на **рис. 3 и 4**.

## Обсуждение

По данным литературы [7, 13], метод эндоскопического удаления ГВМК чаще всего применяется при путаменальных и лобарных гематомах. Проведение эндоскопии у данной группы больных в значительной степени снижает смертность, но при неправильном отборе пациентов может увеличить количество пациентов с глубоким неврологическим дефицитом ввиду непреодолимых трудностей для радикального удаления гематом. По мнению зарубежных авторов [11, 13], методика значительно сокращает длительность операций, снижает послеоперационную летальность и по эффективности сопоставима с микрохирургическим вмешательством.

Низкая степень инвазии и травматизации является признанной при данном методе, однако невозможность радикального удаления гематом в отдельных случаях и трудности интраоперационного гемостаза значительно ограничивают использование метода. Большинство публикаций основаны на небольших сериях, и в основном внимание уделяется особенностям техники и имеющегося инструментария.

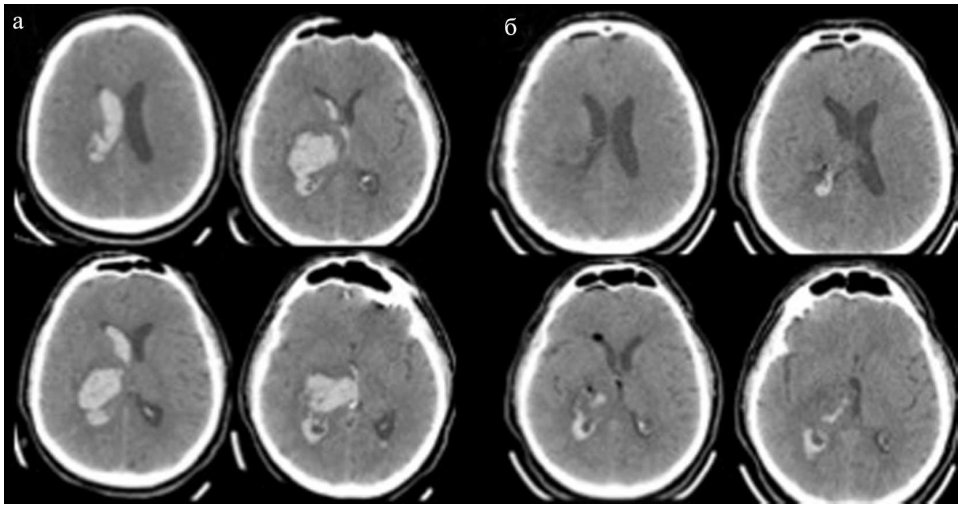


***Рис. 3.*** **СКТ пациента с таламо-капсулярной гематомой с прорывом крови в желудочковую систему.**

а — 6 ч от начала развития заболевания; б – СКТ после эндоскопического удаления гематомы.

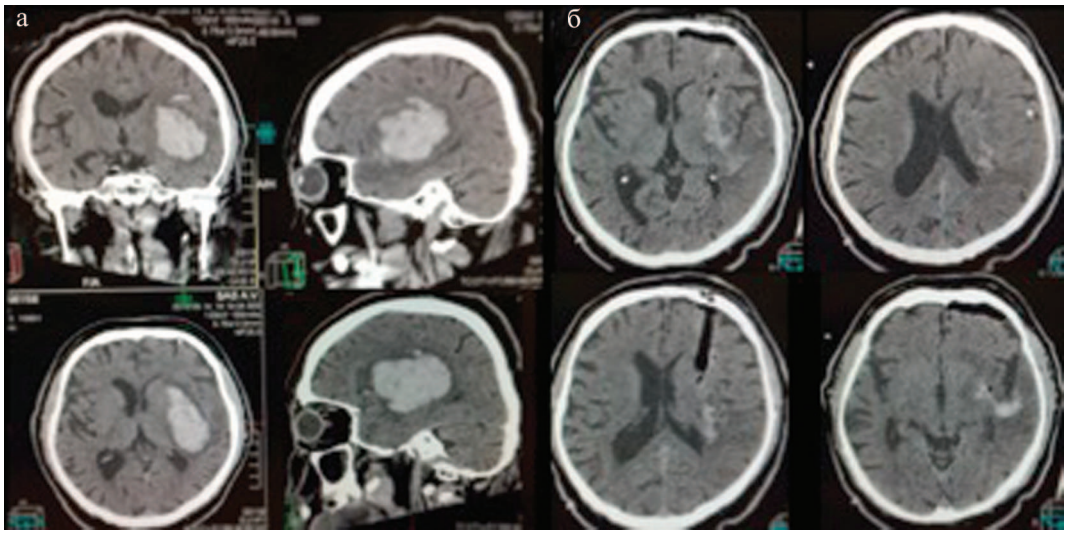


***Рис. 4.*** **СКТ пациента с путаменальной гематомой.**

а — 10 ч от начала развития заболевания; б — СКТ после эндоскопического удаления гематомы.

Мы понимаем, что делать выводы рано. Сравнение выполненной нами серии эндоскопических вмешательств с другими затруднительно ввиду отсутствия единой градации и трудности интерпретации опубликованных ранее исследований. В частности, по данным единственной статьи, опубликованной группой авторов в 2014 г. [7], пациенты с глубинными гематомами разделены только на путаменальные и таламические, что ограничивает возможности сопоставления и более глубокого анализа.

В научном сообществе до сих пор нет единого мнения относительно определения сроков и достаточной эффективности хирургического лечения пациентов с геморрагическим инсультом в сравнении с консервативной терапией. В настоящее время проводится уже четвертое рандомизированное исследование (STICH 2), которое включает сравнение консервативного и хирургического лечения у пациентов с субкортикальными кровоизлияниями. Однако, по нашему мнению, сравнение пациентов только по методу лечения, без учета его эффективности в каждой отдельной группе, может привести к недостоверным выводам.

Результаты нашей серии являются обнадеживающими, однако мы понимаем, что для получения статистически обоснованных значимых данных, методика должна быть опробована на большем числе пациентов.

**Конфликт интересов отсутствует.**

## ЛИТЕРАТУРА

1. Гусев Е.И., Скворцова В.И., Чекнева Н.С. Лечение мозгового инсульта, диагностические и терапевтические алгоритмы. М 1997.
2. Гусев Е.И., Скворцова В.И., Стаховская Л.В. Эпидемиология инсульта в России. *Неврология и психиатрия*. 2003;8:4-9.
3. Крылов В.В., Буров С.А. Метод локального фибринолиза в хирургии нетравматических внутричерепных кровоизлияний. *Вестник Российской академии медицинских наук*. 2013;7:24-31.
4. Крылов В.В. Новые технологии в хирургии нетравматических внутричерепных кровоизлияний. *Вестник Российской академии медицинских* наук. 2012;9:19-26.
5. Пирадов М.А. Геморрагический инсульт: новые подходы к диагностике и лечению. *Нервные болезни*. 2005;1:17-19.
6. Сарибекян А.С. *Хирургическое лечение геморрагического инсульта*. М.: Летопись 2009;15-28.
7. Дашьян В.Г., Коршикова А.Н., Годков И.М., Крылов В.В. Эндоскопическая хирургия геморрагического инсульта. *Неврология и психиатрия*. 2014;114:3-2:7-13.
8. Пилипенко Ю.В., Элиава Ш.Ш., Шехтман О.Д., Хейреддин А.С. Локальный фибринолиз нетравматических внутримозговых и внутрижелудочковых кровоизлияний. *Вопросы нейрохирургии*. 2012;6:3-13.
9. Гехтман А.Б., Сафин Ш.М., Хусаинов А.Р. Шкала прогноза послеоперационной летальности при гипертензивных внутримозговых кровоизлияниях. *Нейрохирургия*. 2014;4:26-31.
10. Auer LM, Deinsberger W, Niederkorn K, Gell G, et al. Endoscopic surgery versus medical treatment for spontaneous intracerebral hematoma: a randomized study. *J Neurosurgery*. 1989;70:4:530-535.
doi:10.3171/jns.1989.70.4.0530
11. Nishihara T, Nagata K, Tanaka S, Suzuki Y, Izumi, Mochizuki Y, Akabane A, Ochiai C. Newly developed endoscopic instruments for the removal of intracerebral hematoma. *Neurocrite Care*. 2005;2:1:67-74.
doi:10.1385/ncc:2:1:067.
12. Hellwig D, et al. Endoscopy in Neurosurgery. Dtsch Arztebl 2007;104:185-191.
13. Chen CC, Chung HC, Liu CL, Lee HC, Cho DY. A newly developed endoscopic sheath for the removal of large putamenal hematomas. *J Clin Neurosci*. 2009;16:10:1338-1341.
doi:10.1016/j.jocn.2009.01.037.

## Комментарий

Работа посвящена важной проблеме – хирургическому лечению гипертензивных внутримозговых кровоизлияний.

Известно, что наиболее сложным в лечении больных с внутримозговыми гематомами гипертонического генеза остается вопрос о показаниях к хирургическому вмешательству и выборе наиболее оптимального для больного метода эвакуации гематомы.

Авторы анализировали начальный опыт эндоскопического удаления глубинных гематом супратенториальной локализации у 9 пациентов и гематом мозжечковой локализации у 2 больных.

Отсутствие осложнений и положительная неврологическая динамика у всех пациентов говорят о том, что авторы провели правильную дооперационную селекцию больных и хорошо овладели техникой работы с операционным эндоскопом.

К сожалению, в статье не упоминаются технические детали операций, а именно: как авторы преодолевали сложности ориентации в полости гематомы в условиях непрозрачной за счет свежей крови среды и недоступных для визуализации карманов и за счет чего добивались надежного гемостаза?

Примечательно, что у большинства пациентов (67%) гематомы удалены в течение 1-х суток с момента кровоизлияния, при этом ни в одном из представленных наблюдений не отмечено повторных кровоизлияний. В то же время достоверно известно, что риск повторного кровоизлияния после хирургического лечения и спонтанного увеличения (экспансии) гематомы наиболее высок в течение 1-х суток геморрагического инсульта и обусловлен он в первую очередь нестабильной гемодинамикой со склонностью к артериальной гипертензии у данной категории больных. Во многих клиниках это обстоятельство, при условии стабильного состояния пациентов, является причиной отказа от операции в 1-е сутки гипертонического внутримозгового кровоизлияния с целью коррекции высокого артериального давления.

В целом, с учетом немногочисленности публикаций, посвященных эндоскопическому удалению внутримозговых гематом, статья является, безусловно, актуальной на данном этапе.

Работа требует продолжения исследований с целью набора больных до репрезентативной группы, сравнения эндоскопического метода удаления гематом с другими методиками и получения более достоверных выводов.

*Ю.В. Пилипенко* (Москва)