doi: 10.17116/neiro201579661-70

Церебровенозная ортостатическая реактивность при патологии краниовертебрального перехода (мальформация Киари)

Д.м.н. В.А. ШАХНОВИЧ, Е.В. МИТРОФАНОВА, д.м.н., проф. В.Н. ШИМАНСКИЙ, д.м.н. Н.А. КОНОВАЛОВ, д.м.н. А.Н. ШКАРУБО

ФГБНУ «НИИ нейрохирургии им. Н.Н. Бурденко» (дир. — акад. РАН А.А. Потапов), Москва

Мальформация Киари характеризуется вклинением миндалин мозжечка в большое затылочное отверстие, что приводит к нарушению циркуляции ликвора через краниовертебральный переход. Адекватным методом для выявления этих нарушений являются ортостатические нагрузки, которые приводят к перемещению ликвора через краниовертебральный переход. Возникающие при этом изменения внутричерепного давления оказывают влияние на церебровенозную ортостатическую реактивность (ЦВОР), которая оценивается неинвазивно при мальформации Киари. **Материал и методы.** Исследование проведено у 35 больных с мальформацией Киари (Киари I — 26 больных, Киари II — 9) в возрасте от 4 до 58 лет. Среди обследованных больных у 4 была выявлена гидроцефалия, у 6 — сирингомиелия. Методом транскраниальной допплерографии регистрировали венозный кровоток в прямом синусе мозга при изменении положения тела на ортостоле от +90° до –30°. **Результаты.** У больных с мальформацией Киари ЦВОР существенно отличается от нормы (более чем в 90% случаев) как ее увеличением (иногда в 5—6 раз по сравнению с верхней границей нормы — значительная гиперреактивность), так и полным отсутствием каких-либо изменений при ортостатической нагрузке (ареактивность). У больных с мальформацией Киари до хирургического лечения ЦВОР чаще всего характеризуется ареактивностью, а также умеренной или значительной гиперреактивностью. После хирургического лечения (декомпрессия большого затылочного отверстия) у больных с мальформацией Киари отмечается существенная нормализация краниовертебральных объемных соотношений, а ЦВОР чаще всего характеризуется нормореактивностью (63%), реже — умеренной гиперреактивностью. Скорость венозного кровотока в прямом синусе мозга при мальформации Киари до операции бывает повышена, а после хирургического лечения нормализуется. **Выводы.** Выявлена высокая частота нарушений ЦВОР (более 90% случаев) у больных с мальформацией Киари. После хирургического лечения этих больных больше чем в половине наблюдений (63%) отмечается полная нормализация ЦВОР.

Ключевые слова: *венозное кровообращение мозга, краниовертебральный переход, мальформация Киари.*

Cerebrovenous orthostatic reactivity in pathology of the craniovertebral junction (Chiari malformation)

V.A. SHAKHNOVICH, E.V. MITROFANOVA, V.N. SHIMANSKIY, N.A. KONOVALOV, A.N. SHKARUBO

Burdenko Neurosurgical Institute, Moscow, Russia

Objective. Chiari malformation is characterized by herniation of the cerebellar tonsils into the foramen magnum, which leads to disturbance of CSF circulation through the craniovertebral junction. Orthostatic stress, which leads to the movement of SCF through the craniovertebral junction, is an adequate method to detect these disorders. It is accompanied by changes in the intracranial pressure, affecting the cerebrovenous orthostatic reactivity (CVOR), which is noninvasively assessed in patients with Chiari malformation. **Material and methods.** The study involved 35 patients with Chiari malformation (26 patients with Chiari I and 9 patients with Chiari II) aged 4 to 58 years (of them 12 males). Hydrocephalus was diagnosed in 4 examined patients and myelosyringosis was diagnosed in 6 patients. Transcranial Doppler sonography was used to record the venous blood flow in the tentorial sinus of the brain while changing body position on the fracture table from +90° to –30°. **Results.** There is significant CVOR abnormality in most patients with Chiari malformation (more than 90%), which is characterized by either increased CVOR (sometimes 5—6-fold compared to the upper normal level (considerable hyperreactivity) or complete absence of any changes during the orthostatic load (areactivity). Before surgical treatment, CVOR of patients with Chiari malformation is often characterized by areactivity, as well as a moderate or significant hyperreactivity. After surgical treatment (decompression of the foramen magnum), patients with Chiari malformation demonstrate significant normalization of the craniovertebral volumetric ratios and CVOR if often characterized by normoreactivity (in 63%) or, more rarely, moderate hyperreactivity. The rate of venous blood flow in the tentorial sinus of the brain in patients with Chiari malformation can be increased before the surgery and normalizes after surgery. **Conclusion.** The high incidence of disturbance of CVOR (over 90%) in patients with Chiari malformation was revealed. After surgical treatment, complete normalization of CVOR was observed in more than half of these patients (63%).

Keywords: *venous circulation in the brain, craniovertebral junction, Chiari malformation.*

© Коллектив авторов, 2015

e-mail: vsnevrologiya@gmail.com

Список сокращений

ВЧД — внутричерепное давление
КВОС — краниовертебральные объемные соотношения
КВП — краниовертебральный переход
МК — мальформация Киари
ПСМ — прямой синус мозга
СВК — скорость венозного кровотока
ТКД — транскраниальная допплерография
ЦВОР — цереброваскулярная ортостатическая реактивность

Краниовертебральный переход (КВП) представлен двумя верхними шейными позвонками и смежными отделами основания черепа. К группе достаточно частых видов патологии КВП относится мальформация Киари (МК) — опущение миндалин мозжечка в большое затылочное отверстие со сдавлением продолговатого мозга. В норме миндалины мозжечка расположены выше большого затылочного отверстия. У больных с МК миндалины мозжечка спускаются вниз до уровня первого, а иногда и второго шейных позвонков, блокируя движение спинномозговой жидкости. Таким образом, МК характеризуется диспропорцией объема содержимого задней черепной ямки и ее размеров. В результате такой диспропорции происходит смещение миндалин мозжечка ниже (⩾5 мм) уровня большого затылочного отверстия — Киари I. Более значительное смещение миндалин мозжечка вместе с нижним червем вплоть до второго шейного позвонка или ниже, а также каудальная дислокация нижних отделов ствола мозга в большое затылочное отверстие характерны для более выраженных проявлений МК – Киари II. Частота встречаемости МК может соответствовать 560 на 100 000 населения [1]. Вклинение миндалин мозжечка в большое затылочное отверстие может привести к нарушению циркуляции ликвора через КВП. При патологии КВП может измениться не только ликвородинамика, но также и условия оттока венозной крови из полости черепа. Для оценки ликвородинамики в КВП при МК в настоящее время широко используется фазоконтрастная МРТ [2—4]. Этот метод позволяет оценить изменения скорости ликворотока через КВП и дает возможность выявить его блокаду [4]. N. Shaffer и соавт. [4], анализируя результаты этих исследований, указывают на их противоречивый характер и возможные источники ошибок. N. Alperin и соавт. [5] с использованием фазоконтрастной МРТ не выявили какого-либо статистически достоверного отличия скорости ликворотока на уровне КВП у больных с МК и в контрольной группе здоровых людей. Эти же авторы использовали модифицированный метод МРТ для количественной оценки изменений упругоэластических свойств цереброспинальной системы. С применением этого метода было установлено, что патологические изменения КВП при МК приводят к статистически достоверному уменьшению податливости (complains) цереброспинальной системы и соответственно к увеличению ее упругости (elastance) [5]. При этом обратный эффект — существенное увеличение податливости мозга (соответственно уменьшение упругости) — это основной результат хирургической декомпрессии КВП при МК. Названные изменения могут быть обусловлены нормализацией ликворотока через КВП при МК. В то же время после хирургической декомпрессии большого затылочного отверстия изменения степени смещения мозговых структур и скорости ликворотока в области КВП выражены значительно меньше, чем увеличение податливости цереброспинальной системы [5]. Таким образом, общемозговые факторы (изменение упругоэластических свойств цереброспинальной системы) значительно более специфичны для МК, чем локальные изменения скорости ликворотока в области КВП. Известно, что МК относится к группе наследственных заболеваний. Вместе с тем клинические проявления МК отмечаются чаще всего во взрослом возрасте. По мнению N. Alperin и соавт. [5], такое позднее выявление клинических симптомов МК обусловлено постепенным увеличением упругости мозга с возрастом [6]. В Институте нейрохирургии им. Н.Н. Бурденко был разработан неинвазивный ультразвуковой метод, позволяющий оценивать не только упругоэластические свойства цереброспинальной системы, но и венозное кровообращение мозга и ликвородинамику [7, 8].

Цель настоящего исследования — использование этого метода для изучения упругоэластических свойств цереброспинальной системы, ликвородинамики и венозного кровообращения мозга у больных с МК.

Клинический материал

Исследование проведено у 35 больных с МК (Киари I — 26 больных, Киари II — 9) в возрасте от 4 до 58 лет. Среди обследованных больных у 4 была выявлена гидроцефалия, у 6 — сирингомиелия. Чаще всего у обследованных больных отмечались боли в шее, интенсивная головная боль, усиливающаяся при чихании и кашле, нарушение глотания, чувствительные и двигательные нарушения: онемение в конечностях, атаксия. Вклинение миндалин моз-

жечка в затылочное отверстие составляло в среднем 8,2±3,1 мм. При этом не выявлено какой-либо корреляции между степенью вклинения в затылочное отверстие и выраженностью неврологической симптоматики.

Методика собственных исследований

Доктрина Монро—Келли [9, 10] предусматривает нормальные соотношения основных объемов внутри черепа (мозговой ткани, крови и ликвора). Изменение одного из этих объемов возможно только при сочетанном изменении объемов других компонентов внутричерепного содержимого. В настоящее время установлено, что мозговая ткань в норме имеет объем 1100—1300 см³, ликвор — 130—150 см³, кровь — 60—80 см³ [11]. Стабильность церебральной гемодинамики обусловлена функционированием сложной, многокомпонентной системы регуляции мозгового кровотока [12—14]. Помимо количественной оценки каждого из внутричерепных объемов (мозговая ткань, кровь и ликвор), существенное значение имеет суммарная характеристика краниовертебральных объемных соотношений (КВОС), которая определяется как «теснота» (tightness) [15—17] всей цереброспинальной системы в целом. С этой целью изучается зависимость между дополнительным объемом, вводимым в ликворное пространство, и возникающими при этом изменениями внутричерепного давления (ВЧД). В качестве дополнительного объема обычно используется стерильный физраствор, вводимый эндолюмбально, причем одновременно оцениваются изменения ВЧД (инфузионный тест) [15—18]. К сожалению, инвазивность этого метода значительно ограничивает возможности его клинического применения. Изменения КВОС возникают в естественных физиологических условиях. При изменении положения тела из вертикального до состояния антиортостаза происходит частичное перемещение ликвора из спинального во внутричерепное ликворное пространство. Такая естественная, неинвазивная, интракраниальная «инфузия» ликвора через КВП приводит к увеличение внутричерепного объема ликвора и к повышению ВЧД. В этих условиях происходит «манжеточное» сдавливание мостиковых вен, проходящих в субарахноидальном пространстве, что сопровождается ослаблением венозного оттока с поверхности мозга в верхний сагиттальный синус и усилением коллатерального венозного оттока через глубокие вены мозга и прямой синус мозга (ПСМ) [19]. Неудивительно поэтому, что между ВЧД, измеренным с помощью катетера, введенного в желудочковую систему мозга, и скоростью кровотока в ПСМ, зарегистрированной методом транскраниальной допплерографии (ТКД), выявлена высокая степень корреляции [20], что открывает возможность неинвазивной оценки ВЧД. ВЧД можно измерять неинвазивно, меняя положение тела на ортостоле [21]. Адекватным методом исследования КВОС является использованная в наших исследованиях допплерографическая регистрация венозного кровотока в ПСМ при ортостатических нагрузках, что позволяет также оценивать состояние ликвородинамики [8, 22]. В наших исследованиях изучалось изменение систолической скорости венозного кровотока в ПСМ, а также амплитуды пульсовых колебаний венозного кровотока при ортостатических нагрузках как у здоровых людей **(рис. 1)**, так и у пациентов с патологией. Для неинвазивного исследования СВК в ПСМ методом ТКД ультразвуковой датчик располагался на поверхности черепа в области наружной затылочной бугристости. При этом прямой синус мозга лоцировался на глубине 55 мм. Исследование ЦВОР было проведено у 45 здоровых людей в возрасте от 2 до 82 лет. На **рис. 1** представлен ортостатический профиль венозного кровообращения мозга у здоровой женщины.

Как видно на **рис. 1**, СВК в ПСМ остаются стабильными в большом диапазоне изменений положения тела на ортостоле — от +90° до 0°. В то же время в диапазоне от 0° до –30° СВК в ПСМ градуально нарастают. Причиной таких изменений венозного кровотока могут явиться постуральные колебания ВЧД, в основе которых лежит перераспределение ликвора в пределах церебрального и спинального ликворных пространств. Использование аналогичной функциональной нагрузки (изменение положения тела на ортостоле в том же диапазоне от +90 ° до –30°) у 7 больных, оперированных по поводу опухолей мозга, у которых вентрикулярное давление постоянно измерялось с помощью имплантированных телеметрических датчиков, также были выявлены 2 зоны — стабильного и градуально нарастающего — вентрикулярного давления [21]. Зона стабильного давления обычно была расположена в диапазоне от +25°, +35° вплоть до +90°, а зона нарастающего дав-

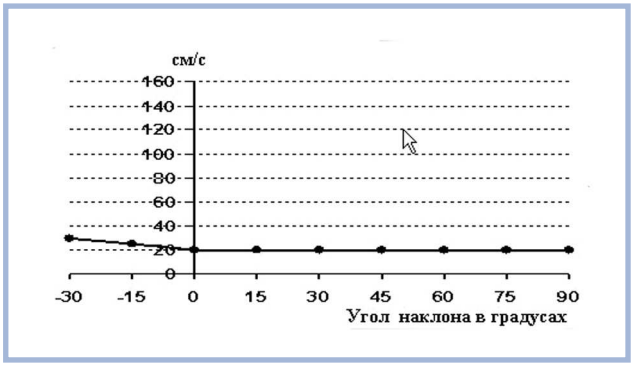

Рис. 1. **Ортостатический профиль венозного кровообращения мозга у здоровой женщины 24 лет (оценка по систолической скорости венозного кровотока — вертикальная ось). На горизонтальной оси — изменения положения тела на ортостоле.**

ления соответствовала диапазону ортостатической нагрузки от −25° до +30°, причем зависимость между степенью наклона тела и повышением вентрикулярного давления приближалась к линейной. Наличие двух зон — стабильного и нарастающего ВЧД — при постепенном увеличении дополнительного объема внутри черепа было выявлено как в экспериментальных [23], так и в клинических [15] исследованиях. При этом зона стабильного давления характеризует пространственную внутричерепную компенсацию (резервная емкость), а зона нарастающего давления — эластическую компенсацию (градиент упругости).

В наших исследованиях регистрация систолической скорости венозного кровотока в ПСМ производилась методом ТКД при градуальном изменении положения тела на ортостоле от +90° до −30°. При этом зависимость систолической скорости кровотока от положения тела характеризуется двумя прямыми линиями: 1) зона пространственной компенсации, где систолическая скорость кровотока стабильна; 2) зона эластической компенсации, в которой систолическая скорость кровотока градуально возрастает. При этом угол наклона этой прямой характеризует упругость краниовертебрального содержимого, а точка пересечения этих двух прямых линий характеризует его резервную емкость (РЕ). СВК в зоне пространственной компенсации стабильна и характеризует состояние венозного кровообращения головного мозга. В результате произведенных исследований выявлена группа больных, у которых СВК в ПСМ оставалась стабильной (ареактивность) при изменении положения тела на ортостоле во всем диапазоне – от ортостаза (+90°) до антиортостаза (−30°). В то же время у других больных отмечалось увеличение СВК в ПСМ разной степени при изменении положения тела на ортостоле в том же диапазоне. Учитывая эти данные, наиболее адекватным термином, характеризующим изменения венозного кровотока при ортостатической функциональной нагрузке, является термин «церебровенозная ортостатическая реактивность» (ЦВОР). Для определения ЦВОР степень увеличения СВК в ПСМ, измеряемая в см/с, делится на весь диапазон изменения положения тела на ортостоле в градусах, в пределах которого происходило нарастание СВК в ПСМ. У обследованных нами здоровых людей основные количественные характеристики КВОС были достаточно стабильны, а границы их колебаний внесены в клинический протокол **(см. таблицу)**. **В таблице** представлены результаты исследования венозного кровообращения мозга, ликвородинамики и краниовертебральных объемных соотношений у здоровых людей.

Как видно из данных **таблицы**, у здоровых людей резервная емкость (РЕ) КВОС колеблется от 0° до +15°, систолическая скорость венозного кровотока в зоне пространственной компенсации (СВК) — от 14 до 28 см/с, амплитуда пульсовых колебаний венозного кровотока в этой же зоне (АМП) колеблется в норме от 6 до 8 см/с, церебровенозная ортостатическая реактивность (ЦВОР) — от 0,15 до 0,35 см/с/°. Ликвородинамика (ЛД) оценивается по времени возвращения скорости венозного кровотока к стабильному уровню при переводе ортостола из горизонтального в вертикальное положение (в норме не более 5 с).

Все результаты обрабатывались статистически. При сопоставлении результатов повторных исследований одного и того же человека выявлена высокая воспроизводимость метода. Данные **таблицы** свидетельствуют, что у здоровых людей ЦВОР характеризуется стабильностью и изменяется в незначительных пределах.

Вместе с тем при различных изменениях краниовертебральных объемных соотношений ЦВОР существенно отличалась от нормы, как увеличением (иногда в 5—6 раз по сравнению с верхней границей нормы — значительная гиперреактивность), так и выраженным снижением (вплоть до полного отсутствия каких-либо изменений венозного кровотока в прямом синусе мозга при ортостатической нагрузке — ареактивность). При этом у разных больных выявляется разная степень изменений ЦВОР (ареактивность, гипореактивность, нормореактивность, умеренная или значительная гиперреактивность).

Количественные характеристики изменений церебровенозной ортостатической реактивности (ЦВОР см/с/°) разной степени представлены следующим образом.

На **рис. 2** представлены различные типы церебровенозной ортостатической реактивности (ЦВОР).

Венозное кровообращение мозга, ликвородинамика и краниовертебральные объемные соотношения. Протокол обследования

Параметр	Норма
Систолическая скорость кровотока ($СВК_1$) в прямом синусе в горизонтальном положении, см/с	14—28
Амплитуда пульсаций ($АМП_1$) в прямом синусе в горизонтальном положении, см/с	6—8
Систолическая скорость кровотока ($СВК_2$) в прямом синусе в зоне пространственной компенсации, см/с	14—28
Амплитуда пульсаций ($АМП_2$) в прямом синусе в зоне пространственной компенсации, см/с	6—8
Ликвородинамика (ЛД)	Не более 5 с
Церебровенозная ортостатическая реактивность (ЦВОР), см/с/°	0,15–0,35
Резервная емкость (РЕ), °	0 (+15)

Одним из вариантов ЦВОР является ареактивность (верхняя кривая на **рис. 2**), для которой характерно отсутствие каких-либо изменений СВК в ПСМ во всем диапазоне изменений положения тела на ортостоле (от –30° до +90°).

Результаты

Только у 3 из 35 обследованных больных с МК (9%) до операции не было выявлено каких-либо изменений ЦВОР. Во всех остальных 32 наблюдениях до операции отмечались разные виды нарушений ЦВОР (ареактивность, умеренная или значительная гиперреактивность). В то же время после хирургического лечения более чем в половине наблюдений (63%) выявлялась полная нормализация ЦВОР, а в остальных наблюдениях — умеренная церебровенозная ортостатическая гиперреактивность.

Церебровенозная ортостатическая ареактивность наблюдалась до операции у 14 больных с МК. У этих же больных выявлялось увеличение СВК в ПСМ.

Примером церебровенозной ортостатической ареактивности на фоне повышения СВК и нормализации ЦВОР после хирургической декомпрессии большого затылочного отверстия могут служить результаты обследования женщины 37 лет с МК. У этой больной 6 лет назад после черепно-мозговой травмы (падение с высоты собственного роста с ударом затылком, не сопровождавшимся потерей сознания) появились и постепенно прогрессировали боль в голове и шее. Через 1 год после появления болевого синдрома МРТ выявила МК (пролабирование миндалин мозжечка в большое затылочное отверстие на 8 мм ниже линии Чемберлена—Киари II). Постоянно получала консервативную терапию, однако боль в шее постепенно усиливалась, особенно через 1 год после повторной черепно-мозговой травмы (удар сверху в область затылка). Год назад появилось периодическое онемение левой руки. Один из приступов головной боли сопровождался сильным головокружением и потерей сознания. При повторном МРТ отмечено более значительное опущение миндалин мозжечка ниже линии Чемберлена на 13 мм. При неврологическом обследовании выявлены боли в затылочной области, легкая стволово-мозжечковая симптоматика в виде нистагма при взоре в стороны и неустойчивости в позе Ромберга, преходящая гипестезия в области сегментов C_V—C_{VI} слева.

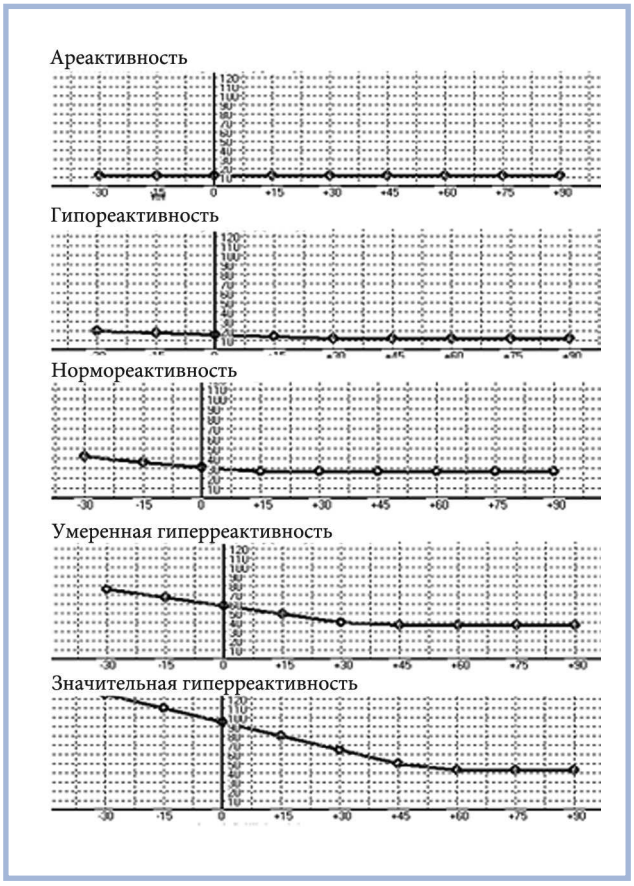

Рис. 2. **Разная степень церебровенозной ортостатической реактивности (ЦВОР).**

Произведена операция «Ламинэктомия С1. Декомпрессия краниовертебрального перехода». Ранний послеоперационный период протекал без осложнений, отмечался регресс неврологической симптоматики в виде уменьшения боли в шее и голове, исчезли чувствительные нарушения и стволово-мозжечковые симптомы.

На **рис. 3** представлены результаты обследования этой больной.

До операции у этой больной отмечалась церебровенозная ортостатическая ареактивность, что можно объяснить блокадой ликворотока на уровне краниовертебрального перехода. Вместе с тем до операции скорость венозного кровотока в прямом синусе мозга была увеличена (45 см/с), что могло быть обусловлено повышением ВЧД. После операции венозный кровоток в прямом синусе мозга и ЦВОР нормализовались (скорость венозного кровотока снизилась до 20 см/с, а ЦВОР соответствовала нормореактивности –0,33 см/с/°), что может указывать на нормализацию ВЧД и восстановление нормального ликворотока в краниовертебральном переходе.

Чаще всего у больных с МК до операции выявлялась церебровенозная ортостатическая гиперреактивность (18 наблюдений). После хирургического лечения у этой группы больных ЦВОР снижалась вплоть до нормореактивности.

При оценке распределения ЦВОР до операции чаще всего выявлялась церебровенозная ортостатическая ареактивность, а также умеренная гиперреактивность. В то же время нормореактивность и значительная гиперреактивность выявлялись суще-

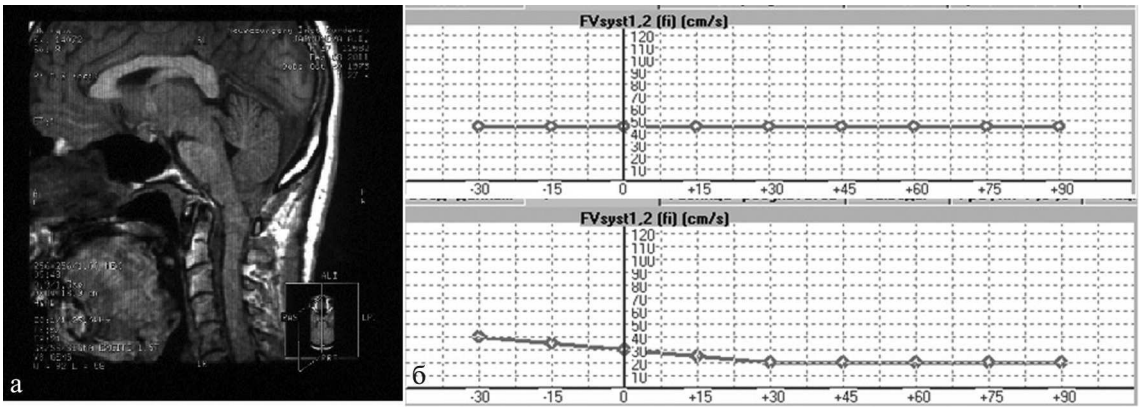

Рис. 3. **Результаты обследования больной: 37 лет с мальформацией Киари.**

а — МРТ-исследование головного мозга до операции показывает, что миндалины мозжечка опущены в затылочное отверстие; б — исследование церебровенозной ортостатической реактивности (справа вверху — до операции, справа внизу — после операции).



Рис. 4. **Частота встречаемости различной степени изменений церебровенозной ортостатической реактивности (ЦВОР) у больных с мальформацией Киари до операции (слева) и после операции (справа).**

Вертикальная ось — разная степень изменений ЦВОР: (ареактивность, гипореактивность, нормореактивность, умеренная гиперреактивность, значительная гиперреактивность).
Горизонтальная ось — число наблюдений.

ственно реже. У этой же группы больных до операции церебровенозная ортостатическая гипореактивность не была выявлена ни в одном из наблюдений **(см. рис. 4 слева)**.

После хирургического лечения больных с МК существенно изменились КВОС — у большинства больных выявлялась церебровенозная ортостатическая нормореактивность, реже — умеренная гиперреактивность **(см. рис. 4 справа)**. После операции ни у одного из больных не была обнаружена церебровенозная ортостатическая ареактивность, а также значительная гиперреактивность, которые имели место до операции. Церебровенозная ортостатическая ареактивность при МК сочетается с увеличением средних значений СВК в ПСМ, которая достигала –32,6 см/с (в норме –24,3 см/с, причем отличие скорости венозного кровотока при МК от нормы статистически достоверно (p<0,004). После хирургического лечения СВК в ПСМ уменьшается статистически достоверно (p=0,003).

Обсуждение

КВП имеет ключевое значение для взаимодействия ликворных систем головного и спинного мозга. Патология КВП может привести к изменениям этого взаимодействия, нарушениям ликвородинамики и венозного кровообращения мозга. Исследо-

вание этих нарушений способствует выяснению степени затруднений проходимости КВП, что может иметь диагностическое значение для определения показаний к хирургическому лечению и оценки его эффективности.

В настоящее время установлено, что изменение положения тела здорового человека в пространстве приводит к существенным колебаниям ВЧД: при ортостазе (вертикальное положение) ВЧД падает, а в горизонтальном положении и при антиортостазе (голова ниже горизонтального уровня) ВЧД повышается [21]. Одной из причин постуральных колебаний ВЧД при изменении положения тела может служить перемещение ликвора через КВП. Гравитационные влияния в пределах одной и той же ортостатической нагрузки могут привести к перемещению ликвора в КВП в разных направлениях: в каудальном — при ортостазе и в оральном — при антиортостазе. Поэтому ортостатические нагрузки являются адекватным методом оценки проходимости КВП, способствуя выявлению его блокады, а также разной степени стенозирования. Особенно четко роль гравитационных влияний на КВОС и венозное кровообращение мозга выявляются в условиях невесомости при космических полетах [25]. Для постуральных колебаний ВЧД могут иметь значение также различные условия оттока венозной крови из полости черепа. В горизонтальном положении отток венозной крови из черепа осуществляется преимущественно по яремным венам, а в вертикальном положении — по венам позвоночного сплетения [25, 26, 28]. Объемная скорость кровотока по внутренним яремным венам в вертикальном положении составляет 70 мл/мин, а в горизонтальном положении увеличивается в 10 раз, достигая 700 мл/мин [26]. В вертикальном положении значительно увеличивается (в 2,8 раза) податливость (complains) и соответственно уменьшается упругость (elastance) цереброваскулярной системы [27]. Вместе с тем ВЧД и упругость мозга находятся в экспоненциальной зависимости от объема внутричерепного содержимого [18]. В вертикальном положении уменьшается внутричерепной объем крови и ликвора, что и служит причиной снижения ВЧД [28]. При патологии КВП может измениться ликвородинамика, а также условия оттока венозной крови из полости черепа.

В наших исследованиях у больных с МК было обнаружено два основных типа изменений ЦВОР: ареактивность и гиперреактивность (умеренная или значительная). Церебровенозная ортостатическая ареактивность при патологических процессах в области КВП, вероятнее всего, обусловлена блокадой циркуляции ликвора между субарахноидальными пространствами головного и спинного мозга. Разобщение церебрального и спинального ликворных пространств является, по-видимому, основной причиной сирингомиелии при мальформации Киари [28—30]. Кроме того, при вклинении миндалин мозжечка в большое затылочное отверстие происходит компрессия внутреннего позвоночного венозного сплетения, расположенного экстрадурально. При этом нарушается перераспределение оттока венозной крови из черепа при ортостатической нагрузке, что также может способствовать развитию церебровенозной ортостатической ареактивности. У здорового человека, находящегося в условиях антиортостаза, ликвор частично перемещается из спинального в церебральное ликворное пространство, что приводит к повышению ВЧД. Высокая степень корреляции между ВЧД и СВК в ПСМ [20] может послужить причиной увеличения СВК в ПСМ в условиях антиортостаза. Отсутствие такого увеличения СВК в ПСМ при антиортостазе и развитие церебровенозной ортостатической ареактивности могут указывать на блокаду КВП и разобщение ликворных пространств головного и спинного мозга при МК. Адекватным методом оценки проходимости КВП является регистрация ВЧД при ортостатических нагрузках с помощью расположенных экстрадурально датчиков ВЧД. Использование этого метода у больных с МК позволило выявить статистически достоверное ослабление постуральных колебаний ВЧД, что свидетельствовало о нарушении проходимости КВП [31]. Однако инвазивность этого метода значительно затрудняет его клиническое применение. У больных с МК выявлялась не только церебровенозная ортостатическая ареактивность, но также гиперреактивность, вероятнее всего, обусловленная затруднением ликворотока через КВП, что приводит к увеличению ВЧД и упругости КВОС. Увеличение упругости (снижение податливости мозга) было выявлено при МК также в исследованиях N. Alperin и соавт. [5], в которых был использован модифицированный метод МРТ. После хирургического лечения (декомпрессия большого затылочного отверстия) у обследованных нами больных обнаружена существенная нормализация КВОС, а ЦВОР чаще всего характеризовалась нормореактивностью, реже – умеренной гиперреактивностью. Церебровенозная ортостатическая ареактивность, характерная для блокады КВП, после хирургического лечения больных с МК не выявлялась ни в одном из наблюдений.

Хирургическая декомпрессия КВП приводила к частичной или полной нормализации ЦВОР после ареактивности, выявленной до операции. В тех наблюдениях, в которых до операции отмечалась церебровенозная ортостатическая гиперреактивность, после хирургического лечения степень гиперреактивности всегда уменьшалась, как правило, до нормальных значений, причем эти изменения были статистически достоверными. По данным N. Alperin и соавт. [5], полученным с использованием модифицированного метода МРТ, существенное уве-

личение податливости мозга (соответственно уменьшение упругости) — основной эффект хирургической декомпрессии КВП при МК. Эти изменения могут быть обусловлены нормализацией ликворотока через КВП. При МК изменения степени смещения мозговых структур и скорости ликворотока в области КВП после хирургической декомпрессии выражены значительно меньше, чем увеличение податливости краниовертебрального содержимого.

Основным результатом произведенных исследований является выявление высокой частоты нарушений ЦВОР (более 90%) у больных с МК. В то же время после хирургического лечения у этих больных больше чем в половине наблюдений (63%) отмечается полная нормализация ЦВОР, а у остальных больных — статистически достоверное уменьшение степени нарушений. При этом после хирургического лечения полностью исчезает церебровенозная ортостатическая ареактивность, свидетельствующая о блокаде КВП, а также уменьшается статистически достоверно степень гиперреактивности, характерной для стенозирования КВП. Эти данные свидетельствуют о высокой диагностической значимости ЦВОР для оценки проходимости КВП.

Изменения ЦВОР до операции (ареактивность, гиперреактивность) и ее нормализация после хирургического лечения наблюдались не только при МК, но также при опухолях в области КВП [32] и инвагинации зубовидного отростка C_{II} позвонка [33], что может указывать на их зависимость не от особенностей разных клинических форм, а от нарушений ликвородинамики и гемодинамики в области КВП. Для блокады КВП характерна церебровенозная ортостатическая ареактивность, которая сочеталась обычно со статистически достоверным увеличением СВК в ПСМ (вплоть до 80 см/с) по сравнению с контрольной группой здоровых людей, причем после хирургического лечения СВК в ПСМ обычно нормализуется. Увеличение средних значений СВК вдвое по сравнению с нормой может быть обусловлено внутричерепной гипертензией, учитывая выраженную корреляцию СВК в ПСМ и ВЧД [20].

Церебровенозная ортостатическая ареактивность наблюдалась также при идиопатической нормотензивной гидроцефалии [22], однако при этой клинической форме она характеризовалась не увеличением, а существенным снижением СВК в ПСМ (вплоть до 10 см/с). Причиной церебровенозной ортостатической ареактивности при идиопатической нормотензивной гидроцефалии является, по-видимому, атрофический процесс в головном мозге.

Таким образом, произведенные нами исследования больных с МК выявили у них выраженные нарушения ЦВОР, а также частичную или полную ее нормализацию после хирургического лечения. Периоперационное ультразвуковое исследование венозного кровообращения мозга целесообразно производить не только до и после хирургического лечения, но и непосредственно во время операции [34].

Выводы

1. У больных с патологией краниовертебрального перехода (мальформация Киари) до хирургического лечения чаще всего наблюдается церебровенозная ортостатическая ареактивность, а также умеренная или значительная гиперреактивность.

2. После хирургического лечения (декомпрессия большого затылочного отверстия) у больных с мальформацией Киари отмечается существенная нормализация краниовертебральных объемных соотношений, а церебровенозная ортостатическая реактивность чаще всего характеризуется нормореактивностью, реже умеренной гиперреактивностью.

3. Скорость венозного кровотока в прямом синусе мозга при патологии краниовертебрального перехода (мальформация Киари) до операции бывает повышена, а после хирургического лечения нормализуется.

Конфликт интересов отсутствует.

ЛИТЕРАТУРА

1. Elster AD, Chen VYM. Chiari I malformations clinical and radiologic reappraisal. *Radiology*. 1992;183:347-353.
   doi: 10.1148/radiology.183.2.1561334.
2. Реутов А.А. *Принципы диагностики и тактика хирургического лечения больных с мальформацией Киари I типа*: Дис. ... М. 2012.
3. Реутов А.А., Корниенко В.Н., Арутюнов Н.В., Фадеева Л.М. Особенности ликворотока на верхнешейном уровне в норме и у больных с мальформацией Киари I. *Вестник рентгенологии и радиологии*. 2009;4:37-42.
4. Shaffer N, Martin B, Loth F. Cerebrospinal fluid hydrodynamics in type I Chiari malformation. *Neurological Research*. 2011;l33:3:1-15.
   doi: 10.1179/016164111X12962202723805.
5. Alperin N, Sivaramakrishnan A, Lichtor T. Magnetic resonance imaging – based mearsuments of cerebrospinal fluid and blood flow as indicators of intracranial complains in patients with Chiari malformation. *J Neurosurgery*. 2005;103:46-52.
   doi:10.3171/jns.2005.103.1.0046.
6. Kiening KL, Schoening WN, Lanksch WR. Intracranial compliance as a bed-side monitoring technique in severely head-injured patients. *Acta Neurochirurg*. Suppl 2002;81:177-180.
   doi:10.1007/2F978-3-7091-6738-0_46.
7. Шахнович В.А., Галушкина А.А. Особенности венозного кровообращения головного мозга при доброкачественной внутричерепной гипертензии. *Ангиология и сосудистая хирургия*. 1998;4:1:65-71.
   doi: S0929-8266(97)90009-4.
8. Shakhnovich AR, Shakhnovich VA, GalushkinaAA. Non-invasive assessment of the elastance (E) and reserve capacity of the intracranial content (RCIC) via FV measurement in the straight sinus (SS) by TCD during body tilting test (BTT). *J Neuroimaging*. 1999;9:141-149.

doi: S0929-8266(97)90130-0.

9. Monro A. *Observations on the structure and function of the nervous system*. Creech and Johnson, Edinburgh, 1783.
10. Kellie G. An account of the appearances observed in the dissection of two of three individuals presumed to have perished in the storm of the 3D, and whose bodies were discovered in the vicinity of Leth on the morning of the 4th, November 1824, with some reflections on the pathology of the brain. Trans, Med.-Chir. Soc. Edindburgh 1824;1:84-169.
11. Popovic D, Khoo M, Lee S. Noninvasive monitoring of intracranial pressure. *Recent patents on biomedical engineering*. 2009;2:165-169.

    doi: LiveAll1.
12. Шахнович В.А. *Ишемия мозга. Нейросонология*. М. 2002;305.
13. Шахнович В.А. *Ишемический инсульт*. М. 2006;308.
14. Шахнович В.А. *Современные возможности нейросонологии в нейрохирургии*. В кн.: Нейрохирургия: руководство для врачей. В 2 т. Под ред. Древаля О.Н. Т. 1. М. 2013;524556.
15. Шевчиковский Е., Шахнович А.Р., Коновалов А.Н., Томас Д.Г., Корсак-Сливка И., Дубова С.Б., Куницкий А., Сливка С., Милованова Л.С., Дитко П. Использование ЭВМ для интенсивного наблюдения за состоянием больных в нейрохирургической клинике. *Вопросы нейрохирургии*. 1980;3:7-16.
16. Szewczykowski J. A method of estimating intracranial decompensation in man. J *Neurosurg*. 1976;45:155-158.

    doi:10.3171/jns.1976.45.2.0155.
17. Szewczykowski J. A fast method of estimating the elastance of the intracranial system. *J Neurosurg*. 1977;47:19-26.

    doi:10.3171/jns.1977.47.1.0019.
18. Marmarou A, Shulman K, La Morgese J. Compartmental analysis of compliance and outflow resistance of the cerebrospinal fluid system. *J Neurosurg*. 1975;43:523-534.

    doi: 10.3171/jns.1975.43.5.0523.
19. Valdueza JM, Schultz M, Harms L. Venous transcranial doppler ultrasound monitoring in Acute Dural Sinus Thrombosis. *Stroke*. 1995;26:7:1196-1199.

    doi:10.1161/01.str.26.7.1196/
20. Schoser BG, Riemenschneider N, Hansen HC. The impact of raised intracranial pressure on cerebral venous hemodynamics: a prospective venous transcranial Doppler ultrasonography study. *J Neurosurg*. 1999;91:744-749.

    doi: 10.3171/jns.1999.91.5.0744.
21. Chapman P, Cosman ER, Arnold MA. The relationship between ventricular fluid pressure and body position in normal subjects and subjects with shunts: a telemetric study. *Neurosurgery*. 1990;26(2):181-189.

    doi: 10.1227/00006123-199002000-00001.
22. Шахнович А.Р., Шахнович В.А. Церебровенозная ортостатическая реактивность (ЦВОР) при гидроцефалии и внутричерепной гипертензии. *Нейрохирургия и неврология детского возраста*. 2013;3:11-25.
23. Langfitt TW, Weinstein JD, Kassel NF. Cerebral vasomotor paralysis produced by intracranial hypertension. *Neurology*. 1965;15:21:622-641.

    doi: 10.1212/wnl.15.7.622.
24. Исраилян Л.А., Шиманский В.Н., Отаманов Д.А., Пошатаев В.К., Лубнин А.Ю. Положение больного на операционном столе в нейрохирургии: сидя или лежа. *Анестезиология и реаниматология*. 2013;4:18-25.
25. Galushkina AA, Shakhnovich VA, Myasnicov VI, Stepanova SI. The influence of space flight (SF) on cerebral arterial inflow (CAI) and cerebral venous outflow (CVO). *European journal of ultrasound*. 1997 May;5:Suppl. 1:52.

    doi: S0929-8266(97)90124-5.
26. Valdueza JM, von Munster T, Hoffman O, et al. Postural dependency of the cerebral venous outflow. *Lancet*. 2000;355:200-201.

    doi: S0140673699048047.
27. Alperin N, Lee SH, Sivaramakrishnan A, et al. Quantifying the Effect of Posture on Intracranial Physiology in Humans by MRI Flow Studies. *Journal of Magnetic Resonance Imaging*. 2005;22:591-596.

    doi: 10.1002/jmri.20427.
28. Gisolf J, Lieshout J, Haurden H. et al. Human cerebral venous outflow pathway depends on posture and central venous pressure. *J Physiol*. 2004;569:1:317-327.

    doi: 10.1113/jphysiol.2004.070409.
29. Klekamp J. The pathophysiology of Syringomyelia- Hystorical overview and current concept. *Acta Neurochirurg*. 2002;144:649-664.

    doi: 10.1007/978-3-642-56023-1_2.
30. Levine DN. The pathogenesis of syringomyelia associated with lesions of foramen magnum: a critical review of existing theories and a proposal of a new hypothesis. *J of Neurol Sci*. 2004;220:3-21.

    doi: S0022510X04000607.
31. Poca MA, Sahuquillo J, Topczewski T, et al. Posture-induced Changes in Intracranial Pressure: A Comparative Study in Patients with and without a Cerebrospinal Fluid Block at the Craniovertebral Junction. *Neurosurgery*. 2006;58:5899-5906.

    doi: 10.1227/01.neu.0000209915.16235.6d.
32. Митрофанова Е.В, Шахнович В.А., Шкарубо А.Н., Андреев Д.Н. Цереброваенозная ортостатическая реактивность при опухолях, расположенных в области краниовертебрального перехода. *Российский нейрохирургический журнал им. проф. А.Л. Поленова*. 2014;6 (специальный выпуск):158.
33. Митрофанова Е.В., Шахнович В.А., Шкарубо А.Н., Андреев Д.Н., Громов И.С. Венозное кровообращение головного мозга и ликвородинамика при патологии краниовертебрального перехода (инвагинация зубовидного отростка С2 позвонка). *Российский нейрохирургический журнал им. проф. А.Л. Поленова*. 2014;6 (специальный выпуск):253-255.
34. Гуща А.О., Шахнович А.Р., Кащеев А.А., Арестов С.О., Абузайд С.М. Новая миниинвазивная методика хирургического лечения аномалии Арнольда—Киари: экспериментально-клиническое исследование. *Российский нейрохирургический журнал им. проф. А.Л. Поленова*. 2010;2:4:28-39.

Комментарий

Предложенная нашему вниманию работа посвящена актуальной проблеме — исследованию объемных соотношений структур краниовертебрального перехода, ликвородинамических и гемодинамических особенностей данной области при аномалии Киари I и II типа в дооперационном и послеоперационном периодах.

Аномалия Киари является широко распространенным заболеванием, в значительной части случаев требующим нейрохирургического лечения. Тем не менее сведения о глубинных патофизиологических механизмах клинико-неврологических нарушений при данной мальформации остается не до конца изученной. Эти факторы обусловливают научно-практическую важность изложенных в статье наблюдений.

В исследование были включены 35 пациентов с аномалией Киари. У больных проводилась регистрация венозного кровотока в прямом синусе мозга на ортостоле в положении от +90° до –30° наклона (оригинальная автор-

ская методика). Было выявлено, что в дооперационном периоде для больных с аномалией Киари характерны умеренно или значительно повышенная церебровенозная ортостатическая реактивность (ЦВОР) (гиперреактивность), либо отсутствие изменений при ортостатической нагрузке (ареактивность). Установлено, что после хирургического лечения (декомпрессия краниовертебрального перехода и пластика ТМО) отмечается нормализация ЦВОР, чаще всего характеризующаяся нормореактивностью (63% случаев). После оперативного лечения также отмечается нормализация скорости кровотока в прямом синусе мозга.

Рассмотренный авторами материал и сделанные ими выводы позволяют не только объективизировать результат нейрохирургического лечения, но и выявить ведущий патофизиологический механизм, обусловливающий характер нарушений при аномалии Киари. По нашему мнению, введение в алгоритм дооперационного обследования неинвазивных ультразвуковых методов оценки состояния краниовертебрального перехода целесообразно и позволит улучшить ранние и отсроченные результаты операций, а также конкретизировать показания к их проведению, что особенно актуально для аномалии Киари, не сочетающейся с гидроцефалией или сирингомиелией.

Следует отметить, что измерение скорости кровотока в прямом синусе может производиться не только периоперационно, но и интраоперационно. Существуют отечественные и зарубежные работы, показывающие связь между выявленными при операции изменениями данных параметров и тактикой оперативного вмешательства (только декомпрессия краниовертебрального перехода, либо ее сочетание с пластикой ТМО). Данные исследования могут стать логичным продолжением работы, описанной в настоящей статье.

А.О. Гуща (Москва)