doi: 10.17116/neiro201579646-60

Результаты применения стимуляции моторной коры головного мозга в лечении хронических болевых синдромов

К.м.н. Э.Д. ИСАГУЛЯН[1], к.м.н. А.А. ТОМСКИЙ[1], к.м.н. А.В. ДЕКОПОВ, к.м.н. Е.М. САЛОВА[1], Е.М. ТРОШИНА[1], Е.В. ДОРОХОВ[2], д.м.н. В.А. ШАБАЛОВ

[1]ФГБНУ «НИИ нейрохирургии им. акад. Н.Н. Бурденко» (дир. — акад. РАН А.А. Потапов), Москва; [2]ГБОУ ВПО «Первый Московский государственный медицинский университет им. И.М. Сеченова (ректор — член-корр. РАН П.В. Глыбочко), Москва

Цель исследования — демонстрация собственного опыта применения стимуляции моторной коры головного мозга в клинической практике, а также оценка эффективности данного метода в ближайшем и длительном катамнезе и анализ возможных ее предикторов. **Материал и методы.** С 2004 по 2014 г. в НИИ нейрохирургии им. акад. Н.Н. Бурденко метод стимуляции моторной коры головного мозга был применен у 20 пациентов в возрасте от 26 до 74 лет (средний возраст 52 года) с невропатическими болевыми синдромами центрального генеза (острое нарушение мозгового кровообращения, рассеянный склероз), атипичной лицевой болью, фантомным болевым синдромом, повреждением плечевого сплетения, поражением спинного мозга, комплексным регионарным болевым синдромом I типа. Всем пациентам был проведен неврологический осмотр с оценкой характера болевого синдрома (DN4, Pain Detect, LANSS). Выраженность болевого синдрома и влияние на качество жизни оценивались до операции и в катамнезе по 10-балльным визуально-аналоговым шкалам. Перед операцией все пациенты проходили курс транскраниальной магнитной стимуляции. После имплантации эпидуральных электродов проводилась тестовая электростимуляция. **Результаты.** Тестовая стимуляция имела положительный эффект у 19 (95%) пациентов. Этим пациентам была имплантирована система хронической стимуляции моторной коры головного мозга. Средний катамнез составил 49,3 мес (от 3 до 96 мес). В ближайшем катамнезе (первые 6 мес) положительный результат сохранялся у 17 (89,5%) пациентов, при этом уровень регресса интенсивности боли составил от 37,5 до 90%. В отдаленном катамнезе (от 12 до 96 мес) положительные результаты были отмечены у 14 (73,7%) пациентов. Уровень регресса боли составил от 25 до 60%. Все пациенты, у которых стимуляция была эффективна, существенно снизили дозы наркотических анальгетиков и трамадола. Осложнения возникли у 2 пациентов, они имели инфекционный характер и не привели к развитию неврологического дефицита. При исследовании факторов, влияющих на эффективность стимуляции моторной коры, не удалось выявить достоверного влияния результатов транскраниальной магнитной стимуляции, а также наличие и выраженность двигательного дефицита. **Выводы.** Хроническая эпидуральная электростимуляция моторной коры головного мозга является эффективным и безопасным методом лечения ряда тяжелых нейрогенных медикаментозно-резистентных болевых синдромов. Необходимы дальнейшие исследования для уточнения критериев отбора пациентов и предикторов долгосрочной эффективности стимуляции моторной коры в лечении невропатических болевых синдромов.

Ключевые слова: *стимуляция моторной коры головного мозга, хронический болевой синдром, невропатический болевой синдром, эффективность, предикторы, постинсультный болевой синдром, атипичная лицевая боль, фантомный болевой синдром, комплексный регионарный болевой синдром I типа.*

Results of motor cortex stimulation in the treatment of chronic pain syndromes

E.D. ISAGULYAN[1], A.A. TOMSKY[1], A.V. DEKOPOV[1], E.M. SALOVA[1], E.M. TROSHINA, E.V. DOROKHOV[2], V.A. SHABALOV[1]

[1]Burdenko Neurosurgical Institute, Moscow, Russia; [2]Sechenov First Moscow State Medical University, Moscow, Russia

Aim. The article is aimed to demonstrate our experience in motor cortex stimulation (MCS) in patients with chronic neuropathic pain syndromes, assess the clinical efficacy of the technique in short-term and long-term follow-up, and analyze potential predictors of the MCS efficacy. **Material and methods.** Twenty patients were implanted with MCS electrodes at the Burdenko Neurosurgical Institute in the period between 2004 and 2014. The mean age of patients was 52 years (26 to 74 years). The patients suffered from neuropathic pain syndromes of different genesis (post-stroke, multiple sclerosis, atypical facial pain, phantom limb pain, brachial plexus injury, spinal cord injury, complex regional pain syndrome I). All patients underwent neurological examination with verification of neuropathic pain (DN4, Pain Detect, LANSS). The pain intensity and its effect on quality of life were assessed before operation and during follow-up according to 10-point visual-analog scales (modified Brief Pain Inventory). Before surgery, all patients underwent several repetitive transcranial magnetic stimulation (rTMS) sessions. After implantation of epidural electrodes, test MCS was performed. **Results.** Test stimulation was positive in 19 (95%) patients. All these patients were implanted with a chronic MCS system. The mean follow-up was 49.3 months (from 3 to 96 months). In short-term follow-up (fist 6 months), a positive result of MCS was observed in 17 patients, and a reduction in the pain intensity ranged from 37.5% to 90%. In long-term follow up (from 12 to 96 months), 14 patients had positive MCS results, and a reduction in the pain intensity amounted to 25% to 60%. All patients with positive MCS results received significantly decreased doses of opioids and tramadol. Two patients developed infectious complications, but there was no neurological deficit. Analysis of the factors affecting the efficacy of motor cortex

© Коллектив авторов, 2015

e-mail: EIsagulyan@nis.ru

stimulation did not reveal a statistically significant effect of rTMS and the presence and intensity of motor deficit. **Conclusion.** Chronic epidural MCS is an effective and safety method for the treatment of some chronic neurogenic medically-refractory pain syndromes. Further research is necessary to specify the patient selection criteria and the MCS efficacy predictors.

Keywords: *motor cortex stimulation, chronic pain, neuropathic pain, clinical efficacy, predictors, post-stroke pain, atypical facial pain, phantom limb pain, spinal cord injury, complex regional pain syndrome I.*

Список сокращений

ВАШ — визуально-аналоговая шкала

МРТ — магнитно-резонансная томография

ТКМС — транскраниальная магнитная стимуляция

ЭС — электростимуляция

DN4 (Dolour Neuropatique), LANSS (Leeds Assessment of Neuropathic Symptoms and Signs), Pain Detect — опросники, выявляющие невропатический характер болевого синдрома

DREZ-томия — (dorsal root entry zone) иссечение зоны входа задних корешков

MCS (Motor Cortex Stimulation) — стимуляция моторной коры головного мозга

PQLC (Pain and Quality of Life Card) — комплексный опросник боли и качества жизни, представляющий собой модифицированный опросник Brief Pain Inventory (краткий опросник боли)

Стимуляция моторной коры головного мозга применяется для лечения хронических болевых синдромов более 20 лет. На сегодняшний день в зарубежной литературе имеется более 1000 публикаций, посвященных фундаментальным и клиническим исследованиям эффективности стимуляции моторной коры головного мозга при невропатических болевых синдромах. Среди них имеются 4 рандомизированных контролируемых испытания [1—4] и 3 метаанализа [5—7].

Показаниями для стимуляции моторной коры головного мозга являются невропатические болевые синдромы, при которых фармакотерапия, а также минимально инвазивные хирургические методы неэффективны. К таким синдромам относятся тяжелый постинсультный болевой синдром, атипичные тригеминальные боли в лице, фантомные боли, а также другие тяжелые деафферентационные болевые синдромы (боль при повреждении плечевого сплетения, повреждение спинного мозга). В последнее время, несмотря на положительные результаты рандомизированных контролируемых испытаний и метаанализов, сохраняются некоторые сомнения в эффективности метода стимуляции моторной коры [8, 9]. Это требует проведения дальнейших исследований по изучению эффективности данного метода и способов ее повышения.

В НИИ нейрохирургии им. акад. Н.Н. Бурденко нейростимуляция для лечения хронических болевых синдромов применяется более 15 лет [10, 11], а стимуляция моторной коры головного мозга — на протяжении 11 лет.

Цель настоящей публикации — демонстрация собственного опыта применения ЭС моторной коры головного мозга в клинической практике, а также оценка эффективности данного метода в ближайшем и длительном катамнезе и анализ возможных ее предикторов.

Материал и методы

С 2004 по 2014 г. в НИИ нейрохирургии им. акад. Н.Н. Бурденко метод стимуляции моторной коры головного мозга был применен у 20 пациентов (10 мужчин и 10 женщин) в возрасте от 26 до 74 лет (средний возраст 52 года). Средняя длительность существования болевого синдрома до операции составила 5 лет. Во всех случаях пациенты имели стойкий болевой синдром нейрогенного характера, не купирующийся анальгетиками, специфической противоболевой психотропной фармакотерапией, а также физиотерапевтическими методами лечения и акупунктурой. Характеристика болевого синдрома каждого пациента с указанием его пола и возраста представлена в **табл. 1**.

Приведем более подробную характеристику клинических случаев в нашей работе. У 4 пациентов **(см. табл. 1: №13, 15, 19, 20)** причиной обращения послужил центральный болевой синдром после острого нарушения мозгового кровообращения. При этом 3 из этих пациентов перенесли геморрагический (№13, 19, 20), а 1 пациент (№15) — ишемический инсульт.

Среди пациентов, перенесших геморрагический инсульт, у 2 (№13, 19) кровоизлияние было локализовано непосредственно в таламусе, а у 1 (№20) — в подкорковых ядрах, включая таламус.

У 1 больного (№10) центральный болевой синдром в левой руке и левой половине лица развился на фоне рассеянного склероза.

Еще у 4 пациентов (№2, 6, 9, 18) основной жалобой явилась сильная боль в лице. У 2 женщин (№2 и 9) лицевая боль развилась на фоне рассеянного склероза, причем

Таблица 1. **Характеристика болевого синдрома у пациентов**

№	Пол	Возраст, годы	Диагноз	Длительность боли, годы
1	М	42	Деафферентационный болевой синдром после авульсии корешков левого плечевого сплетения	8
2	Ж	64	Атипичная лицевая боль. Рассеянный склероз	3
3	Ж	45	Плечевая плексопатия справа	2
4	Ж	56	Болевой синдром после удаления интрадуральной экстрамедуллярной опухоли спинного мозга	3
5	Ж	42	Плечевая плексопатия слева с фантомным болевым синдромом	2
6	Ж	39	Атипичная лицевая боль. Болевая анестезия лица	2
7	Ж	54	Болевой синдром после травмы шейного отдела спинного мозга	7
8	М	42	Плечевая плексопатия	7
9	Ж	26	Атипичная лицевая боль. Рассеянный склероз	8
10	М	50	Центральный нейрогенный болевой сидром. Рассеянный склероз	2
11	Ж	51	Болевой синдром после удаления менингиомы спинного мозга на шейном уровне	6
12	М	46	Фантомный болевой синдром левых конечностей	6
13	М	61	Центральный болевой синдром после ОНМК в правом полушарии	2
14	Ж	46	КРБС II типа невропатия срединного и локтевого нервов	2
15	М	59	Центральный болевой синдром после ОНМК в правом полушарии	5
16	М	60	Фантомный болевой синдром левой руки	7
17	М	60	Плечевая плексопатия справа	12
18	М	73	Атипичная лицевая боль	4
19	Ж	59	Центральный болевой синдром после ОНМК в правом полушарии	2
20	М	74	Центральный болевой синдром после ОНМК в правом полушарии	6

боль локализовалась в правой половине лица, преимущественно по ходу II и III ветвей тройничного нерва. Она была постоянной и с приступообразным усилением. У 1 пациентки (№6) боль в лице возникла после стоматологического вмешательства на нижней челюсти. У 4 больной (№19) заболевание протекало по классической клинической картине невралгии правого тройничного нерва, однако после проведенной микроваскулярной декомпрессии болевой синдром изменился — появилась постоянная фоновая боль с приступообразным усилением.

Два пациента (№12, 16) страдали фантомным болевым синдромом вследствие ампутации конечностей. У одного из них при автоаварии произошла травматическая ампутация левых конечностей, причем фантомный болевой синдром развился как в руке, так и в ноге. Второй пациент вследствие электротравмы получил сильный ожог мягких тканей левой руки. В ходе лечения была выполнена экзартикуляция левого плеча, после которой развился фантомный болевой синдром.

Еще у 1 пациентки (№4) фантомный болевой синдром развился в результате посттравматического отрыва первичных стволов левого плечевого сплетения и проявлялся ощущением «дополнительной» левой руки и постоянной давящей, стягивающей, выкручивающей боли в ней.

Тяжелые деафферентационные болевые синдромы при поражении стволов плечевого сплетения отмечались еще у 4 пациентов (№1, 3, 8, 17). В 1-м случае (№1) пациенту с преганглионарным отрывом стволов плечевого сплетения проводился невролиз вторичных стволов плечевого сплетения и невротизация мышечно-кожного нерва. Позже осуществлена стереотаксическая имплантация электродов для нейростимуляции в сенсорные ядра таламуса и периакведуктальное серое вещество. Эффект от всех этих операций был кратковременным.

Во 2-м случае (№3) у пациента имело место травматическое повреждение правого плечевого сплетения с развитием тотального паралича в руке. Выполнены артросуспензия правого плечевого сустава лавсановой лентой и наружный невролиз первичных и вторичных стволов правого плечевого сплетения, а также селективная невротизация мышечно-кожного нерва 2, 3 межреберными нервами. Болевой синдром после всех операций сохранялся.

В 3-м случае (№8) пациенту после травмы был выполнен невролиз первичных стволов плечевого сплетения, затем срединного и локтевого нервов, а позже ортопедическая коррекция кисти и пластика сгибателей пальцев.

В 4-м случае (№17) болевой синдром носил характер комплексного регионарного болевого синдрома II типа; пациент перенес вмешательства на шейном отделе позвоночника. Примечательно, что ему в качестве противоболевой операции сначала была имплантирована система для хронической эпидуральной электростимуляции спинного мозга на уровне шейного утолщения. Анальгетический эффект этой стимуляции нивелировался в течение нескольких месяцев, несмотря на неоднократное перепрограммирование системы и применение ЭС в различных режимах.

У 2 пациенток (№5 и 11) боль возникла после удаления опухоли спинного мозга, в первом случае — интрадуральной экстрамедуллярной невриномы на уровне C_V–Th_{II} позвонков, во втором случае — невриномы корешка на уровне C_{VI}—C_{VII}. Первой пациентке в связи с болевым синдромом была выполнена DREZ-томия, после которой боль вначале уменьшилась, а затем через 1 мес вновь стала нарастать. Второй пациентке выполнена стереотаксическая таламотомия, после которой регресс боли наблюдался в течение 3 нед.

У 1 больной (№14) причиной развития комплексного регионарного болевого синдрома I типа стало длительное сдавление правой руки и компрессия локтевого и срединного нервов. Ей проводилась декомпрессия вышеназванных нервов на уровне нижней трети предплечья и в канале Гийона с кратковременным эффектом.

У больной с повреждением шейного отдела спинного мозга (№7) в клинической картине заболевания имелся тетрасиндром с умеренным парезом верхних конечностей (глубоким в дистальных отделах), спастическим глубоким нижним парапарезом и нарушением функций тазовых органов по типу недержания мочи и задержки стула. Однако наибольшее влияние на качество жизни пациентки оказывали выраженный деафферентационный болевой синдром, преимущественно проводникового характера в руках, грудной стенке и ногах, а также выраженная спастичность в ногах.

Предоперационное обследование

Всем пациентам был проведен неврологический осмотр с оценкой болевого синдрома по шкалам DN4, Pain Detect, LANSS (у всех был подтвержден невропатический характер болевого синдрома). Оценка выраженности болевого синдрома производилась перед операцией, в послеоперационном периоде и в катамнезе с использованием PQLC, включающего 10-балльные визуально-аналоговые шкалы (ВАШ). Оценивали максимальную и минимальную интенсивность фоновой и/или пароксизмальной боли, среднюю интенсивность боли за сутки, частоту приступов боли, потребность в приеме обезболивающих препаратов, а также влияние боли на различные аспекты повседневной жизни (общее состояние, настроение, повседневная активность, пассивный отдых, самообслуживание, общение с окружающими, сон, сексуальная активность).

Для отбора больных, а также для оценки тяжести болевого синдрома нами использовался многомерный вербально-цветовой болевой тест, разработанный в Институте рефлексотерапии Федерального научного клинико-экспериментального центра традиционных методов диагностики и лечения [12]. Этот тест позволяет определить выраженность компонентов болевого синдрома по факторам-шкалам, а также получить интегральную количественную (в баллах/процентах) и качественную оценку, отражающие сознательное и бессознательное переживание боли человеком. Результаты теста удобно выражаются в графическом виде. Тест содержит семь шкал Шкала интенсивности боли, частоты и длительности боли. Шкала интенсивности боли сопоставляется с цветовым выбором — исследуются цветовые предпочтения и отвержения пациентов в зависимости от собственных внутренних болевых ощущений (интенсивность боли и форма болевого синдрома). Шкала эмоционального отношения к боли позволяет количественно и качественно оценить субъективное отношение к боли. Шкала невротизации позволяет оценить уровень невротизации и степень вовлеченности поведенческих компонентов в тяжесть внутренней картины болезни пациента. Шкала адаптивности позволяет выявить факторы внешней среды, влияющие на усиление болевого синдрома. Шкала лжи позволяет определить степень искренности ответов пациента. Если показатель по шкале лжи равен 5—6 баллам, то результаты тестирования признаются недостоверными.

У всех больных в качестве тестовой процедуры производили ТКМС головного мозга в проекции моторной коры, над областью планируемой имплантации электродов. Критерием эффективности считали уменьшение болевого синдрома на 50% и более при пороговых значениях импульса после двух серий стимуляции по 10 пачек.

У больной с повреждением шейного отдела спинного мозга и двусторонним болевым синдромом (№7) сторону имплантации определили с помощью ТКМС. За время амбулаторного посещения клиники для проведения ТКМС (всего 10 сеансов) поочередно производилась стимуляция с левой и правой сторон. В результате было выявлено существенное преобладание двустороннего противоболевого и противоспастического эффектов ТКМС при стимуляции с правой стороны. Поэтому имплантация электродов была произведена только справа.

Методика операции

Перед проведением операции всем больным была выполнена МРТ головного мозга с 3D-реконструкцией, а также функциональная МРТ, где определялась область представительства зоны боли (рука, нога или лицо) в моторной коре **(рис. 1, а)** на противоположной стороне по отношению к локализации болевого синдрома. Для этого пациентов просили во время исследования производить движения в соответствующей части туловища. В случае отсутствия движений в конечностях предлагали осуществлять виртуальные движения.

Данные о представительстве болевой зоны, а также 3D-реконструированные МРТ-изображения головного мозга загружались в память навигационной станции (StealthStation, «Medtronic», США или Brain Lab, США) **(см. рис. 1, б, в)**, где путем совмещения этих данных проводилось определение анатомических координат и ориентиров области имплантации электродов.

Операцию проводили в условиях тотальной внутривенной анестезии с искусственной вентиляцией легких. С целью получения адекватных моторных ответов, миорелаксанты использовали ограниченно, проводился мониторинг глубины анестезии (биспектральный индекс вычисляется на основе непрерывно регистрируемой электроэнцефалограммы).

На голове пациента при помощи навигационной станции размечались проекция необходимой зоны моторной коры и место трепанации **(см. рис. 1, г, д)**.

Выполняли трепанацию с формированием свободного костного лоскута размером 5×5 см. Твердая мозговая оболочка не вскрывалась. Место окончательной имплантации двух четырехконтактных плоских электродов определяли по данным интраоперационной электростимуляции на субпороговых уровнях с регистрацией моторных вызванных потенциалов (**рис. 2**).

После получения моторного ответа электроды фиксировали к твердой мозговой оболочке таким образом, чтобы 2 краниальных контакта каждого электрода располагались спереди от центральной борозды, 2 каудальных — кзади от нее, а сами электроды при этом перекрывали бы проекцию соответствующей болевой зоны (**рис. 3, а, б**). Костный лоскут укладывали на место, фиксировали, ушивали мягкие ткани наглухо. Концы электродов через переходники выводили на кожу **(см. рис. 3, в, г)**. На этом первый этап имплантации заканчивался.

После имплантации электродов начинался период тестовой стимуляции длительностью 1—2 нед. Перед его на-

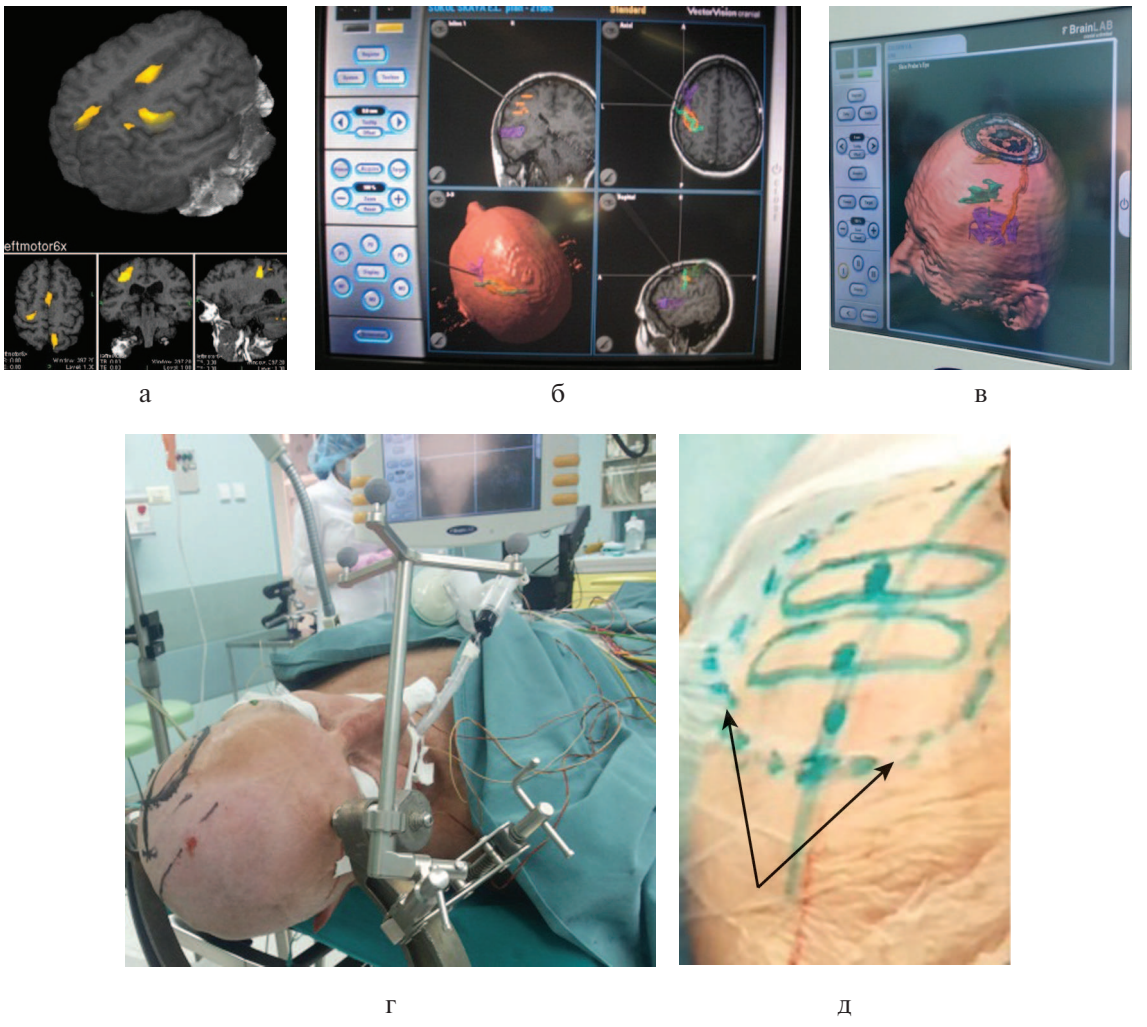

Рис. 1. **Методика имплантации электродов.**

а — функциональная МРТ с 3D-реконструкцией; б, в — определение места трепанации черепа с помощью навигационной станции; г, д — разметка для трепанации и вид навигационной станции.
Черные стрелки указывают на границы трепанации черепа. Вертикальная зеленая линия, посередине планируемой трепанации, по данным навигационной станции соответствует центральной борозде. Внутренние зеленые овалы — планируемые места имплантации двух плоских электродов, точки посередине овалов — их геометрические изоцентры.

чалом определяли субпороговые уровни амплитуды стимуляции под контролем регистрации вызванных моторных потенциалов. Этим же путем определяли необходимую полярность электродов. В случае достижения стабильного противоболевого эффекта электростимуляции (уменьшение выраженности болевого синдрома на 50% и более) в течение всего тестового периода осуществляли второй этап — имплантацию системы для хронической ЭС.

Второй этап также проводили в условиях внутривенной анестезии с искусственной вентиляцией легких. Концы электродов соединяли через подкожно проведенные переходники с генератором импульсов, имплантированным подкожно в подключичную область. Генератор импульсов программировали в соответствии с показателями тестового периода стимуляции. Пациенту на руки выдавался пульт для самостоятельного контроля стимуляции (включения, отключения и переключения между программами). В случае отрицательного результата тестового периода эпидуральные электроды удалялись.

Наблюдение в послеоперационном периоде и в катамнезе

В послеоперационном периоде всем больным проводился контроль неврологического статуса, а также уровня интенсивности болевого синдрома с использованием PQLC. В катамнезе всех больных наблюдали с периодичностью в 3—6 мес. Проводили контроль интенсивности болевого синдрома, коррекцию программы стимуляции и, при необходимости, коррекцию фармакотерапии.

Методы статистической обработки данных

Статистические данные в настоящей публикации представлены в виде частот и процентных долей. Для

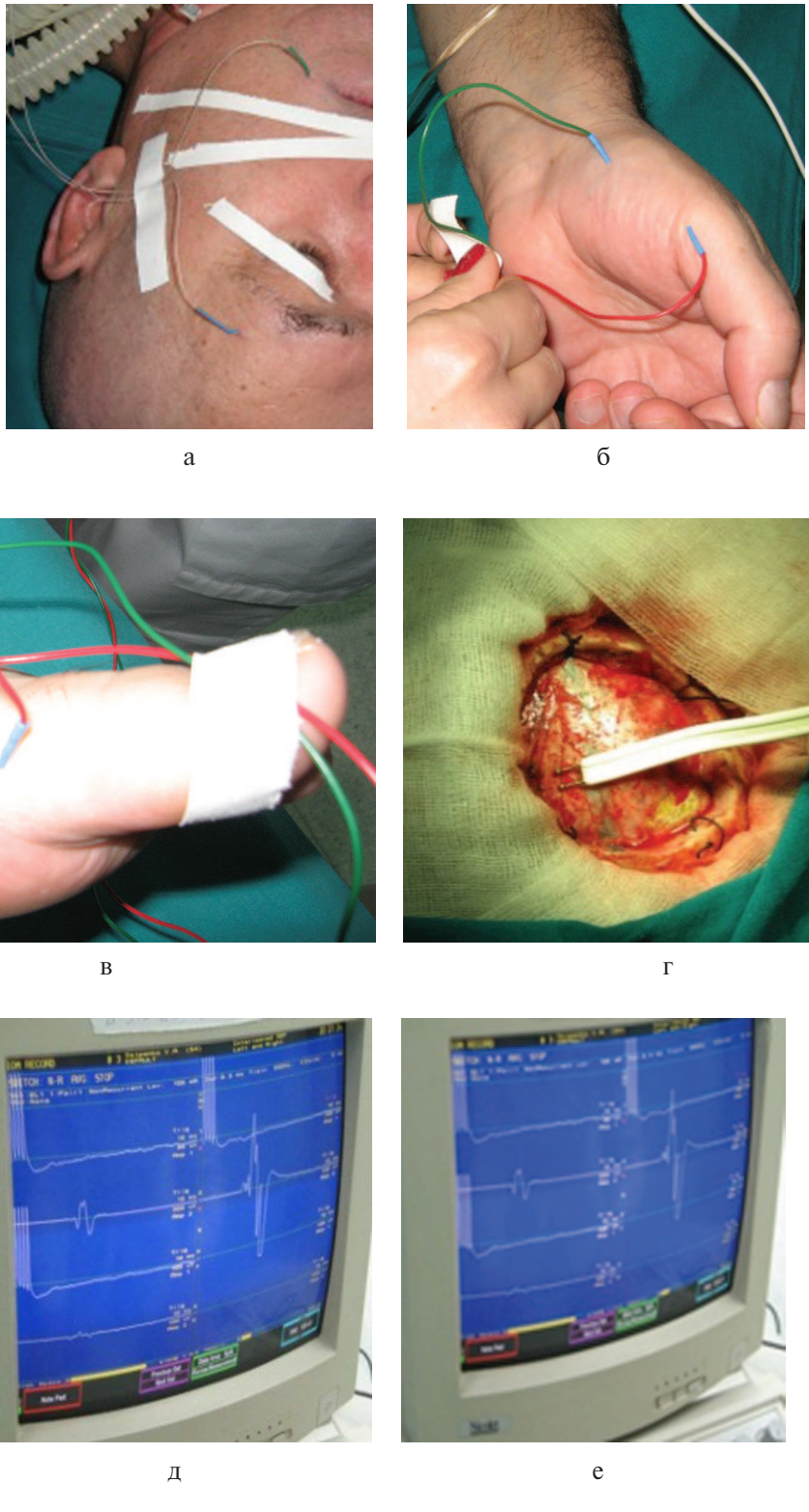

Рис. 2. **Методика имплантации электродов.**

Электрофизиологический интраоперационный контроль.

а, б, в — расположение игольчатых электродов в мышцах лица, кисти, стопы; г — интраоперационная стимуляция; д — М-ответ с мышц лица; е — ответ с кисти.

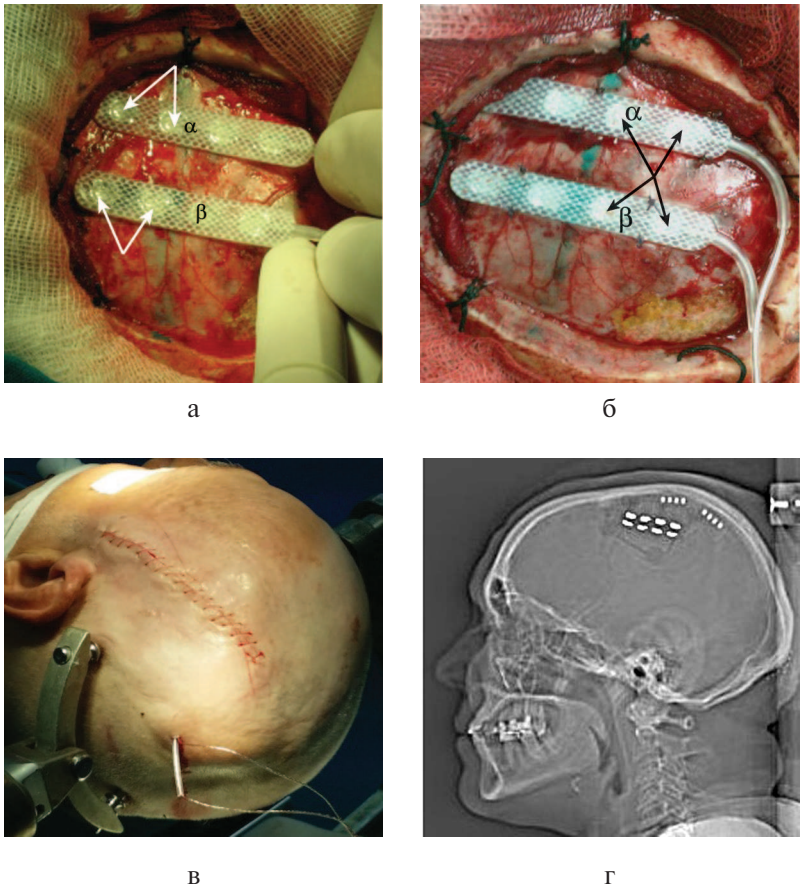

Рис. 3. **Методика имплантации электродов.**

а, б — расположение электродов в костном окне эпидурально над определенной зоной центральной коры.
Нижний электрод (α) — в зоне лица, верхний (β) — в зоне руки. Зеленая линия — проекция центральной борозды. Кпереди от нее по два контакта каждого электрода (катоды), отмеченные белыми стрелками, расположены в проекции моторной коры. По два задних контакта от каждого электрода (поляризуются как аноды), отмеченные черными стрелками, располагаются кзади от центральной борозды — в сенсорной зоне; в — вид послеоперационной раны, видны временные переходники, выведенные через контрапертуру; г — вид электродов на рентгенограмме после операции.

сравнения уровня боли у пациентов до и после операции использовался парный критерий Стьюдента. Все статистические вычисления произведены в программном пакете PASW Statistics версии 22.0 (SPSS: An IBM Company, Chicago, Ill., США). Для построения графических диаграмм использованы инструменты программы Excel из пакета Office Professional Plus 2013 (Microsoft Inc., США).

Результаты и обсуждение

По данным мировой литературы (рандомизированных исследований и метаанализов), при стимуляции моторной коры головного мозга от 36 до 80% пациентов остаются удовлетворены лечением [1—7].

При различных болевых синдромах эффективность различна. При центральном постинсультном болевом синдроме она составляет 60—80%, при атипичной лицевой боли — 75—76%, при болевом синдроме вследствие повреждения плечевого сплетения — 36—45%, а при болевом синдроме вследствие травмы спинного мозга — 56—60% [5—7].

В нашем исследовании из 20 пациентов, которым были имплантированы эпидуральные электроды для стимуляции моторной коры, у 19 (95%) тестовая стимуляция имела положительный эффект. У 1 пациентки (№6) к концу тестового периода отмечалось существенное уменьшение противоболевой эффективности ЭС. Несмотря на попытки перепрограммирования, противоболевой эффект восстановить не удалось. В связи с этим электроды были удалены.

Таким образом, лишь 19 пациентам в возрасте от 26 до 74 лет была произведена имплантация систем для хронической электростимуляции моторной коры головного мозга **(см. табл. 2)**.

Средний срок катамнестического наблюдения составил 49,3 мес (от 3 до 96 мес). В ближайшем катамнезе (в течение первых 6 мес после имплантации) у 17 (89,5%) пациентов средняя интенсивность боли снизилась с 7±0,4 до 3±0,4 балла ($p<0,05$, парный t-критерий), при этом уровень регресса соста-

Таблица 2. **Демографические показатели и результаты стимуляции в отдаленном катамнезе**

Демографический показатель	
Средний возраст, годы	53±12
Гендерное соотношение, м/ж	1/1
Продолжительность болевого анамнеза, годы	5±3
Положительная тестовая стимуляция (*n*), %	19 (95%)
Отрицательная тестовая стимуляция (*n*), %	1 (5%)
Продолжительность длительного катамнеза, мес	65±22
Результаты стимуляции	
Процент регресса средней интенсивности болевого синдрома в длительном катамнезе	4,3±1,1 (p<0,05)
Уменьшение выраженности максимальной боли в катамнезе, баллы по ВАШ	2,7±1,3 (p<0,05)
Уменьшение выраженности минимальной боли в катамнезе, баллы по ВАШ	3,6±1,4 (p<0,05)
Уменьшение частоты пароксизмов усиления боли в катамнезе, баллы по ВАШ	3,2±1,6 (p<0,05)
Уменьшение потребности в приеме медикаментов в катамнезе, баллы по ВАШ	3,1±1,5 (p<0,05)
Уменьшение в катамнезе влияния боли (в баллах по ВАШ) на:	
общее самочувствие	4,1±1,7 (p<0,05)
настроение	4,5±1,2 (p<0,05)
отношения с окружающими	3,4±1,4 (p<0,05)
повседневную активность	3,5±1,1 (p<0,05)
пассивный отдых	3,1±1,5 (p<0,05)
самообслуживание	3,7±1,0 (p<0,05)
сон	3,5±1,3 (p<0,05)
сексуальную активность	2,8±2,0 (p<0,05)

вил от 37,5 до 90%. В отдаленном катамнезе (от 12 до 96 мес) положительные результаты были отмечены у 14 (73,7%) пациентов. Средняя интенсивность болевого синдрома снизилась с 7±0,4 до 4,5±0,4 балла (p<0,05, парный t-критерий), уровень регресса боли составил 25—60%.

Помимо средней интенсивности болевого синдрома, у пациентов достоверно снизилась как минимальная, так и максимальная интенсивность боли. Отмечалось значительное уменьшение частоты и выраженности пароксизмов усиления боли. Такие приступы, как правило, не превышали 5—6 баллов по ВАШ (вместо 9—10 баллов до операции) и у нескольких больных (№2, 11, 13, 15) даже купировались в течение 10—30 мин при повышении амплитуды стимуляции.

Параметры стимуляции, которые использовались в нашем исследовании: амплитуда — 1,0—5,5 V, частота — 20—50 Гц, длительность импульса — 60—210 мкс. Данные, представленные в зарубежных публикациях [13, 14], в целом совпадают с нашими.

У многих пациентов существенно снизилась потребность в анальгетиках. Одна пациентка с травматическим повреждением стволов плечевого сплетения (№3) полностью отказалась от медикаментов, 4 других пациента (№5, 9, 13, 19) уменьшили потребление антиконвульсантов в 3 раза и полностью отказались от опиоидных анальгетиков. Больная с повреждением шейного корешка после удаления невриномы (№11) уменьшила дозу трамадола в 2 раза и полностью отказалась от морфина. Больная со спинальной травмой (№7) уменьшила дозу трамадола и сибазона в 2 раза. Стоит отметить, что все пациенты, у которых стимуляция была эффективна, либо отказались, либо существенно снизили дозы наркотических анальгетиков и трамадола.

Медикаментозное лечение болевого синдрома, проведенное до стимуляции и на фоне стимуляции моторной коры головного мозга, представлено в **табл. 3**.

У всех пациентов было отмечено уменьшение выраженности влияния болевого синдрома на различные аспекты качества жизни (в особенности на повседневную активность) **(рис. 4)**.

По результатам тестирования с использованием многомерного вербально-цветового болевого теста были получены следующие данные. До операции все пациенты имели максимальные баллы частоты и длительности боли (5—6 баллов). То есть боль у всех пациентов была постоянной. По шкале интенсивности большинство пациентов оценили свою боль как невыносимую. Только 1 больная (№3) оценила свою боль как очень сильную (5 баллов). Все обследованные пациенты, за исключением больной №6, не обнаружили цветовых перверсий, что говорило о том, что психогенный компонент боли у них не являлся доминирующим. Все больные по шкале сенсорного восприятия боли продемонстрировали высокую чувствительность к боли. Показатели по шкале эмоционального отношения к боли у всех наших больных оказались очень высокими. Две пациентки (№3 и 6) продемонстрировали особенно высокий уровень невротизации (до 6 баллов). Обе они болели в течение нескольких лет и уже при первом осмотре обнаруживали крайнюю фиксацию на своих болевых ощущениях и болезненных переживаниях.

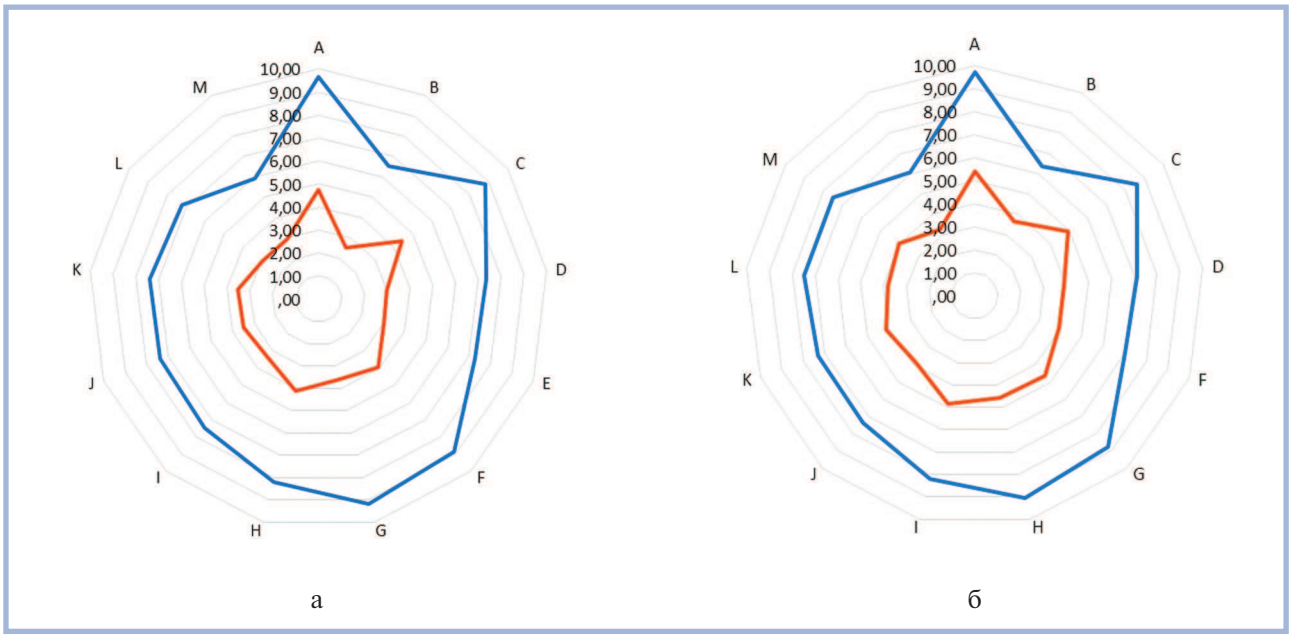

Рис. 4. **Средний профиль боли и качества жизни у пациентов в ближайшем (а) и отдаленном (б) катамнезе.**

Внешний контур — состояние до операции, внутренний контур — состояние после операции.
A — максимальная интенсивность боли; B — минимальная интенсивность боли; C — частота приступов боли; D — средняя интенсивность боли; E — потребность в приеме анальгетиков; F-M — влияние боли на общее самочувствие (F), настроение (G), двигательную активность (H), пассивный отдых (I), самообслуживание (J), отношения с окружающими (K), сон (L), сексуальную активность (M).

С учетом специфики наших больных наибольшее значение для них имели факторы, связанные с движением и покоем (поза, перемена положения, ходьба, стояние, сидение и т.д.), а также переменой погоды. Факторы, связанные с приемом и характером пищи, курением, практически не упоминались. По шкале лжи у всех пациентов показатель не превышал 4 баллов.

Необходимо отметить, что, несмотря на определенные колебания эффективности ЭС в раннем послеоперационном периоде, при длительном катамнестическом наблюдении у большинства пациентов противоболевой эффект был стабильным. Так, у пациентки №11 в раннем послеоперационном периоде (спустя 1 мес после выписки) эффективность нейростимуляции уменьшилась на 20% по сравнению с исходным уровнем, но в дальнейшем оставалась стабильной. В то же время у пациентки №3 в результате самостоятельного поиска оптимальной программы стимуляции и периодической смены частоты ЭС, эффективность ее повысилась на 10% по сравнению с исходным уровнем. В целом наши данные совпадают с данными зарубежных публикаций [13, 14].

Отрицательные результаты

У 3 пациентов системы стимуляции были удалены в связи с утратой эффективности. Так, у 2 пациентов с болевым синдромом после авульсии корешков плечевого сплетения эффективность стимуляции значительно уменьшилась и не приводила к удовлетворительному регрессу болевого синдрома. В 1 случае (№17) это произошло через 5 мес, в другом (№1) — через 10 мес после имплантации. У пациента №1 уменьшения выраженности болевого синдрома удалось достигнуть после выполнения повторной (третьей) DREZ-томии. У больной с повреждением шейного отдела спинного мозга (№8) стимуляция существенно уменьшала тяжесть и болевого, и спастического синдромов, однако в течение последующих 2 лет длительность и выраженность эффекта значительно снизились. Во всех случаях были предприняты попытки перепрограммирования системы, однако они не привели к улучшению результата.

Еще у 2 пациентов катамнез прервался. Одна пациентка (№2), страдавшая рассеянным склерозом, умерла от основного заболевания через 5 лет после имплантации системы. Один пациент (№9) с 2010 г. перестал выходить на связь. Однако в обоих случаях, до тех пор, пока с пациентами поддерживалась связь, они сообщали о хорошей эффективности стимуляции.

Осложнения

По данным зарубежной литературы [14], частота осложнений стимуляции моторной коры головного мозга составляет в среднем не более 5%. Наиболее часто при стимуляции моторной коры встречаются техногенные (обрыв электрода, поломка системы — их суммарная частота 5,7%) и инфекционные осложнения, связанные в основном с раной или ме-

стом имплантации подкожной части системы — их частота составила 5,1% [6, 14].

Особое место среди осложнений стимуляции моторной коры занимают эпилептические припадки, возникающие, как правило, во время интраоперационной или тестовой стимуляции. Их частота составляет 12% [6, 14], но чаще всего они встречаются при субдуральной стимуляции [6]. Наиболее тяжелыми осложнениями имплантации корковых электродов являются эпидуральные или субдуральные гематомы (в зависимости от расположения электродов), которые могут привести к летальному исходу, но частота их менее 1%. Также в зарубежной литературе [6] имеются указания на единичные случаи неврологического дефицита, регрессировавшие либо в течение суток, либо в течение нескольких месяцев после имплантации всей системы.

В нашей серии из 19 пациентов, которым были имплантированы электроды для эпидуральной стимуляции моторной коры головного мозга, осложнения после операции возникли у 2 (10,5%) пациентов. В обоих случаях они носили инфекционный характер и не привели к возникновению сенсорного или двигательного дефицита или к усилению болевого синдрома. У пациента №20 через 3 мес после имплантации системы развились гнойное воспаление в кармане генератора импульсов и пролежень над местом имплантации коннекторов. Система была удалена, несмотря на хороший противоболевой эффект. У другого пациента (№12) через 3 года после операции образовался пролежень в месте имплантации генератора импульсов, в связи с чем последний был удален вместе с коннекторами.

В рамках обсуждения результатов следует заметить, что настоящее исследование имеет ряд ограничений, которые не позволяют нам сделать исчерпывающие выводы. Выборка пациентов недостаточно велика (n=20). Кроме того, у всех пациентов, несмотря на общие черты (деафферентационный характер боли), генез болевого синдрома был явно различным (у некоторых пациентов — центральный, у некоторых как центральный, так и периферический), что ограничивает нашу возможность сделать обобщающие выводы для всех пациентов. В то же время разделение пациентов на подгруппы по заболеваниям нецелесообразно в связи с малым размером выборки. Однако следует отметить, что во многих зарубежных исследованиях, проведенных на одной клинической базе, количество пациентов даже за 10-летний период составляло не более 30 человек [1, 3, 15—17]. Как правило, большие выборки (более 100 человек) встречаются только в мультицентровых исследованиях и метаанализах [5—7]. Эта проблема обусловлена строгим ограничением спектра заболеваний, являющихся показаниями к стимуляции моторной коры головного мозга, а также их относительно малой распространенностью.

В нашем исследовании не проводилась стимуляция с плацебо-контролем, так же как и в большинстве других исследований [15, 17]. Особое внимание стоит обратить на предшествующий анамнез наших пациентов, и в частности на наличие адекватного консервативного лечения. Эта необходимость обусловлена тем, что важным показанием для стимуляции моторной коры головного мозга, помимо патогенеза и клинической формы болевого синдрома, является резистентность к фармакотерапии. Между тем исследование, проведенное в Европе [18], показало, что истинная фармакорезистентная невропатическая боль, соответствующая определению международных экспертов, встречается только у 5% пациентов. Значительная доля пациентов с персистирующими болевыми синдромами невропатического характера остается без адекватной терапии.

Анализируя данные о проведенном консервативном лечении у наших пациентов **(см. табл. 3)**, можно заметить, что среди больных есть такие, которым адекватное фармакологическое лечение назначалось не сразу (№1, 3, 6, 8, 11, 13—18, 20) или вообще не проводилось (№5, 7). Так, пациенту №17 сразу был назначен трамадол в таблетках и уколах, который он употреблял на протяжении не менее 10 лет, после чего попытки адекватного лечения с применением антиконвульсантов и антидепрессантов не увенчались успехом. Кроме того, пациент в отсутствие адекватного медикаментозного лечения перенес деструктивное вмешательство на шейных корешках и грудную симпатэктомию. Стимуляция моторной коры головного мозга у этого пациента быстро потеряла эффективность (в течение 5 мес с момента имплантации).

Важное значение имеет исследование предикторов эффективности стимуляции моторной коры в лечении невропатических болевых синдромов. В международной литературе имеются неоднозначные данные по этой проблеме [14]. Критерии, предлагавшиеся длительное время с началом использования стимуляции моторной коры головного мозга в практике лечения невропатичекой боли, в настоящее время оспариваются. Так, предполагавшаяся сначала прямая корреляция между степенью сохранности двигательной функции и эффективностью стимуляции моторной коры [19, 20] впоследствии была опровергнута [15, 21]. Эффективность ТКМС также не признается однозначно как надежный прогностический фактор [14, 21]. В последних исследованиях было показано, что данный критерий обладает высокой надежностью (по разным данным, от 79 до 90%) при прогнозировании положительного результата эпидуральной корковой стимуляции и значительно более низкой надежностью (от 35 до 67%) при прогнозировании отрицательного результата MCS [16, 22]. В более ранних публикациях в качестве предикторов эффективности стиму-

Таблица 3. **Медикаментозное лечение болевого синдрома до стимуляции и на фоне стимуляции моторной коры головного мозга**

№	Анамнез боли, годы	Начало лечения через, годы	Лечение до стимуляции	Лечение на фоне стимуляции
1	8	3	АМТ 50 мг/сут; ГБП 900 мг/сут; ТРМ 1,0 — до 4—6 раз в сутки	МПТ 37,5 мг/сут, КЛЗ 1 мг/сут, КБЗ 600 мг/сут, ТРМ 1,0 — 1 раз в сутки
2	3	0	КБЗ 1200 мг/сут	КЛЗ 2 мг/сут, КБЗ 600 мг/сут
3	2	1	АМТ 75 мг/сут; ГБП 900 мг/сут; ТРД 1,0 до 4—6 мг/сут	ГБП 600 мг/сут, КЛЗ 1 мг/сут, От ТРД отк.
4	3	0	ГБП 900 мг/сут, АМТ 75 мг/сут, ДЗП 10 мг + ЦБ 100 мг 1 р/сут, ТРД до 400 мг/сут	ГБП 600 мг/сут, ГСЗ 25 мг/сут, ТРД 1,0 до 1 раза в сутки
5	2	0	НПВП, ТРД до 4 раз в сутки. После обращения в НИИ: АМТ 20 мг/сут, ГБП 900 мг/сут, ТРД до 400 мг/сут	Вначале отказалась от анальгетиков, впоследствии: АМТ 30 мг/сут, КЛЗ 1 мг/сут
6	2	1	КБЗ 1200 мг/сут	КБЗ 600 мг/сут, ГБП 900 мг/сут
7	7	0	ТЗД 24 мг/сут, КТД 600 мг/сут, ТРД 150 мг/сут	КБЗ 300 мг/сут, ПРК 20 мг/сут. Дозы КТД, ТРД и ТЗД
8	7	2	ГБП 1800 мг/сут, КЛЗ 2 мг/сут, ТРД 400 мг/сут	ГБП до 900 мг/сут, КЛЗ 1 мг/сут, от ТРД отказался
9	8	0	КБЗ 600 мг/сут, ГБП1800 мг/сут, АМТ 75 мг/сут, ТРД до 1 г/сут	От ГБП, АМТ и ТРД отк., КБЗ 600 мг/сут, КЛЗ 1 мг/сут
10	2	0	КБЗ до 1400 мг/сут, ГБП до 1800 мг/сут, ДЛК до 60 мг/сут, ТРД до 600 мг/сут	От ТРД отк., ГБП до 900 мг/сут, КЛЗ 1,5 мг/сут
11	6	3	ПГБ до 600 мг/сут, АМТ 75 мг/сут, КЛЗ 2 мг/сут, ТРД в/м до 4 раз в день	КЛЗ 2 мг/сут, ПГБ до 300 мг/сут, АМТ до 50 мг/сут, от ТРД отказалась
12	6	3	ГБП до 1800 мг/сут, ТРД таб. и в/м до 8 р/сут, АМТ до 150 мг/сут	ГБП до 900 мг/сут, ТРД до 400 мг/сут, АМТ до 75 мг/сут
13	2	1	КБЗ до 600 мг/сут, ЦТП 10 мг/сут, КЛЗ 2 мг/сут, АНФ 50 мг/сут, ПГБ 600 мг/сут, ТРД до 600 мг/сут	ПГБ до 450 мг/сут, АНФ 50 мг/сут, от ТРД отказался
14	2	0,5	ТРД до 400 мг сут, КБЗ 600 мг/сут, АМТ 75 мг/сут, наркотические анальгетики	ГБП 900 мг/сут, АМТ 75 мг/сут, ТРД 1,0 в/м до 2 раз в сутки Отк. от наркотических анальгетиков
15	5	2	ГБП до 1800 мг/сут, АМТ 75 мг/сут, ТРД в/м до 4 раз в день	ГБП до 900 мг/сут, АМТ 59 мг/сут, ТРД 0,01 до 2 раз в сутки
16	7	2	АМТ 50 мг/сут, ПГБ до 600 мг/сут, КБЗ до 600 мг/сут, ТРД в/м до 10 раз в сутки БТФ в/м до 10 раз в сутки	ПГБ до 300 мг/сут, АМТ 75 мг/сут, КЛЗ 1 мг/сут, ТРД 1,0 в/м до 1—2 раза в сутки
17	12	10	ТРД, КТР, МРФ. В последние 2 года: КБЗ 1200 мг/сут, АМТ 75 мг/сут	В период эффективности стимуляции: ТРД 1,0 в/м до 3 раз/сут, КБЗ до 1000 мг/сут, АМТ 75 мг/сут
18	4	0	КБЗ 1000 мг/сут, ПГБ 600 мг/сут	Отказ от приема препаратов
19	2	2	КЛЗ до 2 мг/сут, ПГБ до 600 мг/сут, АМТ не назначался	АМТ до 50 мг/сут, КЛЗ до 2 мг/сут
20	6	2	АМТ 75 мг/сут, ГБП до 1800 мг/сут	В период эффективности стимуляции: АНФ 75 мг/сут, ГБП до 600 мг/сут

Примечание. ГБП — Габапентин, ПГБ — Прегабалин, КБЗ — Карбамазепин, АМТ — Амитриптилин, АНФ — Анафранил, МПТ — Мапротилин, ДЛ — Дулоксетин, ЦП — Циталопрам, ПРК — Пароксетин, ГСЗ — Гидроксизин, КЛЗ — Клоназепам, ДЗП — Диазепам, ТЗД — Тизанидин, КТР — Кеторол, МРФ — Морфин, ТРД — Трамадол, БТФ — Буторфанол, НПВП — нестероидные противовоспалительные препараты, отк. — отказ от препарата, уменьшение доз препаратов.

ляции моторной коры рассматривался также регресс боли в ответ на введение тиопентала [23] и кетамина [24], однако эти критерии не были введены в широкую практику.

В нашем исследовании не во всех случаях мы смогли отметить прямую зависимость между сохранностью моторной функции или эффективностью ТКМС и результатом хронической стимуляции моторной коры головного мозга, однако в подавляющем большинстве случаев такая корреляция присутствовала. Состояние моторной функции, результаты транскраниальной магнитной стимуляции и эпидуральной корковой стимуляции в катамнезе представлены в **табл. 4**.

Все пациенты были допущены к имплантации корковых электродов на основании положительных результатов ритмической транскраниальной магнитной стимуляции. Так, пациентка №3 с вялым периферическим парезом правой руки, достигающим степени плегии в дистальном отделе, отметила

Таблица 4. **Состояние моторной функции, результаты транскраниальной магнитной стимуляции и эпидуральной корковой стимуляции в катамнезе**

№	Пол	Возраст, годы	Анамнез боли, годы	Моторная функция	Результат ТКМС – уровень регресса боли, % по ВАШ, и его продолжительность	Результат эпидуральной корковой стимуляции в катамнезе
1	М	42	8	Периферический монопарез до 2—3 баллов	Более 50%, до 1 ч	Отрицательный эффект через 10 мес
2	Ж	64	3	Парезов нет	70%, несколько часов	Положительный. Пациентка умерла через 3 года
3	Ж	45	2	Периферический монопарез правой руки, до 3 баллов в проксимальных отделах, до плегии в дистальных отделах	Не менее 30%, несколько часов	Положительный
4	Ж	56	3	Периферический монопарез левой руки до 3 баллов и центральный монопарез левой ноги до 4 баллов	Более 50%, 2 сут	Положительный
5	Ж	42	2	Моноплегия левой руки	Не менее 30%, несколько часов	Положительный
6	Ж	39	2	Парезов нет	Не более 30%, до 1 ч	Отрицательная тестовая стимуляция
7	Ж	54	7	Спастический тетрапарез. В дистальных отделах до 1—2 баллов, в проксимальных – до 3 баллов	Регресс боли на 50% по ВАШ, спастичности — на 2 балла по Ashworth, несколько часов	Эффект стимуляции угас через 3 года
8	М	42	7	Периферический монопарез правой руки до 3 баллов	Более 50%, несколько часов	Положительный. Связь с пациентом потеряна
9	Ж	26	8	Парезов нет	Более 50%, 3 ч	Положительный
10	М	50	2	Парезов нет	90%, несколько часов	Положительный
11	Ж	51	6	Явных парезов нет	Более 30%, 1 ч	Положительный
12	М	46	6	Культи подвижны. Парезов нет	Более 70%, 6 ч	Система удалена в связи с осложнением
13	М	61	2	Левосторонний центральный гемипарез до 4 баллов	Более 50%, 2 ч	Положительный
14	Ж	46	2	Периферический монопарез правой руки до 2—3 баллов	Более 50%, 2 ч	Положительный
15	М	59	5	Левосторонний центральный гемипарез до 4 баллов	Более 50%, 1 сут	Положительный
16	М	60	7	Культя подвижна	Более 50%, 1 ч	Положительный
17	М	60	12	Периферический монопарез правой руки до 4 баллов в проксимальных отделах, до плегии в дистальных отделах	Более 30%, 1 ч	Отрицательный эффект через 5 мес
18	М	73	4	Парезов нет	90%, 1 день	Положительный
19	Ж	59	2	Парезов нет	Более 50%, 1 сут	Положительный
20	М	74	6	Центральный левосторонний гемипарез в руке до 4 баллов, в ноге — до 3 баллов	30%, 30 мин	Положительный. Стимулятор удален в связи с осложнением

хороший и относительно стабильный противоболевой эффект на фоне хронической ЭС. У нее же мы наблюдали отчетливый анальгетический эффект от ТКМС, который продолжался несколько часов.

У пациентки №7 с центральным тетрапарезом после травмы спинного мозга на шейном уровне отмечался положительный результат ТКМС, а хороший эффект от стимуляции сохранялся на протяжении 3 лет, причем регрессировал не только болевой синдром, но и спастичность. Дальнейшее нивелирование противоболевого эффекта ЭС сопровождалось параллельным возрастанием уровня невротизации на фоне драматических событий в семейной жизни пациентки. Стоит также отметить, что в отличие от противоболевого противоспастический эффект ЭС оставался стабильным. У пациентки №6 с отсутствием нарушений двигательной функции и положительным результатом ТКМС стимуляция утратила эффективность уже в тестовом периоде. Необходимо отметить, что в данном наблюдении на первый план выходит другой, более существенный прогностический фактор — выраженность психогенной составляющей болевого синдрома, который мы не смогли выявить до проведения тестовой стимуляции. Пациент №12 с тяжелым фантомным болевым синдромом левых конечностей на фоне сти-

муляции длительное время, вплоть до развития осложнения (см. выше), отмечал значительное уменьшение болевого синдрома, что позволило ему работать. Скорее всего, отсутствие самой конечности при фантомной боли и отсутствие или грубое ограничение движений в «формально» существующей конечности прогностически неравноценны. На это указывают как положительные результаты хронической ЭС моторной коры головного мозга при фантомных болях, описанные в современной литературе, так и положительные результаты у всех больных с фантомным болевым синдромом в нашей небольшой серии. При всех равных условиях основополагающим прогностическим фактором для ЭС моторной коры головного мозга, в частности, и для любого из методов нейростимуляции в целом, являются выраженность психогенной составляющей болевого синдрома и высокий уровень невротизации.

По-видимому, некоторая неопределенность критериев отбора пациентов и предикторов эффективности стимуляции моторной коры головного мозга при лечении хронических болевых синдромов обусловлена тем, что механизмы действия корковой стимуляции до сих пор остаются не вполне понятными [14, 25]. Наиболее распространенной теорией на сегодня является активация структур антиноцицептивной системы [14, 25, 26]. В последних исследованиях на животных [28, 30, 31, 39] выдвинуты гипотезы, что продолжительный противоболевой эффект MCS может быть обусловлен активацией нисходящей антиноцицептивной системы, включая периаквидуктальное серое вещество, а также связанное с этим изменение синтеза протеинов и усиление секреции противовоспалительных медиаторов на сегментарном уровне. В исследовании N. Reyns и соавт. [32] показано, что стимуляция моторной коры влияет на изменения бета-ритма, характерные для невропатической боли.

Таким образом, несмотря на общие взгляды на механизм действия стимуляции моторной коры в целом, более детальные нейрофизиологические и нейробиохимические эффекты, лежащие в его основе, остаются пока недостаточно изученными.

Заключение

Хроническая эпидуральная ЭС моторной коры головного мозга является эффективным методом лечения ряда тяжелых нейрогенных медикаментозно-резистентных болевых синдромов. При ослаблении эффекта в катамнезе возможно восстановление его с помощью периодической смены параметров ЭС.

Положительный результат транскраниальной магнитной стимуляции может быть предиктором хорошего результата хронической стимуляции моторной коры, однако имплантацию всей системы для стимуляции желательно осуществлять только после тестового периода в течение 10—14 дней. Выраженная психогенная составляющая в картине хронического болевого синдрома и высокий уровень невротизации — предикторы отрицательного результата хронической нейростимуляции при длительном катамнестическом наблюдении.

Повышение эффективности MCS может быть достигнуто путем многократного перепрограммирования системы, совершенствования нейростимуляторов и электродов, а также уточнения представлений о механизмах действия стимуляции моторной коры и принципов отбора пациентов. Необходимы дальнейшие исследования для уточнения критериев отбора пациентов и предикторов долгосрочной эффективности MCS в лечении невропатических болевых синдромов.

Конфликт интересов отсутствует.

ЛИТЕРАТУРА

1. Rasche DI, Ruppolt M, Stippich C, Unterberg A, Tronnier VM. Motor cortex stimulation for long-term relief of chronic neuropathic pain: a 10 year experience. *Pain*. 2006;121(1-2):43-52.
2. Nguyen JP, Velasco F, Brugières P, Velasco M, Keravel Y, Boleaga B, Brito F, Lefaucheur JP. Treatment of chronic neuropathic pain by motor cortex stimulation: results of a bicentric controlled crossover trial. *Brain Stimulation*. 2008;1(2):89-96.
   doi: 10.1016/j.brs.2008.03.007.
3. Velasco F, Argüelles C, Carrillo-Ruiz JD, Castro G, Velasco AL, Jiménez F, Velasco M. Efficacy of motor cortex stimulation in the treatment of neuropathic pain: a randomised double-blind trial. *Journal Of Neurosurgery*. 2008;108(4):698-706.
   doi: 10.3171/JNS/2008/108/4/0698.
4. Lefaucheur JP, Drouot X, Cunin P, Bruckert R, Lepetit H, Créange A, Wolkenstein P, Maison P, Keravel Y, Nguyen JP. Motor cortex stimulation for the treatment of refractory peripheral neuropathic pain. *Brain*. 2009;132(6):1463-1471.
   doi: 10.1093/brain/awp035.
5. Lima MC, Fregni F. Motor cortex stimulation for chronic pain: systematic review and meta-analysis of the literature. *Neurology*. 2008;70(24):2329-2337.
   doi: 10.1212/01.wnl.0000314649.38527.93.
6. Fontaine D, Hamani C, Lozano A. Efficacy and safety of motor cortex stimulation for chronic neuropathic pain: critical review of the literature. *Journal of Neurosurgery*. 2009;110(2):251-256.
   doi: 10.3171/2008.6.17602.
7. Nguyen JP, Lefaucheur JP, Raoul S. et al. Motor cortex stimulation for the treatment of neuropathic pain. In: *Neuromodulation*. Eds. Krames ES, Peckham PH, Rezai AR. Amsterdam: Elsevier. 2009;515-526.
8. Levy RM. Motor cortex stimulation for chronic pain: panacea or placebo? *Neuromodulation*. 2014;17(4):295-299.
   doi: 10.1111/ner.12209.
9. Sachs AJ, Babu H, Su Y-F, Miller KJ, Henderson JM. Lack of Efficacy of Motor Cortex Stimulation for the Treatment of Neuropathic Pain in 14 Patients. *Neuromodulation*. 2014;17(4):303-310.
   doi: 10.1111/ner.12181.

10. Исагулян Э.Д. *Хроническая электростимуляция спинного и головного мозга в лечении нейрогенных болевых синдромов*: Дис. ... канд. мед. наук. М. 2006. Доступно по: http://dlib.rsl.ru/01004299840. Ссылка активна на 12.12.2014.
11. Исагулян Э.Д., Шабалов В.А. Хирургическое лечение центральных болевых синдромов. *Нейрохирургия*. 2009;3:8-16.
12. Адашинская Г.А., Ениколопов С.Н., Мейзеров Е.Е. Боль и цвет. *Психологический журнал*. 2005;26(3):74-80.
13. Henderson JM, Boongird A, Rosenow JM, LaPresto E, Rezai AR. Recovery of pain control by intensive reprogramming after loss of benefit from motor cortex stimulation for neuropathic pain. *Stereotactic And Functional Neurosurgery*. 2004;82:207-213.
14. Ostergrad T, Munyon C, Miller JP. Motor cortex stimulation for chronic pain. *Neurosurgery clinics of North America*. 2014;25(4):693-698.
doi: 10.1016/j.nec.2014.06.004.
15. Nuti C, Peyron R, Garcia-Larrea L, Brunon J, Laurent B, Sindou M, Mertens P. Motor cortex stimulation for refractory neuropathic pain: four year outcome and predictors of efficacy. *Pain*. 2005;118(1-2):43-52.
16. André-Obadia N, Mertens P, Lelekov-Boissard T, Magnin M, Garcia-Larrea L. Is Life Better After Motor Cortex Stimulation for Pain Control? Results at Long-Term and their Prediction by Preoperative rTMS. *Pain Physician*. 2014;17(1):53-62.
17. Son BC, Kim DR, Kim HS, Lee SW. Simultaneous Trial of Deep Brain and Motor Cortex Stimulation in Chronic Intractable Neuropathic Pain. *Stereotactic and Functional Neurosurgery*. 2014;92(4):218-226.
doi: 10.1159/000362933.
18. Torrance NI, Ferguson JA, Afolabi E, Bennett MI, Serpell MG, Dunn KM, Smith BH. Neuropathic pain in the community: More under-treated than refractory? *Pain*. 2013;154:690-699.
doi: 10.1016/j.pain.2012.12.022.
19. Carroll DI, Joint C, Maartens N, Shlugman D, Stein J, Aziz TZ. Motor cortex stimulation for chronic neuropathic pain: a preliminary study of 10 cases. *Pain*. 2000;84:431-437.
20. Katayama Y, Fukaya C, Yamamoto T. Poststroke pain control by chronic motor cortex stimulation: neurological characteristics predicting a favorable response. *Journal of Neurosurgery*. 1998;89:585-591.
21. Nguyen JP, Nizard J, Keravel Y, Lefaucheur JP. Invasive brain stimulation for the treatment of neuropathic pain. *Nature Reviews Neurology*. 2011;7(12):699-709.
doi: 10.1038/nrneurol.2011.138.
22. Lefaucheur JP, Ménard-Lefaucheur I, Goujon C, Keravel Y, Nguyen JP. Predictive value of rTMS in the identification of responders to epidural motor cortex stimulation therapy for pain. *Journal of Pain*. 2011;12(10):1102-1111.
doi: 10.1016/j.jpain.2011.05.004.
23. Yamamoto T, Katayama Y, Hirayama T, Tsubokawa T. Pharmacological classification of central post-stroke pain: comparison with the results of chronic motor cortex stimulation therapy. *Pain*. 1997;72:5-12.
24. Saitoh Y, Kato A, Ninomiya H, Baba T, Shibata M, Mashimo T, Yoshimine T. Primary motor cortex stimulation within the central sulcus for treating deafferentation pain. *Acta Neurochirurgica Supplement*. 2003;87:149-152.
25. Sukul VV, Slavin KV. Deep Brain and Motor Cortex Stimulation. *Current Pain and Headache Reports*. 2014;18(7):427.
doi: 10.1007/s11916-014-0427-2.
26. Garcia-Larrea L, Peyron R. Motor cortex stimulation for neuropathic pain: from phenomenology to mechanisms. *Neuroimage*. 2007;37:Suppl 1:71-79.
27. Lefaucheur JP, Holsheimer J, Goujon C, Keravel Y, Nguyen JP. Descending volleys generated by efficacious epidural motor cortex stimulation in patients with chronic neuropathic pain. *Experimental Neurology*. 2010;223(2):609-614.
doi: 10.1016/j.expneurol.2010.02.008.
28. Pagano RL, Fonoff ET, Dale CS, Ballester G, Teixeira MJ, Britto LR. Motor cortex stimulation inhibits thalamic sensory neurons and enhances activity of PAG neurons: Possible pathways for antinociception. *Pain*. 2012;153(12):2359-2369.
doi: 10.1016/j.pain.2012.08.002.
29. Chiou RJ, Chang CW, Kuo CC. Involvement of the periaqueductal gray in the effect of motor cortex stimulation. *Brain Research*. 2013;1500:28-35.
doi: 10.1016/j.brainres.2013.01.022.
30. Kudo K, Takahashi T, Suzuki S. The changes of c-Fos expression by motor cortex stimulation in the deafferentation pain model. *Neurologia Medico-Chirurgica*. 2014;54(7):537-544.
31. Silva GD, Lopes PSS, Fonoff ET, Pagano RL. The spinal anti-inflammatory mechanism of motor cortex stimulation: cause of success and refractoriness in neuropathic pain? *Journal of Neuroinflammation*. 2015;20:12(1):10.
32. Reyns N, Derambure P, Duhamel A, Bourriez JL, Blond S, Houdayer E. Motor cortex stimulation modulates defective central beta rhythms in patients with neuropathic pain. *Clinical Neurophysiology*. 2013;124(4):761-769.
doi: 10.1016/j.clinph.2012.10.011.

Комментарий

Большой интерес вызывает обзор клинического опыта стимуляции моторной коры головного мозга в лечении резистентных хронических невропатических болевых синдромов, и следует поздравить авторов с отличными результатами и тщательным анализом клинических данных.

Исследование, изложенное в статье, является одним из самых больших в мире, проведенных в одной организации. С самого начала применения стимуляции моторной коры головного мозга в качестве метода лечения невропатических болевых синдромов различного типа исследователи и клиницисты в различных медицинских центрах пытались установить критерии отбора идеальных кандидатов для проведения операции, а также предикторы успешных результатов. Однако до сих пор все эти попытки не привели к созданию исчерпывающего и универсального протокола. Этот факт отчасти объясняет, почему стимуляция моторной коры не стала широко распространенным методом лечения боли и не получила официального одобрения во многих странах.

В сложившейся ситуации опыт, представленный авторами, приобретает еще большую ценность. В дополнение к весьма детальному и исчерпывающему обзору опубликованной литературы авторы собрали всесторонний клинический материал и сопоставили связанные серии тщательно отобранных пациентов, которые были обследованы и в конечном итоге получили лечение методом стимуляции моторной коры. Авторы проанализировали результаты стимуляции на основании исходного уровня интенсивности боли, а также других факторов, таких как возраст, пол, продолжительность заболевания и результаты разнообразного клинического и психологического тестирования, а также результаты предоперационной тестовой транскраниальной магнитной стимуляции коры головного мозга.

В дополнение к максимально понятному изложению подхода авторов к отбору пациентов и подробному описанию хирургической методики в статье представлено детальное и весьма содержательное описание катамнеза у всех пациентов. Такая подробная информация заслуживает публикации в рецензируемом журнале, поскольку желательно, чтобы эти данные были повсеместно использованы другими исследователями для последующего анализа.

Одним из наиболее важных обнаружений в проведенном исследовании является безопасность метода, подтвержденная максимально низким процентом осложнений и отсутствием какого-либо серьезного негативного влияния на качество жизни прооперированных пациентов. Этот отрадный факт определенно позволяет рекомендовать использование стимуляции моторной коры головного мозга в тех случаях, когда лечение другими методами не приводит к значительному уменьшению интенсивности боли.

Степень успешности лечения варьировала в зависимости от индивидуальных особенностей пациентов, и я согласен с авторами в том, что невозможно сделать исчерпывающие выводы в случае малой численности пациентов в каждой диагностической группе. Тем не менее я поддерживаю выводы авторов об удовлетворительной эффективности и безопасности стимуляции моторной коры. На основании собственного опыта я продолжаю использовать этот метод лечения при некоторых специфических показаниях. В моей практике стимуляция моторной коры применяется исключительно у пациентов с постинсультными центральными деафферентационными болевыми синдромами, а также с болевой анестезией лица после хирургических вмешательств на тройничном нерве.

В нашей практике мы используем МРТ для локализации моторной коры и интегрируем полученные данные в систему навигации. Определение цели стимуляции выполняем с помощью нейрофизиологического мониторинга. Наш хирургический подход с использованием высокопольной МРТ был представлен в опубликованной ранее статье [1]. Фактически стимуляция моторной коры указана в нашем опубликованном ранее алгоритме лечения боли в лице [2, 3].

Считаю наиболее важным заключение, вытекающее из данной работы, что предоперационная транскраниальная магнитная стимуляция не является предиктором эффективности стимуляции моторной коры головного мозга — эта проблема ранее обсуждалась в литературе. Также согласен и с мыслью авторов о том, что сохранность двигательной функции не является обязательным условием для достижения значительного клинического улучшения у пациентов со стимуляцией моторной коры.

Тем не менее хотелось бы добавить к изложенному авторами, что, хотя стимуляция моторной коры головного мозга работает даже при отсутствии движений в пораженной части тела, необходима все-таки сохранность самой моторной коры. По нашему опыту, стимуляция моторной коры неэффективна у тех пациентов с центральными постинсультными болевыми синдромами, у которых двигательные пути были изначально повреждены в результате инсульта, а также пациентов, у которых мы не смогли локализовать моторную кору с помощью предоперационной функциональной МРТ.

Константин В. Славин, проф., зав. секцией стереотаксической и функциональной нейрохирургии, Университет Иллинойса в Чикаго.

ЛИТЕРАТУРА

1. Slavin KV, Thulborn K. Motor cortex stimulator implantation guided by combination of frameless navigation and intraoperative neurophysiology. 2nd Intl Scient Teleconf «New Technology in Medicine», St-Petersburg, Russia. 2005;72-73.
2. Slavin KV, Nersesyan H, Colpan ME, Munawar N. Current algorithm for the surgical treatment of facial pain. Head Face Med. 2007;3(30):1-8.
3. Slavin KV, Nersesyan H, Colpan ME, Munawar N. Algoritmo para el tratamiento quirúrgico del dolor facial. Neurotarget. 2007;2(3):35-44.