doi: 10.17116/neiro201579629-37

Отдаленные результаты задней селективной ризотомии у больных со спастическими формами детского церебрального паралича

К.м.н. А.В. ДЕКОПОВ, к.м.н. А.А. ТОМСКИЙ, И.О. ГАЕВЫЙ, Е.М. САЛОВА, А.Б. КОЗЛОВА, А.А. ОГУРЦОВА, д.м.н. В.А. ШАБАЛОВ

ФГБНУ «НИИ нейрохирургии им. акад. Н.Н. Бурденко» (дир. — акад. РАН А.А. Потапов), Москва

Цель — отдаленные результаты задней селективной ризотомии прослежены в литературе недостаточно четко. Цель настоящего исследования — систематизация и оценка отдаленных результатов задней селективной ризотомии у больных с детским церебральным параличом, относящихся к различным функциональным группам. **Материал и методы.** Оперированы 47 больных со спастическими формами детского церебрального паралича. Всем больным выполнена задняя селективная ризотомия L1—S1 под контролем нейрофизиологического мониторинга. В качестве доступа во всех случаях применялась костнопластическая ламинотомия. Результаты хирургического лечения оценивались по шкале оценки спастичности Ashworth и шкале оценки локомоторных функций GMFM 88. Результаты подвергались статистической обработке. Срок катамнестического наблюдения составил от 1 года до 7 лет. **Результаты.** В большинстве случаев отмечено значимое снижение спастического синдрома от 4,34±0,53 перед операцией до 1,61±0,45 после операции (p<0,001). Динамика локомоторных функций была наибольшей в 3-й категории по шкале GMFM — от 48±4% перед операцией до 52±6% по прошествии12 мес после операции (p<0,042). В 4-й категории динамика составила 2%, а в 5-й категории улучшения были минимальны — 1%. Наилучшие функциональные результаты получены в группе больных до 10 лет. Выявлено наличие прямой корреляционной связи только между процентом пересеченных корешков и регрессом спастичности (r=0,85). Прямой связи между объемом пересеченных фасцикул и динамикой локомоторного статуса не отмечено. Ни в одном наблюдении мы не отмечали прогрессирования деформации позвоночного столба. **Заключение.** Степень снижения мышечного тонуса прямо зависит от объема пересеченных фасцикул. На функциональный результат ризотомии, помимо снижения мышечного тонуса, также влияют исходный функциональный статус больного и возраст, в котором выполнена операция. Во всех случаях в качестве доступа должна применяться костнопластическая ламинотомия для профилактики развития деформации позвоночного столба.

Ключевые слова: *спастичность, детский церебральный паралич, задняя селективная ризотомия.*

Long-term outcomes of SDR in various groups of cerebral palsy (CP) patients

A.V. DEKOPOV, A.A. TOMSKY, I.O. GAEVYI, E.M. SALOVA, A.B. KOZLOVA, A.A. OGURTSOVA, V.A. SHABALOV

Burdenko Neurosurgical Institute, Moscow, Russia

Aim. Long-term outcomes of selective dorsal rhizotomy (SDR) are not sufficiently summarized in the literature. The aim of this study was to systematize and evaluate long-term outcomes of SDR in various groups of cerebral palsy (CP) patients. **Material and methods.** 47 patients with spastic CP were operated. In all cases, SDR of the L1—S1 roots was performed under EMG control. In all cases, laminoplasty was used as an approach. Outcomes of surgical treatment were estimated by the Ashworth scale and the GMFM 88 scale. The data were subjected to statistical analysis. The follow-up duration ranged from 12 months to 7 years. **Results.** A significant reduction in spasticity from 4.34±0.53 points before surgery to 1.61±0.45 points after surgery (p<0.001) was observed in most cases. The dynamics of locomotor functions was maximal in the 3rd GMFM class: changing from 48±4% points before operation to 52±6% points 12 months after operation (p<0.042). The dynamics of locomotor functions amounted to 2% in the 4th GMFM class and 1% in the 5th GMFM class. The best functional outcomes were obtained in children under 10 years of age. A positive correlation only between the percentage of cut roots and a decrease in spasticity (r= 0.85) was found. No correlation between the amount of cut roots and the dynamics of locomotor functions was observed. No spinal cord deformities were observed during the follow-up period. **Conclusion.** A reduction in spasticity due to SDR depends on the amount of cut roots. The functional result of SDR is affected not only by a decrease in spasticity but also by the functional status and age of the patient at the time of surgery. In all cases, laminoplasty should be performed to prevent spinal cord deformities.

Keywords: *spasticity, cerebral palsy, selective dorsal rhizotomy.*

Задняя селективная ризотомия — нейрохирургическая операция, выполняемая чаще всего на поясничном уровне для снижения патологического мышечного тонуса у больных с нижним спастическим парапарезом. Наиболее часто эта операция выполняется у больных со спастическими формами детского церебрального паралича (ДЦП) [1, 2]. Спастичностью называют зависящее от скорости растяжения усиление тонического стретч-рефлекса, возникающего в результате уменьшения тормозящего влияния на мотонейроны со стороны вышележащих структур [3]. Задняя селективная ризотомия снижа-

© Коллектив авторов, 2015

e-mail: ADekopov@nsi.ru

ет избыточную активность посредством частичного рассечения задних корешков спинного мозга, в которых проходят миотатические волокона — пути, через которые замыкается стретч-рефлекс и реализуется спастический синдром [4]. В 2002 г. был проведен метаанализ ранних результатов ризотомии в 3 рандомизированных исследованиях. Было доказано, что в краткосрочном периоде (от 6 мес до 1 года) задняя селективная ризотомия приводит к снижению спастичности, увеличению объема движений, а также к улучшению локомоторных функций [5—7].

Отдаленные результаты ризотомии прослежены в литературе недостаточно четко, в основном показаны осложнения: деформации позвоночного столба и болевой синдром. По результатам исследования отдаленных результатов ризотомий начиная с 2011 г. были сделаны следующие выводы:

1) невозможно достоверно оценить функциональный результат, так как динамика локомоторного статуса в разных группах по шкале GMFM различна, поэтому динамику функций нужно оценивать отдельно для каждой группы;

2) функциональный результат следует оценивать отдельно в разных возрастных группах;

3) отдаленные осложнения ризотомии, например, такие как деформации позвоночного столба, могут быть не связаны с операцией, так как вообще характерны для больных ДЦП [8].

Проведенная в 1996 г. работа на базе института по исследованию результатов задней селективной ризотомии [1] подтвердила высокую эффективность вмешательства для коррекции патологического мышечного тонуса в отдаленном периоде. Однако работа была выполнена на небольшой серии больных, в работе не применялась оценка больных по глобальным двигательным шкалам. В отдаленном периоде отмечались осложнения в виде прогрессирования деформаций позвоночного столба, что могло объясняться использованием в качестве доступа ламинэктомии.

Цель настоящего исследования — систематизация и оценка отдаленных результатов задней селективной ризотомии у больных с ДЦП, относящихся к различным функциональным группам по шкале GMFM.

Материал и методы

Материал исследования составили 47 больных с ДЦП в форме нижнего спастического парапареза и тетрапареза **(см. таблицу)**: 32 (68%) мальчика и 15 (32%) девочек, средний возраст — 7,4±6,1 года.

Все больные до операции проходили неоднократные курсы консервативного и реабилитационного лечения с незначительным и нестойким клиническим эффектом. Во всех случаях до операции больным проводили ботулинотерапию в спазмированные мышцы нижних конечностей (2—6 инъекций). У 16 больных клинический эффект отсутствовал, у 31 пациента отмечен парциальный клинический эффект, который по мере последующих инъекций регрессировал. В 5 случаях больным уже были выполнены ортопедические вмешательства по поводу фиксированных контрактур: ахиллопластика и удлинение сухожилий мышц hamstring-группы (задней группы мышц бедра).

Отбор больных для хирургического лечения проводился на основании комплексного обследования с участием невролога, физиотерапевта, ортопеда и нейрохирурга. Протокол обследования включал оценку мышечного тонуса по шкале Ashworth, оценку объема пассивных и активных движений, видеорегистрацию ходьбы и оценку локомоторного статуса по глобальной шкале GMFM-88. Шкала Ashworth предполагает градацию мышечного тонуса от 1 до 5 баллов, где за 1 балл принимается нормальное значение мышечного тонуса, а за 5 — максимальное, когда пассивные движения полностью невозможны. Шкала GMFM состоит из 88 стандартных двигательных тестов, каждый из которых в зависимости от степени выполнения градируется по 3-балльной шкале: 0 — отсутствие выполнения движений, 1 — попытка выполнения, 2 — частичное выполнение, 3 — полное выполнение. Сумма баллов отражается в процентном соотношении. Больные, набравшие 20% и менее, относятся к 5-й категории (наиболее тяжелая форма заболевания), от 20 до 40% — к 4-й, от 40 до 60% — к 3-й, от 60 до 80% — к 2-й, от 80 до 100% — к 1-й категории.

Всем больным до операции выполнялось МРТ головного мозга для оценки гидроцефалии и исключения сопутствующей интракраниальной патологии и МРТ поясничного отдела спинного мозга для определения уровня конуса. Контрольный осмотр проводился через 3, 6 и 12 мес после операции, а далее через каждый год.

Статистическую обработку данных выполняли с использованием программы SPSS Statictics 6.0. Применялся корреляционный анализ с использованием коэффициента корреляции (r) Пирсона для оценки силы связи между объемом пересекаемых фасцикул, с одной стороны, и динамикой спастичности и функции — с другой. Для анализа значимых различий между дооперационными и послеоперационными значениями мышечного тонуса и локомоторных функций в различных группах больных применяли непараметрический критерий (T) Вилкоксона, учитывая малый размер выборки и отсутствие нормального распределения по критерию Колмогорова—Смирнова.

Все больные были включены в исследование с 2007 по 2014 г. Больные, оперированные позже, в исследование не включались, поскольку короткий срок катамнеза не позволял адекватно оценить динамику локомоторных функций. Критериями включения в исследования служили:

1) высокий мышечный тонус (3 балла и более по шкале Ashworth);

2) неэффективность консервативной терапии;

3) неэффективность ботулинотерапии.

К противопоказаниям для проведения ризотомии относились:

1) вторичная мышечная дистония;

2) гиперкинетический синдром;

3) соматические противопоказания.

Задержка психического развития не считалась противопоказанием для хирургического лечения.

Все пациенты были прооперированы под общей анестезией. Перед транспортировкой в операционную ане-

Пациент	Возраст, годы	GMFM до, %	GMFM после, %	Тонус до	Тонус после	Катамнез, годы
1. *К.*	5	11	11	5,0	3,0	7
2. *З.*	3	24	28	5,0	2,0	6
3. *Г.*	6	25	28	4,0	1,0	6
4. *Б.*	5	26	26	4,0	1,5	6
5. *Р.*	3	10	10	4,5	1,5	6
6. *Л.*	19	44	46	4,0	1,5	6
7. *Д.*	14	30	35	4,0	2,0	6
8. *Д.*	33	15	15	5,0	2,0	6
9. *Р.*	4	21	25	4,5	1,5	6
10. *С.*	7	34	38	4,5	1,5	6
11. *Б.*	4	15	18	4,0	1,0	5
12. *В.*	15	34	34	3,5	1,5	5
13. *Б.*	5	10	10	5,0	1,5	5
14. *С.*	5	10	21	3,5	1,0	5
15. *А.*	6	35	35	5,0	2,0	5
16. *Ю.*	7	22	22	3,5	3,5	5
17. *П.*	7	30	30	5,0	2,0	5
18. *Ф.*	7	55	61	5,0	2,0	4
19. *И.*	4	38	40	4,0	1,5	4
20. *Б.*	5	25	25	4,0	2,0	4
21. *Ф.*	30	35	37	5,0	1,5	4
22. *Ф.*	4	19	20	4,5	1,0	4
23. *П.*	7	27	32	4,0	1,5	4
24. *П.*	7	14	16	5,0	2,5	4
25. *Ц.*	3	23	23	5,0	1,5	4
26. *Е.*	7	1	1	5,0	1,5	3
27. *К.*	5	47	47	4,0	1,5	3
28. *М.*	4	46	52	4,5	1,5	3
29. *К.*	10	46	50	4,0	1,5	3
30. *С.*	4	48	48	4,5	2,0	3
31. *Г.*	6	30	30	4,0	1,5	3
32. *В.*	9	28	33	3,0	1,0	2
33. *Р.*	4	30	37	4,0	1,5	2
34. *В.*	3	27	30	4,0	2,0	2
35. *К.*	3	37	42	4,0	1,0	2
36. *Б.*	5	30	30	5,0	2,0	1
37. *М.*	5	10	10	5,0	2,0	1
38. *Б.*	9	53	62	4,0	1,5	1
39. *Г.*	3	12	12	5,0	1,5	1
40. *С.*	11	15	15	4,0	1,5	1
41. *Ш.*	8	35	40	4,0	1,5	1
42. *Г.*	5	25	25	4,0	1,0	1
43. *С.*	7	16	16	4,5	3,0	1
44. *Е.*	10	30	35	5,0	1,5	1
45. *Т.*	4	25	25	4,0	2,0	1
46. *А.*	5	25	25	4,0	1,0	1
47. *М.*	6	26	26	4,0	1,5	1

стезиологом назначалась внутримышечная премедикация на основе кетамина и бензодиазепинов. При поступлении в операционную проводили индукцию анестезии, интубацию трахеи, искусственную вентиляцию легких. Производилась установка мочевого катетера типа «Фолей». Поддержание анестезии осуществлялось инфузионным введением пропофола и фентанила под контролем уровня глубины анестезии (BIS-монитор). Поскольку операция выполнялась под контролем нейрофизиологического мониторинга, важным моментом было поддержание адекватного уровня глубины анестезии с целью получения истинных нейрофизиологических ответов. Миорелаксанты использовались ограниченно, только на этапе интубации трахеи. Электроды для интраоперационной миографии

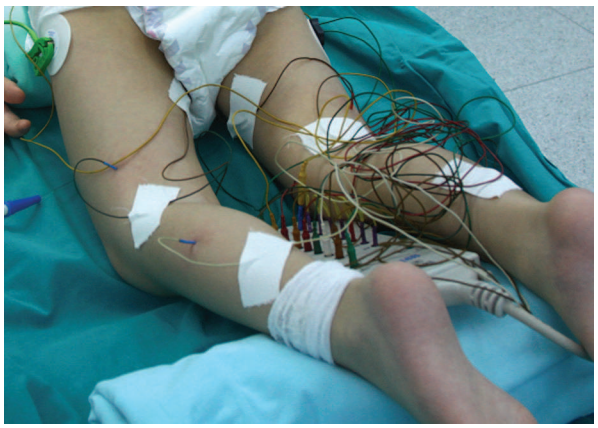

Рис. 1. **Позиционирование электродов для интраоперационной миографии.**

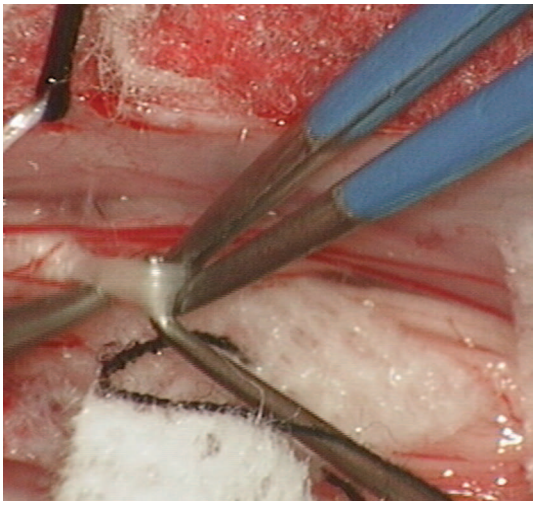

Рис. 2. **Коагуляция фасцикулярных пучков.**

устанавливались в приводящие мышцы, hamstring-группу, четырехглавую и икроножную мышцу, а также в анальный сфинктер **(рис. 1)**.

При стандартном расположении конуса производилась костнопластическая ламинотомия на уровне Th12—L1. У 2 больных с фиксированным спинным мозгом ламинотомия производилась на уровне L3—L4. После вскрытия твердой мозговой оболочки визуализировался конус спинного мозга. Задний корешок L1 визуализировался в области корешкового отверстия и выделялся до уровня отхождения от заднелатеральной борозды спинного мозга. Далее, следуя по заднелатеральной борозде вниз, последовательно выделяли задние корешки L2—S1. Каждый корешок разделяли на несколько фасцикул. Далее фасцикулы подвергали интраоперационной электростимуляции моно- или биполярным стимулятором с частотой 5 Гц, длительностью импульса 0,1—0,2 мс, амплитудой 0,5—2 мА. При этом оценивали моторные ответы в ногах. Патологическими считались ответы, возникающие в разных мышечных группах либо с противоположной стороны. Фасцикулы, дающие подобные ответы, коагулировали на протяжении и пересекали **(рис. 2)**.

Если при стимуляции фасцикул моторные ответы не регистрировались либо были низкоамплитудными, то такие фасцикулы оставляли интактными. В том случае, если при стимуляции корешка S1 возникали ответы в сфинктере, эти фасцикулы сохраняли интактными для профилактики развития нарушения функций тазовых органов. Корешок S2 во всех случаях сохраняли интактным. В общей сложности пересекали от 50 до 75% объема корешка. При установке костного блока на место производили расщепление дужек Th12—L1, осуществляли пропил в остистых отростках на глубину $^{2}/_{3}$ их длины, после чего дужку надламывали. За счет этого устранялся диастаз между дужками и выпиленным костным блоком.

После операции профилактически больным на сутки оставляли мочевой катетер ввиду возможной задержки мочи. Для профилактики развития болевого синдрома в послеоперационном периоде на 4 дня больным назначали трамадол внутримышечно 3 раза в сутки. Вертикализация больных начиналась на 45-е сутки. В течение 3 мес больным рекомендовалось ношение поясничного корсета в положении сидя и лежа. По истечении этого срока выполняли контрольную спондилографию. При отсутствии прогрессирующих деформаций корсет снимали. Физиотерапевтические процедуры начинали выполнять после выписки больных из стационара. Спустя 3 мес после операции оценивали объем остаточных контрактур и решали вопрос о проведении ортопедохирургического лечения.

Результаты

В раннем послеоперационном периоде во всех случаях было отмечено снижение патологического мышечного тонуса в приводящих, икроножных мышцах, hamstring-группе в среднем от 4,34±0,53 перед операцией до 1,61±0,45 после операции (p<0,001). На фоне регресса миогенных контрактур было отмечено увеличение объема пассивных движений в тазобедренных, коленных и голеностопных суставах. Однако динамики локомоторных функций в раннем послеоперационном периоде не отмечено. В 4 случаях в раннем послеоперационном периоде отмечалась задержка мочи в течение 2—3 дней. По прошествии этого срока нарушения спонтанно регрессировали.

При оценке больных через 3 мес во всех случаях было отмечено нарастание объема пассивных движений. В 21 (44%) случае также отмечалось увеличение объема активных движений: сгибания и разгибания в коленном и тазобедренном суставах, увеличение объема тыльной флексии стопы. У 15 больных сохранились контрактуры в голеностопных и коленных суставах, в связи с чем в дальнейшем им было проведено ортопедохирургическое лечение на нижних конечностях.

Динамика локомоторных функций была выявлена спустя 6 мес после операции. При оценке в отдаленном периоде (спустя 2 года и более после операции) суммарная динамика локомоторных функций составила 3%: от 27±12% перед операцией до 30±13% после операции (p<0,009). Наибольшая ди-

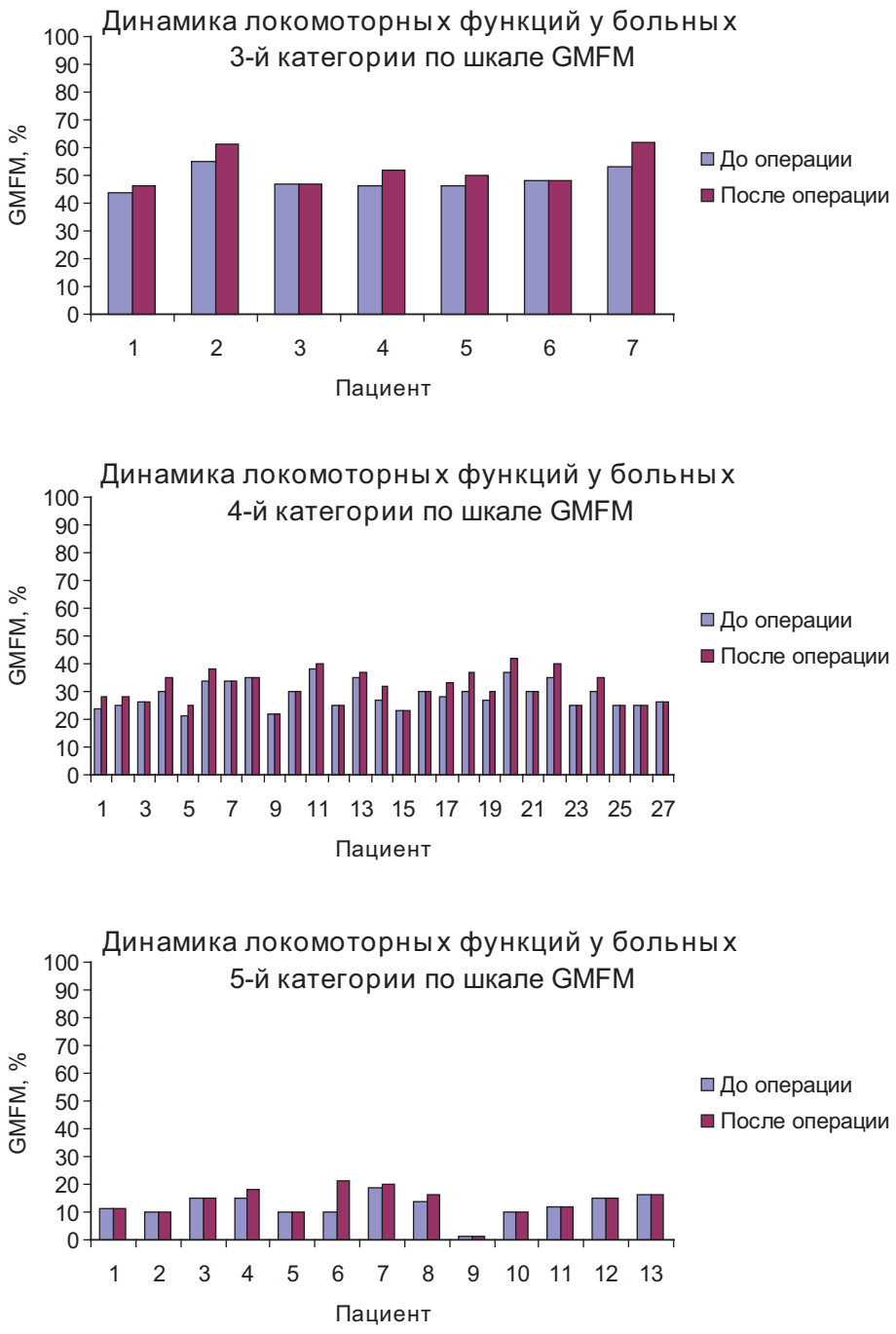

Рис. 3. **Динамика локомоторных функций у больных 3-й, 4-й и 5-й категорий по шкале GMFM.**

намика прослеживалась в группе больных, относящихся к 3-й категории по шкале GMFM. Здесь она составила 4%: от 48±4% перед операцией до 52±6% после операции (p<0,042). У больных 4-й категории изменения были менее значительны — 2%: от 29±5% перед операцией до 31±6% после операции (p<0,001). В 5-й категории улучшения были минимальны — лишь 1%: от 12±4% перед операцией до 13±5% после операции (p<0,068) **(рис. 3)**.

Динамика мышечного тонуса по шкале Ashworth в этих подгруппах была сходной: 2,64 в 3-й категории (от 4,28±0,39 до 1,64±0,24); 2,84 в 4-й (от 4,61±0,5 до 1,77±0,69); 2,59 в 5-й категории (от 4,22±0,54 до 1,63±0,51) **(рис. 4)**.

Наилучшие функциональные результаты были получены у детей в возрастной группе до 10 лет. Суммарная динамика локомоторного статуса составила от 29±14% перед операцией до 32±17% в от-



Рис. 4. **Динамика мышечного тонуса у больных 3-й, 4-й и 5-й категорий по шкале GMFM.**

даленном периоде (p<0,057). Трое больных из этой группы показали улучшение локомоторных функций на одну категорию по шкале GMFM: 1 больная перешла из 5-й категории в 4-ю; 2 больных перешли из 3-й категории во 2-ю. У больных старше 14 лет значимой динамики локомоторного статуса получено не было.

При проведении корреляционного анализа между объемом пересеченных фасцикул, с одной стороны, и динамикой мышечного тонуса и локо-

моторных функций — с другой, выявлено наличие прямой связи только между процентом пересеченных корешков и регрессом спастичности (r=0,85). Прямая связь между объемом пересеченных фасцикул и динамикой локомоторного статуса не выявлена.

В отдаленном периоде нами отмечено 4 случая рецидива спастического синдрома. В 2 случаях спастичность рецидивировала только в икроножных и приводящих мышцах и не достигала дооперационного уровня. Еще у 2 больных состояние вернулось к дооперационному уровню. Во всех остальных наблюдениях отмечался устойчивый клинический эффект.

В одном случае на 3-и сутки после операции появилась раневая ликворея. В связи с этим был установлен люмбальный дренаж на 5 суток. На фоне дренирования ликворея прекратилась, рана зажила первичным натяжением. Ни в одном наблюдении прогрессирования деформации позвоночного столба не произошло.

Обсуждение

Таким образом, согласно полученным результатам, задняя селективная ризотомия является эффективным способом коррекции тяжелого спастического синдрома у больных с ДЦП. Спастический синдром регрессирует сразу же после операции, и в большинстве случаев этот эффект стабилен в течение многих лет [9, 10].

Наблюдение показало, что наибольшая динамика локомоторного статуса характерна для больных 3-й категории по шкале GMFM. Похожие результаты отмечены и в работах ряда других авторов [11, 12].

Шкала GMFM является предиктором эффективности предстоящей операции и определяет пределы результатов, которые возможно достичь в каждом конкретном случае. У больных 5-й категории задача лечения заключается в облегчении ухода за больными и профилактике развития грубых деформаций опорно-двигательного аппарата. В этой группе пациентов мы не сможем добиться какой-либо значимой динамики локомоторного статуса, о чем в первую очередь должны быть проинформированы родители ребенка. У больных 4-й категории можно ожидать положительной динамики двигательных функций и освоения новых моторных навыков, хотя реабилитационные возможности в этой группе пациентов, к сожалению, ограничены. Наиболее прогностически благоприятна 3-я категория по шкале GMFM. Такие пациенты могут освоить самостоятельную ходьбу [13, 14].

Немаловажным прогностическим критерием эффективности операции является возраст больного. Согласно нашим результатам, наибольшая динамика локомоторного статуса характерна для больных в возрасте до 10 лет. Важность раннего проведения ризотомии подчеркивается и в ряде работ других авторов. Оптимальным считается дошкольный возраст — до 7 лет [15—17]. Действительно, в этом возрасте еще не успевают развиться грубые фиксированные контрактуры, и больным после коррекции спастического синдрома, скорее всего, не понадобятся ортопедические вмешательства [18]. Кроме того, в этот период происходит активное формирование двигательного стереотипа, вследствие чего реабилитационное лечение дает наибольший эффект. У больных старше 10 лет динамика локомоторного статуса была менее значима, а у больных старше 14 лет динамика отсутствовала. Поэтому у больных подросткового возраста ризотомия является паллиативным вмешательством, призванным лишь облегчить уход и уменьшить болевой синдром, ассоциированный со спастикой [19].

В разных работах приводятся различные данные об объеме резекции сенсорных корешков от 50 до 75% [20, 21]. В нашем исследовании мы проанализировали связь между объемом пересеченных фасцикул, с одной стороны, и динамикой мышечного тонуса и локомоторного статуса, — с другой. Оказалось, что объем резекции корешков прямо влияет на мышечный тонус. Чем больше объем пересеченных фасцикул, тем сильнее динамика спастичности. Это вполне логично, поскольку чем большее количество миотатических волокон пересечено, тем меньшей будет афферентная активация альфа-мотонейронов. Однако прямой связи между объемом пересеченных фасцикул и динамикой локомоторных функций не обнаружено. Это подтверждает тот факт, что снижение спастичности является далеко не единственным условием улучшения двигательных навыков. На это также влияет степень тяжести заболевания, возраст, в котором проведена операция, уровень психического развития, реабилитационное лечение и пр. Вместе с тем при недостаточном пересечении фасцикул спастичность может сохраниться в некоторых мышечных группах и воспрепятствовать дальнейшей реабилитации. С другой стороны, при избыточном пересечении фасцикул может развиться мышечная слабость, что ухудшит локомоторный статус больного. Поэтому в каждом конкретном случае важно определить объем резекции задних корешков. Неизменно мы ориентировались на результаты интраоперационного мониторинга: пересекали только те фасцикулы, которые давали высокоамплитудные ответы в нескольких мышечных группах, либо моторные ответы которых были двухсторонними. Фасцикулы, дающие низкоамплитудные ответы либо ответы только в одной мышечной группе, оставляли интактными. В отдаленном периоде мы получили 4 (8,5%) рецидива спастического синдрома. Среднее значение объема резекции задних ко-

решков у этих больных составило 60±3,56%, что значимо ниже, чем среднее значение объема резекции по всей группе — 69±5%. Это свидетельствует о том, что для достижения устойчивого клинического эффекта необходимо пересечение достаточного объема фасцикулярных пучков. Такое заключение делается и в других работах по данной теме. Для ризотомии на поясничном уровне объем резекции корешков должен быть не менее 65%, в противном случае сохраняется вероятность рецидива.

Ни в одном случае в проведенной нами серии операций мы не наблюдали у больных дальнейшего прогрессирования деформации позвоночного столба, в отличие от ряда других работ [22—24]. На наш взгляд, это объясняется техникой выполняемой нами ламинотомии. В качестве доступа мы применяли костнопластическую ламинотомию дужек Th12—L1 с обязательным сохранением суставных отростков. Во всех случаях перед установкой костного блока на место производили расщепление дужек для устранения диастаза между блоком и дужками. Таким образом, мы полностью сохраняли структуры заднего опорного комплекса позвоночного столба.

Заключение

Задняя селективная ризотомия — эффективный способ коррекции спастического синдрома. Степень снижения мышечного тонуса прямо зависит от объема пересеченных фасцикул. На функциональный результат ризотомии, помимо снижения мышечного тонуса, также влияют исходный функциональный статус больного и возраст, в котором выполняется операция. В любом случае в ходе операции должен применяться нейрофизиологический мониторинг, однако помимо него необходимо также учитывать и объем резекции корешков. При выполнении данных операций в качестве доступа должна применяться костнопластическая ламинотомия для профилактики деформации позвоночного столба.

Конфликт интересов отсутствует.

ЛИТЕРАТУРА

1. Степаненко А.Ю. *Селективная задняя ризотомия в лечении больных со спастическими и спастико-гиперкинетическими формами ДЦП*: Дис. ... канд. мед. наук. М. 1996.
2. Fazano V, Broggi G. Surgical treatment of spasticity in cerebral palsy. *Childs Brain*. 1978;4:289-305.
3. Spasticity — a topical survey. Ed. Birkmayer W. Vienna. 1971.
4. Peter J, Arens L. Selective posterior rhyzotomy for the managment of cerebral palsy spasticity. A 10 year experience. *S Afr Med J*. 1993;83:745-747.
5. McLaughlin J, Bjornson K, Temkin N, et al. Selective dorsal rhizotomy: meta-analysis of three randomized controlled trials. *Dev Med Child Neurol*. 2002;44:17-25.
6. Steinbok P, Reiner AM, Beauchamp R, Armstrong RW,Cochrane DD, Kestle J. A randomized clinical trial to compare selective posterior rhizotomy plus physiotherapy with physiotherapy alone in children with spastic diplegic cerebral palsy. *Dev Med Child Neurol*. 1997;39:178-184.
7. McLaughlin JF, Bjornson KF, Astley SJ, et al. Selective dorsal rhizotomy: efficacy and safety in an investigator-masked randomized clinical trial. *Dev Med Child Neurol*. 1998;40:220-232.
8. Grunt S, Becher J. Long-term outcome and adverse effects of selective dorsal rhizotomy in children with cerebral palsy: a systematic review. *Dev Med Child Neurol*. 2011;53:490-498.
9. Steinbok P. Outcomes after selective dorsal rhizotomy for spastic cerebral palsy. *Childs Nerv Syst*. 2001;17:1-18.
10. McLaughlin JF, Bjornson KF, Astley SJ, et al. Selective dorsal rhizotomy: efficacy and safety in an investigator-masked randomized clinical trial. *Dev Med Child Neurol*. 1998;40:220-232.
11. Nordmark E, Josenby A. Long-term outcomes five years after selective dorsal rhizotomy. *BMC Pediatrics*. 2008;8:54-65.
12. Salame K, Ouaknine GE, Rochkind S, Constantini S, Razon, N. Surgical treatment of spasticity by selective posterior rhizotomy: 30 years experience. *Isr Med Assoc J*. 2003;5:543-546.
13. Mittal S, Farmer JP, Al-Atassi B, et al. Functional performance following selective posterior rhizotomy: long-term results determined using a validated evaluative measure. *J Neurosurg*. 2002;97:510-518.
14. Vaughan C, Berman B. Cerebral palsy and rhyzotomy, a 3-year follow-up evaluation with gait analysis. *J Neurosurgery*. 1991;74:178-184.
15. Gul SM, Steinbok P, McLeod K. Long-term outcome after selective posterior rhizotomy in children with spastic cerebral palsy. *Pediatr Neurosurg*. 1999;31:84-95.
16. Subramanian N, Vaughan CL, Peter JC, Arens LJ. Gait efore and 10 years after rhizotomy in children with cerebral palsy spasticity. *J Neurosurg*. 1998;88:1014-1019.
17. Mittal S, Farmer J. Functional performance following selective posterior rhizotomy: longterm results determine using a validated evaluative measure. *J Neurosurgery*. 2002;97(3):510-518.
18. O'Brien D, Park T. Orthopedic surgery after selective dorsal rhizotomi for spastic children in relation to ambulatory status and age. *J Neurosurgery*. 2005;103(1 Suppl):5-9.
19. Rosenbaum PL, Walter SD, Hanna SE, et al. Prognosis for gross motor function in cerebral palsy: creation of motor development curves. *JAMA*. 2002;18:1357-1363.
20. Park T, Owen J. Surgical management of spastic diplegia in cerebral palsy. *N Engl J Med*. 1992;326:745-749.
21. Wright F, Sheil E. Evaluation of selective dorsal rhizotomy for the reduction of spasticity in cerebral palsy: a randomized controlled trial. *Dev Med Child Neurol*. 1998;40(4):239-240.
22. Golan JD, Hall JA, O'Gorman G, et al. Spinal deformities following selective dorsal rhizotomy. *J Neurosurg*. 2007;106:441-449.
23. Johnson MB, Goldstein L, Thomas SS, Piatt J, Aiona M, Sussman M. Spinal deformity after selective dorsal rhizotomyin ambulatory patients with cerebral palsy. *J Pediatr Orthop*. 2004;24:529-536.
24. Li Z, Zhu J, Liu X. Deformity of lumbar spine after selective dorsal rhizotomy for spastic cerebral palsy. *Microsurgery*. 2008;28:10-12.

Комментарий

Среди различных форм детского церебрального паралича (ДЦП) чаще других встречаются спастические формы заболевания, ведущим синдромом при которых является нижний спастический парапарез. До настоящего времени результаты лечения от 20 до 42% больных с нормальным интеллектом остаются неудовлетворительными.

Одной из основных задач в лечении больных ДЦП является коррекция нарушений мышечного тонуса. При неэффективности консервативных методов лечения на определенном этапе может быть показано применение методов функциональной нейрохирургии.

Для лечения больных с нижним спастическим парапарезом в настоящее время наиболее часто применяется селективная задняя ризотомия на уровне задних корешков поясничных и верхних крестцовых сегментов, разработанная W. Peacock и L. Arens в 1982 г. Операция заключается в разделении задних корешков на фасцикулярные группы и пересечении тех из них, при стимуляции которых возникают патологические моторные ответы в виде тонического сокращения мышц. В то же время некоторые вопросы, связанные с применением данного метода лечения, до настоящего времени остаются мало разработанными. Большинство авторов описывали не столько противопоказания, сколько состояния, при которых эффект операции сомнителен, отмечали неблагоприятное влияние операции на локомоторные функции больных, использующих спастичность для опоры и ходьбы. Недостаточно освещены ортопедические осложнения, связанные с ламинэктомией, в литературе встречаются только отдельные упоминания о возможности их появления.

На основании изучения отдаленных результатов, используя комплексную систему оценки GMFM 88, авторы статьи определили эффект от данной операции в плане предохранения локомоторных функций и снижения спастичности. В статье подробно описаны техника операции, методология применения нейромониторинга. Особое внимание авторы уделили проблеме появления деформаций позвоночника на уровне грудопоясничного перехода и методам ламинопластики и сохранения межпозвонковых суставов для обеспечения стабильности. В заключение авторы подводят итог работы с рекомендациями по оптимальному возрастному проведению данного вмешательства, количеству пересекаемых фасцикул в корешке и срокам развития эффекта от операции.

В статье используются методы современного статистического анализа, основанного на значительном количестве данных литературы, которая представлена только иностранными источниками. При этом не упоминаются работы А.Ю. Степаненко (1996), диссертация которого была посвящена теме, дословно указанной авторами статьи в названии. Исследование, выполненное в том же учреждении, что и работа авторов, 20 лет назад, содержит рекомендации, касающиеся оптимального возраста проведения операции (6—10 лет), описывает зависимость степени снижения спастичности от количества пересеченных фасцикул (не менее 65%) и освещает вопросы сохранения стабильности позвоночника при подобных вмешательствах. В работе 1996 г. нашли отражение технологии, используемые при проведении данных операций, зафиксированные 3 изобретениями и рационализаторскими предложениями. В целом эффективность данной методики достигает одинаковых показателей — 27—40%.

Следует отметить, что методы функциональных хирургических вмешательств в составе комплексного лечения такой тяжелой группы больных, как дети с ДЦП, позволяют существенно улучшить качество жизни пациентов и требуют консолидации знаний и методов операций в плане накопления опыта и учета результатов иностранных и отечественных исследований.

А.О. Гуща (Москва)