doi: 10.17116/neiro201579685-91

Эндоскопическое эндоназальное удаление крупной аденомы гипофиза, распространяющейся в заднюю черепную ямку

Д.м.н. А.Н. ШКАРУБО[1], к.м.н. Л.В. ШИШКИНА[1], д.м.н., проф. Н.К. СЕРОВА[1], к.м.н. О.Ф. ТРОПИНСКАЯ[1], д.м.н., проф. А.Ю. ЛУБНИН[1], А.Б. КУРНОСОВ[1], асп. Д.Н. АНДРЕЕВ[1], К.В. КОВАЛЬ[1], И.В. ЧЕРНОВ[2], к.м.н. В.В. КАРНАУХОВ[1]

[1]ФГБНУ «НИИ нейрохирургии им. акад. Н.Н. Бурденко» (дир. — акад. РАН А.А. Потапов), Москва; [2] ГБОУ ВПО «Первый МГМУ им. И.М. Сеченова» (ректор — член-корр. РАН П.В. Глыбочко), Москва

Цель исследования — разработать тактику хирургического лечения больших и гигантских аденом гипофиза, распространяющихся в заднюю черепную ямку. **Материал и методы.** Пациент с большой гормонально неактивной аденомой гипофиза, распространяющейся в область правого кавернозного синуса и заднюю черепную ямку. **Результаты.** Проведено эндоскопическое эндоназальное удаление большой эндо-супра-латеро(D)-ретроселлярной опухоли гипофиза. На контрольных МРТ опухоль удалена радикально. В ближайшем послеоперационном периоде выявлены глазодвигательные нарушения, которые в течение 6 мес значительно регрессировали. В статье проведен подробный анализ мировой литературы по обсуждаемой теме. Приведены наглядные до-, интра- и послеоперационные снимки, а также гистологические препараты. **Выводы.** Современные минимально инвазивные технологии позволяют удалять крупные аденомы гипофиза (в числе других видов опухолей) из задней черепной ямки с использованием эндоскопического эндоназального доступа. Подобные операции должны производиться в высокоспециализированных учреждениях хирургами, имеющими большой опыт в эндоскопической трансназальной хирургии опухолей основания черепа.

Ключевые слова: *эндоскопическая эндоназальная хирургия аденом гипофиза, эндоскопическая эндоназальная хирургия опухолей задней черепной ямки.*

Endoscopic endonasal surgical treatment of large pituitary adenoma, spreading into the posterior fossa

A.N. SHKARUBO, L.V. SHISHKINA, N.K. SEROVA, O.F. TROPINSKAYA, A.YU. LUBNIN, A.B. KURNOSOV, D.N. ANDREEV, K.V. KOVAL, I.V. CHERNOV, V.V. KARNAUKHOV

[1]Burdenko Neurosurgical Institute, Moscow, Russia; [2]Sechenov First Moscow State Medical University, Moscow, Russia

Objective. The objective of the study was to develop the tactics of surgical treatment of large and giant pituitary adenomas, spreading into the posterior cranial fossa. **Material and methods.** Patients with large hormonally inactive pituitary adenoma, extending to the right cavernous sinus and posterior cranial fossa. **Results.** The endoscopic endonasal removal a large endo-supra-latero(D)-retrosellar pituitary tumor was conducted. Control MRI shows that the tumor was removed radically. Oculomotor disturbances were observed in the early postoperative period, which significantly regressed within 6 months. The article provides detailed analysis of the world literature on the issue under discussion. Illustrative pre-, intra-, and post-operative photographs, as well as histological preparations are shown. **Conclusion.** Modern minimally invasive techniques make it possible to remove large pituitary adenomas (and other tumors) of the posterior cranial fossa using endoscopic endonasal approach. Such operations must be carried out at highly specialized institutions by the surgeons who have extensive experience in endoscopic transnasal surgery of skull base tumors.

Keywords: *endoscopic endonasal surgery of pituitary adenomas, endoscopic endonasal surgery of the tumors of the posterior cranial fossa.*

Аденомы гипофиза, как правило, доброкачественные опухоли. Нередко они достигают гигантских размеров, распространяясь в кавернозный синус, супраселлярно и в заднюю черепную ямку [1]. Аденомы гипофиза, распространяющиеся в заднюю черепную ямку, являются редким наблюдением. J. Malik и соавт. [2] в 2011 г. представили случай гигантской пролактиномы, вызывающей нестабильность краниовертебрального сочленения [2]. Bing Zhao и соавт. [3] представили сведения о высокой эффективности расширенного эндоскопического транссфеноидального доступа в хирургии гигантских аденом гипофиза. В западной литературе [4] гигантскими аденомами гипофиза считаются те, один из размеров которых составляет больше 4 см. Согласно классификации, принятой в Институте нейрохирургии им. акад. Н.Н. Бурденко, гигантскими считаются аденомы гипофиза, у которых хотя бы

© Коллектив авторов, 2015

e-mail: ASharubo@nsi.ru

один размер составляет 60 мм и более [5]. До активного внедрения в практику эндоскопической эндоназальной нейрохирургии распространение аденомы гипофиза в заднюю черепную ямку служило показанием для транскраниального доступа [6]. В настоящее время благодаря развитию новых минимально инвазивных технологий стало возможным использование эндоскопического трансназального доступа для удаления части опухоли, располагающейся в задней черепной ямке [4]. В 2009 г. в журнале «Вопросы нейрохирургии» опубликована статья, где представлено редкое клиническое наблюдение удаления гигантской аденомы гипофиза, распространяющейся в заднюю черепную ямку, с использованием ретросигмовидного доступа [7].

В настоящей работе мы представляем наш опыт удаления крупной аденомы гипофиза, распространяющейся в заднюю черепную ямку, с использованием эндоскопического эндоназального доступа.

Клинический случай

Мужчина 33 лет 17.11.10 поступил в Институт нейрохирургии им. акад. Н.Н. Бурденко для оперативного лечения опухоли гипофиза. С августа 2010 г. пациент отметил снижение зрения на оба глаза, возникшее двоение. За 2 года до госпитализации пациент отметил снижение половой функции. По данным исследования крови на гормоны — опухоль гормонально неактивная.

При обследовании в неврологическом статусе: хиазмальный синдром, недостаточность первой и второй ветвей V нерва слева.

При осмотре окулиста: VIS OD=OS=1,0. Поля зрения: битемпоральная гемианопсия. Глазодвигательных нарушений нет. На глазном дне: диски зрительных нервов обесцвечены, границы четкие, вены полнокровны, извиты.

Оценка до операции по шкале Карновского — 80.

На МРТ: больших размеров эндо-супраселлятеро(D)-ретроселлярная опухоль гипофиза. Ретроселлярная внекапсульная часть опухоли грубо сдавливает стволовые структуры в области моста больше справа. Опухоль инфильтрирует правый кавернозный синус, обрастает правую сонную артерию, компримирует хиазму. Размер опухоли 51×37×29 мм **(рис. 1)**.

24.11.10 проведена операция «Эндоскопическое эндоназальное удаление большой эндо-супраселлятеро(D)-ретроселлярной опухоли гипофиза».

Через правый носовой ход осуществлен типичный эндоскопический доступ к проекции передней

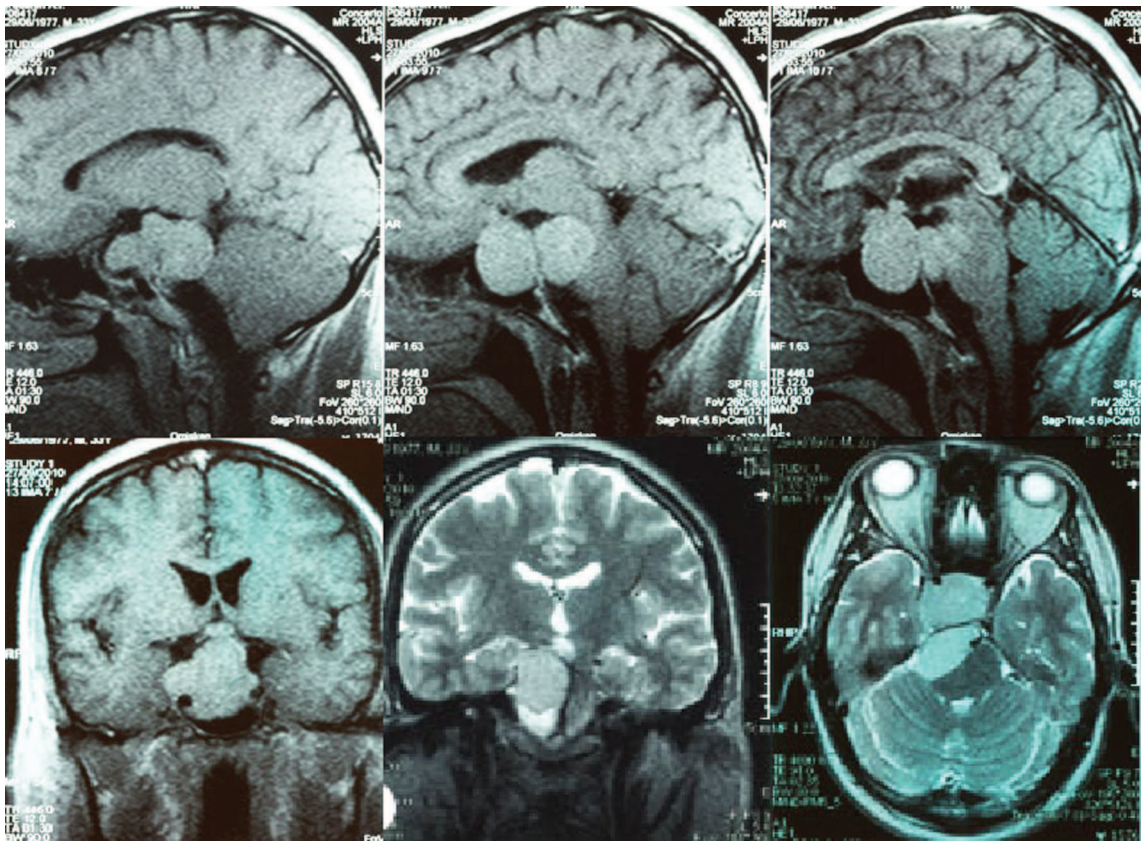

Рис. 1. **МРТ до операции (объяснение в тексте).**

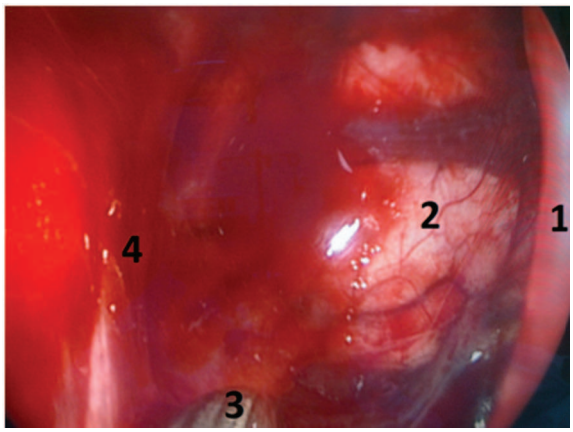

Рис. 2. **Интраоперационная картина после тотального удаления опухоли.**

1 — базилярная артерия; 2 — варолиев мост; 3 — отсос; 4 — медиальная стенка правого кавернозного синуса.

стенки основной пазухи. Трепанирована пазуха. Трепанировано дно увеличенного турецкого седла. После вскрытия твердой мозговой оболочки турецкого седла обнаружена опухоль сероватого цвета, умеренной плотности, умеренно кровоточивая. Опухоль удалялась кюретками и отсосом. После удаления супраселлярной части опухоли обнаружено два небольших «вторичных» (бескапсульных) узла, которые удалены отсосом. Опухоль распространялась в полость правого кавернозного синуса, откуда удалена отсосом. Обнаружена правая сонная артерия, окруженнная опухолью с трех сторон. Через заднюю стенку кавернозного синуса опухоль распространялась отдельным крупным узлом ретроселлярно (в межножковую цистерну, больше справа), компримируя стволовые структуры на этом уровне. Начальные отделы опухоли в межножковой цистерне были плотными, тяжистыми и удалялись с трудом. В задних отделах эта часть опухоли была менее плотной, удалена отсосом. Ретроселлярная часть опухоли была прикрыта арахноидальной оболочкой, которую удалось вывихнуть и коагулировать. Опухоль удалялась с использованием 0°, 30° и 45° эндоскопов **(рис. 2)**.

Сразу после операции (больной находился еще в наркозном сне) произведена контрольная СКТ: полное удаление опухоли, в полости удаленной опухоли (эндо-супра-латеро(D)-ретроселлярно) воздух. Также имеется воздух над обеими лобными долями. Геморрагических осложнений в области операции нет **(рис. 3)**.

При физикальном обследовании до и после операции оценивались движения каждого глаза вверх, вниз и в стороны в баллах от 0 до 5. За норму 0 баллов мы принимали отсутствие нарушений. Незначительное ограничение — 1 балл. Ограничение движения на $^{1}/_{3}$ соответствовало 2 баллам, на $^{1}/_{2}$ — 3 баллам, на $^{2}/_{3}$ — 4 баллам, отсутствие произвольного движения глаз — 5 баллам. Наличие и выраженность птоза также оценивались в баллах от 0 до 5 [8].

У данного больного в послеоперационном периоде на первые сутки появился паралич правого глазодвигательного нерва: движения глаза вверх, вниз, кнутри оценено в 5 баллов; движение кнаружи было полностью сохранено. Суммарная оценка поражения глазодвигательного нерва составила 19 баллов **(рис. 4)**.

Наиболее вероятно, что правый глазодвигательный нерв был частично травмирован при удалении опухоли из области правого кавернозного синуса.

Через 2 нед после операции наметились признаки частичного регресса паралича глазодвигательного нерва.

На контрольных МРТ (13-е сутки после операции) опухоль удалена радикально, нет накопления контрастного вещества **(рис. 5)**.

Результаты гистологического исследования: аденома гипофиза с полиморфизмом ядер **(рис. 6)**.

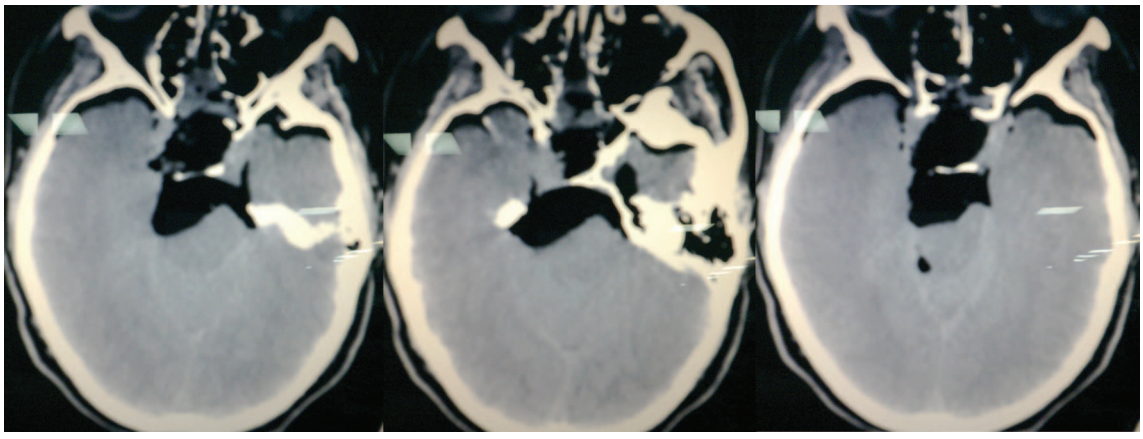

Рис. 3. **СКТ сразу после операции: полное удаление опухоли (объяснение в тексте).**



Рис. 4. **Первые сутки после операции. Появился паралич 3 нерва справа.**

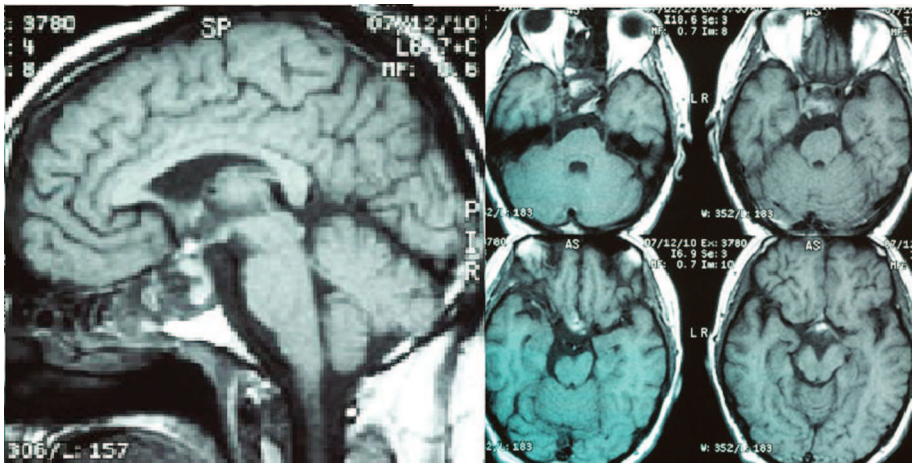

Рис. 5. **МРТ (Т-1) на 13-е сутки после операции.**

Полное удаление опухоли, декомпрессия стволовых структур. В области турецкого седла визуализируется гемостатический и пластический материал (фрагмент широкой фасции бедра). В полости основной пазухи — фрагмент жировой ткани.

При контрольной МРТ через 6 мес после операции: нет рецидива опухоли, полная декомпрессия стволовых структур **(рис. 7)**.

При обследовании нейроофтальмологом через 6 мес после операции отмечен дальнейший регресс пареза правого глазодвигательного нерва, суммарная оценка его поражения — 12 баллов **(рис. 8)**.

Обсуждение

По данным Р.Б. Файзуллаева [9], не более 5% гигантских аденом гипофиза распространяются в заднюю черепную ямку. Тактика лечения таких аденом сложна и неоднозначна. При пролактиномах, распространяющихся в заднюю черепную ямку, показано консервативное лечение агонистами дофамина. В других случаях предлагаются хирургические методы лечения с использованием ретросигмовидного доступа [7].

По мнению M. Koutourousiou, P. Gardner (2013) и M. De Paivo Neto (2010), оперативное лечение гигантских аденом гипофиза является вызовом для нейрохирурга. Особую сложность представляет удаление фрагментов опухоли, имеющих парастволовую локализацию. Консервативная терапия при определенных показаниях и, возможно, лучевая те-

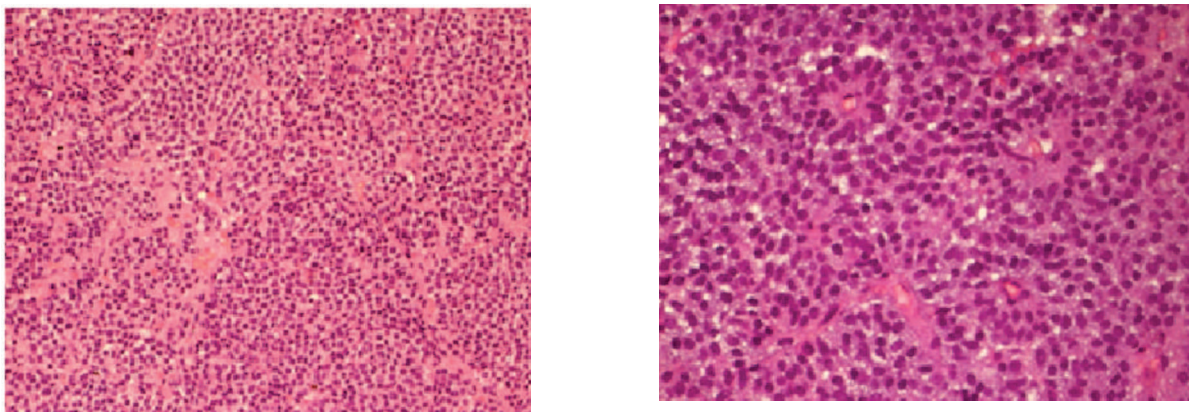

а б

***Рис. 6.* Гистологический препарат.**

а — ×200; б — ×400. Аденома гипофиза: мономорфноклеточная опухоль преимущественно солидного строения с наличием немногочисленных периваскулярных розеток.
Окраска гематоксилином и эозином.

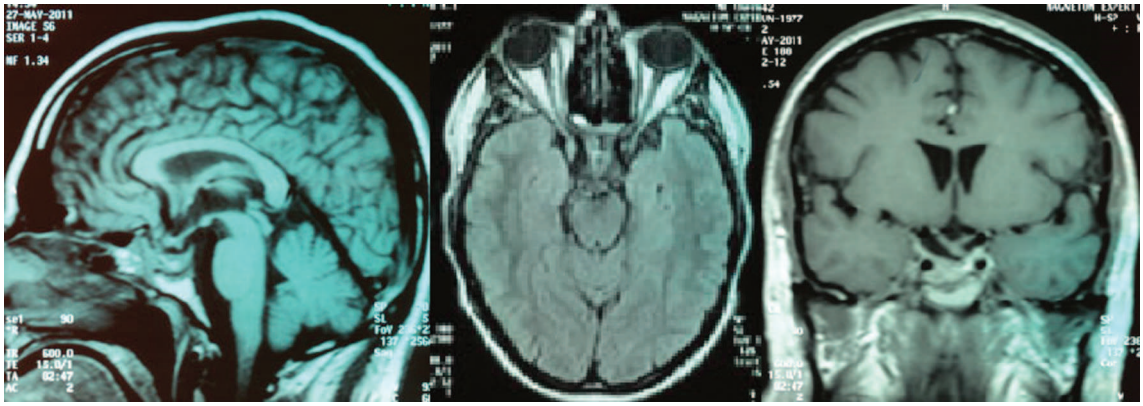

***Рис. 7.* МРТ через 6 мес после операции.**

Полное удаление опухоли. В полости основной пазухи визуализируется пластический материал (fascia lata).

рапия, как правило, имеют решающее значение в достижении долгосрочной ремиссии заболевания [4, 10].

Расширенный транссфеноидальный доступ обеспечивает панорамную визуализацию, что крайне необходимо для удаления опухолей, подобных представленной в нашем клиническом наблюдении.

В настоящее время, несмотря на многие положительные аспекты транссфеноидального доступа, эта хирургическая техника не лишена послеоперационных осложнений. По данным литературы, частота назальной ликвореи в транссфеноидальной хирургии составляет 6—20% [11—13], лечение как консервативное, так и хирургическое. Парез черепно-мозговых нервов является достаточно частым осложнением при удалении опухолей с использованием расширенного транссфеноидального доступа [11]. В нашем наблюдении паралич правого глазодвигательного нерва, возникший в послеоперационном периоде, в значительной степени регрессировал через 6 мес после операции.

Особенностью нашего клинического наблюдения являются распространение крупной опухоли в заднюю черепную ямку через правый кавернозный синус (наиболее вероятно, по ходу тройничного нерва) и успешное удаление крупного фрагмента опухоли парастволовой локализации с использованием эндоскопического эндоназального доступа.

Заключение

1. Современные минимально инвазивные технологии позволяют удалять крупные аденомы гипофиза (в числе других видов опухолей) из задней че-



Рис. 8. **Частичный регресс пареза глазодвигательного нерва справа.**

репной ямки с использованием эндоскопического эндоназального доступа.

2. Подобные операции должны производиться в высокоспециализированных учреждениях хирургами, имеющими большой опыт в эндоскопической трансназальной хирургии опухолей основания черепа.

Работа выполнена при поддержке Гранта Президента РФ №14.W01.15.6512-МК.

ЛИТЕРАТУРА

1. Hamada J, Seto H, Miura M, Kuratsu J, Ushio Y. Suprasellar pituitary adenoma arising from the pars tuberalis: Case report. *Neurosurgery*. 1990;27:647-9.

   http://dx.doi.org/10.1097/00006123-199010000-00027.

2. Malik JA, Zaben, Stuart E. Harrisson,d NV. Mathad. Giant prolactinoma causing cranio-cervical junction instability: A case report. *British Journal of Neurosurgery*. 2011 December;25(6):754-756.

   http://dx.doi.org/10.3109/02688697.2010.544791.

3. Bing Zhao, Yu-Kui Wei, Gui-Lin Li, Yong-Ning Li, Yong Yao, Jun Kang, Wen-Bin Ma, Yi Yang, and Ren-Zhi Wang. Extended transsphenoidal approach for pituitary adenomas invading the anterior cranial base, cavernous sinus, and clivus: a single-center experience with 126 consecutive cases. *J Neurosurg*. 2010;112:108-117.

   http://dx.doi.org/10.3171/2009.3.jns0929.

4. Koutourousiou M, Gardner PA, Fernandez-Miranda JC, Paluzzi A, Wang EW, Snyderman CH. Endoscopic endonasal surgery for giant pituitary adenomas: advantages and limitations. *J Neurosurg*. 2013 Mar;118(3):621-631.

   doi: 10.3171/2012.11.JNS121190.

5. Кадашев Б.А., Коршунов А.Г., Астафьева Л.И., Акшулаков С.К. Классификация аденом гипофиза. В кн.: *Аденомы гипофиза: клиника, диагностика, лечение.* Под ред. проф. Кадашева Б.А. М.—Тверь: Триада. 2007;46-79.

6. Alleyne CHJr, Barrow DL, Oyesiku NM. Combined transsphenoidal and pterional craniotomy approach to giant pituitary tumors. *Surg Neurol*. 2002;57:380-390.

   http://dx.doi.org/10.1016/S0090 3019(02)00705-X.

7. Тропинская О.Ф., Шишкина Л.В., Шкарубо А.Н., Астафьева Л.И., Шиманский В.Н. Редкое наблюдение гигантской аденомы гипофиза с распространением в заднюю черепную ямку. *Вопросы нейрохирургии.* 2009;4:54-56.

8. Бутенко Е.И., Серова Н.К., Пицхелаури Д.И., Шифрин М.А. Метод видеоокулографии в исследовании глазодвигательной функции у больных с объемными образованиями среднего мозга, пинеальной области и моста. *Вопросы нейрохирургии.* 2011;4(75):55-60.

9. Файзуллаев Р.Б. *Гигантские аденомы гипофиза (клиника, диагностика, хирургическое лечение)*: Дис. ... д.м.н. М. 2009.

   http://www.dissercat.com/content/gigantskie-adenomy-gipofiza-klinika-diagnostika-khirurgicheskoe-lechenie.

10. De Paivo Neto MA, Vandergrift A, Fatemi N, Gorgulho AA, Desalles AA, Cohan P, et al. Endonasal transsphenoidal surgery and multimodality treatment for giant pituitary adenomas. *Clin Endocrinol (Oxf)*. 2010;72:512-519.

    http://dx.doi.org/10.1111/j.1365-2265.2009.03665.x.

11. Couldwell WT, Weiss MH, Rabb C, Liu JK, Apfelbaum RI, Fukushima T. Variations on the standard transsphenoidal approach to the sellar region,

with emphasis on the extended approaches and parasellar approaches: surgical experience in 105 cases. *Neurosurgery*. 2004;55:539-550.

http://dx.doi.org/10.1227/01.neu.0000134287.19377.a2.

12. Frank G, Pasquini E, Doglietto F, Mazzatenta D, Sciarretta V, Farneti G, et al. The endoscopic extended transsphenoidal approach for craniopharyngiomas. *Neurosurgery*. 2006;59(1 Suppl):ONS75-ONS83.

http://dx.doi.org/10.1227/01.neu.0000219897.98238.a3.

13. Kitano M, Taneda M. Extended transsphenoidal approach with submucosal posterior ethmoidectomy for parasellar tumors. *J Neurosurg*. 2001;94:999-1004.

http://dx.doi.org/10.3171/jns.2001.94.6.0999.

Комментарий

Хирургическое лечение пациентов с аденомами гипофиза по сей день является серьезной проблемой современной нейрохирургии. Хотя с появлением в 1993 г. минимально инвазивных щадящих эндоскопических транссфеноидальных хирургических доступов появилась возможность в значительной степени решить проблему хирургического лечения аденом гипофиза, но до сих пор зачастую трудно надежно контролировать удаление опухоли из параселлярных и ретроселлярных пространств. Дальнейшее развитие эндоскопических технологий, широкое внедрение эндоскопической техники, появление опыта расширенных доступов эндоскопических операций позволили помогать подавляющему большинству пациентов, независимо от размеров и направлений роста аденом гипофиза.

В целом широкое внедрение эндоскопической методики позволило значительно расширить показания для трансназальных вмешательств, что доказано во многих исследованиях, и в настоящее время до 95—97% пациентов с аденомами гипофиза, в том числе и гигантскими, должны оперироваться трансназально. Этому способствуют и появившиеся в последние годы расширенные транссфеноидальные эндоскопические доступы, которые позволили удалять не только аденомы гипофиза, но и многие другие селлярные и параселлярные образования. Постоянное улучшение эндоскопической техники, накопление хирургического опыта, разработка современных методов пластики дефектов основания черепа приводят ко все более широкому использованию расширенных транссфеноидальных эндоскопических доступов, заменяя ряд открытых внутричерепных вмешательств и улучшая результаты операций.

Однако до сих пор распространение опухоли в заднюю черепную ямку является вызовом для нейрохирурга, поскольку данная разновидность аденомы гипофиза встречается достаточно редко, вовлекая в свою структуру множество функционально важных образований, требует исключительной деликатной хирургической техники.

В связи с этим представленная статья о результатах эндоскопического лечения ретроселлярной аденомы гипофиза несомненно сверхактуальна, ожидаема и востребована. Авторы являются одними из признанных лидеров в эндоскопической хирургии аденом гипофиза, имея большой хирургический опыт, основанный на широкой базе клиник Института нейрохирургии им. Н.Н. Бурденко, одного из ведущих центров лечения нейроэндокринологической патологии.

Базируясь на огромном клиническом материале, авторы подошли к решению конкретной клинической задачи во всеоружии и, избрав трудный, но оптимальный путь удаления сложной опухоли, продемонстрировали успешный результат.

Однако следует присоединиться к предостережению авторов, что подобное решение задачи не следует проводить в широкой сети стационаров, так как данная операция требует очень большого опыта и наличия слаженной команды эндоскопических хирургов. Этот вид лечения — удел высокоспециализированных клиник. Хотя опыт эндоскопических операций есть сейчас во многих клиниках России, в подавляющем большинстве их он еще очень мал и исчисляется единичными операциями или, что реже, десятками операций, результаты которых пока далеки от оптимизма. В мире (по опубликованным данным) до сих пор насчитывается всего 4 стационара, нейрохирурги которых имеют опыт более 1000 эндоскопических транссфеноидальных вмешательств. И к чести нашей страны, два из этих стационара находятся в России, в Москве и Санкт-Петербурге. Владение опытом большого количества эндоскопических транссфеноидальных вмешательств позволяет нейрохирургам оперировать с качественно высокими результатами.

Дальнейшее совершенствование эндоскопической техники в совокупности с колоссальным опытом эндоскопических транссфеноидальных вмешательств, который продемонстрировали авторы, даст новый импульс совершенствованию результатов хирургии аденом гипофиза, что улучшит качество жизни пациентов.

В.Ю. Черебилло (Санкт-Петербург)