doi: 10.17116/neiro201579221-32

Влияние генной терапии с использованием гена *APOE3* на структурные и функциональные проявления вторичных повреждений гиппокампа при черепно-мозговой травме в эксперименте

Д.м.н., проф. Е.Г. ПЕДАЧЕНКО[1], д.м.н. В.В. БЕЛОШИЦКИЙ[1]*, к.б.н. С.А. МИХАЛЬСКИЙ[2], к.м.н. Н.Я. ГРИДИНА[1], д.б.н., проф. Т.Ю. КВИТНИЦКАЯ-РЫЖОВА[2]

[1]ГУ «Институт нейрохирургии им. А.П. Ромоданова» (дир. — д.м.н., проф. Е.Г. Педаченко) НАМН Украины; [2]ГУ «Институт геронтологии им. Д.Ф. Чеботарева» (дир. — акад. НАМН Украины В.В. Безруков) НАМН Украины, Киев

Цель — исследовать эффективность генной терапии при черепно-мозговой травме (ЧМТ) путем оценки влияния липосомальной трансфекции ткани головного мозга плазмидным вектором, несущим ген *APOE3* человека, на структурные и функциональные проявления развития вторичных повреждений головного мозга в остром периоде экспериментальной ЧМТ у крыс разного возраста. **Материал и методы.** Тяжелая ЧМТ наносилась крысам под общей анестезией свободным падением груза массой 450 г с высоты 1,5 м. Внутрижелудочковая инфузия катионных липосом DOTAP, несущих 25 мкг плазмидного вектора pCMV·SPORT6 с комплементарной дезоксирибонуклеиновой кислотой гена *APOE3*, выполнялась с помощью осмотических помп ALZET. После исследования двигательных функций (по шкале двигательной дисфункции) и когнитивных функций (в водном лабиринте Мориса) на 5-е и 10-е сутки после ЧМТ и генной терапии проводилось комплексное морфологическое, электронно-микроскопическое, иммуногистохимическое и морфометрическое исследование поля CA1 гиппокампа. **Результаты.** На модели тяжелой ЧМТ у взрослых и старых крыс линии Wistar отмечены существенные изменения морфофункционального состояния гиппокампа, а также неврологических и когнитивных функций. Генная терапия, а именно липосомальная трансфекция клеток центральной нервной системы плазмидным вектором, несущим ген *APOE3* человека, положительно влияет на структуру и ультраструктуру гиппокампа — сокращает индуцированную ЧМТ гибель нейронов и улучшает их качественный состав, нормализует нейрон-глиальное взаимодействие, уменьшает глиоз и микроглиальную реакцию, аксональное повреждение, деструкцию миелина и накопление липофусцина, что имеет определенные возрастные особенности. После генной терапии в головном мозге животных наблюдалось уменьшение интенсивности процессов апоптоза (в большей степени присущее взрослым крысам). Все это сопровождается более быстрым и выраженным регрессом неврологических и когнитивных расстройств, характерных для ЧМТ. При введении плазмидного вектора после ЧМТ значительно повышалась выживаемость старых крыс по сравнению с животными того же возраста, не получавшими генной терапии. **Выводы.** Генная терапия с использованием гена *APOE3* обладает терапевтическим потенциалом в лечении тяжелой ЧМТ.

Ключевые слова: *черепно-мозговая травма, генная терапия, аполипопротеин Е, гиппокамп, ультраструктура, возрастные особенности, неврологические нарушения, когнитивные расстройства.*

The effect of gene therapy with the *APOE3* Gene on structural and functional manifestations of secondary hippocampal damages in experimental traumatic brain injury

E.G. PEDACHENKO[1], V.V. BILOSHYTSKY[1]*, S.A. MIKHAL'SKY[2], N.YA. GRIDINA[1], T.YU. KVITNITSKAYA-RYZHOVA[2]

[1]State Institution «A.P. Romodanov Institute of Neurosurgery» NAMS Ukraine; [2]State Institution «D.F. Chebotarev Institute of Gerontology» NAMS Ukraine, Kyiv

Aim of the study: to study the efficiency of gene therapy following traumatic brain injury (TBI) by evaluating the influences of liposomal transfection of the brain tissue by *APOE3*-containing plasmid vector on the structural and functional manifestations of development of secondary brain injuries after acute experimental TBI in the rats of different age. **Material and methods.** Severe diffuse TBI in rats was inflicted under overall anesthesia by free load weighing 450 g, falling from a 1.5 m elevation. The mixture of DOTAP liposome and 25 μg of plasmid vector pCMV·SPORT6 with cDNA of *APOE3* gene was infused intraventricularly using ALZET osmotic pumps. Combined morphological, electron microscopic, immunohistochemical and morphometric studies of CA1 hippocampal region were conducted in rats at days 5 and 10 following TBI and gene therapy after investigation of motor functions (using composite neurological motor score) and cognitive functions in Morris water maze. **Results.** Significant changes in the morphofunctional state of hippocampus, as well as in the neurological and cognitive functions were shown on the model of severe TBI in the adult and old Wistar rats. Gene therapy, specifically cationic-liposome mediated *APOE3* gene transfer to the CNS cells by plasmid vector, decreased a TBI-induced death of neurons and improved qualitative composition of neuronal population, normalized neuron-glial relations, decreased gliosis and microglial activation, axonal damage, myelin destruction and lipofuscin accumulation, all these having age-related peculiarities. After gene therapy observed in the animal brain was a lower intensity of the processes of apoptosis and a decrease of its rate in old animals. The above changes were accompanied with a more fast and

© Коллектив авторов, 2015

*e-mail: headinjury@ukr.net

expressed regress of neurological and cognitive disturbances typical for TBI. Administration of plasmid vector after TBI resulted in an increase of survival rate of old animals vs. old animals which got no gene therapy. **Conclusion.** *APOE3* gene therapy has therapeutic potential in the treatment of severe TBI.

Keywords: *traumatic brain injury, gene therapy, apolipoprotein E, hippocampus, ultrastructure, age characteristics, neurologic impairment, cognitive dysfunction.*

Черепно-мозговая травма (ЧМТ) остается актуальной социальной проблемой — ежегодно в мире госпитализируются около 10 млн пациентов с ЧМТ. Согласно прогнозу ВОЗ [1], до 2020 г. травматические повреждения головного мозга будут занимать третье место среди причин смерти. Не менее серьезной проблемой являются последствия ЧМТ: только в США от 2,5 до 6,5 млн человек испытывают социально-экономические трудности, связанные с неврологическими, когнитивными и психосоциальными последствиями ЧМТ [2].

Демографические изменения в современном обществе и, в частности, старение населения, привели к существенным изменениям в эпидемиологии ЧМТ. В странах Европейского союза на фоне снижения у молодых количества тяжелых дорожно-транспортных происшествий и летальности от ЧМТ значительно вырос уровень черепно-мозгового травматизма в домашних условиях среди лиц старших возрастных групп. Течение травмы у таких пациентов более тяжелое (в частности, летальность является наивысшей у пострадавших старше 75 лет), а наибольшее количество операций по поводу ЧМТ приходится именно на возрастную группу 65—75 лет [3]. Это обусловливает необходимость изучения особенностей течения ЧМТ и лечения травматических поражений головного мозга в старших возрастных группах.

Одним из факторов, определяющих течение посттравматических процессов при ЧМТ, является аполипопротеин Е (APOE), кодируемый геном *APOE*, — гликопротеин, играющий центральную роль в метаболизме, транспорте и регуляции уровней холестерола и триглицеридов. После ЧМТ синтез APOE приобретает важное значение для репарации липидного компонента мембран нейронов и глиоцитов [4, 5]. Кроме этих общепризнанных адаптивных функций APOE при повреждениях центральной нервной системы (ЦНС) главными детерминантами его защитных свойств, как стало известно в последние годы, является способность модифицировать воспалительные реакции активированной микроглии в головном мозге и защищать нервные клетки от эксайтотоксического поражения [6, 7].

Существуют три аллели *APOE* человека: *APOE2*, *APOE3*, *APOE4*. Поскольку носительство *APOE3* и *APOE2*, в отличие от *APOE4*, характеризуется лучшими структурными и функциональными исходами ЧМТ [8, 9], закономерно возникает гипотеза о целесообразности использования белков APOE3 и APOE2 в качестве терапевтических агентов, способных оказать лечебное воздействие. В связи с тем, что APOE не проходит через гематоэнцефалический барьер, его синтез в клетках ЦНС может быть усилен с помощью генной терапии (ГТ) — «терапевтической процедуры, в которой используются нуклеиновые кислоты для модуляции функции генов» [10].

Цель настоящей работы — исследовать эффективность генной терапии при ЧМТ путем оценки влияния липосомальной трансфекции ткани головного мозга плазмидным вектором, несущим ген *APOE3*, на структурные и функциональные проявления развития вторичных повреждений головного мозга в остром периоде экспериментальной ЧМТ у крыс разного возраста.

Материал и методы

Исследование проведено на 25 взрослых (6—8 мес) и 20 старых (24 мес) крысах-самцах линии Wistar. В разные сроки после ЧМТ и введения плазмидного вектора (Пл) определяли изменения когнитивных функций, исследовательского поведения и эмоционального состояния. Для морфологических исследований гиппокампа и определения апоптоза клеток мозга животных забивали на 5-е и 10-е сутки после ЧМТ и/или введения вектора. Животные были распределены по десяти группам:

— двум контрольным: в одной — интактные взрослые (5 крыс), во второй — старые (4);

— четырем с ЧМТ: две группы взрослых (по 5 крыс) и две группы старых (по 4) животных с экспериментальной ЧМТ;

— четырем с ЧМТ + Пл: две группы взрослых (по 5 крыс) и две группы старых (по 4) животных с экспериментальной ЧМТ и установленной в левый боковой желудочек мозга канюлей, соединенной с имплантированной под кожу спины осмотической помпой ALZET («DURECT Corp.», США), которая обеспечивала инфузию катионных липосом с плазмидным вектором, несущим ген *APOE3*, в течение 25 ч со скоростью 1 мкл/ч (1 мкг вектора в 1 ч).

Тяжелую ЧМТ наносили крысам в результате свободного падения груза массой 450 г с высоты 1,5 м [11]. Моделирование экспериментальной ЧМТ и все последующие хирургические манипуляции, связанные с установлением канюли и введением соответствующих растворов, выполняли под наркозом (кетамин из расчета 0,7 мг/кг внутримышечно). В качестве лечебного препарата использовали комплекс катионных липосом DOTAP Methosulfate («Sigma», США) и 25 мкг плазмидного вектора pCMV•SPORT6 («Invitrogen», США), содержавшего ген

APOE3 человека под контролем цитомегаловирусного промотора.

Животных умерщвляли путем внутрибрюшной инъекции раствора тиопентал-натрия (из расчета 200 мг/кг). Эффективность трансфекции (наличие *APOE3*-мРНК) подтверждали в мозжечке и продолговатом мозге с помощью визуализации продуктов амплификации (295 пар нуклеотидов (п.н.) и 180 п.н. соответственно для первой и второй использованных пар праймеров) методом полимеразной цепной реакции с обратной транскрипцией (ОТ-ПЦР, или RT-PCR).

Морфологическое исследование. Мозг (часть от хиазмы до среднего мозга) фиксировали в течение 20 ч в 4% растворе параформальдегида на 0,1 М фосфатном буфере. Правую часть мозга отделяли для дальнейшей обработки и исследования на конфокальном микроскопе. Другую часть обезвоживали и заливали в парафин (парапласт) по стандартной методике. Из полученных блоков на уровне сенсомоторной коры, гиппокампа и гипоталамуса на ротационном микротоме марки Microm HM 325 («Carl Zeiss», Германия) изготовляли фронтальные серийные срезы толщиной 6 мкм. Часть срезов окрашивали тионином по Нисслю, часть использовали для выявления апоптотических клеток методом TUNEL.

Иммуногистохимическое исследование апоптоза. Для оценки фрагментации ядерной ДНК, характеризующей конечную стадию апоптоза клетки, применяли метод TUNEL с использованием набора реагентов (Apoptag Plus Peroxidase In Situ Apoptosis Detection Kit), согласно рекомендациям производителя («Chemicon», США). Количество ядер у каждой крысы подсчитывали на (20±2) полях зрения постоянной площади в различных отделах мозга с использованием объектива ×20 и окуляра ×10. Апоптотический индекс (АИ) определяли как процент TUNEL-позитивных ядер от общего количества клеточных ядер.

Иммуногистохимическое исследование нейронов и астроцитов (двойное иммуномечение). С помощью вибротома Vibroslice 752M («Campden Instruments Ltd», Великобритания) изготовляли фронтальные срезы (50 мкм) правой половины мозга, содержащей гиппокамп. Дальнейшую обработку выполняли согласно протоколу отдела цитологии Института физиологии им. А.А. Богомольца НАН Украины. В результате обработки происходило связывание мышиных анти-*NeuN* антител (1:1000, «Dako», Дания) с нейрональным маркером *NeuN* и кроличьих анти-*GFAP* антител (1:1000, «Dako») с маркером астроцитов GFAP. Зеленая флюоресценция в местах локализации *NeuN* обеспечивалась связыванием антимышиных антител, конъюгированных с Alexa Fluor 488, а красная в местах локализации *GFAP* — связыванием антикроличьих антител, конъюгированных с Alexa Fluor 568 («Molecular Probes Inc.», США). Использовался конфокальный микроскоп FV1000-BX61WI («Olympus», Япония) в центре общего пользования Института физиологии им. А.А. Богомольца НАН Украины.

Электронно-микроскопическое исследование. Во время забоя из гиппокампа также вырезали кусочки во фронтальной плоскости (толщиной 0,5 мм), которые обрабатывали по стандартной методике подготовки для электронной микроскопии. Фронтальные полутонкие срезы (1 мкм) гиппокампа, окрашенные толуидиновым синим, использовали для локализации поля CA1 гиппокампа, из которой получали ультратонкие срезы (60—70 нм) для исследования с помощью электронного микроскопа ПЭМ-125К («Selmi», Украина).

На полутонких срезах выполняли морфометрию — подсчет линейной плотности нейронов (ЛПН), глии (астро- и олигодендроциты) (ЛПГ) и микроглии (ЛПМ) поля CA1 гиппокампа (100 полей зрения на группу с использованием объектива ×20 и окуляра ×10), т.е. подсчет числа клеток на единицу длины гиппокампа.

На микрофото для определения доли деструктивно измененных митохондрий (Мт) в цитоплазме подсчитывали их общее количество и определяли процентную долю деструктивно измененных среди них. Для определения объемной доли липофусцина (Лф) в цитоплазме нейронов определяли его суммарную площадь и объемную долю (в процентах) в цитоплазме путем деления площади Лф на площадь цитоплазмы. Долю поврежденных миелиновых волокон в нейропиле вычисляли по формуле

(количество аксонов с признаками повреждения/общее количество аксонов) · 100%.

Исследование двигательной функции [12]. По 5-балльной шкале (от 0 — тяжелое поражение и до 4 — нормальная двигательная функция) в день начала эксперимента до нанесения травмы, а также в течение 1—7-х суток после травмы оценивались следующие показатели:

1) сгибание левой передней лапки при поднятии животного за хвост;

2) сгибание правой передней лапки при поднятии животного за хвост;

3) сгибание левой задней лапки, когда передние конечности находятся на ровной поверхности, а задние поднимаются тягой за хвост;

4) сгибание правой задней лапки, когда передние конечности находятся на ровной поверхности, а задние поднимаются тягой за хвост;

5) способность противостоять боковому толчку влево;

6) способность противостоять боковому толчку вправо;

7) способность стоять на наклонной плоскости левым боком кверху;

8) способность стоять на наклонной плоскости правым боком кверху;

9) способность стоять на наклонной плоскости в вертикальной позиции.

В трех последних тестах определяется способность животного стоять на наклонной плоскости: под углом в 40° — максимальной оценкой (4 балла), в 37,5° — 3, в 35°— 2, 32,5° — 1 и менее 32,5° — 0 баллов. Общий функциональный показатель для каждого животного определяли суммированием баллов, полученных во всех тестах.

Исследование когнитивных функций. Выполняли путем оценки пространственной памяти животных в водном лабиринте Морриса на 7—10-е сутки после травмы [13] — всего 16 «тренировок» (по 4 в сутки), в ходе которых крысы учились находить платформу, скрытую под поверхностью окрашенной воды, полагаясь на внешние визуальные ориентиры. Во все дни исследования для каждой крысы определяли показатель «времени поиска» — среднее для 4 «тренировок» время (в с), затраченное животным на достижение платформы. На основании этих данных определяли среднее «время поиска» для каждой из групп эксперимента в конкретные сутки исследования. Увеличение «времени поиска» свидетельствовало о большем дефиците пространственной памяти и способности к обучению.

Статистическую обработку данных выполняли с использованием непараметрического метода Вилкоксона—Манна—Уитни.

Результаты и обсуждение

По данным светооптического гистологического исследования, на 10-е сутки после травмы наблюдались выраженные структурные изменения нейронов, глии и капилляров головного мозга с характерным наличием фрагментарного отслоения мягких оболочек головного мозга, их набухание и расслоение диффузно-очаговыми (нередко массивными) скоплениями измененных эритроцитов, формирование вокруг кровоизлияний зон некробиотически измененных нервных клеток, наличие диффузного отека ткани головного мозга. В поле CA1 гиппокампа отмечены участки «выпадения» нейронов — нейрональная депопуляция гиппокампа. При ЧМТ значительно (в 1,4 раза) снижается ЛПН **(рис. 1)**.

Выделено несколько наиболее типичных разновидностей нейронов поля CA1: неизмененные, большие (гипертрофированные) и гиперхромные. Наиболее показательным было увеличение количества нейронов гиперхромного типа на фоне снижения количества неизмененных. Результаты электронно-микроскопического исследования свидетельствуют о значительных деструктивных изменениях в поле CA1 гиппокампа при ЧМТ и нарастании ее гетерогенности. Среди гиперхромных нейронов отмечались как апоптотически измененные, гибнущие клетки, так и активированные **(рис. 2)**. Нередко в ядрах нейронов присутствовали внутриядерные включения, преимущественно фибриллярного типа **(рис. 3)**, что может свидетельствовать о глубоких перестройках ядерных белков и начале необратимых деструктивных процессов в ядре. В цитоплазме нейронов наблюдалась вакуолизация цистерн аппарата Гольджи, серьезным изменениям подвергались Мт. Большую их часть составляли деструктивно измененные и резко отечные, вакуолизированные формы с деструкцией и дискомплексацией крист и поврежденными мембранами **(см. рис. 3).** Остатки митохондриальных мембран включались в остаточные тельца и гранулы Лф, объем и численность которых увеличивалась от 1 до 4 в контроле до 10 и более при ЧМТ **(см. рис. 3)**.

При применении генной терапии (ЧМТ + Пл) отмечены меньшая интенсивность и распространенность вызванных ЧМТ деструктивно-дистрофических изменений в нейронах. Индукция синтеза APOE3 положительно влияла на состояние нервной ткани и предотвращала развитие зон вторичной дезинтеграции в травмированном мозге. Доля деструктивно измененных Мт в нейронах была меньше, чем в группе ЧМТ — 55 и 70% соответственно **(см. рис. 3)**. ГТ не только снижала уровень деструкции Мт, но и изменяла соотношение органелл, находящихся в разном функциональном состоянии: в группе ЧМТ + Пл несколько увеличивалась доля неизменных и функционально активных (умеренно отечных) органелл за счет уменьшения деструктивных форм (резко отечных с начальными стадиями деструкции мембран). ГТ оказывала значительно более выраженное влияние на процессы накопления Лф у более молодых животных по сравнению со старыми. Так, у старых крыс доля Лф в цитоплазме снижалась под влиянием лечения с 12% площади в группе ЧМТ до 11% в группе ЧМТ + Пл. При этом у взрослых крыс тормозящее влияние ГТ на накопление Лф было большим:

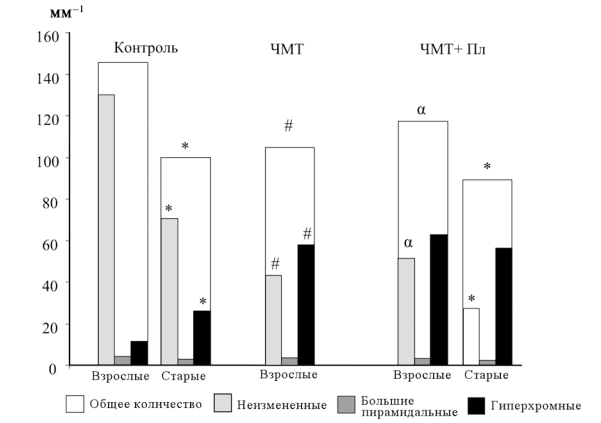

***Рис. 1.* Линейная плотность нейронов поля CA1 гиппокампа крыс с учетом их качественной характеристики (на 10-е сутки после начала эксперимента).**

Здесь и на рис. 3, 5 и 7: * — $p<0,05$ по сравнению со взрослыми, # — $p<0,05$ по сравнению с соответствующей группой контроля, α — $p<0,05$ по сравнению с соответствующей группой ЧМТ.

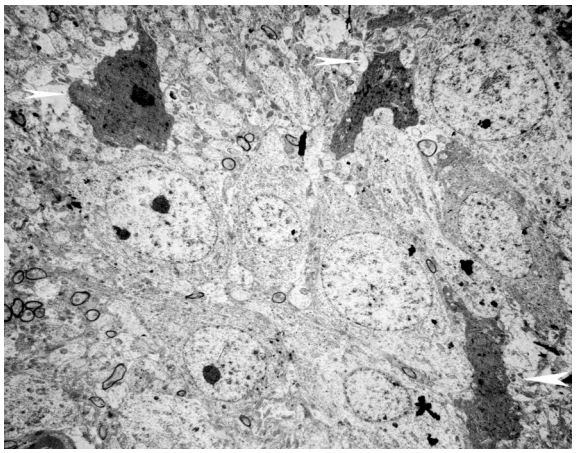

***Рис. 2.* Участок поля CA1 гиппокампа взрослой крысы на 10-е сутки после ЧМТ: гетерогенность морфологической картины.**

Неизменные и электронно-плотные, деструктивно измененные клетки (последние обозначены указателями) ×1600.

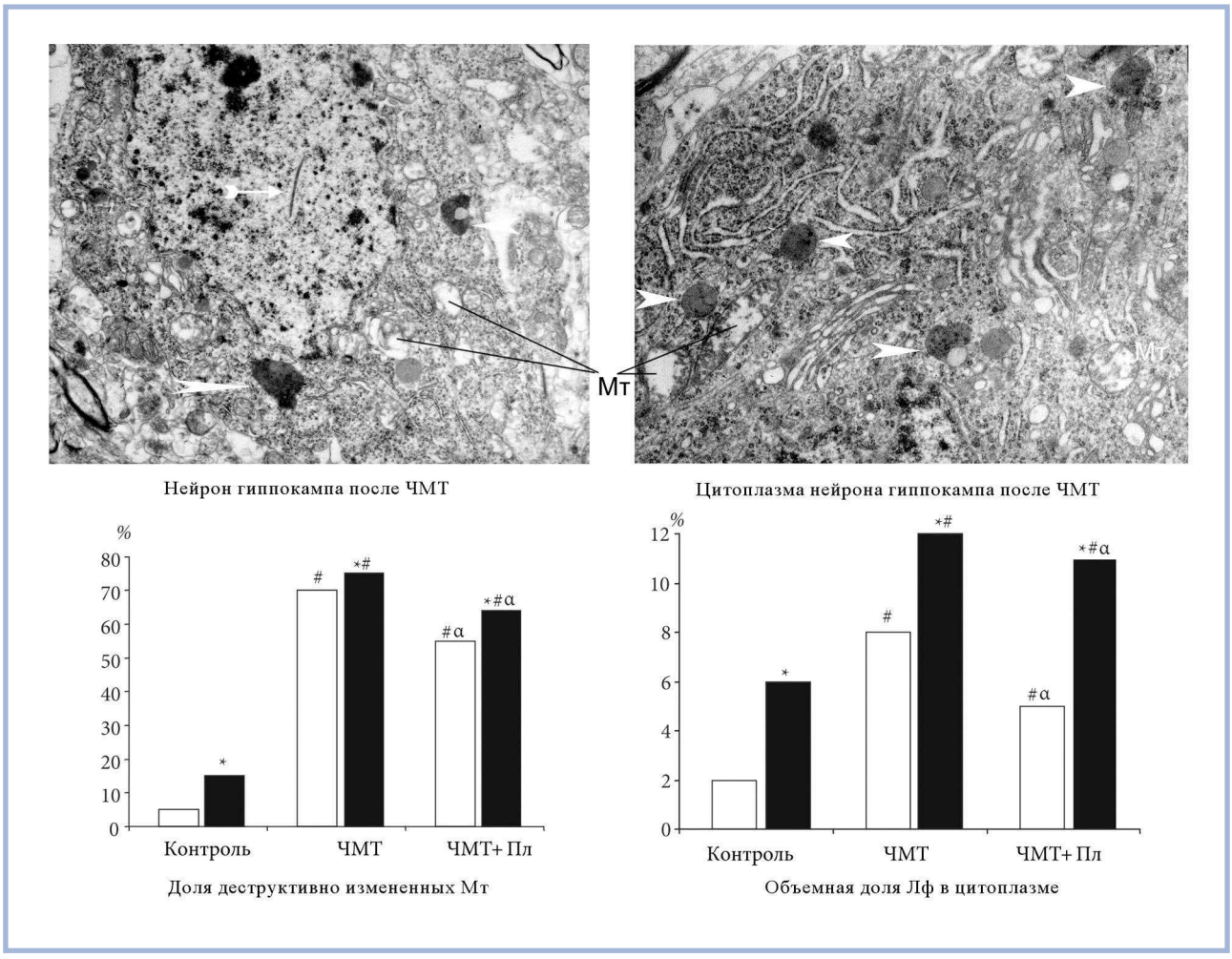

Рис. 3. **Деструктивные изменения в нейронах поля CA1 гиппокампа крыс на 10-е сутки после ЧМТ.**

Фибриллярное внутриядерное включение (стрелка), гранулы Лф (указатели), вакуолизация Мт, неравномерное расширение канальцев гранулярной эндоплазматической сети и потеря рибосом на их мембранах, деструкция элементов комплекса Гольджи (ув. ×3200 — для левого фото, ×6400 — для правого); светлые столбики — взрослые животные, черные столбики — старые.

доля Лф составляла 5% площади цитоплазмы в группе ЧМТ + Пл и 8% в группе ЧМТ **(см. рис. 3)**.

При ЧМТ глубокие ультраструктурные изменения выявлялись не только в перикарионах, но и в отростках нервных клеток. Отмечено повреждение более $^1/_3$ миелиновых волокон **(рис. 4)**. Достаточно характерной реакцией является повреждение аксонов в виде их локального отека, деформации осевого цилиндра, его облитерации, а в ряде случаев и отслоения от миелиновой оболочки (с образованием вакуолей между ними), что сочеталось с дезинтеграцией, гомогенизацией и деструкцией внутриклеточных структур нейритов. Наблюдались выраженные изменения цитоскелета — повреждение нейрофиламентов, локальная (реже полная) потеря микротрубочек, приводящее к нарушениям аксонального транспорта.

Существенные изменения касались Мт аксонов: на фоне гипертрофии части органелл отмечались явления дискомплексации их крист, а также резкий отек. Наблюдались нарушения миелиновых оболочек в виде их расслоения, дезагрегации, нарушения ламелярной структуры, формирования вздутий и выпячиваний. Кроме того, происходили деструктивные изменения части синапсов. Локальные повреждения аксолеммы вызывают высвобождение кальция, что ведет к интрааксональным нарушениям цитоскелета и Мт, а также межнейрональных связей. Кроме того, повреждения Мт могут также приводить к высвобождению цитохрома С, что в свою очередь активирует каталазы и играет определенную роль в процессах апоптоза нейронов. При применении ГТ (ЧМТ + Пл) отмечена меньшая интенсивность и распространенность деструктивно-дистрофических изменений, вызванных ЧМТ. В частности, структура аксонов в группе ЧМТ + Пл была повреждена в меньшей степени, чем в группе ЧМТ. Нормализация касалась как структуры осево-

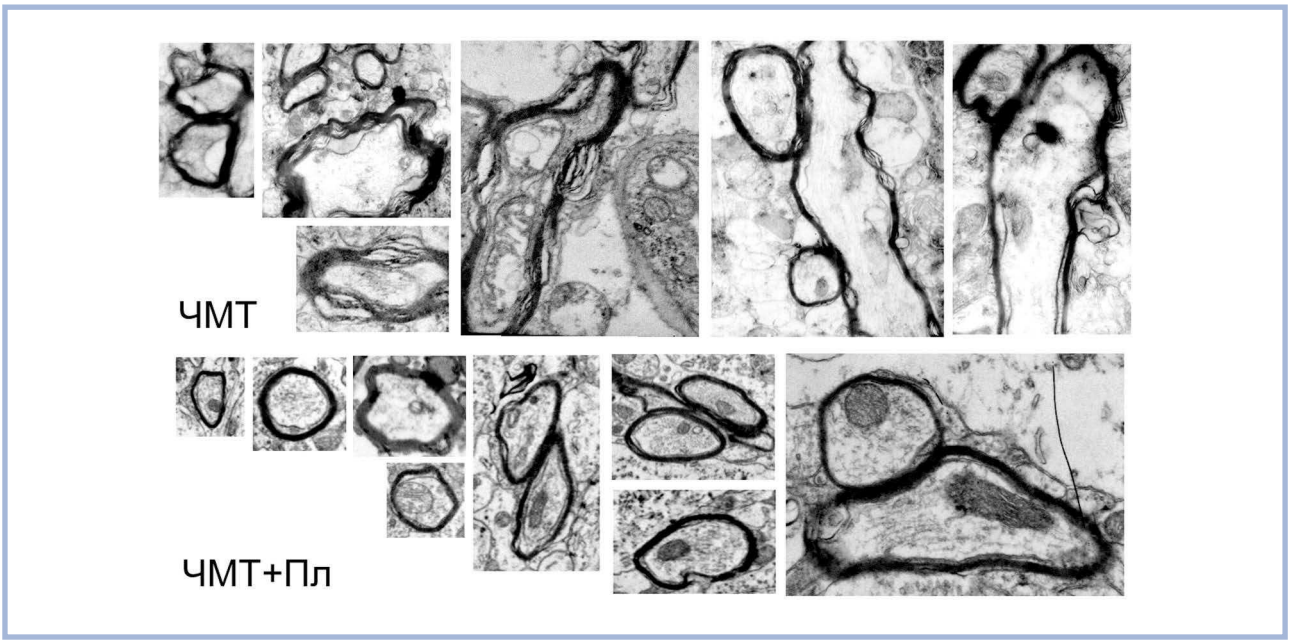

Рис. 4. **Электронограммы участков нейропиля поля СА1 гиппокампа крыс из разных групп.**

ЧМТ — разная степень проявлений деструкции осевых цилиндров и миелиновых оболочек аксонов, деформация осевых цилиндров, локальный отек, нарушения цитоскелета, отек гипертрофированных митохондрий (вплоть до формирования вакуолей), расслоение миелиновых оболочек; ЧМТ + Пл — нормализующее влияние генной терапии на структуру миелинизированных аксонов поля гиппокампа. Ув. ×4800—12 000.

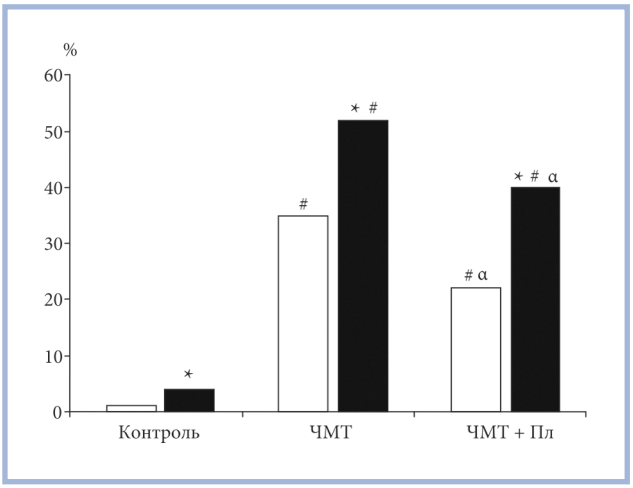

Рис. 5. **Влияние генной терапии на долю пораженных миелиновых волокон на 10-е сутки после ЧМТ у взрослых (светлые столбики) и старых (черные столбики) животных.**

го цилиндра, его цитоскелета и Мт, так и миелиновых оболочек. Реже встречались проявления отека и деформации аксонов. Доля поврежденных миелиновых волокон составляла 22%, тогда как в группе ЧМТ она доходила до 35% **(рис. 5)**.

Иммуногистохимическое исследование апоптоза. При ЧМТ структура пирамидного слоя гиппокампа нарушается, в нем появляются локальные истончения с «выпадением» нейронов (вследствие их гибели и элиминации). ГТ предотвращала гибель части нейронов травмированного мозга, и ЛПН гиппокампа была на 12% больше в группе ЧМТ + Пл, чем в группе ЧМТ. Также улучшался качественный состав нейронной популяции — в меньшей степени росло число гиперхромных нейронов, что было более выражено у старых крыс. Отмеченное нами уменьшение количества нейронов при ЧМТ тесно связано с процессами апоптоза, которые, скорее всего, происходят в первые дни после травмы [14]. Исследование, выполненное с помощью TUNEL-метода, показало, что на 10-е и даже на 5-е сутки после травмы наблюдается низкий уровень апоптоза у животных во всех исследованных группах: количество клеток, находящихся в состоянии апоптоза, составляло не более 4,4% общего количества клеток **(рис. 6)**.

Выраженность апоптотических процессов в мозге значительно увеличивалась с возрастом. У интактных старых крыс АИ был в 5—6 раз выше, чем у взрослых, что наблюдалось во всех экспериментальных группах **(см. рис. 6)**. Максимальный уровень апоптотической гибели нейронов и глии наблюдался при травме (группа с ЧМТ), что было особенно демонстративно у старых животных. При этом разница с интактным контролем была более выражена у взрослых крыс: АИ возрастал у них в среднем в 6 раз, тогда как у старых животных — в 2,6 раза.

Во всех экспериментальных группах апоптотические процессы после ЧМТ оказались более интенсивными через 5 сут, чем через 10 сут, что свидетельствует о постепенном затухании апоптотической активности. Впрочем, различия между показателями АИ на 5-е и 10-е сутки были достоверными только у взрослых животных групп ЧМТ и ЧМТ + Пл, что, по нашему мнению, связано с лучшей способностью к восстановлению нервной ткани и бло-

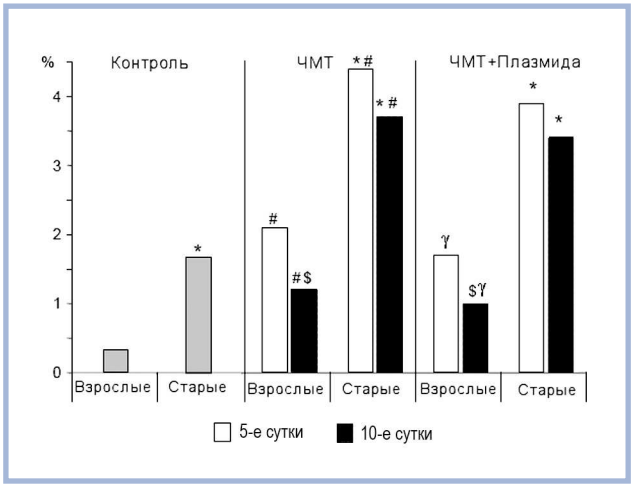

Рис. 6. **Апоптотический индекс в мозге крыс после ЧМТ и генной терапии на 5-е и 10-е сутки.**

* — $p<0,05$ по сравнению со взрослыми соответствующей группы, # — $p<0,05$ по сравнению с интактными крысами соответствующего возраста, γ — $p<0,05$ по сравнению с ЧМТ соответствующей группы, $ — $p<0,05$ по сравнению с 5-и сутками данной возрастной группы.

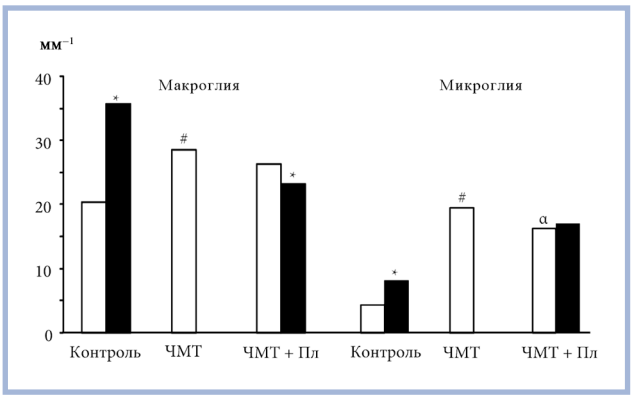

Рис. 7. **Линейная плотность макро- и микроглии поля СА1 гиппокампа крыс на 10-е сутки после ЧМТ у взрослых (светлые столбики) и старых (черные столбики) животных.**

кированием процессов апоптоза у взрослых по сравнению со старыми животными. АИ в группе ЧМТ рос в большей степени у взрослых особей, чем у старых.

При применении ГТ (ЧМТ + Пл) наблюдалась положительная динамика процесса клеточной гибели — снижение АИ по сравнению с группой ЧМТ и на 5-е, и на 10-е сутки после травмы. ГТ оказалась более эффективной в группе взрослых животных. Под влиянием плазмидного вектора на 5-е сутки после травмы у взрослых животных АИ снижался в 1,25 раза, а на 10-е сутки — в 1,20 раза по сравнению с группой ЧМТ. В то же время у старых животных он снижался в 1,13 раза на 5-е сутки и в 1,09 раза на 10-е сутки. Возможно, у старых крыс эффект был ниже благодаря предсуществующим возрастным морфофункциональным изменениям нервной ткани. Высокая вариативность значений АИ в этих группах не позволяет утверждать достоверность такого снижения под влиянием генной терапии. Одновременно, учитывая наши данные по ЛПН, которая была в 1,17 раза больше в группе ЧМТ+Пл, чем в группе ЧМТ, а также показатели по улучшению некоторых структурных характеристик нервной ткани, можно говорить о тормозящем влиянии ГТ на апоптотические процессы и положительном влиянии на морфофункциональное состояние нейронов поля СА1 гиппокампа.

Характерной чертой указанных изменений гиппокампа при ЧМТ является наличие значительно выраженного глиоза. В группе ЧМТ + Пл он был менее выражен.

Морфометрический анализ макроглии показал значительный рост ЛПГ (суммарно астро- и олигодендроцитов) **(рис. 7)**. ЧМТ вызвала наибольший рост ЛПГ (на 41%), при ГТ (ЧМТ + Пл) он был менее выражен (на 8%).

По данным электронно-микроскопического исследования, у крыс группы ЧМТ отмечены выраженные дистрофические изменения глии: значительное накопление Лф (от 1—4 гранул в цитоплазме у контрольных животных до 10 и более при ЧМТ) и вакуолизация цистерн аппарата Гольджи. В глиоцитах количество гранул Лф увеличивалось в большей степени, чем в нейронах, при этом резко возрастал и объем гранул. Наблюдалось также увеличение количества и размеров остаточных телец. Важным компонентом изменения нервной ткани при ЧМТ является перераспределение внутри- и межклеточной жидкости, что проявлялось отеком отростков астроцитов (особенно выраженным в перивазальных участках и в некоторых случаях он оказывался очень масштабным), очаговым или диффузным отеком тел глиоцитов, а также нейронов и их отростков.

При применении ГТ (ЧМТ + Пл) отмечена меньшая интенсивность и распространенность деструктивно-дистрофических изменений, вызванных ЧМТ. Морфометрический анализ показал, что ГТ способствовала меньшему накоплению Лф в глиоцитах — количество его гранул было в 3 раза больше, чем в контроле, тогда как в группе ЧМТ — в 6 раз. Однако явления отека оставались значительными, особенно в области ножек астроцитов в перикапиллярной зоне.

При ЧМТ также имела место гиперплазия и гипертрофия микроглиоцитов. На ультраструктурном уровне отмечалось наличие крупных макрофагоподобных клеток с многочисленными крупными электронно-плотными везикулами. Морфометрический анализ ЛПМ продемонстрировал признаки ее активации в гиппокампе травмированных животных. Значительный рост ЛПМ во всех экспериментальных группах по сравнению с контрольными животными отражает пролиферацию микроглии и мигра-

цию ее клеток к очагу повреждения. Рост ЛПМ происходил значительно интенсивнее, чем рост ЛПГ, — в 4,5 раза **(см. рис. 7)**. При ГТ (ЧМТ + Пл) наблюдалась тенденция к торможению роста ЛПМ.

Иммуногистохимическое исследование нейронов и астроцитов (двойное иммуномечение). Характерным проявлением поражения гиппокампа при тяжелой диффузной ЧМТ в эксперименте стала активизация нейрон-глиальных отношений. Данные флуоресцентного иммуногистохимического конфокально-микроскопического исследования подтвердили факт потери нейронов (снижения плотности расположения NeuN-позитивных нейронов) в гиппокампе. Были обнаружены гипертрофия тел астроцитов, рост их объема, увеличение количества и размеров их отростков, разветвленность которых усиливалась, а характер ветвления изменялся со звездчатого на кустистый **(рис. 8)**. При этом тела астроцитов приближались к слою нейронов, увеличивалась площадь контакта нейронов и астроцитов, отростки астроцитов часто проникали между нейронами пирамидного слоя. ГТ положительно влияла на структуру и ультраструктуру гиппокампа, в том числе уменьшая количество астроцитов в радиальном слое и нормализуя их структуру (форма ветвления отростков в группе ЧМТ + Пл была преимущественно звездчатой, как в контроле).

Выявленное нарушение цитоархитектоники поля CA1 гиппокампа является морфологическим субстратом когнитивных нарушений при травматических поражениях головного мозга.

Исследование двигательной функции. В связи с тем что после ЧМТ значительная часть старых животных погибала, а состояние выживших часто было неудовлетворительным, их не использовали для функциональных исследований, результаты которых приведены ниже. Вместе с тем при введении плазмидного вектора после ЧМТ (группа ЧМТ + Пл) значительно больше их доживало до 10 сут (дня забоя).

Исследования неврологических нарушений у крыс при экспериментальной ЧМТ по шкале двигательной дисфункции **(рис. 9)** показало, что животные, у которых выполнялась липосомальная трансфекция ткани головного мозга плазмидным вектором с геном *APOE3*, в посттравматическом периоде продемонстрировали по сравнению с крысами группы ЧМТ более быстрый регресс неврологической симптоматики и быстрое восстановление нарушенных функций — силы и объема рефлекторных движений передних и задних конечностей и координации движений. Сумма баллов по шкале оценки двигательной дисфункции на 3-и и 4-е сутки после травмы у пролеченных животных была достоверно выше, чем у крыс в группе с ЧМТ: (24,0±3,81) баллов на 3-и сутки после травмы по сравнению с (17±2,95) баллами в группе ЧМТ (p=0,02); (26,4±3,36) баллов на 4-е сутки после травмы по сравнению с (19,8±3,27) баллами в группе ЧМТ (p=0,02).

Исследование когнитивных функций. Оценка влияния генной терапии на динамику расстройств пространственной памяти у крыс с ЧМТ показала, что у контрольных животных «время поиска» платформы в течение посттравматического периода быстро сокращалось **(рис. 10)**. В группе ЧМТ «время поиска» уменьшалось более медленными темпами и во все сроки исследования достоверно превышало этот показатель в контрольной группе: (74,2±4,32) с против (17,2±3,27) с на 8-е сутки (p=0,01); (64,2±4,21) с против (16,2±2,49) с на 9-е сутки (p=0,01); (61,2±4,32) с против (9,6±2,41) с на 10-е сутки после травмы (p=0,01). В группе с ЧМТ+Пл трансфер гена *APOE3* способствовал более быстрому регрессу когнитивных нарушений, в частности снижению дефицита пространственной памяти и способности к обучению. На 8-е сутки эксперимента значение показателя «время поиска» в опытной группе составляло (49,0±6,21) с по сравнению с (74,2±4,32) с в группе ЧМТ (p=0,01); на 9-е сутки — (34,8±3,96) с по сравнению с (64,2±4,21) с (p=0,01) и на 10-е сутки — (30,2±3,96) с по сравнению с (61,2±4,32) с (p=0,01).

Развитие молекулярной биологии и генетики в последние десятилетия дало возможность по-новому оценить динамику структурно-функциональных изменений при ЧМТ. Стало общепринятым, что патологические изменения при травме головного мозга являются «не отдельными событиями, а процессами, запущенными в движение механическим воздействием. Эти процессы не завершаются в сколько-нибудь обозримые сроки после травмы» [15]. В настоящее время доказано, что первичные повреждения мозга развиваются в течение относительно непродолжительного времени. Они сменяются процессом, который получил название «отсроченная клеточная смерть». При этом количество нервных клеток, погибающих в результате вторичных повреждений, может значительно превышать таковое в результате первичной травмы. С учетом этого вклад «отсроченной клеточной смерти» в развитие неврологического дефицита представляется весьма существенным, и протяженность периода вторичной гибели нервных клеток определяет существование так называемого «терапевтического окна», что позволяет проводить лечебные мероприятия, способствующие обеспечению нейропротекции [16, 17].

Выводы

Результаты нашего исследования показали, что тяжелая диффузная ЧМТ в эксперименте характеризуется развитием вторичных повреждений гиппо-

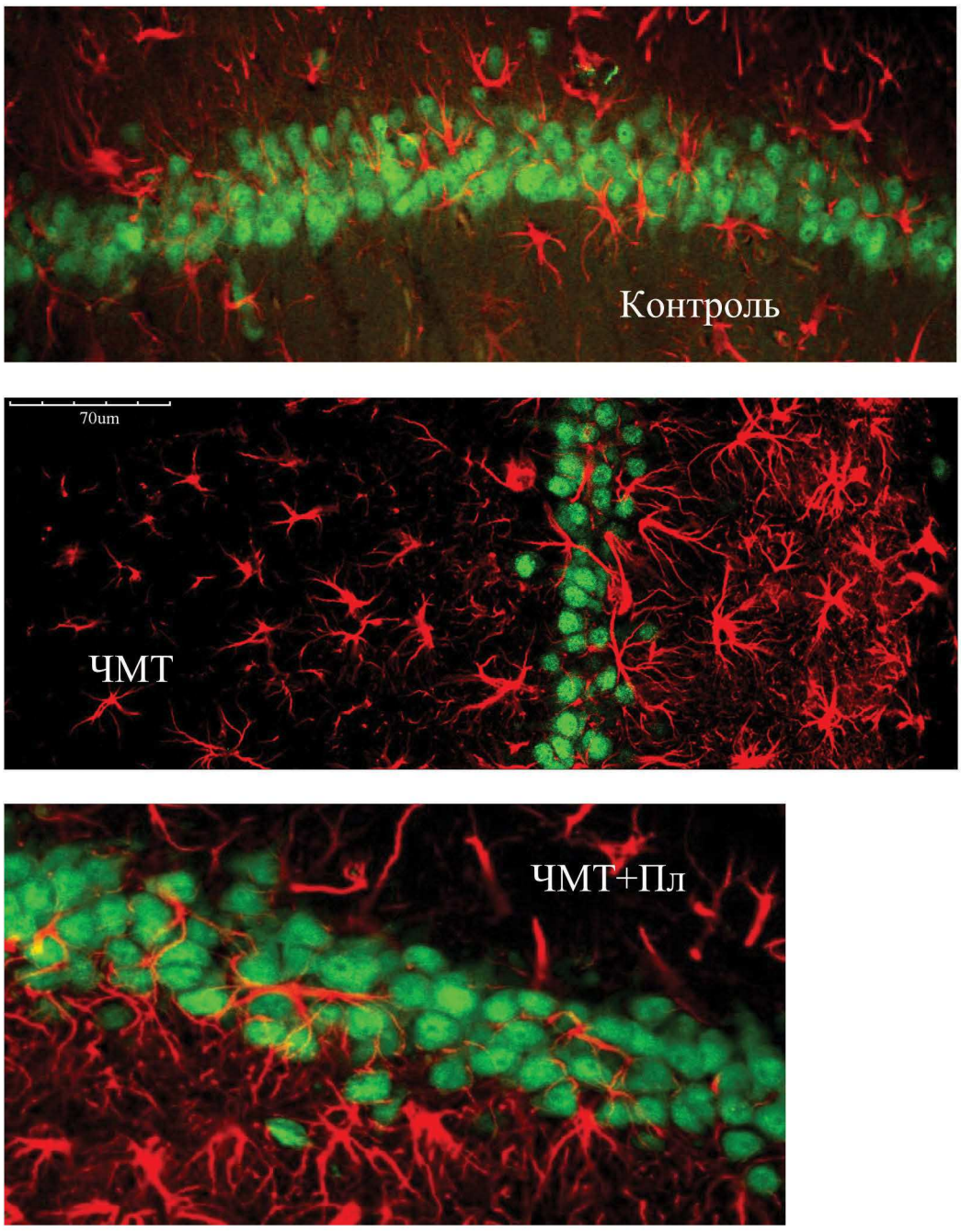

Рис. 8. **Иммунофлюоресценция (в лазерном сканирующем конфокальном микроскопе) *NeuN*-позитивных нейронов (зеленые) и *GFAP*-позитивных астроцитов (красные) поля СА1 гиппокампа крыс.**

Группа ЧМТ — гипертрофия тел астроцитов, увеличение количества их отростков, изменения характера ветвления отростков со звездчатой на кустистую; группа ЧМТ + Пл — нормализация формы ветвления отростков с сохранением гипертрофии (ув. ×200 для групп контроль и ЧМТ и ×400 для ЧМТ+Пл).

кампа с нарушением его цитоархитектоники, а также развитием деструктивно-дистрофических изменений всех его элементов (нейроны, глии, капилляры). Указанные структурно-клеточные нарушения проявлялись на функциональном уровне в виде неврологического дефицита и когнитивных нарушений. Использование генной терапии (липосомная трансфекция плазмидным вектором с геном *APOE3*) положительно повлияло на структуру и ультраструктуру гиппокампа: сократило ЧМТ-индуцированную гибель нейронов (у взрослых животных это уменьшение было более выраженным, чем у старых) и улучшило их качественный состав, а также уменьшило аксональное повреждение и деструкцию мие-

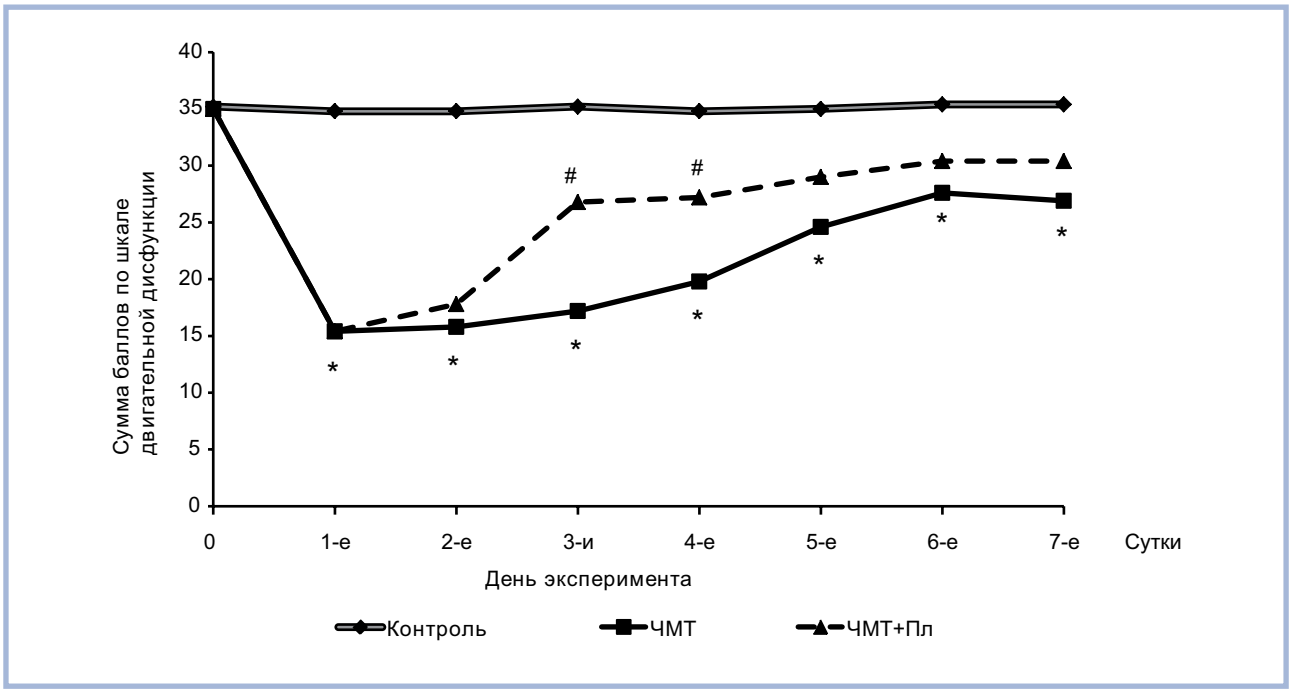

Рис. 9. **Влияние генной терапии на динамику неврологического дефицита у взрослых крыс с экспериментальной ЧМТ.**
Здесь и на рис. 10: * — $p<0,05$ по сравнению с группой контроля, # — $p<0,05$ по сравнению с ЧМТ.

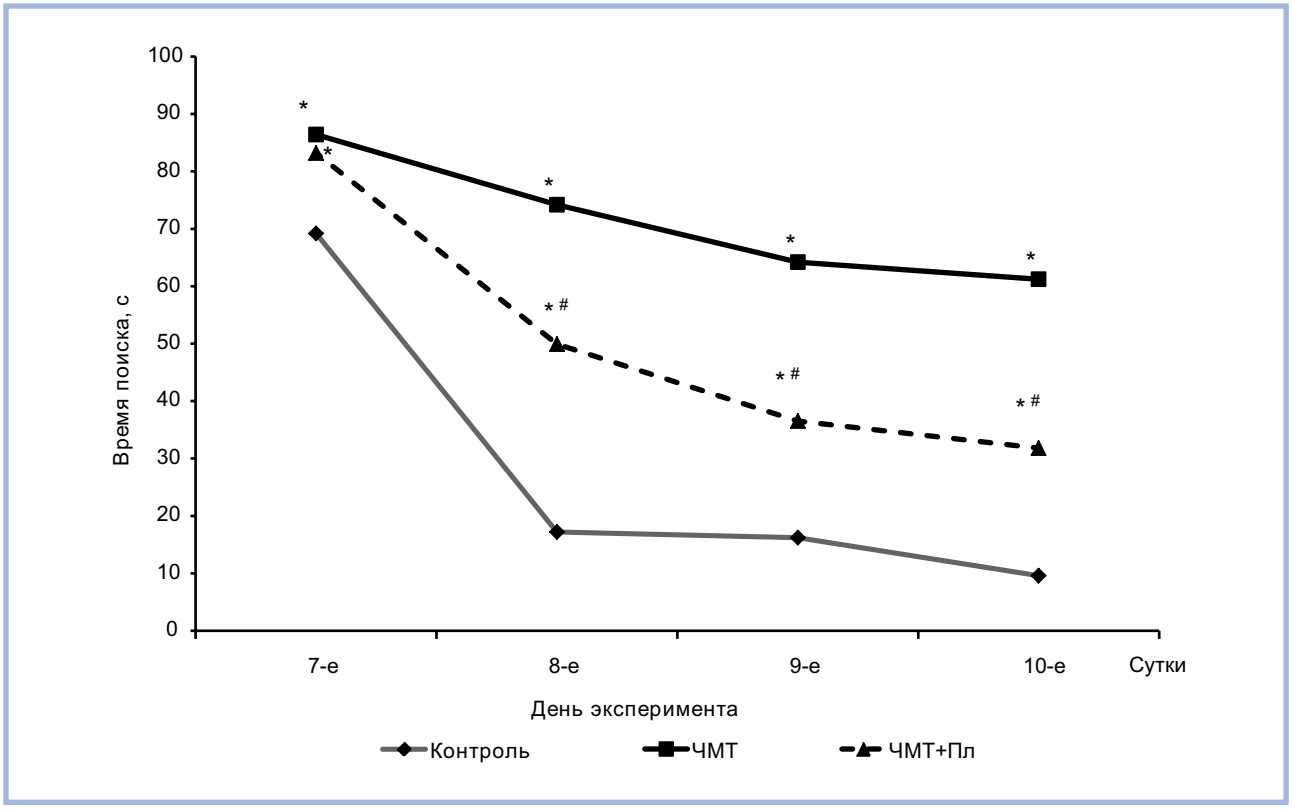

Рис. 10. **Влияние генной терапии на динамику когнитивного дефицита у взрослых крыс с экспериментальной ЧМТ.**

лина, глиоз и микроглиальную реакцию, перикапиллярный отек и накопление липофусцина, способствовало нормализации структуры астроцитов и увеличению количества мелких нейронов в радиальной зоне гиппокампа. Эти структурные изменения сопровождались меньшей выраженностью и

более скорым регрессом неврологических и когнитивных нарушений, которые формируются вследствие травмы.

Данные литературы [4, 6, 7, 18, 19] свидетельствуют о возможных механизмах влияния APOE на исходы ЧМТ, а именно: 1) о влиянии APOE на нормализацию липидного компонента нервных клеток; 2) роли APOE в регуляции глиальных реакций и воспалительного ответа ЦНС на травму; 3) антиоксидантных эффектах APOE; 4) участии APOE в регуляции процессов клеточной смерти; 5) влиянии APOE на экспрессию других генов и регуляцию геномного ответа клеток ЦНС при ее заболеваниях и повреждениях.

Интерес к нейропротективным свойствам APOE привел в последние годы к разработке другого подхода к его использованию при травматических и ишемических повреждениях головного мозга в эксперименте. Пептиды, соответствующие фрагменту молекулы APOE, ответственному за связывание с рецепторами липопротеинов низкой плотности (этот домен не отличается в изоформах данного белка), продемонстрировали способность проникать через гематоэнцефалический барьер в отличие от полноразмерного APOE. Группой американских исследователей было показано, что однократное внутривенное введение подобных пептидов после ЧМТ у мышей снижало эффекты нейровоспаления, уменьшая активацию микро- и макроглии. Это сопровождалось уменьшением гибели нейронов гиппокампа и объема очаговых повреждений мозга, а также улучшением неврологических и когнитивных проявлений ЧМТ [7, 20]. В последующем аналогичное действие фрагментов APOE было выявлено на модели преходящей очаговой церебральной ишемии и реперфузии той же лабораторией [21], а также в сотрудничестве с российскими учеными из ФГБУН «Институт биоорганической химии им. акад. М.М. Шемякина и Ю.А. Овчинникова Российской академии наук» [22].

Дальнейшая разработка эффективных методов нейропротекции при ЧМТ может основываться на более детальном раскрытии защитных механизмов действия APOE, разработке наиболее оптимальных механизмов доставки молекул APOE или их функционально значимых фрагментов (с учетом того, что эффекты APOE реализуются через взаимодействие его рецептор-связывающих доменов с соответствующими LDL-рецепторами) в травмированную ЦНС с помощью генной терапии или другим возможным способом, а также на оценке перспектив использования APOE или производных от него лечебных агентов в клинической практике.

ЛИТЕРАТУРА

1. *Murray C.J., Lopez A.D.* Alternative projections of mortality and disability by cause 1990—2020: Global Burden of Disease Study. Lancet 1997; 349: 1498—1504.
2. *Fujimoto S.T., Longhi L., Saatman K.E., Conte V., Stocchetti N., McIntosh T.K.* Motor and cognitive function evaluation following experimental traumatic brain injury. Neurosci Biobehav Rev 2004; 28: 365—378.
3. *Steudel W.I.* Epidemiological data of TBI in Europe and Germany: facts and trends International neurosurgical forum in Siberia, June 18—21, 2012. In: Collection of scientific papers. Novosibirsk: Science Design 2012; 187.
4. *Hauser P.S., Narayanaswami V., Ryan R.O.* Apolipoprotein E: from lipid transport to neurobiology. Prog Lipid Res 2011; 50: 62—74.
5. *Poirier J.* Apolipoprotein E in animal models of CNS injury and in Alzheimer's disease. Trends Neurosci 1994; 17: 525—530.
6. *Hayashi H., Campenot R.B., Vance D.E., Vance J.E.* Apolipoprotein E-containing lipoproteins protect neurons from apoptosis via a signaling pathway involving low-density lipoprotein receptor-related protein-1. J Neurosci 2007; 27: 1933—1941.
7. *Laskowitz D.T., Vitek M.P.* Apolipoprotein E and neurological disease: therapeutic potential and pharmacogenomic interaction. Pharmacogenomics 2007; 8: 959—969.
8. *Педаченко Е.Г., Белошицкий В.В., Васильева И.Г.* Аполипопротеин Е: физиологическая роль и возможная терапевтическая эффективность при черепно-мозговой травме. Нейрохирургия 2003; 1: 59—65.
9. *Новикова С.М., Муравський А.В.* Роль аполіпопротеїну *Е* у розвитку неврологічної патології (огляд літератури). Журн. АМН України 2009; 15: 476—487.
10. *Russel S.J.* Gene therapy. In: Russel S.J., Peng K.W. Pharmacology and Therapeutics — Principles to Practice. Eds. S.A. Waldman, A. Terzic. New York: Elsevier Saunders 2009; 1295—1316.
11. *Marmarou A., Foda M.A., van den Brink W., Campbell J., Kita H., Demetriadou K.* A new model of diffuse brain injury in rats. Part I: Pathophysiology and biomechanics. J Neurosurg 1994; 80: 291—300.
12. *Philips M.F., Mattiasson G., Wieloch T., Björklund A., Johansson B.B., Tomasevic G., Martínez-Serrano A., Lenzlinger P.M., Sinson G., Grady M.S., McIntosh T.K.* Neuroprotective and behavioral efficacy of nerve growth factor-transfected hippocampal progenitor cell transplants after experimental traumatic brain injury. J Neurosurg 2001; 94: 765—774.
13. *Jenkins L.W., Lu Y., Johnston W.E., Lyeth B.G., Prough D.S.* Combined therapy affects outcomes differentially after mild traumatic brain injury and secondary forebrain ischemia in rats. Brain Res 1999; 817: 132—144.
14. *Jia F., Mao Q., Liang Y.-M., Jiang J.-Y.* Effect of post-traumatic mild hypothermia on hippocampal cell death after traumatic brain injury in rats. J Neurotrauma 2009; 26: 243—252.
15. *Sahuquillo J., Poca M.A., Amoros S.* Current aspects of pathophysiology and cell dysfunction after severe head injury. Curr Pharm Des 2001; 7: 1475—1503.
16. *Beauchamp K., Mutlak H., Smith W.R., Shohami E., Stahel P.F.* Pharmacology of traumatic brain injury: where is the «golden bullet»? Mol Med 2008; 14: 731—740.
17. *Johnston M. V., Trescher W.H., Ishida A., Nakajima W.* Novel treatments after experimental brain injury. Semin Neonatol 2000; 5: 75—86.
18. *Crawford F., Wood M., Ferguson S., Mathura V., Gupta P., Humphrey J., Mouzon B., Laporte V., Margenthaler E., O'Steen B., Hayes R., Roses A., Mullan M.* Apolipoprotein E-genotype dependent hippocampal and cortical responses to traumatic brain injury. Neuroscience 2009; 159: 1349—1362.
19. *Jofre-Monseny L., Loboda A., Wagner A.E., Huebbe P., Boesch-Saadatmandi C., Jozkowicz A., Minihane A.M., Dulak J., Rimbach G.* Effects of apoE genotype on macrophage inflammation and heme oxygenase-1 expression. Biochem Biophys Res Commun 2007; 357: 319—324.
20. *Hoane M.R., Pierce J.L., Holland M.A., Birky N.D., Dang T., Vitek M.P., McKenna S.E.* The novel apolipoprotein E-based peptide COG1410 improves sensorimotor performance and reduces injury magnitude following cortical contusion injury. J Neurotrauma 2007; 24: 1108—1118.

21. *Wang H., Anderson L.G., Lascola C.D., James M.L., Venkatraman T.N., Bennett E.R., Acheson S.K., Vitek M.P., Laskowitz D.T.* ApolipoproteinE mimetic peptides improve outcome after focal ischemia. Exp Neurol 2013; 241: 67—74.

22. *Tukhovskaya E.A., Yukin A.Y., Khokhlova O.N., Murashev A.N., Vitek M.P.* COG1410, a novel apolipoprotein-E mimetic, improves functional and morphological recovery in a rat model of focal brain ischemia. J Neurosci Res 2009; 87: 677—682.

Комментарий

В настоящее время становится все более очевидно, что течение и исход черепно-мозговой травмы (ЧМТ) определяется не только ее биомеханизмом, тяжестью, возрастом, наличием преморбидных факторов и др., но и индивидуальными особенностями генома каждого пострадавшего, что относит травматическую болезнь головного мозга к числу мультифакторных заболеваний. За последние несколько лет большое значение приобрели генетические исследования при полифакторных заболеваниях и травматических повреждениях нервной системы. Геном определяет наличие или отсутствие «генов предрасположенности» к развитию тех или иных осложнений и последствий ЧМТ, что в целом определяет течение травматической болезни головного мозга. Гены предрасположенности — мутантные гены (аллели), которые совместимы с рождением и жизнью, но при определенных неблагоприятных условиях (в данном случае — наличие травмы) способствуют развитию того или иного мультифакторного заболевания (в данном случае травматической болезни мозга и ее осложнений) [1].

В частности, показано, что одним из факторов, определяющих течение травматической болезни мозга, является наличие того или иного аллеля гена, кодирующего аполипопротеин Е (*APOE*), участвующий в метаболическом цикле липидов как непосредственно в мозге, так и во всем организме [2, 3]. Роль гена *APOE* подробно описана в недавно опубликованном обзоре А.А. Потапова и соавт. [4].

В работе Е.Г. Педаченко и соавт. в эксперименте на модели тяжелой черепно-мозговой травмы у взрослых и старых крыс линии Wistar после введения плазмидного вектора, несущего аллель *APOE3,* отмечены существенные изменения морфофункционального состояния гиппокампа, а также неврологических и когнитивных функций. После исследования двигательных, когнитивных функций на 5-е и 10-е сутки после ЧМТ и генной терапии проводилось комплексное морфологическое, электронномикроскопическое, иммуногистохимическое и морфометрическое исследование поля СА1 гиппокампа. После генной терапии животных наблюдался более быстрый и выраженный регресс характерных для ЧМТ неврологических и когнитивных расстройств. Это сопровождалось уменьшением интенсивности процессов апоптоза (более выраженное у взрослых крыс) в головном мозге животных. При введении плазмидного вектора после ЧМТ значительно повышалась выживаемость старых крыс по сравнению со старыми животными, которые не получали генной терапии.

Следует отметить, что до сих пор не выявлено четкой зависимости между наличием того или иного полиморфизма и развитием неблагоприятных исходов или осложнений ЧМТ. Бесспорно, дальнейшее изучение генетического полиморфизма при ЧМТ имеет огромное значение для разработки алгоритмов диагностики и стратегии лечения травматической болезни мозга с целью предупреждения вторичного повреждения и ускорения восстановления таких пациентов. Таким образом, работа Е.Г. Педаченко и соавт. является актуальной, интересной для врачей-неврологов, нейрохирургов и специалистов смежных специальностей.

Е.В. Александрова (Москва)

ЛИТЕРАТУРА

1. *Баранов В.С.* Геномика на пути к предиктивной медицине. Acta Naturae 2009; 3: 77—88.

2. *Alexander S., Kerr M.E., Kim Y. et al.* Apolipoprotein E4 allele presence and functional outcome after severe traumatic brain injury. J Neurotrauma 2007; 24 (5): 790—797.

3. *Artiga M.J., Bullido M.J., Sastre I. et al.* Allelic polymorphisms in the transcriptional regulatory region of apolipoprotein E gene. FEBS Lett 1998. 421 (2): 105—108.

4. *Потапов А.А., Юсупова М.М., Тенедиева В.Д., Никитин А.Г., Носиков В.В.* Клиническое и прогностическое значение генетических маркеров гена *APOE* при черепно-мозговой травме. Вопр нейрохирургии 2010; 3: 54.