Журнал неврологии и психиатрии им. С.С. Корсакова
2025, т. 125, №9, с. 79–89
https://doi.org/10.17116/jnevro202512509179

S.S. Korsakov Journal of Neurology and Psychiatry
2025, vol. 125, no. 9, pp. 79–89
https://doi.org/10.17116/jnevro202512509179

Проспективное исследование таламотомии с фокусированным ультразвуком под контролем МРТ при эссенциальном треморе

© Р.А. ГРЯЗНЕВ[1], Н.Н. ШИПИЛОВА[1, 2], В.М. ДЖАФАРОВ[1], И.С. ГУМИН[1], Е.А. МАЛЫХИНА[1, 2], Д.А. КАТУНИН[1], А.Р. ПОГОРОВА[1], И.В. СЕНЬКО[1], М.Б. ДОЛГУШИН[1], Е.А. КАТУНИНА[1, 2]

[1]ФГБУ «Федеральный центр мозга и нейротехнологий» Федерального медико-биологического агентства России, Москва, Россия; [2]ФГАОУ ВО «Российский национальный исследовательский медицинский университет им. Н.И. Пирогова» Минздрава России (Пироговский Университет), Москва, Россия

Резюме

Цель исследования. Изучить влияние фокусированного ультразвука под контролем магнитно-резонансной томографии (МР-ФУЗ) на моторные и немоторные симптомы эссенциального тремора (ЭТ) (когнитивные функции, тревогу, депрессию, апатию, нарушения сна), а также сопоставить развитие нежелательных явлений (НЯ) с техническими параметрами операции, нейровизуализационными постабляционными изменениями вещества головного мозга и клинико-демографическими факторами.

Материал и методы. 22 пациента с инвалидизирующим медикаментозно резистентным ЭТ были проспективно оценены до выполнения односторонней ФУЗ-таламотомии вентрального промежуточного ядра (Vim), а также через 24 часа, 3, 6 и 12 мес. после операции. Динамика тремора оценивалась по шкале клинической оценки тремора (CRST). Немоторные симптомы оценивались с помощью Монреальской шкалы (МоСА), шкал депрессии и тревоги Бека, апатии, дневной сонливости Эпворт. Для оценки равновесия и устойчивости использовалась шкала Тинетти. Оценка качества жизни для пациентов с ЭТ проводилась с помощью опросника по оценке качества жизни у пациентов с ЭТ (QUEST). МРТ с напряженностью магнитного поля 3,0 Тл выполнялась сразу после операции, спустя 24 часа, 3, 6, 12 мес.

Результаты. Проведение МР-ФУЗ приводило к значительному уменьшению тремора в конечностях контралатеральных очагу таламотомии — среднее значение суммарного балла по шкале CRST и геми-CRST уменьшилось на 78 и 80% ($p<0,0001$) с достоверным сохранением результатов через 12 мес. после операции на 63 и 64% ($p=0,012$) соответственно. Качество жизни больных с ЭТ достоверно улучшилось спустя 6 и 12 мес. после операции на 38 ($p=0,017$) и 45% ($p=0,012$). МР-ФУЗ не оказывал статистически значимого влияния на когнитивные функции, выраженность апатии, тревоги, депресии, дневную сонливость ($p>0,05$). Легкие нежелательные явления отмечены у 45% пациентов непосредственно после операции. Большая часть НЯ регрессировала к 3 мес. наблюдений. Объем очага поражения и послеоперационного отека достоверно коррелировали с уменьшением общего балла по шкале CRST через 6 и 12 мес. после операции ($r=–1$, $p=0,01$). Результаты корреляционного анализа показали, что пациенты с НЯ после проведения ФУЗ-таламотомии имели бóльшие очаги некроза и послеоперационного отека, а также имели достоверно более короткую продолжительность оперативного вмешательства ($p=0,042$). При этом количество соникаций (как верификационных, так и терапевтических), мощность УЗ-волн и максимальные температуры воздействия у пациентов сравниваемых групп не различались.

Заключение. Результаты открытого проспективного исследования подтвердили эффективность односторонней ФУЗ-таламотомии Vim-ядра таламуса в лечении ЭТ. Достоверного влияния на немоторные проявления ЭТ выявлено не было. Все возникшие НЯ носили легкий и транзиторный характер. Риск развития НЯ определялся обьемом очага поражения и послеоперационного отека, а также продолжительностью оперативного лечения.

Ключевые слова: *эссенциальный тремор, резистентный тремор, МР-ФУЗ, тремор, фокусированный ультразвук под контролем МРТ, MRgFUS.*

Информация об авторах:
Грязнев Р.А. — https://orcid.org/0009-0001-2365-1186
Шипилова Н.Н. — https://orcid.org/0000-0002-7151-6544
Джафаров В.М. — https://orcid.org/0000-0002-5337-8715
Гумин И.С. — https://orcid.org/0000-0003-2360-3261
Малыхина Е.А. — https://orcid.org/0000-0002-2593-5481
Катунин Д.А. — https://orcid.org/0000-0002-4109-8935
Погорова А.Р. — https://orcid.org/0000-0003-3193-7659
Сенько И.В. — https://orcid.org/0000-0002-5743-8279
Долгушин М.Б. — https://orcid.org/0000-0003-3930-5998
Катунина Е.А. — https://orcid.org/0000-0001-5805-486X
Автор, ответственный за переписку: Катунина Е.А. — e-mail: elkatunina@mail.ru

Как цитировать:
Грязнев Р.А., Шипилова Н.Н., Джафаров В.М., Гумин И.С., Малыхина Е.А., Катунин Д.А., Погорова А.Р., Сенько И.В., Долгушин М.Б., Катунина Е.А. Проспективное исследование таламотомии с фокусированным ультразвуком под контролем МРТ при эссенциальном треморе. *Журнал неврологии и психиатрии им. С.С. Корсакова*. 2025;125(9):79–89. https://doi.org/10.17116/jnevro202512509179

A prospective study of MRI-guided focused ultrasound thalamotomy in essential tremor

© R.A. GRYAZNEV[1], N.N. SHIPILOVA[1, 2], V.M. DZHAFAROV[1], I.S. GUMIN[1], E.A. MALYKHINA[1, 2], D.A. KATUNIN[1], A.R. POGOROVA[1], I.V. SENKO[1], M.B. DOLGUSHIN[1], E.A. KATUNINA[1, 2]

[1]Federal Center for Brain Research and Neurotechnologies, Moscow, Russia;
[2]Pirogov Russian National Research Medical University, Moscow, Russia

Abstract

Objective. To study the effect of magnetic resonance imaging-guided focused ultrasound (MR-FUS) on the motor and non-motor symptoms of essential tremor (ET) (cognitive functions, anxiety, depression, apathy, sleep disorders), as well as to establish association between adverse events (AEs) and the technical parameters of the surgery, postablation neuroimaging changes in the brain matter, and clinical and demographic factors.

Material and methods. Twenty-two patients with disabling drug-resistant ET were prospectively evaluated prior to unilateral ventral intermediate nucleus (Vim) FUS thalamotomy, and at 24 hours, 3, 6, and 12 months postoperatively.

The change of tremor was assessed using the Clinical Rating Scale for Tremor (CRST). Non-motor symptoms were assessed using the Montreal Cognitive Assessment (MoCA), the Beck Depression Inventory (BDI) and Beck Anxiety Inventory (BAI), the Apathy Scale, and the Epworth Sleepiness Scale. The Tinetti test was used to assess balance and gait. The quality of life for patients with ET was assessed using the Quality of Life in Essential Tremor Questionnaire (QUEST). MRI with a magnetic field strength of 3.0 T was performed immediately after surgery, as well as at 24 hours, 3, 6, and 12 months post-surgery.

Results. MR-FUS led to a significant reduction in tremor in the extremities of the contralateral thalamotomy site; the mean total CRST and hemi-CRST scores decreased by 78% and 80% ($p<0.0001$), respectively, with a significant persistence of the improvement at 12 months after surgery by 63% and 64% ($p=0.012$), respectively. The quality of life of patients with ET significantly improved at 6 and 12 months after surgery by 38% ($p=0.017$) and 45% ($p=0.012$), respectively. MR-FUS had no statistically significant impact on cognitive function, severity of apathy, anxiety, depression, or daytime sleepiness ($p>0.05$). Mild adverse events occurred in 45% of patients immediately after surgery, and most of the AEs regressed by Month 3 of follow-up. The lesion volume and postoperative edema were significantly correlated with a decrease in the total CRST score at 6 and 12 months postoperatively ($r=-1$, $p=0.01$). The results of the correlation analysis showed that patients with AEs after FUS-thalamotomy had larger foci of necrosis and postoperative edema, and also had a significantly shorter duration of surgery ($p=0.042$). However, the number of sonications (both verification and therapeutic), the power of ultrasound waves, and the maximum exposure temperatures in the patients of the compared groups did not differ significantly.

Conclusion. The results of an open prospective study confirmed the effectiveness of unilateral FUS thalamotomy of the Vim nucleus of the thalamus for the treatment of ET. There was no significant effect on the non-motor manifestations of ET. All reported AEs were mild and transient. The risk of AEs was determined by the volume of the lesion and postoperative edema, as well as the duration of surgery.

Keywords: *essential tremor, resistant tremor, MR-FUS, tremor, magnetic resonance-guided focused ultrasound, MRgFUS.*

Information about the authors:
Gryaznev R.A. — https://orcid.org/0009-0001-2365-1186
Shipilova N.N. — https://orcid.org/0000-0002-7151-6544
Dzhafarov V.M. — https://orcid.org/0000-0002-5337-8715
Gumin I.S. — https://orcid.org/0000-0003-2360-3261
Malykhina E.A. — https://orcid.org/0000-0002-2593-5481
Katunin D.A. — https://orcid.org/0000-0002-4109-8935
Pogorova A.R. — https://orcid.org/0000-0003-3193-7659
Senko I.V. — https://orcid.org/0000-0002-5743-8279
Dolgushin M.B. — https://orcid.org/0000-0003-3930-5998
Katunina E.A. — https://orcid.org/0000-0001-5805-486X
Corresponding author: Katunina E.A. — e-mail: elkatunina@mail.ru

To cite this article:
Gryaznev RA, Shipilova NN, Dzhafarov VM, Gumin IS, Malykhina EA, Katunin DA, Pogorova AR, Senko IV, Dolgushin MB, Katunina EA. A prospective study of MRI-guided focused ultrasound thalamotomy in essential tremor. *S.S. Korsakov Journal of Neurology and Psychiatry*. 2025;125(9):79–89. (In Russ.). https://doi.org/10.17116/jnevro202512509179

Эссенциальный тремор (ЭТ) является одним из наиболее распространенных двигательных расстройств, которым страдают более 60 млн человек по всему миру [1, 2]. ЭТ характеризуется прогрессирующим постурально-кинетическим тремором и долгое время считался чисто двигательным расстройством. В последние десятилетия традиционный взгляд на ЭТ как на наследственное доброкачественное моносимптомное заболевание изменился, и ЭТ рассматривается как нейродегенеративное заболевание с этиологической, клинической и патогенетической гетерогенностью [3—5].

Спектр немоторных проявлений заболевания вызывает особый интерес исследователей. Пациенты с ЭТ чаще страдают депрессией, тревогой, когнитивными расстройствами и нарушениями сна по сравнению с популяционным уровнем [6—8].

Несмотря на то, что ЭТ характеризуется медленно-прогрессирующим течением, у большинства больных наблюдаются значительные ограничения повседневной активности и профессиональной деятельности в первую очередь за счет тремора, однако немоторные проявления также вносят значительный вклад в ухудшение качества жизни. В 30—50% случаев ЭТ приводит к тяжелой инвалидизации [9].

Основная цель лечения ЭТ заключается в минимизации функциональных ограничений, возникающих на фоне забо-

левания. Несмотря на широкий спектр имеющейся на сегодняшний день медикаментозной терапии, около 50% пациентов не достигают ожидаемого клинического эффекта в связи с вынужденным прекращением приема терапии из-за ее неэффективности или возникающих нежелательных явлений (НЯ).

В случаях, когда тремор является рефрактерным к медикаментозной терапии и оказывает выраженный дезадаптирующий характер, применяют оперативные методы лечения [10].

В клинической практике в настоящее время существует четыре эффективных хирургических метода лечения пациентов с ЭТ. Они включают в себя глубокую стимуляцию мозга (deep brain stimulation, DBS), радиочастотную и радиохирургическую таламотомию, а также воздействие фокусированным ультразвуком под контролем МРТ (МР-ФУЗ). Стереотаксической мишенью при коррекции тремора традиционно является вентральное промежуточное ядро (Vim) таламуса и прилегающие вентральные тракты белого вещества [11, 12].

Наиболее современным методом лечения, одобренным FDA (Food and Drug Administration — Управление по контролю качества пищевых продуктов и лекарственных средств) с 2016 года, является метод неинвазивной абляции Vim-ядра таламуса с использованием ФУЗ. К настоящему моменту опубликовано достаточно большое количество работ, а также метаанализ, посвященный эффективности и безопасности методики МР-ФУЗ при ЭТ [13—20]. В то же время практически отсутствуют публикации, посвященные влиянию МР-ФУЗ на немоторные проявления ЭТ, а также анализу рисков развития НЯ в зависимости от клинико-демографических особенностей пациентов с ЭТ и технических характеристик операции.

Цель исследования — изучение влияния МР-ФУЗ на моторные и немоторные симптомы ЭТ (когнитивные функции, тревогу, депрессию, апатию, нарушения сна), а также сопоставление развития НЯ с техническими параметрами операции, нейровизуализационными постабляционными изменениями вещества головного мозга и клинико-демографическими факторами.

Материал и методы

В исследование было включено 27 пациентов с установленным диагнозом ЭТ, резистентным к медикаментозной терапии, которые были госпитализированы в ФГБУ «ФЦМН» ФМБА России.

Диагноз ЭТ устанавливался на основании критериев постановки диагноза Международным обществом расстройств движений от 2018 года [21]. Все включенные в исследование пациенты имели фармакорезистентный дезадаптирующий постурально-кинетический тремор умеренной или выраженной степени ($\geqslant 2$ по шкале клинической оценки тремора (CRST)) [22, 23].

Критерии невключения: наличие другого нейродегенеративного заболевания или заболеваний головного мозга (опухоль головного мозга, интракраниальная аневризма); предшествующее вмешательство на головном мозге (глубинная стимуляция мозга, стереотаксические разрушающие операции, электросудорожная терапия); хронические соматические заболевания в стадии декомпенсации, коагулопатии, психические заболевания в анамнезе, грубые когнитивные нарушения, выраженная депрессия, наличие противопоказаний к проведению МРТ, коэффициент плотности костей черепа $\leqslant 0{,}45 \pm 0{,}05$ по данным КТ.

У 5 пациентов во время дообследования при проведении КТ головного мозга был выявлен низкий коэффициент плотности костей черепа. Таким образом, в исследование для проведения ФУЗ-таламотомии были отобраны 22 пациента.

У всех пациентов осуществлялся сбор данных о возрасте, форме и продолжительности заболевания. Всем больным, включенным в исследование, была выполнена односторонняя ФУЗ-таламотомия Vim-ядра. В процессе операции фиксировались количество проведенных соникаций (верификационных и терапевтических), максимальная температура воздействия, мощность импульса ультразвуковой волны (Вт), максимальная отданная энергия (Дж), продолжительность оперативного вмешательства. Всем пациентам проводилась оценка тремора и немоторных функций за день до операции, спустя 24 часа, 3, 6 и 12 мес. после операции.

Для оценки выраженности тремора и подтверждения его дезаптирующего характера использовалась шкала CRST [22, 23]. Немоторные симптомы оценивались с помощью Монреальской когнитивной шкалы (МоСА) [24], шкалы депрессии [25] и шкалы тревоги Бека [26], шкалы апатии [27], шкалы дневной сонливости Эпворт [28]. Показатели равновесия и устойчивости оценивались по шкале Тинетти [29]. Оценка качества жизни проводилась с помощью опросника по оценке качества жизни у пациентов с ЭТ (QUEST) [30].

Всем больным проводилась МРТ головного мозга на томографе Discovery MR750w (GE Healthcare, США) с напряженностью магнитного поля 3,0 Тл и использованием 32-канальной головной катушки до операции, сразу после операции, спустя 24 часа, 3, 6, 12 мес.

Протокол МРТ включал Т1-взвешенные изображения (Т1-WI) с изотропным вокселем 1 мм, Т2-FLAIR-изображения с изотропным вокселем 1,2 мм, изображения, взвешенные по восприимчивости (SWI), и изображения, взвешенные по диффузии (DWI) с вокселем 1×1×3 мм. Ядро (область поражения) деструкции определялось как область гипоинтенсивности на Т1-WI-изображениях, а отек — как область гиперинтенсивности на Т2-FLAIR-изображениях. Ядро и отек вручную идентифицировались на каждом участке серий Т1-WI и Т2-FLAIR-изображений.

Нацеливание на область мишени выполнялось путем комбинации стандартных стереотаксических координат МРТ для Vim-ядра (11 мм от боковой стенки третьего желудочка, $^1/_4$ расстояния передняя комиссура-задняя комиссура (АС-РС) перед РС и 1—2 мм выше межкомиссуральной плоскости) и нацеливания под контролем МР-трактографии. Незначительные корректировки первоначальной цели выполнялись с учетом индивидуальной анатомии пациентов.

Исследование было одобрено этическим комитетом ФГБУ «ФЦМН» ФМБА России, все пациенты подписали информированное согласие об участии в исследовании.

Обработка полученных результатов проводилась методами описательной и сравнительной статистики. Описательные методы включали в себя вычисление среднего арифметического значения и стандартного отклонения ($M \pm SD$); абсолютных значений (n) и процентного отношения величин (%). В зависимости от распределения выборочной совокупности использовались параметрические (критерий Стьюдента) и непараметрические (критерий Манна—Уитни) методы оценки количественных показателей. Также для оценки статистической значимости различий двух или нескольких

качественных показателей использовался критерий χ^2. Достоверность различий в группах определялась при $p<0,05$. Для выявления корреляционных связей между различными показателями использовали коэффициент ранговой корреляции Спирмена. Статистический анализ полученных показателей проводился с использованием программы Microsoft Excel для Windows XP и IBM SPSS Statistics, version 23, 2015.

Результаты

Среди включенных в исследование пациентов 16 больных (72,7%) были лицами мужского пола и 6 (27,3%) — женского. Средний возраст составил 61 [50; 61] год (минимальный возраст — 33 года, максимальный — 75 лет). Возраст пациентов мужского и женского пола был сопоставим. Семейный анамнез выявлялся у 9 (41%) пациентов.

Продолжительность заболевания составила 29,5 [18,25; 45,5] лет (минимально — 5 лет, максимально — 64 года). Средняя продолжительность заболевания у мужчин составила 40 [19,75; 48] лет, у женщин — 19 [12,25; 25]. Статистически значимых различий продолжительности заболевания среди мужчин и женщин не выявлено (p=0,0547). Средний возраст дебюта заболевания составил 21 [10; 47,75] год. Правосторонняя ФУЗ-таламотомия была выполнена 2 больным (9%), левосторонняя — 20 (91%).

Медиана по шкале CRST у включенных пациентов с ЭТ составила 60 [53—74] баллов. Выраженность тремора не коррелировала с продолжительностью заболевания (r=–0,4, p=0,152) и возрастом пациентов (r=0,9, p=0,692).

Оценка немоторных симптомов показала, что у 12 из 22 пациентов отмечалось умеренное когнитивное расстройство (УКР). По шкале MoCA медиана составила 26 [23,5—28] баллов. Среднее значение апатии у полученной выборки пациентов составило 7 [4—12] баллов (соответствует отсутствию апатии), депрессии — 5 [2—15,5] баллов (норма), тревоги — 10 [4,75—16] баллов (низкий уровень тревоги). По шкале дневной сонливости Эпворт средние значения составили 7 [5—9] баллов (нет признаков избыточной дневной сонливости).

При индивидуальной оценке выраженности немоторных симптомов клинически значимая апатия выявлена у 2 пациентов; у 8 диагностирована депрессия (у 5 — легкая депрессия, у 3 — депрессия средней степени тяжести); у 4 — средний уровень тревоги. У женщин был более высокий, по сравнению с мужчинами, уровень депрессии (средний балл по шкале депрессии Бека у мужчин составил 3 балла, у женщин — 19 баллов, p=0,493) и тревоги (средний балл по шкале тревоги Бека у мужчин составил 7 баллов, у женщин — 10,5 балла, p=0,485), однако статистически значимых различий данных показателей получено не было, а уровень апатии практически не отличался (у мужчин — 7 баллов, у женщин — 6 баллов, p=0,715).

Повышенная дневная сонливость выявлялась у 3 пациентов, причем у 1 — значительная. Таким образом, в нашем исследовании среди пациентов с ЭТ немоторные симптомы встречались достаточно часто **(рис. 1)**.

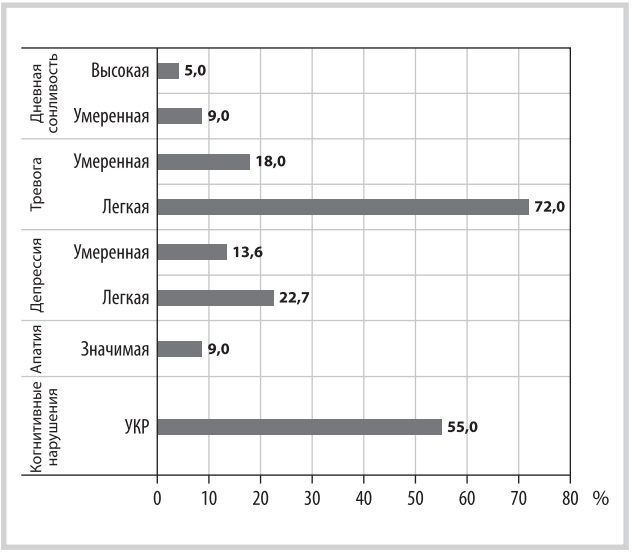

Рис. 1. **Частота встречаемости немоторных симптомов у пациентов с ЭТ.**
УКР — умеренные когнитивные нарушения.

Fig. 1. **The prevalence of non-motor symptoms in ET patients.**
УКР — Moderate Cognitive Impairment.

Физические параметры воздействия

Максимальная мощность импульса ультразвуковой волны в процессе проведения ФУЗ-таламотомии среди пациентов с ЭТ составила 772±36 Вт, максимальная поданная энергия — 20775±10822 Дж, максимальная температура воздействия колебалась в пределах 54—70 °С, количество соникаций — от 6 до 10, продолжительность операции — от 30 до 120 минут. Средний коэффициент плотности костей черепа составил 0,5±0,08.

Динамическое наблюдение

После проведения операции у всех пациентов отмечалось значительное уменьшение тремора в конечностях контралатеральных очагу таламотомии — среднее значение суммарного балла по шкале CRST и геми-CRST уменьшилось на 78 и 80% соответственно (p<0,0001) **(табл. 1)**.

К концу 3-го, 6-го и 12-го мес. показатели тремора по шкале CRST и геми-CRST демонстрировали достоверное сохранение уменьшения тремора после МР-ФУЗ. Через 12 мес. улучшение по данной шкале составляло 63% (p=0,012) и 64% (p=0,012) соответственно **(рис. 2; табл. 1)**. Выраженность тремора в конечностях на стороне оперативного вмешательства не изменялась.

Уменьшение тремора сопровождалось повышением качества жизни пациентов.

Показатели равновесия и устойчивости до операции и в промежуточные точки наблюдения оставались практически неизменными, их медианы составили 40 баллов.

Показатели немоторных симптомов до МР-ФУЗ и спустя 3, 6, 12 мес. после операции представлены в **табл. 2**.

В результате данного исследования статистически значимого влияния ФУЗ-таламотомии на когнитивные функции, выраженность апатии, тревоги, депрессии, дневной сонливости выявлено не было.

Показатели объемов ядра деструкции и отека сразу после операции, спустя 24 часа, 3, 6 и 12 мес. после односторонней ФУЗ-таламотомии Vim-ядра представлены в **табл. 3**.

В ранний послеоперационный период у 10 (45%) больных наблюдались легкие НЯ. Чаще всего среди НЯ встреча-

Таблица 1. **Динамика показателей тремора, качества жизни, устойчивости и равновесия у пациентов с ЭТ до и после односторонней деструкции Vim-ядра методом МР-ФУЗ**

Table 1. **Change of tremor, quality of life, stability, and balance in patients with ET before and after unilateral destruction of the Vim nucleus of the thalamus using the MR-FUS**

Показатель	До МР-ФУЗ	24 ч после МР-ФУЗ	3 мес. после МР-ФУЗ	6 мес. после МР-ФУЗ	12 мес. после МР-ФУЗ
CRST, медиана [IQR]	60 [53—74]	30 [26—33] p<0,0001	29 [11—43] p=0,018	36 [19—44,5] p=0,008	35 [25,75—50,5] p=0,012
CRST, % снижения по сравнению с исходным уровнем	—	78% [95% ДИ 72—83]	67% [95% ДИ 41—93]	65% [95% ДИ 55—76]	63% [95% ДИ 51—75]
Геми-CRST, оперированная сторона, медиана [IQR]	23 [19,75—25]	4 [3—6,25] p<0,0001	3 [2—10] p=0,018	6 [4—7] p=0,008	7 [5.25—13.25] p=0,012
Геми-CRST, оперированная сторона, % снижения по сравнению с исходным уровнем	—	80% [95% ДИ 70,6—86,9]	83% [95% ДИ 44—84]	66,7% [95% ДИ 60—74]	64% [95% ДИ 50—76]
Геми-CRST, интактная сторона, медиана [IQR]	20 [17,5—24]	21 [16,75—24] p=0,136	18 [7—20] p=0,109	19 [13,5—21,5] p=0,104	19.5 [15—26,75] p=0,931
QUEST, медиана [IQR]	61,5 [44—76]	—	31 [18—40] p=0,063	28 [20,5—54] p=0,017	34,5 [20,25—50,75] p=0,012
QUEST, % снижения по сравнению с исходным уровнем	—	—	31,6% [95% ДИ 1,7—61]	38% [95% ДИ 11—63]	45% [95% ДИ 14—76]
Оценка походки и общей устойчивости по шкале Тинетти, медиана [IQR], баллов	40 [40; 40]	40 [37; 40] p=0,876	40 [38; 40] p=0,285	40 [38,5; 40] p=0,655	40 [39,25; 40] p=0,998

Примечание. CRST — Clinical rating scale for tremor — шкала клинической оценки тремора; IQR — interquartile range — межквартильный размах; QUEST — Quality of life in Essential Tremor Questionnaire — опросник по оценке качества жизни у пациентов с эссенциальным тремором
Note. CRST — Clinical Rating Scale for Tremor; IQR — interquartile range; QUEST — Quality of Life in Essential Tremor Questionnaire.

Таблица 2. **Изменения выраженности немоторных симптомов у пациентов с ЭТ до МР-ФУЗ и спустя 3, 6 и 12 месяцев после операции**

Table 2. **Changes in the severity of non-motor symptoms in patients with ET before MR-FUS and at 3, 6, and 12 months after surgery**

Шкала	До МР-ФУЗ	Через 3 мес. после МР-ФУЗ	Через 6 мес. после МР-ФУЗ	Через 12 мес. после МР-ФУЗ
MoCA	26 [23,5—28]	27 [26—29] p=0,785	26,5 [24—29] p=0,197	25 [25—27,5] p=0,715
Шкала апатии	7 [4—12]	10 [3—11] p=0,750	7 [3,25—9,5] p=0,893	10,5 [5,25—19,75] p=0,161
Шкала депрессии Бека	5 [2—15,5]	9 [1,5—10,5] p=0,593	6 [2,5—12] p=0,989	6 [2,25—12,75] p=0,144
Шкала тревоги Бека	10 [4,75—16]	8 [5,5—22] p=0,997	6,5 [2,25—19,75] p=0,5	16 [4,75—25,5] p=0,917
Шкала дневной сонливости Эпворт	7 [5—9]	4 [2,5—5,5] p=0,066	4 [2—11] p=0,172	4 [3,25—6,5] p=0,225

Примечание. MoCA — Монреальская когнитивная шкала.
Note. MoCA — Montreal Cognitive Assessment.

Таблица 3. **Изменения объемов ядра деструкции и отека у пациентов с ЭТ сразу после операции, спустя 24 часа, 3, 6 и 12 месяцев**

Table 3. **Changes in the volume of the destruction core and edema in patients with ET immediately after surgery, as well as at 24 hours, 3, 6, and 12 months**

Показатель	Сразу после МР-ФУЗ	Спустя 24 ч после МР-ФУЗ	Через 3 мес. после МР-ФУЗ	Через 6 мес. после МР-ФУЗ	Через 12 мес. после МР-ФУЗ
Объем очага деструкции, мм^3	208,4±169	386,2±164	69±92	31±29	16±15
Объем отека, мм^3	713±306	2194±563	114±106	41±50	8,8 ±19



Рис. 2. **Часть B шкалы CRST: 1, 2 — до операции (А — правая рука, Б — левая рука), 3, 4 — спустя 12 мес. после МР-ФУЗ (А — правая рука, Б — левая рука).**

Fig. 2. **CRST Part B: 1, 2 — before surgery (A — right hand, B — left hand). 3, 4 — 12 months after MR-FUS (A — right hand, B — left hand).**

лась атаксия (у 6 больных из 10), далее по частоте встречаемости у пациентов отмечался легкий гемипарез до 4,5 баллов (у 4 из 10) (по шкале MRC — Medical Research Council — шкала оценки мышечной силы), онемение (у 3 из 10), дизартрия (у 2 из 10) **(табл. 4)**. При этом у 7 пациентов наблюдалось 1 НЯ, у 3 — сочетанные НЯ.

Через 6 мес. легкая атаксия сохранялась у 3 пациентов, у 4 больных сохранялись легкие проявления гемипареза и расстройства чувствительности. Дизартрия полностью регрессировала у всех пациентов. Через 12 мес. НЯ сохранялись у 6 пациентов (27%) **(см. табл. 4)**.

В исследовании был проведен анализ между группами пациентов с НЯ и без НЯ с сопоставлением клинико-демографических показателей, нейровизуализационных постоперационных изменений вещества головного мозга и технических параметров МР-ФУЗ **(табл. 5)**.

Было показано, что пациенты, у которых наблюдались НЯ в ранние послеоперационные сроки, чаще были лицами женского пола (χ^2=3,841, p=0,633), имели бóльший возраст по сравнению с пациентами, у которых НЯ не развивались (p=0,327), чаще имели спорадическую форму ЭТ (χ^2=0,202, p=0,653), меньшую продолжительность заболевания (p=0,838), отсутствие когнитивных нарушений (p=0,619), более высокий уровень депрессии (p=0,726), тревоги (p=0,4), апатии (p=0,082), дневной сонливости (p=0,491). Пациенты с ранними НЯ, имели бóльшие размеры очага деструкции (p=0,083) и послеоперационного отека (p=0,109); продолжительность оперативного вмешательства у них была меньшей (p=0,042). Количество соникаций (как верификационных, так и терапевтических), мощность УЗ-волн (Вт) и максимальные температуры воздействия у пациентов сравниваемых групп были сопоставимы.

Обсуждение

Проведенное нами исследование и полученные результаты демонстрируют высокую эффективность МР-ФУЗ в лечении рефрактерного к медикаментозной терапии ЭТ с сохранением результатов на протяжении 12 мес. со снижением баллов по шкале CRST на 63% (p=0,012), что соответствует имеющимся на сегодня данным литературы,

Таблица 4. **Частота и характеристики НЯ, выявленных у пациентов с ЭТ спустя 24 часа, 3, 6 и 12 месяцев после МР-ФУЗ**
Table 4. **The frequency and characteristics of AEs reported in patients with ET at 24 hours, as well as 3, 6, and 12 months after MR-FUS**

Нежелательные явления	Спустя 24 ч после операции	Через 3 мес. после МР-ФУЗ	Через 6 мес. после МР-ФУЗ	Через 12 мес. после МР-ФУЗ
Атаксия	6	3	3	2
Легкий парез (до 4, 5 баллов):	4	2	2	2
монопарез нижней конечности	2	1	1	1
гемипарез конечностей	2	1	1	1
Парестезия/онемение:	3	2	2	2
гемигипестезия	1	1	1	1
гипестезия угла рта, пальцев руки	1	1	1	1
гипестезия подбородка	1	0	0	0
Легкая дизартрия	2	0	0	0

Таблица 5. **Сравнение групп больных с ЭТ, имевших и не имевших НЯ сразу после МР-ФУЗ**
Table 5. **Comparison of groups of ET patients with and without AEs immediately after MR-FUS**

Исследуемый показатель	Пациенты, не имевшие НЯ	Пациенты, имевшие НЯ	Достоверность
Возраст, медиана [IQR], лет	57 [50; 70]	67 [50; 72]	p=0,327
Мужской/женский пол, человек	9/2	7/4	p=0,633[2]
Наследственная/спорадическая форма заболевания, человек	5/6	4/7	p=0,653[2]
Продолжительность заболевания, медиана [IQR], лет	40 [19; 45]	26 [16; 52]	p=0,838
CRST общий до операции, медиана [IQR], баллов	60 [53; 75]	59 [57; 74]	p=0,386
МоСА, медиана [IQR], баллов	24 [23; 26]	26 [23,25; 28]	p=0,619
Уровень депрессии, медиана [IQR], баллов	3,5 [1,5; 13]	8,5 [2; 22,5]	p=0,726
Уровень тревоги, медиана [IQR], баллов	5 [2; 14]	12 [8,75; 20,5]	p=0,4
Уровень апатии, медиана [IQR], баллов	7 [3; 7]	11 [9; 12]	p=0,082
Уровень дневной сонливости, медиана [IQR], балловов	6 [4; 8,5]	8 [5,75; 11]	p=0,491
Продолжительность оперативного лечения, медиана [IQR], мин	90 [90; 120]	60 [40; 120]	p=0,042
Плотность кости, медиана [IQR], SDR	0,52 [0,49; 0,7]	0,54 [0,48; 0,6]	p=0,953
Максимальная температура воздействия, медиана [IQR], °C	61 [59; 65]	61 [59; 65]	p=0,553
Общее количество соникаций, медиана [IQR], шт:	8 [6; 9]	8 [7; 10]	p=0,179
верификационные соникации	2 [1; 3]	2 [1; 3]	—
терапевтические соникации	2,5 [2; 3]	2,5 [2; 3,5]	—
Мощность импульса, медиана [IQR], Вт	800 [750; 800]	800 [750; 800]	p=0,595
Максимальная поданная энергия, медиана [IQR], Дж	15000 [11000; 30000]	20000 [12000; 36000]	p=0,683
Объем ядра деструкции сразу после операции, медиана [IQR], мм^3	141 [82,25; 543,25]	756,5 [322; 1189,5]	p=0,083
Объем отека, медиана [IQR], мм^3	538,5 [518,75; 574,75]	918 [750,75; 1264,5]	p=0,109

Примечание. IQR — межквартильный размах; SDR — коэффициент плотности костей черепа.
Note. IQR — interquartile range; SDR — scull density ratio.

согласно которым через 1 год после ФУЗ-таламотомии диапазон снижения тремора по шкале CRST составляет 35—89,4% [15—20]. Уменьшение тремора в нашем исследовании сопровождалось статистически достоверным повышением качества жизни пациентов спустя 6 и 12 мес. — на 38% (p=0,017) и 45% (p=0,012) соответственно. По данным литературы, уровень улучшения качества жизни у пациентов с ЭТ спустя 1 год после ФУЗ-таламотомии варьирует в пределах от 50 до 80% [19, 31].

ЭТ не является чисто двигательным заболеванием и может сопровождаться развитием когнитивной дисфункции, а также эмоционально-аффективных нарушений. В ряде работ указывается на снижение беглости речи, внимания, логической и слухоречевой памяти, нарушения исполнительных функций [32—34]. Выявляемые изменения чаще всего соответствуют степени легких либо умеренных когнитивных расстройств [32]. Лишь в двух популяционных эпидемиологических исследованиях была показана повышенная частота деменции (4—12%) у пациентов при ЭТ по сравнению с контролем [35, 36].

Теоретически воздействие на таламус может вызывать нарушения нейроанатомического пути, соединяющего пре-

фронтальную кору и подкорковые области, что приводит к дисфункции лобной доли [37]. В литературе продолжается дискуссия по поводу безопасности DBS в отношении когнитивных функций при выборе в качестве мишени стимуляции Vim-ядра. Есть публикации, в которых показано умеренное, но последовательное снижение когнитивных функций после DBS [38, 39]. В то же время имеющиеся на сегодня немногочисленные данные позволяют рассматривать МР-ФУЗ как более безопасный метод. Так, в исследовании Jung NY. и соавт. было показано, что односторонняя таламотомия методом МР-ФУЗ у пациентов с ЭТ не вызывает ухудшений когнитивных функций [40]. Согласно другому крупному наблюдению в течение года, в котором авторы проанализировали показатели нейропсихологических исследований у 20 пациентов с ЭТ до проведения односторонней таламотомии с помощью МР-ФУЗ и спустя 1 год после нее, не было выявлено ухудшений в когнитивных тестах различных доменов [41]. В недавно опубликованном исследовании, в котором изучались когнитивные показатели в двух независимых когортах больных с ЭТ после односторонней ФУЗ-таламотомии Vim-ядра через 4 и 6,5 месяцев, была подчеркнута безопасность влияния данной процедуры на когнитивные функции как на групповом, так и на идивидуальном уровнях [42].

В нашем исследовании также не было выявлено негативного влияния на когнитивные функции. Согласно данным статистического анализа через 12 мес. после операции медиана по шкале МоСА достоверно не отличалась от показателей дооперационного тестирования.

Аффективные нарушения (тревога, депрессия и апатия) и расстройства сна также являются частыми немоторными симптомами у пациентов с ЭТ и требуют наблюдения после МР-ФУЗ. Однозначного ответа о первичности данных расстройств при ЭТ на настоящий момент нет. Основную роль в развитии этих нарушений связывают с дисфункцией мозжечково-фронтальных проекций и имеющимися множественными связями мозжечка с паралимбической, лимбической, стволовыми структурами (голубоватое пятно), префронтальными корковыми областями через мозжечково-таламо-кортикальный путь и дентато-рубро-таламический путь. Важно отметить, что у пациентов с ЭТ апатия и тревога обнаруживаются на ранних стадиях заболевания и ухудшаются по мере прогрессирования заболевания [43]. Показано, что эти симптомы не коррелируют с выраженностью тремора [44, 45].

В нашем исследовании была отмечена тенденция к прогрессированию апатии, тревоги и депрессии, а также тенденция к уменьшению выраженности дневной сонливости у пациентов с ЭТ спустя 12 мес. после МР-ФУЗ. Однако эти изменения не достигли достоверных различий и не коррелировали с выраженностью тремора как до операции, так при динамическом наблюдении. Необходимо дальнейшее изучение изменений немоторных симптомов у пациентов с ЭТ после МР-ФУЗ на более многочисленных выборках пациентов с разными сроками наблюдений.

Несмотря на то что процедура МР-ФУЗ является малоинвазивной, она сопровождается термической абляцией и развитием зоны отека, которая может вовлекать близлежащие анатомические структуры, прежде всего проводники внутренней капсулы, что может привести к неврологическому дефициту.

По данным метаанализа, проведенного Agrawal M. и соавт. в 2021 году, проанализировавших данные 612 пациентов с ЭТ, перенесших МР-ФУЗ, головная боль и головокружение были наиболее частыми осложнениями, развившимися непосредственно после или в ходе оперативного вмешательства. Частота развития атаксии в раннем послеоперационном периоде составила 50% (95% ДИ 44—56), чувствительных расстройств — 20% (95% ДИ 12—31), двигательных — 10% (95% ДИ 7—14), нарушений речи/глотания — 7% (95% ДИ 5—11) [20]. Большинство НЯ имели легкий характер и регрессировали при долгосрочном наблюдении [10, 20, 46].

По данным нашего исследования, в ранний послеоперационный период у 10 (45%) больных наблюдались легкие НЯ. Чаще всего среди НЯ встречалась атаксия (60%), далее по частоте встречаемости у пациентов отмечался легкий гемипарез до 4,5 баллов (40%), чувствительные нарушения (30%), дизартрия (20%). 53% всех возникших сразу после операции НЯ регрессировали к 3 мес. наблюдений. Спустя 12 мес. после операции НЯ сохранялись у 27% больных.

Технические параметры МР-ФУЗ нашего исследования не отличались от таковых у большинства исследователей. Коэффициент плотности костей черепа был больше среднего значения 0,45 для всех исследований, описанных в метаанализе от 2021 года, за исключением одного, в котором сообщалось о медианном значении 0,38 [47]. В нашем исследовании коэффициент составил 0,5±0,08 (0,4—0,69). Количество соникаций, по данным последнего метаанализа, варьирует в пределах от 11±3,2 до 22,5±7,6 (в нашем исследовании — 8,3±1,4). Продолжительность операции составляет от 82,8±30,8 до 105±55 мин [20, 48]. В нашем исследовании — 88±35 (30—120) минут.

Согласно полученным нами данным, у всех пациентов, перенесших ФУЗ-таламотомию, максимальные значения объема ядра деструкции и отека наблюдались на следующий день после операции, что согласуется с предыдущими исследованиями [49, 50], а затем постепенно уменьшаются в течение примерно 1 мес. и практически полностью регрессируют через 3 мес. после операции, что коррелирует с уменьшением НЯ [49, 50]. В нашем исследовании к концу 12-го мес. у всех пациентов зоны деструкции и перифокального отека на T1-WI и T2-FLAIR- изображениях не наблюдались **(рис. 3)**.

По данным литературы распространение отека ниже плоскости АС-РС повышает риск атактических расстройств, что, скорее всего, связано с вовлечением мозжечково-таламических связей. В исследовании Harary M. и соавт. было показано, что объем отека, превышающий 0,21 см^3 ниже плоскости АС-РС в 24-часовой временной точке, был связан с послеоперационным нарушением походки. В то же время статистически значимой связи между расспространением отека в передне-заднем, верхне-нижнем и право-левостороннем направлении с частотой развития чувствительных расстройств в этом исследовании выявлено не было [51]. Важно отметить, что упомянутые исследования были выполнены на небольшой когорте пациентов и для окончательных выводов требуется анализ более крупной выборки больных.

Некоторые исследователи обнаружили корреляцию между крупными объемами очага поражения после МР-ФУЗ и значительным клиническим улучшением, но с более высокой частотой развития НЯ [52, 53]. Однако согласно другим исследованиям, местоположение и объем поражения не коррелируют с общей клинической эффективностью [51].

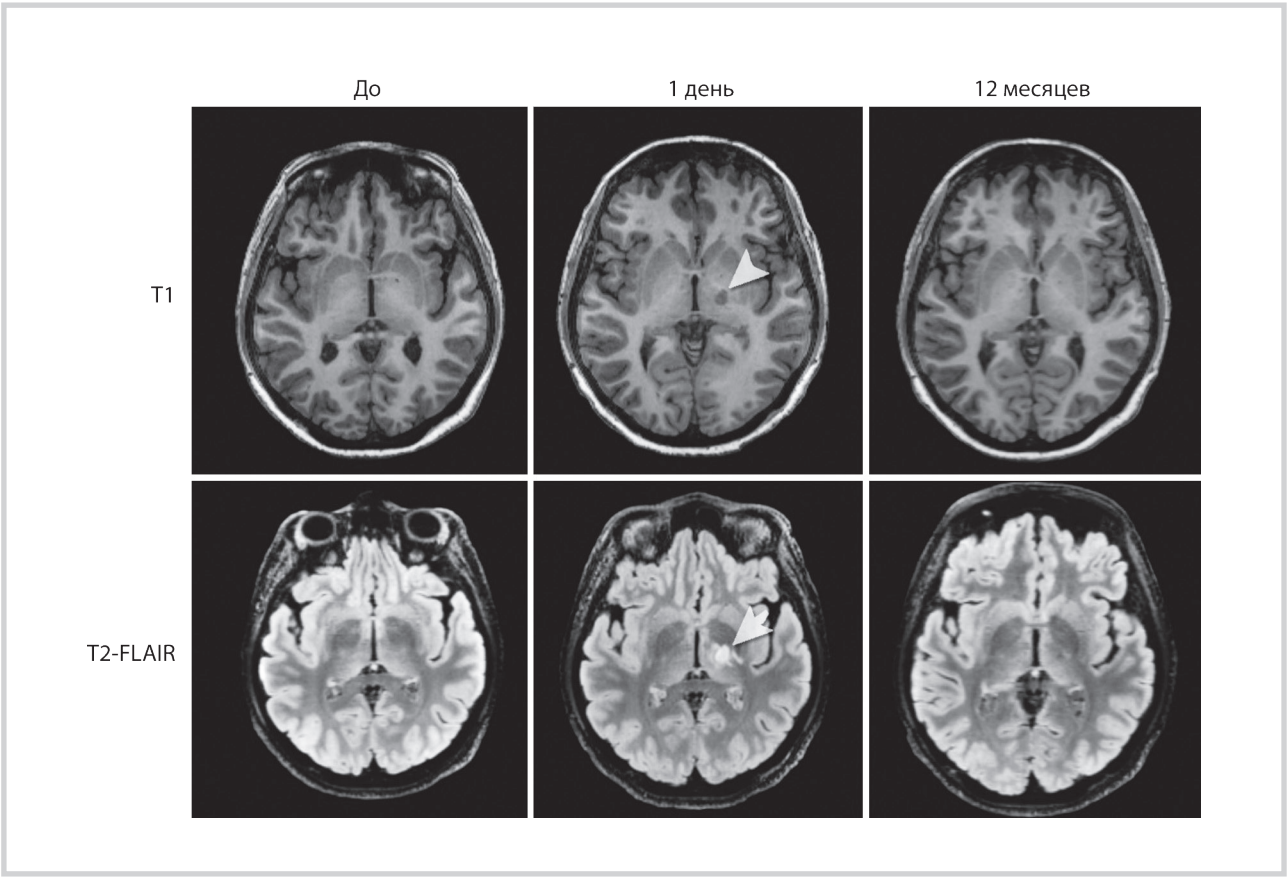

Рис. 3. **Аксиальные МР-томограммы на уровне АС-РС.**
До ФУЗ-таламотомии, на следующие сутки, через 12 мес. после нее. Ядро деструкции выделено головкой стрелки на Т1-взвешанном изображении, отек — стрелкой на изображении в режиме Т2-FLAIR.

Fig. 3. **Axial MR scans at the AC-PC level.**
Before the FUS thalamotomy, on the next day, and 12 months after the surgery. The destruction core is indicated by the arrowhead in the T1-weighted image, and the edema is indicated by the arrowhead in the T2-FLAIR image.

В нашем исследовании объем поражения и объем послеоперационного отека достоверно коррелировал с уменьшением общего балла по шкале CRST через 6 и 12 мес. после операции (r=–1, p=0,01). Кроме того, была выявлена связь развития НЯ с формированием бóльшего очага некроза (p=0,083) и послеоперационного отека (p=0,109), а также с меньшей продолжительностью оперативного вмешательства (p=0,042). При этом количество соникаций (как верификационных, так и терапевтических), мощность ультразвуковых вволн и максимальные температуры воздействия у пациентов сравниваемых групп не различались.

Наряду с техническими параметрами воздействия ультразвука на частоту и выраженность НЯ, по-видимому, влияют идивидуальные особенности реакции мозговой ткани, которые могут определять как объем очага деструкции, так и перифокального отека [54].

Нами был проведен дополнительный анализ индивидуальных факторов, которые могут определять развитие НЯ. Согласно проведенному статистическому анализу НЯ чаще наблюдались у женщин (χ^2=3,841, p=0,633), у более возрастных пациентов (p=0,327), с спорадической формой ЭТ (χ^2=0,202, p=0,653), с меньшей продолжительностью заболевания (p=0,838), с отсутствием когнитивных нарушений (p=0,619), с более высоким уровнем депрессии (p=0,726), тревоги (p=0,4), апатии (p=0,082), дневной сонливости (p=0,491). Однако ни одна из данных проанализированных клинических или демографических характеристик не повлияла на достоверное возникновение ранних НЯ. Полученные данные требуют дополнительного анализа. У пожилых людей довольно часто встречаются бессимптомные сосудистые поражения, что, возможно, также оказывает влияние на результаты МР-ФУЗ.

Таким образом, факторы, прогнозирующие клинические результаты и появление НЯ после фокусированной ультразвуковой таламотомии под контролем МРТ у пациентов с ЭТ недостаточно известны. На эффективность и безопасность лечения могут влиять физические характеристики воздействия, объем и локализация области повреждения, демографические и клинические особенности пациентов, что требует проведения крупных проспективных исследований.

Заключение

Проведенное исследование показало, что односторонняя ФУЗ-таламотомия Vim-ядра таламуса является безопасной и эффективной для пациентов с инвалидизирующим медикаментозно резистентным ЭТ. Снижение тремора и улучшение качества жизни пациентов после проведенной

процедуры сохраняется в течение 12 мес. Значимого влияния на немоторные проявления ЭТ выявлено не было. Несмотря на достаточно высокий процент развития НЯ, большинство из них являются легкими и преходящими. Лучшее понимание взаимосвязи между техническими характеристиками оперативного лечения, параметрами абляционного повреждения, клинико-демографическими особенностями пациентов с ЭТ и развитием НЯ в ранние послеоперационные сроки поможет индивидуализировать отбор, а также повысить эффективность и безопасность данного вида хирургического вмешательства.

Авторы заявляют об отсутствии конфликта интересов.
The authors declare no conflicts of interest.

ЛИТЕРАТУРА/REFERENCES

1. Louis ED, McCreary M. How Common is Essential Tremor? Update on the Worldwide Prevalence of Essential Tremor. *Tremor Other Hyperkinet Mov (N Y)*. 2021;11:28. https://doi.org/10.5334/tohm.632
2. Louis ED, Ottman R. How many people in the USA have essential tremor? Deriving a population estimate based on epidemiological data. *Tremor Other Hyperkinet Mov (N Y)*. 2014;4:259. https://doi.org/10.7916/D8TT4P4B
3. Shalash AS, Mohamed H, Mansour AH, et al. Clinical Profile of Non-Motor Symptoms in Patients with Essential Tremor: Impact on Quality of Life and Age-Related Differences. *Tremor Other Hyperkinet Mov (N Y)*. 2019;9:10. https://doi.org/10.7916/tohm.v0.736
4. Shalash AS, Hamid E, Elrassas H, et al. Non-motor symptoms in essential tremor, akinetic rigid and tremor-dominant subtypes of Parkinson's disease. *PLoS One*. 2021;16(1):e0245918. https://doi.org/10.1371/journal.pone.0245918
5. Haubenberger D, Hallett M. Essential Tremor. *N Engl J Med*. 2018;378(19):1802-1810. https://doi.org/10.1056/NEJMcp1707928
6. Gerbasi ME, Nambiar S, Reed S, et al. Essential tremor patients experience significant burden beyond tremor: A systematic literature review. *Front Neurol*. 2022;13:891446. https://doi.org/10.3389/fneur.2022.891446
7. Louis ED. Non-motor symptoms in essential tremor: A review of the current data and state of the field. *Parkinsonism Relat Disord*. 2016;22 Suppl 1(0 1):S115-S118. https://doi.org/10.1016/j.parkreldis.2015.08.034
8. Chatterjee A, Jurewicz EC, Applegate LM, et al. Personality in essential tremor: further evidence of non-motor manifestations of the disease. *J Neurol Neurosurg Psychiatry*. 2004;75(7):958-961. https://doi.org/10.1136/jnnp.2004.037176
9. Иванова Е.О., Иванова-Смоленская И. А., Иллариошкин С.Н. Тремор: патогенез, особенности клинической картины и лечение. *Неврологический журнал*. 2013;18 (5):4-12. Ivanova EO, Ivanova-Smolenskaja IA, Illarioshkin SN. Tremor: pathogenesis, clinical aspects and management. *Nevrologicheskij zhurnal*. 2013;18(5):4-12. (In Russ.).
10. Rohani M, Fasano A. Focused Ultrasound for Essential Tremor: Review of the Evidence and Discussion of Current Hurdles. *Tremor Other Hyperkinet Mov (N Y)*. 2017;7:462. https://doi.org/10.7916/D8Z89JN1
11. Sepúlveda Soto MC, Fasano A. Essential tremor: New advances. *Clin Park Relat Disord*. 2019;3:100031. https://doi.org/10.1016/j.prdoa.2019.100031
12. Dallapiazza RF, Lee DJ, De Vloo P, et al. Outcomes from stereotactic surgery for essential tremor. *J Neurol Neurosurg Psychiatry*. 2019;90(4):474-482. https://doi.org/10.1136/jnnp-2018-318240
13. Elias WJ, Huss D, Voss T, et al. A pilot study of focused ultrasound thalamotomy for essential tremor. *N Engl J Med*. 2013;369(7):640-648. https://doi.org/10.1056/NEJMoa1300962
14. Lipsman N, Schwartz ML, Huang Y, et al. MR-guided focused ultrasound thalamotomy for essential tremor: a proof-of-concept study. *Lancet Neurol*. 2013;12(5):462-468. https://doi.org/10.1016/S1474-4422(13)70048-6
15. Elias WJ, Lipsman N, Ondo WG, et al. A Randomized Trial of Focused Ultrasound Thalamotomy for Essential Tremor. *N Engl J Med*. 2016;375(8):730-739. https://doi.org/10.1056/NEJMoa1600159
16. Mohammed N, Patra D, Nanda A. A meta-analysis of outcomes and complications of magnetic resonance-guided focused ultrasound in the treatment of essential tremor [published correction appears in Neurosurg Focus. *Neurosurg Focus*. 2018;44(2):E4. https://doi.org/10.3171/2017.11.FOCUS17628
17. Sinai A, Nassar M, Eran A, et al. Magnetic resonance-guided focused ultrasound thalamotomy for essential tremor: a 5-year single-center experience. *J Neurosurg*. 2019;133(2):417-424. https://doi.org/10.3171/2019.3.JNS19466
18. Halpern CH, Santini V, Lipsman N, et al. Three-year follow-up of prospective trial of focused ultrasound thalamotomy for essential tremor. *Neurology*. 2019;93(24):e2284-e2293. https://doi.org/10.1212/WNL.0000000000008561
19. Park YS, Jung NY, Na YC, et al. Four-year follow-up results of magnetic resonance-guided focused ultrasound thalamotomy for essential tremor. *Mov Disord*. 2019;34(5):727-734. https://doi.org/10.1002/mds.27637
20. Agrawal M, Garg K, Samala R, et al. Outcome and Complications of MR Guided Focused Ultrasound for Essential Tremor: A Systematic Review and Meta-Analysis. *Front Neurol*. 2021;12:654711. https://doi.org/10.3389/fneur.2021.654711
21. Bhatia KP, Bain P, Bajaj N, et al. Consensus Statement on the classification of tremors. from the task force on tremor of the International Parkinson and Movement Disorder Society. *Mov Disord*. 2018;33(1):75-87. https://doi.org/10.1002/mds.27121
22. Serrano-Dueñas M, Torres-Herrán G. Essential tremor and the scales: Quality of life in essential tremor, the Fahn-Tolosa-Marin Tremor Rating Scale; and, the Bain and Findley Clinical Tremor Rating Scale. *Clin Neurol Neurosurg*. 2023;226:107628. https://doi.org/10.1016/j.clineuro.2023.107628
23. Ferreira JJ, Mestre TA, Lyons KE, et al. MDS evidence-based review of treatments for essential tremor. *Mov Disord*. 2019;34(7):950-958. https://doi.org/10.1002/mds.27700
24. Davis DH, Creavin ST, Yip JL, et al. Montreal Cognitive Assessment for the detection of dementia. *Cochrane Database Syst Rev*. 2021;7(7):CD010775. https://doi.org/10.1002/14651858.CD010775.pub3
25. Elben S, Dimenshteyn K, Trenado C, et al. Screen Fast, Screen Faster: A Pilot Study to Screen for Depressive Symptoms Using the Beck Depression Inventory Fast Screen in Parkinson's Disease With Mild Cognitive Impairment. *Front Neurol*. 2021;12:640137. https://doi.org/10.3389/fneur.2021.640137
26. Rutten S, van Wegen EEH, Ghielen I, et al. Symptom dimensions of anxiety in Parkinson's disease: Replication study in a neuropsychiatric patient population. *Clin Park Relat Disord*. 2021;5:100117. https://doi.org/10.1016/j.prdoa.2021.100117
27. Lopez FV, Eglit GML, Schiehser DM, et al. Factor Analysis of the Apathy Scale in Parkinson's Disease. *Mov Disord Clin Pract*. 2019;6(5):379-386. https://doi.org/10.1002/mdc3.12767
28. Johns MW. A new method for measuring daytime sleepiness: the Epworth sleepiness scale. *Sleep*. 1991;14(6):540-545. https://doi.org/10.1093/sleep/14.6.540
29. Tinetti ME. Performance-oriented assessment of mobility problems in elderly patients. *J Am Geriatr Soc*. 1986;34(2):119-126. https://doi.org/10.1111/j.1532-5415.1986.tb05480.x
30. van der Stouwe AMM, Jameel A, Gedroyc W, et al. Tremor assessment scales before, during and after MRgFUS for essential tremor — results, recommendations and implications. *Br J Neurosurg*. 2024;38(6):1390-1393. https://doi.org/10.1080/02688697.2023.2167932
31. Yang AI, Chaibainou H, Wang S, et al. Focused Ultrasound Thalamotomy for Essential Tremor in the Setting of a Ventricular Shunt: Technical Report. *Oper Neurosurg (Hagerstown)*. 2019;17(4):376-381. https://doi.org/10.1093/ons/opz013

32. Sánchez-Ferro Á, Benito-León J, Louis ED, et al. Cognition in non-demented Parkinson's disease vs essential tremor: A population-based study. *Acta Neurol Scand*. 2017;136(5):393-400. https://doi.org/10.1111/ane.12752
33. Deuschl G, Elble R. Essential tremor--neurodegenerative or nondegenerative disease towards a working definition of ET. *Mov Disord*. 2009;24(14):2033-2041. https://doi.org/10.1002/mds.22755
34. Benito-León J, Louis ED, Sánchez-Ferro Á, et al. Rate of cognitive decline during the premotor phase of essential tremor: a prospective study. *Neurology*. 2013;81(1):60-66. https://doi.org/10.1212/WNL.0b013e318297ef2b
35. Thawani SP, Schupf N, Louis ED. Essential tremor is associated with dementia: prospective population-based study in New York. *Neurology*. 2009;73(8):621-625. https://doi.org/10.1212/WNL.0b013e3181b389f1
36. Bermejo-Pareja F, Louis ED, Benito-León J. Neurological Disorders in Central Spain (NEDICES) Study Group. Risk of incident dementia in essential tremor: a population-based study. *Mov Disord*. 2007;22(11):1573-1580. https://doi.org/10.1002/mds.21553
37. Middleton FA, Strick PL. Basal ganglia output and cognition: evidence from anatomical, behavioral, and clinical studies. *Brain Cogn*. 2000;42(2):183-200. https://doi.org/10.1006/brcg.1999.1099
38. Massano J, Garrett C. Deep brain stimulation and cognitive decline in Parkinson's disease: a clinical review. *Frontiers in Neurology*. 2012;3:66. https://doi.org/10.3389/fneur.2012.00066
39. Loher TJ, Gutbrod K, Fravi NL, et al. Thalamic stimulation for tremor. Subtle changes in episodic memory are related to stimulation per se and not to a microthalamotomy effect. *J. Neurol.* 2003;250:707–713. https://doi.org/10.1007/s00415-003-1067-3
40. Jung NY, Park CK, Chang WS, et al. Effects on cognition and quality of life with unilateral magnetic resonance–guided focused ultrasound thalamotomy for essential tremor. *Neurosurgical Focus*. 2018;44(2):E8. https://doi.org/10.3171/2017.11.FOCUS17625
41. Gasca-Salas C, Guida P, Piredda R, et al. Cognitive safety after unilateral magnetic resonance-guided focused ultrasound thalamotomy for essential tremor. *J Neurol Neurosurg Psychiatry*. 2019;90(7):830-831. https://doi.org/10.1136/jnnp-2018-320129
42. Petersen J, McGough J, Gopinath G, et al. Cognitive outcomes following unilateral magnetic resonance-guided focused ultrasound thalamotomy for essential tremor: findings from two cohorts. *Brain Commun*. 2024;6(5):fcae293. https://doi.org/10.1093/braincomms/fcae293
43. Jhunjhunwala K, Pal PK. The Non-motor Features of Essential Tremor: A Primary Disease Feature or Just a Secondary Phenomenon? *Tremor Other Hyperkinet Mov (N Y)*. 2014;4:255. https://doi.org/10.7916/D8D798MZ
44. Chandran V, Pal PK, Reddy JY, et al. Non-motor features in essential tremor. *Acta Neurol Scand*. 2012;125(5):332-337. https://doi.org/10.1111/j.1600-0404.2011.01573.x
45. Sengul Y, Sengul HS, Yucekaya SK, et al. Cognitive functions, fatigue, depression, anxiety, and sleep disturbances: assessment of nonmotor features in young patients with essential tremor. *Acta Neurol Belg*. 2015;115(3):281-287. https://doi.org/10.1007/s13760-014-0396-6
46. Blitz SE, Chua MMJ, Ng P, et al. Longitudinal MR imaging after unilateral MR-guided focused ultrasound thalamotomy: clinical and radiological correlation. *Front Neurol*. 2023;14:1272425. https://doi.org/10.3389/fneur.2023.1272425
47. Hori H, Yamaguchi T, Konishi Y, et al. Correlation between fractional anisotropy changes in the targeted ventral intermediate nucleus and clinical outcome after transcranial MR-guided focused ultrasound thalamotomy for essential tremor: results of a pilot study. *J Neurosurg*. 2019;132(2):568-573. https://doi.org/10.3171/2018.10.JNS18993
48. Paff M, Boutet A, Neudorfer C, et al. Magnetic Resonance-Guided Focused Ultrasound Thalamotomy to Treat Essential Tremor in Nonagenarians. *Stereotact Funct Neurosurg*. 2020;98(3):182-186. https://doi.org/10.1159/000506817
49. Chang WS, Jung HH, Kweon EJ, et al. Unilateral magnetic resonance guided focused ultrasound thalamotomy for essential tremor: practices and clinicoradiological outcomes. *J Neurol Neurosurg Psychiatry* 2015;86:257-264. https://doi.org/10.1136/jnnp-2014-307642
50. Wintermark M, Druzgal J, Huss DS, et al. Imaging findings in MR imaging-guided focused ultrasound treatment for patients with essential tremor. *AJNR Am J Neuroradiol*. 2014;35(5):891-896. https://doi.org/10.3174/ajnr.A3808
51. Harary M, Essayed WI, Valdes PA, et al. Volumetric analysis of magnetic resonance-guided focused ultrasound thalamotomy lesions. *Neurosurg Focus*. 2018;44(2):E6. https://doi.org/10.3171/2017.11.FOCUS17587
52. Boutet A, Ranjan M, Zhong J, et al. Focused ultrasound thalamotomy location determines clinical benefits in patients with essential tremor. *Brain*. 2018;141(12):3405-3414. https://doi.org/10.1093/brain/awy278
53. Segar DJ, Lak AM, Lee S, et al. Lesion location and lesion creation affect outcomes after focused ultrasound thalamotomy. *Brain*. 2021;144(10):3089-3100. https://doi.org/10.1093/brain/awab176
54. Hirabayashi H, Hariz MI, Wårdell K, et al. Impact of parameters of radiofrequency coagulation on volume of stereotactic lesion in pallidotomy and thalamotomy. *Stereotact Funct Neurosurg*. 2012;90(5):307-315. https://doi.org/10.1159/000338249

Поступила 10.01.2025
Received 10.01.2025
Принята к печати 30.07.2025
Accepted 30.07.2025