Журнал неврологии и психиатрии им. С.С. Корсакова
2025, т. 125, №1, с. 139–144
https://doi.org/10.17116/jnevro2025125011139

S.S. Korsakov Journal of Neurology and Psychiatry
2025, vol. 125, no. 1, pp. 139–144
https://doi.org/10.17116/jnevro2025125011139

Случай мышечной дистрофии Беккера у женщины с неравновесной инактивацией Х-хромосомы

© Д.Г. КОРОТКОВА[1], М.И. КАРПОВА[1], К.Ю. ГАЛИУЛИНА[2], А.Ф. ВАСИЛЕНКО[1], М.В. ШЕСТАКОВА[3], Т.Н. КАШКО[4], Г.В. БУЯНОВА[4]

[1]ФГБОУ ВО «Южно-Уральский государственный медицинский университет» Минздрава России, Челябинск, Россия;
[2]ООО БЕСТДОКТОР, тер. инновационного центра «Сколково», Москва, Россия;
[3]ФГБОУ ВО «Южно-Уральский государственный медицинский университет» Минздрава России, Челябинск, Россия;
[4]ГАУЗ «Челябинская областная детская клиническая больница», Челябинск, Россия

Резюме

В статье представлен редкий случай развития симптомов мышечной дистрофии Беккера у пациентки, манифестировавший в юношеском возрасте слабостью в мышцах нижних конечностей. Диагноз был установлен на основании клинической симптоматики, молекулярно-генетического тестирования, данных электромиографии, МРТ мышц нижних конечностей, активности креатинфосфокиназы крови. При исследовании ДНК методом секвенирования нового поколения (NGS) «Большая неврологическая панель» (лаборатория «Геномед», Москва) были получены данные в пользу наличия делеции сегмента хромосомы Х с приблизительными границами 31323344—32809866 и размером 1,486,522 п.н., захватывающей участки OMIM аннотированного гена *DMD*. Методом MLPA с использованием коммерческих наборов SALSA MLPA Probemix P034-DMDI и P035-DMD2 («MRC-Holland») проведен поиск делеций/дупликаций экзонов 1—79 гена *DMD*. В результате анализа выявлена делеция экзонов 7—62 гена *DMD* в гетерозиготном состоянии. Таким образом, наличие делеции подтверждено референсным методом. Проведено ДНК-исследование для выявления неравновесной лайонизации (инактивации) Х-хромосомы. Получены результаты 87%:13% — т.е. выявлена неравновесная (неслучайная) инактивация Х-хромосомы (количество повторов 24/26).

Ключевые слова: *мышечная дистрофия Беккера, женщины, Х-инактивация*.

Информация об авторах:
Короткова Д.Г. — https://orcid.org/0000-0002-0875-1963
Карпова М.И. — https://orcid.org/0000-0002-7653-367
Галиулина К.Ю. — https://orcid.org/0009-0002-4793-4903
Василенко А.Ф. — https://orcid.org/0000-0001-5799-7233
Шестакова М.В. — https://orcid.org/0000-0002-8955-1604
Кашко Т.Н. — https://orcid.org/0009-0006-3577-3419
Буянова Г.В. — https://orcid.org/0000-0002-9572-4647
Автор, ответственный за переписку: Короткова Д.Г. — e-mail: dar_gp@mail.ru

Как цитировать:
Короткова Д.Г., Карпова М.И., Галиулина К.Ю., Василенко А.Ф., Шестакова М.В., Кашко Т.Н., Буянова Г.В. Случай мышечной дистрофии Беккера у женщины с неравновесной инактивацией Х-хромосомы. *Журнал неврологии и психиатрии им. С.С. Корсакова*. 2025;125(1):139–144. https://doi.org/10.17116/jnevro2025125011139

A case of Becker muscular dystrophy in a woman with skewed X-chromosome inactivation

© D.G. KOROTKOVA[1], M.I. KARPOVA[1], K.YU. GALIULINA[2], A.F. VASILENKO[1], M.V. SHESTAKOVA[3], T.N. KASHKO[4], G.V. BUYANOVA[4]

[1]South Ural State Medical University, Chelyabinsk, Russia;
[2]BESTDOCTOR LLC, Moscow, Russia;
[3]South Ural State Medical University, Chelyabinsk, Russia;
[4]Chelyabinsk Regional Children's Clinical Hospital, Chelyabinsk, Russia

Abstract

The article presents a rare case of Becker muscular dystrophy symptoms development in a female patient manifested by weakness in the muscles of the lower limbs in youth. The diagnosis was established based on clinical symptoms, molecular-genetic testing, electromyography data, magnetic resonance imaging of the lower limb muscles, and blood creatine phosphokinase activity. DNA analysis using the next-generation sequencing «Large neurological panel» (Genomed laboratory, Moscow) yielded data supporting the presence of a deletion of the X chromosome segment with approximate boundaries 31323344—32809866 and a size of 1.486.522 bp, encompassing regions of the OMIM-annotated *DMD* gene. Multiplex ligation-dependent probe amplification (MLPA) using commercial kits SALSA MLPA Probemix P034-DMDI and P035-DMD2 (MRC-Holland) was performed to search for deletions/duplications of exons 1—79 of the DMD gene. As a result of the analysis, a deletion

of exons 7—62 of the DMD gene in a heterozygous state was identified. Thus, the presence of the deletion was confirmed by the reference method. DNA analysis was conducted to detect skewed X-chromosome inactivation. The results show an 87%:13% ratio, indicating skewed (non-random) X-chromosome inactivation (repeats count 24/26).

Keywords: *Becker muscular dystrophy, women, X-inactivation*.

Information about the authors:
Korotkova D.G. — https://orcid.org/0000-0002-0875-1963
Karpova M.I. — https://orcid.org/0000-0002-7653-367
Galiulina K.Yu. — https://orcid.org/0009-0002-4793 -4903
Vasilenko A.F. — https://orcid.org/0000-0001-5799-7233
Shestakova M.V. — https://orcid.org/0000-0002-8955-1604
Kashko T.N. — https://orcid.org/0009-0006-3577-3419
Buyanova G.V. — https://orcid.org/0000-0002-9572-4647
Corresponding author: Korotkova D.G. — e-mail: dar_gp@mail.ru

To cite this article:
Korotkova DG, Karpova MI, Galiulina KYu, Vasilenko AF, Shestakova MV, Kashko TN, Buyanova GV. A case of Becker muscular dystrophy in a woman with skewed X-chromosome inactivation. *S.S. Korsakov Journal of Neurology and Psychiatry*. 2025;125(1):139–144. (In Russ.). https://doi.org/10.17116/jnevro2025125011139

Мышечная дистрофия Дюшенна/Беккера (МДД/МДБ) (MIM 310200/ 300376) — это наследственное заболевание, которое характеризуется прогрессирующей мышечной слабостью, атрофией проксимальных мышц и псевдогипертрофией икроножных мышц, нередко сопровождается кардиомиопатией и нарушением интеллекта.

Ген дистрофина (*DMD*), ответственный за развитие МДД/МДБ, находится в локусе *Xp21.2*, имеет размер 2,6 млн пар нуклеотидов, состоит из 79 экзонов и является самым большим геном, идентифицированным у человека.

В 60% случаев мутации, приводящие к МДД/МДБ, представляют собой протяженные делеции, в 30% — точковые мутации, в 10% — дупликации.

МДД/МДБ — редко встречающееся врожденное заболевание, поражающее преимущественно мужчин. Распространенность МДД/МДБ в мире колеблется от 0,1 до 1,8 на 10 000 пациентов. Согласно исследованию, проведенному в США, распространенность МДБ для всех возрастных групп составляла 0,26 на 10 000 мужчин [1]. Исследование распространенности МДБ (на 10 000 пациентов) дало возможность оценить ее в следующих цифрах: 0,01 — в Южной Африке, от 0,1 до 0,2 — в Азии, 0,2 — в Северной Америке, от 0,1 до 0,7 — в европейских странах [2—8]. Отдельные данные показывают, что МДБ встречается в 3 раза реже, чем МДД [1].

В редких случаях МДД/МДБ может затрагивать и девочек. Симптоматика у них выражена гораздо слабее, чем у пациентов мужского пола, однако описаны случаи, когда тяжесть клинической картины у больных женщин сходна с таковой у мужчин [9, 10].

Далее мы представляем описание клинического случая развития МДБ у женщины с подтвержденной инактивацией Х-хромосомы. Были получены письменное информированное согласие пациентки на проведение молекулярно-генетического тестирования образцов биологического материала и разрешение на анонимную публикацию результатов исследования.

Клиническое наблюдение

Пациентка *Н.*, 32 лет, обратилась в медико-генетическую консультацию в связи с планированием беременности. При обращении предъявляла жалобы на мышечную слабость в конечностях, затруднение при быстрой ходьбе, подъеме по ступеням, вставании из положения сидя и лежа. Перинатальный анамнез пациентки не отягощен, раннее психомоторное развитие по возрасту. Имеет родителей, брата (сводный), замужем, детей нет, беременностей не было. Информации о подобных случаях в семье не предоставлено, однако имеются данные, что у отца были увеличены икроножные мышцы, он умер в возрасте 24 лет (суицид). Пациентка работает крановщицей, отмечает сложности при выполнении своей работы, особенно при подъеме по лестнице.

В возрасте 15 лет заметила сниженную толерантность к физическим нагрузкам, проблемы при выполнении упражнений на уроках физкультуры, в 20 лет — сложности при подъеме по лестнице, беге, после 30 лет присоединились слабость в руках, затруднения при подъеме из положения сидя и лежа. Слабость нарастала постепенно.

Данные объективного осмотра: рост пациентки 160 см, вес 68 кг, индекс массы тела 26,6 кг/м^2, что соответствует избыточной массе тела (предожирение). Мышечных атрофий не определяется, отмечается псевдогипертрофия мышц голеней, тугоподвижность голеностопных суставов. Ретракций сухожилий нет. Обращает на себя внимание, что избыточная масса тела пациентки маскирует гипертрофические изменения **(рис. 1)**. Сила снижена в верхних конечностях проксимально до 4 баллов, в нижних конечностях проксимально до 3 баллов справа, 4 баллов слева. Сила в дистальных мышцах конечностей 5 баллов. Мышечный тонус D=S, снижен. При вставании из положения сидя использует миопатические приемы. Сухожильные рефлексы с верхних конечностей равномерно снижены, с нижних — не вызываются. Походка миопатическая.

При проведении электрокардиографического и эхокардиографического обследования, а также при осмотре кардиологом патологии не выявлено.

На серии МРТ мышечной системы отмечается изменение МР-сигнала от большинства мышц **(рис. 2)**.

В патологический процесс в меньшей степени вовлечены длинные приводящие мышцы, длинные головки двуглавых мышц бедер, прямые мышцы бедер, тонкие мышцы. Остальные мышцы бедер несимметрично изменены (D>S), имеют неоднородно гиперинтенсивный сигнал по Т1 ВИ, Т2 ВИ, изо-гипоинтенсивный сигнал в режимах с жироподавлением. На фоне дистрофии мышечной ткани отмечается более выраженный рисунок соединительнотканных



Рис. 1. **Псевдогипертрофия икроножных мышц.**

Fig. 1. **Pseudohypertrophy of the calf muscles.**

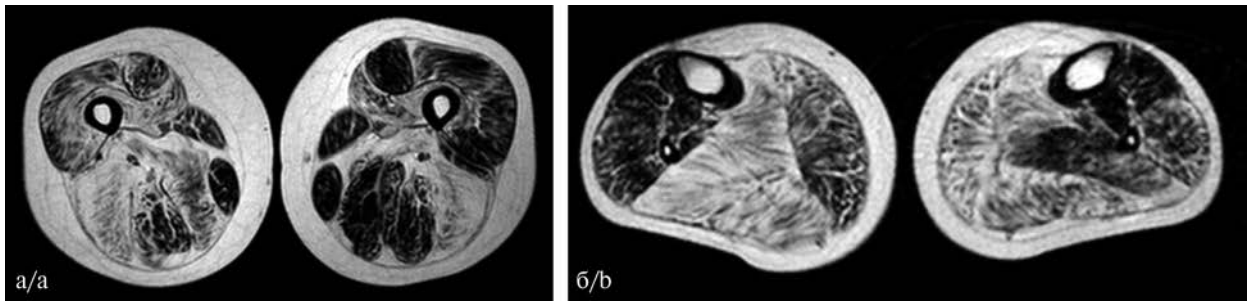

Рис. 2. **МРТ мышц бедер (а), голеней (б) в Т2-режиме.**
а — асимметричное поражение мышц бедра. Изменены: двуглавые мышцы (*M. Biceps femoris*) бедра с обеих сторон, полуперепончатая (*M. Semimembranosus*), передняя группа справа. Сохранены: тонкие (*M. Gracilis*), портняжные (*M. Sartorius*) мышцы. б — изменены: камбаловидная (*M. Soleus*), икроножная (*M. Gastrocnemius*) мышцы. Сохранены: передняя, задняя большеберцовая (*M. Tibialis anterior, posterior*), длинная малоберцовая (*M. Peroneus longus*), длинный разгибатель пальцев стопы (*M. Extensor digitorum longus*).

Fig. 2 (a, b). **Magnetic resonance imaging of thigh (a) and calf (b) muscles in T2 mode.**
Asymmetric involvement of thigh muscles. Altered: biceps femoris muscles bilaterally, semimembranosus, right anterior group. Preserved: gracilis, sartorius muscles. Altered: soleus, gastrocnemius muscles. Preserved: anterior, posterior tibialis muscles, peroneus longus, extensor digitorum longus.

структур, расположенных между мышечными волокнами. Мышцы бедер имеют правильную форму, четкие контуры.

Данные стимуляционной электромиографии соответствуют норме. При проведении игольчатой электромиографии выявлены признаки первично-мышечного поражения. Зарегистрирована умеренная спонтанная активность в виде позитивных острых волн, потенциалы двигательной единицы неравномерно изменены — единичные высокой

амплитуды с нормальными средними показателями, длительность уменьшена. Паттерн рекрутирования насыщенный, миогенный.

Общий анализ крови, сахар крови, С-реактивный белок — в пределах нормы. Отмечается повышение креатинфосфокиназы (КФК) в 14,5 раза (3590 Ед/л при референсных значениях показателя до 247 Ед/л).

Энзимодиагностика болезни Помпе — активность альфа-глюкозидазы в пределах референсных значений.

Проведено молекулярно-генетическое исследование «Большая неврологическая панель» (лаборатория «Геномед», Москва), по результатам анализа покрытия секвенированных генов получены данные в пользу наличия делеции сегмента Х-хромосомы с приблизительными границами 31323344—32809866 и размером 1,486,522 п.н., захватывающей участки OMIM аннотированного гена: *DMD*. Делеции гена *DMD* описаны как патогенные, и ассоциированы с мышечной дистрофией Беккера (OMIM 300376), XLR; дилатационной кардиомиопатией, 3B (OMIM 302045), XL; мышечной дистрофией Дюшенна (OMIM 310200), XLR.

Наличие делеции экзонов 7—62 гена *DMD* в гетерозиготном состоянии было подтверждено референсным методом: MLPA с использованием коммерческих наборов SALSA MLPA Probemix P034-DMDI и P035-DMD2 («MRC-Holland»).

Данные генетического тестирования на определение неравновесной лайонизации Х-хромосомы при Х-сцепленных рецессивных заболеваниях у девочек (Non-Random X Chromosome Inactivation in Females) Lnz 313 87%:13% свидетельствовали о неравновесной лайонизации (количество повторов 24/26).

На основании проведенного обследования пациентке был выставлен диагноз: мышечная дистрофия, ассоциированная с делецией сегмента Х-хромосомы, захватывающей участки гена: *DMD* (мышечная дистрофия Беккера), синдром вялого тетрапареза с нарушением функции ходьбы.

Обсуждение

В статье представлено описание клинического случая развития МДБ у женщины, подтвержденного наличием делеции сегмента хромосомы *chrX*, захватывающей участки гена *DMD* и идентификацией неравновесной лайонизации Х-хромосомы. Необходимо подчеркнуть, что возможность развития симптомов МДД/МДБ у женщин-носителей известна давно, но подобные случаи являются исключительно редкими в клинической практике. Так, в русскоязычной литературе обнаружено лишь 1 описание случая тяжелого клинического течения МДД, обусловленной нонсенс-мутацией в гене *DMD* у девочки 7 лет, при этом в связи с наличием клинической картины МДД и выявленной нонсенс-мутации в гене *DMD* авторами было принято решение о назначении глюкокортикостероидов [11]. При этом в исследовании О.А. Щагиной и соавт. [12], в которое были включены 38 пробандов женского пола с входящим диагнозом «мышечная дистрофия Дюшена/Беккера», ни у кого из обследованных авторы не выявили частых мутаций МДД/МДБ и отметили редкость DMD-обусловленной мышечной дистрофии у женщин.

В связи с редкостью заболевания данные литературы о распространенности и выраженности проявлений МДБ/МДД у женщин неоднозначны. Описано, что симптомы могут варьировать от легкой проксимальной мышечной слабости (часто асимметричной и прогрессирующей) до серьезных нарушений походки, осанки, осложнений со стороны сердечно-сосудистой системы [9, 10, 13—15].

В одном из исследований сообщалось о манифестации симптомов у 22% женщин-носительниц, причем у 19% пациенток наблюдалась мышечная слабость, измеренная при помощи мануального мышечного тестирования, а у 8% — была зафиксирована дилатационная кардиомиопатия [16]. Близкие цифры были получены и в другой работе: у 12% пациенток наблюдалась мышечная слабость, а у 7% — кардиомиопатия [17]. При этом у ряда носительниц отмечались лишь миалгия или крампи при отсутствии слабости в конечностях [18]. Кроме того, были описаны такие редкие проявления, как изолированная кардиомиопатия без слабости скелетных мышц [19—21] и задержка развития в детском возрасте [18]. Также сообщалось о манифестных носительницах гена *DMD,* которые при появлении симптомов с самого начала заболевания страдали камптокормией [22]. Связи между генотипом и фенотипом в этой группе пациентов не установлены [23].

Дебют клинических проявлений у женщин-носителей широко варьирует от раннего детского до старшего возраста [23]. В исследовании P. Soltanzadeh и соавт. [24] 15 манифестных носителей *DMD* было обнаружено, что возраст начала заболевания колебался от 2 до 47 лет. При этом в большинстве случаев симптомы проявляются в период полового созревания.

Известно, что женщины-носители чаще всего выявляются в более позднем возрасте в рамках тестирования семьи на наличие известного варианта в гене *DMD*, обнаруженного у члена семьи. Диагностика МДД/МДБ у ребенка позволяет проводить тестирование родственников с риском наследования того же варианта и развития МДД/МДБ. При этом тестирование на носительство для женщин из группы риска и пренатальное или предимплантационное генетическое тестирование для будущих беременностей возможны, только когда патогенный вариант МДД/МДБ в семье уже известен. Матери в таких случаях рекомендуются генетическое консультирование и дополнительное тестирование, чтобы помочь семье понять риски для здоровья родственников, последствия для будущих детей и доступные варианты планирования семьи [25—26]. Особенность представленного нами клинического случая заключается в том, что пациентка обратилась за медицинской помощью в связи с наличием неврологических симптомов и не имела отягощенного генеалогического анамнеза, что затруднило диагностику.

Следует отметить, что симптомные случаи заболевания у женщин возникают исключительно при наличии дополнительных генетических нарушений, таковыми могут являться хромосомные перестройки, вовлекающие область короткого плеча Х-хромосомы (Xp21.2), например реципрокная транслокация с образованием двух новых производных хромосом [10] или делеция этого региона, полная потеря Х-хромосомы (синдром Шерешевского—Тернера) [27], однородительская дисомия Х-хромосомы, компаунд-гетерозиготное состояние по двум патогенным мутациям в гене *DMD* [28] или же, как в описанном нами случае, неравновесная инактивация Х-хромосомы [29, 30].

Инактивация Х-хромосомы (деактивация Х-хромосомы с перекосом, неравновесная лайонизация Х-хромосомы, XCI) представляет собой транскрипционную репрессию («глушение») большинства генов на одной из Х-хромосом

у самок млекопитающих. Выбор конкретной Х-хромосомы для инактивации происходит на ранней стадии эмбрионального развития, причем данный процесс является случайным и клонально наследуемым [31—33]. Паттерн Х-инактивации считается случайным при значениях ⩽80% (соотношение⩽80:20), умеренно асимметричным при значениях от 80 до 90% и сильно асимметричным при значениях⩾90% [34].

Принято считать, что манифестация заболевания у носителей при Х-аутосомных транслокациях связана с неслучайным паттерном Х-инактивации. Необходимо подчеркнуть, что при этом производная Х-хромосома остается активной в качестве своеобразного защитного механизма, предохраняющего от моносомии аутосомных районов [35, 36]. Различные модели Х-инактивации были продемонстрированы в парах клинически дискордантных монозиготных близнецов женского пола, гетерозиготных по мутациям гена дистрофина [37]. На основании этих данных неравновесная Х-инактивация традиционно рассматривалась как механизм, наиболее вероятно объясняющий манифестацию Х-сцепленных рецессивных заболеваний у женщин-носителей. Эту гипотезу подтвердили различные исследования процессов Х-инактивации, проведенные на ДНК из лимфоцитов периферической крови [38—40]. При этом в ряде других исследований процессов Х-инактивации, проведенных на периферической крови [24, 41—43], были описаны носители с перекошенной неравновесной и совершенно случайной Х-инактивацией и было подчеркнуто отсутствие четкой корреляции между паттерном Х-инактивации и фенотипом пациента.

Очевидна необходимость уточнения алгоритма генетического поиска с учетом возможности выявления МДД/МДБ у женщин при соответствующей клинической картине для оптимизации наблюдения и терапии, проведения медико-генетического консультирования при планировании беременности. Так, несмотря на то, что у большинства гетерозиготных женщин — носителей МДД/МДБ проявления заболевания носят субклинический характер и скрининг носителей дистрофинопатии часто проводится лишь на основании определенных условий (например, наличие отягощенного семейного анамнеза) [44], современные методы молекулярно-генетической диагностики могут быть использованы для более раннего выявления носителей МДД, не имеющих положительного семейного анамнеза дистрофинопатии. Имеются данные, что у 10% женщин с аномально повышенной активностью КФК в сыворотке крови при проведении биопсии мышц диагностируется носительство МДД [9]. Таким образом, женщинам с повышением КФК >2000 ЕД/л и наличием симптомов мышечной слабости и/или поражения сердца в диагностическом поиске стоит учитывать диагноз МДБ.

В заключение необходимо отметить, что диагностика дистрофинопатий у женщин является важной, прежде всего, с точки зрения медико-генетического консультирования и планирования семьи. В то же время женщинам — носителям МДБ необходим кардиологический скрининг, включающий эхокардиограмму, электрокардиограмму, холтеровское мониторирование и другие методы мониторинга аритмии, а также МРТ сердца для поиска скрытых изменений в структуре и функции миокарда [26].

Помимо этого, интерес к данной проблеме во многом определяется разработкой и успехами внедрения генной терапии заболевания. Несмотря на это, в настоящее время лечение для нашей пациентки остается исключительно симптоматическим.

Соблюдение прав пациентов и правил биоэтики. Пациентка подписала информированное согласие на публикацию результатов анамнеза, клинической картины и результатов обследования в статье.

Compliance with patient rights and principles of bioethics. The patient signed an informed consent for the publication of the results of the anamnesis, clinical picture and examination results in the article.

Авторы заявляют об отсутствии конфликта интересов.
The authors declare no conflict of interest.

ЛИТЕРАТУРА/REFERENCES

1. Romitti PA, Zhu Y, Puzhankara S, et al. Prevalence of Duchenne and Becker muscular dystrophies in the United States. *Pediatrics*. 2015;135(3):513-521. https://doi.org/10.1542/peds.2014-2044
2. Ballo R, Viljoen D, Beighton P. Duchenne and Becker muscular dystrophy prevalence in South Africa and molecular findings in 128 persons affected. *S Afr Med J*. 1994;84(8 pt 1):494-497.
3. Chung B, Wong V, Ip P. Prevalence of neuromuscular diseases in Chinese children: a study in southern China. *J Child Neurol*. 2003;18(3):217-219. https://doi.org/10.1177/08830738030180030201
4. Nakagawa M, Nakahara K, Yoshidome H, et al. Epidemiology of progressive muscular dystrophy in Okinawa, Japan. Classification with molecular biological techniques. *Neuroepidemiology*. 1991;10(4):185-191. https://doi.org/10.1159/000110268
5. Peterlin B, Zidar J, Meznaric-Petrusa M, et al. Genetic epidemiology of Duchenne and Becker muscular dystrophy in Slovenia. *Clin Genet*. 1997;51(2):94-97. https://doi.org/10.1111/j.1399-0004.1997.tb02427.x
6. Monckton G, Hoskin V, Warren S. Prevalence and incidence of muscular dystrophy in Alberta, Canada. *Clin Genet*. 1982;21(1):19-24. https://doi.org/10.1111/j.1399-0004.1982.tb02074.x
7. Norwood FLM, Harling C, Chinnery PF, et al. Prevalence of genetic muscle disease in Northern England: in-depth analysis of a muscle clinic population. *Brain*. 2009;132(pt 11):3175-3186. https://doi.org/10.1093/brain/awp236
8. Darin N, Tulinius M. Neuromuscular disorders in childhood: a descriptive epidemiological study from western Sweden. *Neuromuscul Disord*. 2000;10(1):1-9. https://doi.org/10.1016/s0960-8966(99)00055-3
9. Hoffman EP, Arahata K, Minetti C, et al. Dystrophinopathy in isolated cases of myopathy in females. *Neurology*. 1992;42:967-975. https://doi.org/10.1212/wnl.42.5.967
10. Szűcs Z, Pinti É, Haltrich I, et al. An Ultra-Rare Manifestation of an X-Linked Recessive Disorder: Duchenne Muscular Dystrophy in a Female Patient. *Int J Mol Sci*. 2022;23(21):13076. https://doi.org/10.3390/ijms232113076
11. Подклетнова Т.В., Кондакова О.Б., Увакина Е.В. и др. Клинический случай тяжелого течения мышечной дистрофии Дюшенна, обусловленной нонсенс-мутацией в гене DMD, у девочки. *Неврологический журнал имени Л.О. Бадаляна*. 2021;2(4):227-232.

Podkletnova TV, Kondakova OB, Uvakina EV, et al. A clinical case of severe Duchenne muscular dystrophy caused by a nonsense mutation in the DMD gene in a girl. *L.O. Badalyan Neurological Journal*. 2021;2(4):227-232. (In Russ.).
https://doi.org/10.46563/2686-8997-2021-2-4-227-232

12. Щагина О.А., Полякова Д.А., Рыжкова О.П. и др. Причины мышечной дистрофии у женщин с направляющим диагнозом «мышечная дистрофия Дюшена/Беккера». *Медицинская генетика*. 2017;16(11):17-22.
Shchagina OA, Polyakova DA, Ryzhkova OP, et al. The muscular dystrophy causes in women with DMD-diagnosis. *Medical Genetics*. 2017;16(11):17-22. (In Russ.).
13. Greenstein RM, Reardon MP, Chan TS, et al. An (X;11) translocation in a girl with Duchenne muscular dystrophy. Repository identification No. GM1695. *Cytogenet Cell Genet* 1980;27(4):268.
https://doi.org/10.1159/000131496
14. Richards CS, Watkins SC, Hoffman EP, et al. Skewed X inactivation in a female MZ twin results in Duchenne muscular dystrophy. *Am J Hum Genet* 1990;46(4):672-681.
15. Lim KRQ, Sheri N, Nguyen Q, et al. Cardiac Involvement in Dystrophin-Deficient Females: Current Understanding and Implications for the Treatment of Dystrophinopathies. *Genes (Basel)*. 2020;11(7):765.
https://doi.org/10.3390/genes11070765
16. Hoogerwaard EM, Bakker E, Ippel PF, et al. Signs and symptoms of Duchenne muscular dystrophy and Becker muscular dystrophy among carriers in The Netherlands: a cohort study. *Lancet*. 1999;353(9170):2116-2119.
https://doi.org/10.1016/s0140-6736(98)10028-4
17. Grain L, Cortina-Borja M, Forfar C, et al. Cardiac abnormalities and skeletal muscle weakness in carriers of Duchenne and Becker muscular dystrophies and controls. *Neuromuscul Disord*. 2001;11(2):186-191.
https://doi.org/10.1016/s0960-8966(00)00185-1
18. Ceulemans BP, Storm K, Reyniers EJr, et al. Muscle pain as the only presenting symptom in a girl with dystrophinopathy. *Pediatr Neurol*. 2008;38(1):64-66.
https://doi.org/10.1016/j.pediatrneurol.2007.09.006
19. Kinoshita H, Goto Y, Ishikawa M, et al. A carrier of Duchenne muscular dystrophy with dilated cardiomyopathy but no skeletal muscle symptom. *Brain Dev*. 1995;17(3):202-205.
https://doi.org/10.1016/0387-7604(95)00018-7
20. Mirabella M, Servidei S, Manfredi G, et al. Cardiomyopathy may be the only clinical manifestation in female carriers of Duchenne muscular dystrophy. *Neurology*. 1993;43(11):2342-2345.
https://doi.org/10.1212/wnl.43.11.2342
21. Walcher T, Kunze M, Steinbach P, et al. Cardiac involvement in a female carrier of Duchenne muscular dystrophy. *Int J Cardiol*. 2010;138(3):302-305.
https://doi.org/10.1016/j.ijcard.2008.06.084
22. Findlay AR, Lewis S, Sahenk Z, et al. Camptocormia as a late presentation in a manifesting carrier of duchenne muscular dystrophy. *Muscle Nerve*. 2013;47(1):124-127.
https://doi.org/10.1002/mus.23497
23. Finsterer J, Stollberger C. Muscle, cardiac, and cerebral manifestations in female carriers of dystrophin variants. *J Neurol Sci*. 2018;388:107-108.
https://doi.org/10.1016/j.jns.2018.03.015
24. Soltanzadeh P, Friez MJ, Dunn D, et al. Clinical and genetic characterization of manifesting carriers of DMD mutations. *Neuromuscul Disord*. 2010;20(8):499-504.
https://doi.org/10.1016/j.nmd.2010.05.010
25. Martinez HR, Pignatelli R, Belmont JW, et al. Childhood onset of left ventricular dysfunction in a female manifesting carrier of muscular dystrophy. *Am J Med Genet A*. 2011;155A(12):3025-3029.
https://doi.org/10.1002/ajmg.a.33784
26. Gruber D, Lloyd-Puryear M, Armstrong N, et al. Newborn screening for Duchenne muscular dystrophy-early detection and diagnostic algorithm for female carriers of Duchenne muscular dystrophy. *Am J Med Genet C Semin Med Genet*. 2022;190(2):197-205.
https://doi.org/10.1002/ajmg.c.32000
27. Kaczorowska E, Zimowski J, Cichoń-Kotek M, et al. Co-incidence of Turner syndrome and Duchenne muscular dystrophy — an important problem for the clinician. *Dev Period Med*. 2016;20(4):273-278.
28. Takeshita E, Minami N, Minami K, et al. Duchenne muscular dystrophy in a female with compound heterozygous contiguous exon deletions. *Neuromuscul Disord*. 2017;27(6):569-573.
https://doi.org/10.1016/j.nmd.2017.03.011
29. Giliberto F, Radic CP, Luce L, et al. Symptomatic female carriers of Duchenne muscular dystrophy (DMD): genetic and clinical characterization. *J Neurol Sci*. 2014;336(1-2):36-41.
https://doi.org/10.1016/j.jns.2013.09.036
30. Viggiano E, Picillo E, Ergoli M, et al. Skewed X-chromosome inactivation plays a crucial role in the onset of symptoms in carriers of Becker muscular dystrophy. *J Gene Med*. 2017;19(4):45-49.
https://doi.org/10.1002/jgm.2952
31. Puck JM, Willard HF. X inactivation in females with X-linked disease. *N Engl J Med*. 1998;338(5):325-328.
https://doi.org/10.1056/NEJM199801293380611
32. Brown CJ, Robinson WP. The causes and consequences of random and non-random X chromosome inactivation in humans. *Clin Genet*. 2000;58(5):353-363.
https://doi.org/10.1034/j.1399-0004.2000.580504.x
33. Lu Z, Carter AC, Chang HY. Mechanistic insights in X-chromosome inactivation. *Philos Trans R Soc Lond B Biol Sci*. 2017;372(1733):20160356.
https://doi.org/10.1098/rstb.2016.0356
34. Amos-Landgraf JM, Cottle A, Plenge RM, et al. X chromosome-inactivation patterns of 1,005 phenotypically unaffected females. *Am J Hum Genet*. 2006;79(3):493-499.
https://doi.org/10.1086/507565
35. Boyd Y, Buckle V, Holt S, et al. Muscular dystrophy in girls with X;autosome translocations. *J Med Genet*. 1986;23(6):484-490.
https://doi.org/10.1136/jmg.23.6.484
36. Wenger SL, Steele MW, Hoffman EP, et al. X inactivation and dystrophin studies in a t(X;12) female: evidence for biochemical normalization in Duchenne muscular dystrophy carriers. *Am J Med Genet*. 1992;43(6):1012-1015.
https://doi.org/10.1002/ajmg.1320430619
37. Abbadi N, Philippe C, Chery M, et al. Additional case of female monozygotic twins discordant for the clinical manifestations of Duchenne muscular dystrophy due to opposite X-chromosome inactivation. *Am J Med Genet*. 1994;52(2):198-206.
https://doi.org/10.1002/ajmg.1320520215
38. Pegoraro E, Schimke RN, Arahata K, et al. Detection of new paternal dystrophin gene mutations in isolated cases of dystrophinopathy in females. *Am J Hum Genet*. 1994;54(6):989-1003.
39. Azofeifa J, Voit T, Hübner C, et al. X-chromosome methylation in manifesting and healthy carriers of dystrophinopathies: concordance of activation ratios among first degree female relatives and skewed inactivation as cause of the affected phenotypes. *Hum Genet*. 1995;96(2):167-176.
https://doi.org/10.1007/BF00207374
40. Sun Z, Fan J, Wang Y. X-Chromosome Inactivation and Related Diseases. *Genet Res (Camb)*. 2022;2022:1391807.
https://doi.org/10.1155/2022/1391807
41. Bushby KM, Goodship JA, Nicholson LV, et al. Variability in clinical, genetic and protein abnormalities in manifesting carriers of Duchenne and Becker muscular dystrophy. *Neuromuscul Disord*. 1993;3(1):57-64.
https://doi.org/10.1016/0960-8966(93)90042-I
42. Sumita DR, Vainzof M, Campiotto S, et al. Absence of correlation between skewed X inactivation in blood and serum creatine-kinase levels in Duchenne/Becker female carriers. *Am J Med Genet*. 1998;80(4):356-361.
43. Seemann N, Selby K, McAdam L, et al. Canadian Pediatric Neuromuscular Group: Symptomatic dystrophinopathies in female children. *Neuromuscul Disord*. 2011;21(3):172-177.
https://doi.org/10.1016/j.nmd.2010.11.001
44. Cho YN, Choi YC. Female carriers of duchenne muscular dystrophy. *J Genet Med*. 2013;10(2):94-98.
https://doi.org/10.5734/JGM.2013.10.2.94

Поступила 03.09.2024
Received 03.09.2024
Принята к печати 20.09.2024
Accepted 20.09.2024