Журнал неврологии и психиатрии им. С.С. Корсакова
2024, т. 124, №8, с. 32–38
https://doi.org/10.17116/jnevro202412408132

S.S. Korsakov Journal of Neurology and Psychiatry
2024, vol. 124, no. 8, pp. 32–38
https://doi.org/10.17116/jnevro202412408132

Редкие формы аутосомно-рецессивных спиноцеребеллярных атаксий, ассоциированные с мутациями в генах *ANO10* (АТХ-*ANO10*) и *SYNE1* (АТХ-*SYNE1*)

© Е.П. НУЖНЫЙ, А.О. ПРОТОПОПОВА, Н.Ю. АБРАМЫЧЕВА, А.Р. ПРОЦЕНКО, С.Н. ИЛЛАРИОШКИН

ФГБНУ «Научный центр неврологии», Москва, Россия

Резюме

Цель исследования. Анализ клинико-генетических характеристик пациентов с верифицированными редкими формами аутосомно-рецессивных спиноцеребеллярных атаксий — АТХ-*ANO10* и АТХ-*SYNE1*.

Материал и методы. Обследованы 6 неродственных больных с установленными диагнозами: АТХ-*ANO10* — 4 пациента, АТХ-*SYNE1* — 2. Проведены МРТ головного мозга, стимуляционная электронейромиография, оценка основной неврологической симптоматики по шкале тяжести атаксии (SARA), скрининг когнитивных нарушений по Монреальской шкале оценки когнитивных функций (MoCA). Мутационный скрининг включал панельное секвенирование на платформе Illumina MiSeq.

Результаты. При проведении панельного секвенирования нами были обнаружены 6 нуклеотидных вариантов в гене *ANO10*: известные патогенные нонсенс-мутации c.G1025A (p.W342X) и c.C1244G (p.S415X), вероятно патогенные варианты c.1477-2A>G и c.G101T (p.W34L), описанные нами впервые, а также миссенс-мутации c.A110C (p.N37T) и c.T104C (p.L35P) неопределенного значения. В гене *SYNE1* обнаружены не описанная ранее нонсенс-мутация c.C8911T (p.Q2971X) и известная патогенная замена c.C4939T (p.Q1647X). Клиническая картина АТХ-*ANO10* и АТХ-*SYNE1* была типичной — медленно прогрессирующая мозжечковая атаксия с пирамидным синдромом, с дебютом в молодом возрасте и атрофией мозжечка по данным МРТ головного мозга.

Заключение. Нами получены первые данные о клинических особенностях и спектре мутаций у российских пациентов с атаксиями АТХ-*ANO10* и АТХ-*SYNE1*. Фенотип данных заболеваний неспецифичен, поэтому методом выбора для ДНК-диагностики является массовое параллельное секвенирование.

Ключевые слова: *спиноцеребеллярная атаксия, массовое параллельное секвенирование, ген ANO10, ген SYNE1.*

Информация об авторах:
Нужный Е.П. — https://orcid.org/0000-0003-3179-7668
Протопопова А.О. — https://orcid.org/0000-0002-2798-0331
Абрамычева Н.Ю. — https://orcid.org/0000-0001-9419-1159
Проценко А.Р. — https://orcid.org/0009-0000-5290-5045
Илларионшкин С.Н. — https://orcid.org/0000-0002-2704-6282
Автор, ответственный за переписку: Нужный Е.П. — e-mail: enuzhny@mail.ru

Как цитировать:
Нужный Е.П., Протопопова А.О., Абрамычева Н.Ю., Проценко А.Р., Илларионшкин С.Н. Редкие формы аутосомно-рецессивных спиноцеребеллярных атаксий, ассоциированные с мутациями в генах *ANO10* (АТХ-*ANO10*) и *SYNE1* (АТХ-*SYNE1*). *Журнал неврологии и психиатрии им. С.С. Корсакова*. 2024;124(8):32–38. https://doi.org/10.17116/jnevro202412408132

Rare forms of autosomal recessive spinocerebellar ataxia associated with mutations in the *ANO10* (ATX-*ANO10*) and *SYNE1* (ATX-*SYNE1*) genes

© E.P. NUZHNYI, A.O. PROTOPOPOVA, N.YU. ABRAMYCHEVA, A.R. PROTSENKO, S.N. ILLARIOSHKIN

Research Center of Neurology, Moscow, Russia

Abstract

Objective. To analyze clinical and genetic characteristics of patients with the verified rare forms of autosomal recessive spinocerebellar ataxias, ATX-*ANO10* and ATX-*SYNE1*.

Material and methods. Six unrelated patients with established diagnoses were examined: 4 patients with ATX-*ANO10* and 2 patients with ATX-*SYNE1*. Brain MRI and nerve conduction study were performed. To screen for cognitive impairment, the scale for the Assessment and Rating of Ataxia (SARA), and the Montreal Cognitive Assessment Scale (MoCA) were used. Mutation screening included panel sequencing on the Illumina MiSeq platform.

Results. Six variants were found in the *ANO10* gene: the previously described pathogenic nonsense mutations c.G1025A (p.W342X) and c.C1244G (p.S415X), as well as novel probably pathogenic variants c.1477-2A>G and c.G101T (p.W34L) and missense mutations c.A110C (p.N37T) and c.T104C (p.L35P) of undetermined significance. A novel nonsense mutation c.C8911T (p.Q2971X) and a previously described pathogenic variant c.C4939T (p.Q1647X) were found in the *SYNE1* gene. The clinical presentation of the ATX-*ANO10* and ATX-*SYNE1* was typical presenting with slowly progressive cerebellar ataxia with pyramidal signs, with young onset and cerebellar atrophy according to brain MRI study.

Conclusion. We provided first-ever data on clinical features and mutation spectrum In Russian patients with ATX-*ANO10* and ATX-*SYNE1*. The phenotype of these ataxias is nonspecific, so the method of choice for molecular diagnostics is massive parallel sequencing.

Keywords: *spinocerebellar ataxia, massive parallel sequencing, ANO10 gene, SYNE1 gene, clinical presentation.*

Information about the authors:
Nuzhnyi E.P. — https://orcid.org/0000-0003-3179-7668
Protopopova A.O. — https://orcid.org/0000-0002-2798-0331
Abramycheva N.Yu. — https://orcid.org/0000-0001-9419-1159
Protsenko A.R. — https://orcid.org/0009-0000-5290-5045
Illarioshkin S.N. — https://orcid.org/0000-0002-2704-6282
Corresponding author: Nuzhnyi E.P. — e-mail: enuzhny@mail.ru

To cite this article:
Nuzhnyi EP, Protopopova AO, Abramycheva NYu, Protsenko AR, Illarioshkin SN. Rare forms of autosomal recessive spinocerebellar ataxia associated with mutations in the *ANO10* (ATX-*ANO10*) and *SYNE1* (ATX-*SYNE1*) genes. *S.S. Korsakov Journal of Neurology and Psychiatry*. 2024;124(8):32–38. (In Russ.). https://doi.org/10.17116/jnevro202412408132

Аутосомно-рецессивные спиноцеребеллярные атаксии (СЦА) — гетерогенная группа редких нейродегенеративных заболеваний с преимущественным поражением мозжечка и крайне вариабельным фенотипом. В настоящий момент в данной нозологической группе описано около 200 различных генетических форм, наиболее распространенными из которых являются атаксия Фридрейха, синдром CANVAS (от *англ*. cerebellar ataxia, neuropathy, vestibular areflexia syndrome — мозжечковая атаксия с нейропатией и двусторонней вестибулярной арефлексией), атаксия-телеангиэктазия, атаксии с окуломоторной апраксией и спастическая атаксия Шарлевуа—Сагенэ.

С клинической точки зрения и для облегчения дифференцирования различных аутосомно-рецессивных СЦА эти заболевания удобно классифицировать по отсутствию или наличию периферической нейропатии. В группе атаксий без нейропатии чаще всего диагностируются формы, обусловленные мутациями в генах *ANO10*, *SYNE1* и *ADCK3* (по новой классификации: ATX-*ANO10*, ATX-*SYNE1* и ATX-*ADCK3* соответственно) [1]. В настоящий момент в отечественной литературе данные формы атаксий не описаны, что может быть связано с их редкостью, малой информированностью врачей-неврологов и генетиков, а также высокой стоимостью и малодоступностью молекулярно-генетической диагностики.

Клинические проявления и нейровизуализационная картина ATX-*ANO10* и ATX-*SYNE1* во многом схожи, что затрудняет проведение дифференциальной диагностики. Молекулярно-генетическая верификация диагноза стала возможна с внедрением методов высокопроизводительного геномного скрининга — так называемого массового параллельного секвенирования (Massive Parallel Sequencing, MPS), что позволяет повысить уровень диагностики редких заболеваний с комбинированными и перекрывающимися фенотипами.

Цель исследования — анализ клинико-генетических характеристик пациентов с верифицированными формами ATX-*ANO10* и ATX-*SYNE1*.

Материал и методы

В исследование были включены 6 неродственных больных из 6 семей (ATX-*ANO10* — 4 больных, ATX-*SYNE1* — 2). У обследованных пациентов проведены подробное неврологическое обследование, магнитно-резонансная томография (МРТ) головного мозга, стимуляционная электронейромиография (ЭНМГ), молекулярно-генетический анализ. Для оценки выраженности атаксии использовали шкалу SARA (шкала для обследования и оценки атаксии), для скрининга на наличие когнитивных нарушений — Монреальскую шкалу оценки когнитивных функций (МоСА).

Диагноз был верифицирован с использованием оригинальной таргетной MPS-панели, состоящей из 240 генов наиболее значимых нейродегенеративных заболеваний, проявляющихся двигательными и когнитивными расстройствами (в том числе 86 генов, ответственных за развитие СЦА) [2]. Секвенирование библиотек ДНК проводили на секвенаторе MiSeq («Illumina»). Все положительные находки подтверждались методом капиллярного секвенирования на генетическом анализаторе НАНОФОР 05 (Санкт-Петербург). Патогенность выявленных вариантов оценивалась согласно принятому руководству [3]. Предварительно у всех пациентов методами прямой ДНК-диагностики были исключены атаксия Фридрейха и наиболее частые формы аутосомно-доминантных СЦА с экспансией нуклеотидных повторов — СЦА 1, 2, 3, 6, 8 и 17-го типов.

От каждого из включенных в исследование участников было получено информированное добровольное согласие.

Результаты

Краткая характеристика пациентов и выявленные варианты суммированы в **табл. 1**. Все случаи (за исключением пациентки 1-2) были спорадическими. Суммарно у 6 больных выявлено 8 вариантов в генах *ANO10* и *SYNE1* (нонсенс-мутации — 4, миссенс-мутации — 3, мутации сайта сплайсинга — 1), из них 5 вариантов описаны нами впервые в данном исследовании **(табл. 2)**.

Далее в тексте представлено описание каждой из рассматриваемых форм атаксий.

ATX-*ANO10* (OMIM 613728), прежнее название — SCAR10 (аутосомно-рецессивная СЦА 10-го типа), была выявлена у 4 пациенток. Заболевание дебютировало в молодом возрасте — от 20 до 29 лет, первыми симптомами во всех случаях были медленно прогрессирующая шаткость при ходьбе и дискоординация движений. У младшего брата пациентки 1-2 отмечались схожие проявления (от осмотра и обследований отказался). Клиническая картина

Таблица 1. **Молекулярные и клинические характеристики АТХ-*ANO10* и АТХ-*SYNE1***

Table 1. **Molecular and clinical characteristics of patients with ATX-*ANO10* and ATX-*SYNE1***

Пациент	Ген	Генотип	Пол/возраст (годы)	Возраст дебюта (годы)	Клиническая картина	МРТ: атрофия мозжечка
1-1	*ANO10*	c.C1244G (p.S415X) / c.C1244G (p.S415X)	Ж/37	27	Мозжечковая атаксия, когнитивные нарушения, пирамидные знаки, гиперактивный мочевой пузырь	+
1-2	*ANO10*	c.G1025A (p.W342X) / c.G1025A (p.W342X)	Ж/40	29	Мозжечковая атаксия, пирамидные знаки	+
1-3	*ANO10*	c.T104C (p.L35P) / c.1477-2A>G	Ж/22	20	Мозжечковая атаксия, когнитивные нарушения, пирамидные знаки, офтальмопарез	+
1-4	*ANO10*	c.G101T (p.W34L) / c.A110C (p.N37T)	Ж/30	28	Мозжечковая атаксия, пирамидные знаки	+
2-1	*SYNE1*	c.C8911T (p.Q2971X) / c.C8911T (p.Q2971X)	Ж/43	33	Мозжечковая атаксия	+
2-2	*SYNE1*	c.C8911T (p.Q2971X) / c.C4939T (p.Q1647X)	М/33	Подростковый	Мозжечковая атаксия, когнитивные нарушения, постуральный тремор рук	+

Таблица 2. **Оценка патогенности выявленных вариантов**

Table 2. **Pathogenicity assessment of the identified variants**

Пациент	Ген	Экзон/интрон	Вариант	Патогенность	Критерии патогенности
1-1	*ANO10*	Экзон 8	c.C1244G (p.S415X)	Патогенный	PVS1, PM2, PP3, PP5
1-2	*ANO10*	Экзон 6	c.G1025A (p.W342X)	Патогенный	PVS1, PM2, PP3, PP5
1-3	*ANO10*	Интрон 9	c.1477-2A>G*	Вероятно патогенный	PVS1, PM2
1-3	*ANO10*	Экзон 2	c.T104C (p.L35P)*	Неопределенного значения	PM2, PP3
1-4	*ANO10*	Экзон 2	c.G101T (p.W34L)*	Вероятно патогенный	PS4, PM2, PP3
1-4	*ANO10*	Экзон 2	c.A110C (p.N37T)*	Неопределенного значения	PM2, PP3
2-1, 2-2	*SYNE1*	Экзон 56	c.C8911T (p.Q2971X)*	Патогенный	PVS1, PM2, PP3
2-2	*SYNE1*	Экзон 37	c.C4939T (p.Q1647X)	Патогенный	PVS1, PM2, PP3, PP5

Примечание. * — новые варианты, выявленные в данном исследовании. PVS — очень сильный критерий патогенности (very strong); PM — средний критерий патогенности (moderate); PP — вспомогательный критерий.
Note. * — new variants identified in this study. PVS — very strong evidence of pathogenicity criteria; PM — moderate evidence of pathogenicity criteria; PP — supporting evidence of pathogenicity criteria.

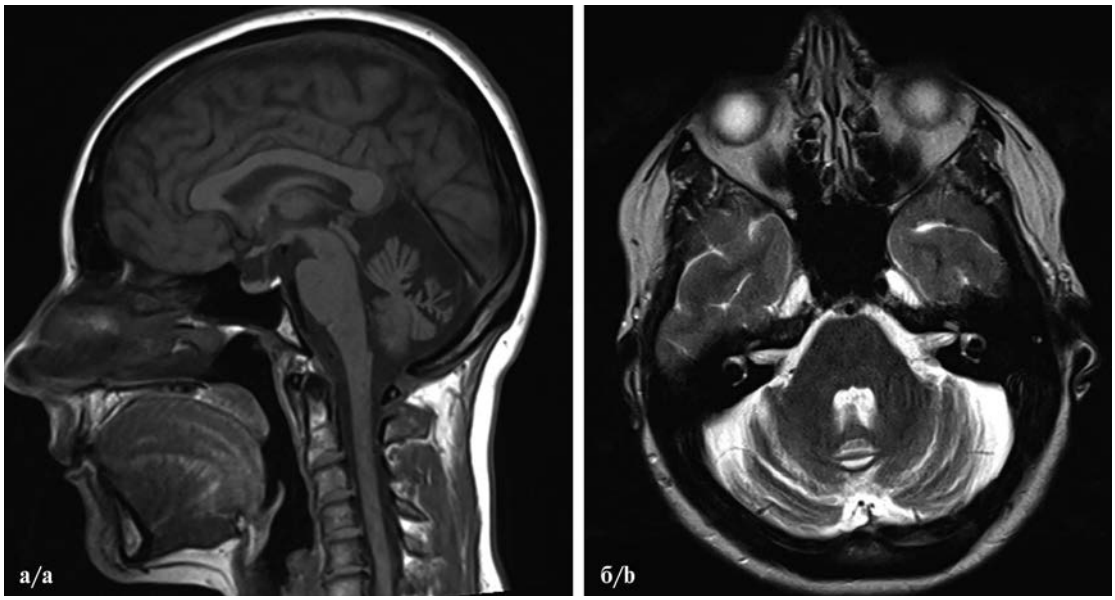

Рис. 1. **МРТ головного мозга пациентки с АТХ-*ANO10*.**
а — сагиттальный срез (Т2-FLAIR); б — аксиальный срез (Т2-ВИ). Определяется умеренная атрофия червя и полушарий мозжечка.

Fig. 1. **Brain MRI study of a patient with ATX-*ANO10*.**
a — sagittal (T2-FLAIR); b — axial (T2-WI) planes. Moderate atrophy of the vermis and cerebellar hemispheres is determined.

была представлена медленно прогрессирующей мозжечковой атаксией и легко выраженным пирамидным синдромом (гиперрефлексия, патологические стопные и кистевые рефлексы), что соответствует классическим проявлениям АТХ-*ANO10*. Признаков полинейропатии, поражения нижнего мотонейрона и эпилепсии выявлено не было. При длительности заболевания от 2 до 11 лет все больные передвигались без опоры (оценка по шкале SARA 13—18 баллов). У 2 пациенток отмечались легкие/умеренные когнитивные нарушения (21 и 24 балла по шкале MoCA), не приводящие к повседневной дезадаптации.

По данным МРТ головного мозга, у всех больных выявлены атрофические изменения червя и полушарий мозжечка **(рис. 1)**.

У этих пациенток были обнаружены 6 вариантов в гене *ANO10*: а) описанные ранее патогенные нонсенс-мутации c.G1025A (p.W342X) и c.C1244G (p.S415X) в гомозиготном состоянии; б) вероятно патогенные варианты c.1477-2A>G (сайт сплайсинга) и c.G101T (p.W34L), впервые описанные нами; в) две миссенс-мутации c.A110C (p.N37T) и c.T104C (p.L35P) неопределенного значения **(см. табл. 2)**.

АТХ-*SYNE1* (OMIM 610743), прежнее название — SCAR8 (аутосомно-рецессивная СЦА 8-го типа), верифицирована у 2 больных. Учитывая особую редкость данной формы атаксии, описания клинических наблюдений приведены более подробно.

Пациентка 2-1, 43 лет. С 33 лет — медленно прогрессирующая шаткость при ходьбе, отрывистая и нечеткая речь. Семейный анамнез не отягощен. МРТ головного мозга — атрофические изменения полушарий и червя мозжечка. Стимуляционная ЭНМГ — проведение по моторным и сенсорным нервам не нарушено. При осмотре определяется умеренно выраженная статико-локомоторная и динамическая атаксия без других неврологических проявлений, передвигается без опоры (оценка по шкале SARA 20 баллов). Таким образом, клиническая картина соответствует фенотипу изолированной мозжечковой атаксии. При панельном MPS-исследовании найдена не описанная ранее нонсенс-мутация c.C8911T (p.Q2971X) в гене *SYNE1* в гомозиготном состоянии.

Пациент 2-2, 33 года. Болен с подросткового возраста, когда окружающие отметили неловкость точных движений и неуклюжесть походки. С 19 лет отчетливое ухудшение состояния, нарастание неустойчивости при ходьбе. Симптоматика постепенно прогрессирует, отмечает изменение почерка, нарушение плавности речи. МРТ головного мозга — выраженная атрофия червя и полушарий мозжечка **(рис. 2)**. Стимуляционная ЭНМГ — признаков полинейропатии не выявлено. Семейный анамнез не отягощен. При осмотре: умеренные когнитивные нарушения (нарушения памяти, внимания, беглости речи и абстрактного мышления, оценка по шкале MoCA 20 баллов), взор-индуцированный нистагм, дисметрия саккад, скандированная речь, мышечная гипотония, постуральный тремор рук, дисметрия и интенционный тремор при выполнении координаторных проб, дисдиадохокинез, диссинергия Бабинского; пациент неустойчив в пробе Ромберга, походка атаксическая, без опоры (оценка по шкале SARA 17,5 балла). По результатам панельного секвенирования выявлены 2 патогенных варианта в гене *SYNE1* в компаунд-гетерозиготном состоянии: аналогичный (как у пациентки 2-1) вариант c.C8911T (p.Q2971X) и нонсен-мутация c.C4939T (p.Q1647X), аннотированная в базе данных ClinVar как патогенная.

Обсуждение

Клиническая картина двух представленных атаксий (АТХ-*ANO10* и АТХ-*SYNE1*) во многом схожа по возрасту

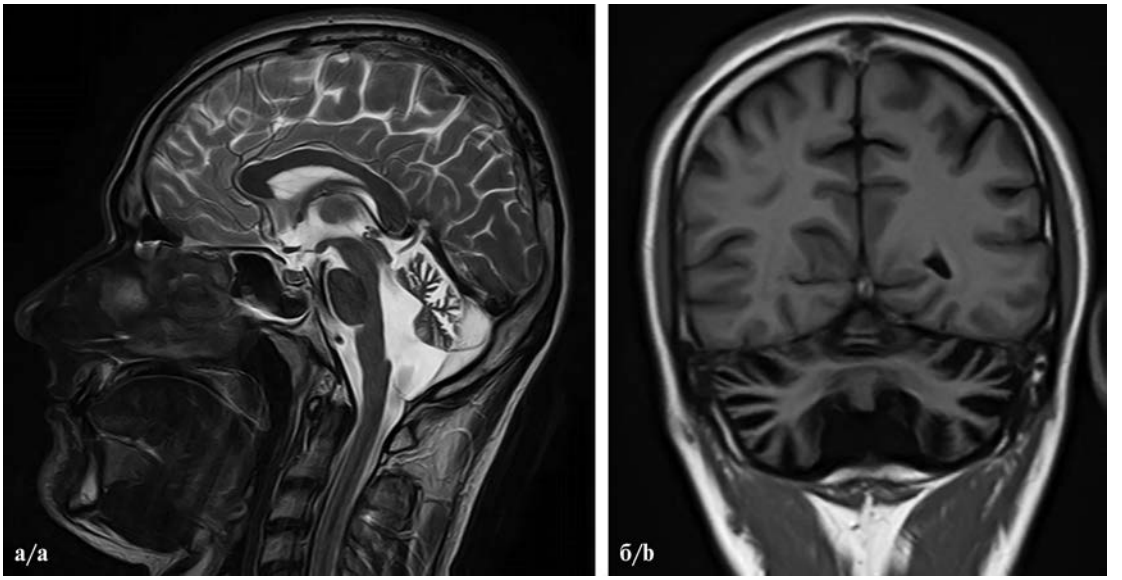

Рис. 2. **МРТ головного мозга пациентки с АТХ-*SYNE1*.**
а — сагиттальный срез (Т2-ВИ); б — коронарный срез (Т1-ВИ). Определяется выраженная атрофия червя и полушарий мозжечка с расширением IV желудочка.

Fig. 2. **Brain MRI study of a patient with ATX-*SYNE1*.**
a — sagittal (T2-WI); b — coronal (T1-WI) planes. Severe atrophy of the vermis and cerebellar hemispheres with IV ventricle enlargement is determined.

начала заболевания и клиническим проявлениям, в связи с чем их дифференциальный диагноз возможен лишь с применением методов высокопроизводительного секвенирования. К этой же группе заболеваний (аутосомно-рецессивные СЦА без периферической нейропатии) относится форма АТХ-*ADCK3*, однако до настоящего времени описания верифицированных случаев данного вида атаксии в России отсутствуют.

Ген *ANO10* состоит из 20 экзонов и кодирует аноктамин 10 — трансмембранный белок из семейства кальций-активируемых хлорных каналов, участвующий в кальций-зависимой клеточной сигнализации и сортинге фосфолипидов в эндоплазматическом ретикулуме [4]. *ANO10* обширно экспрессируется в головном мозге, в основном в лобной и затылочной коре больших полушарий и в мозжечке. Первое наблюдение датской семьи с прогрессирующей атаксией и мутациями в гене *ANO10* было опубликовано в 2010 г. [5]. В разных исследованиях доля АТХ-*ANO10* составляет от 0,4 до 5% случаев спорадических атаксий и семей с аутосомно-рецессивным типом наследования [6]. В европейском многоцентровом исследовании аутосомно-рецессивных атаксий доля АТХ-*ANO10* составила 3% [7].

Клиническая картина АТХ-*ANO10* не имеет каких-либо специфичных признаков. Возраст дебюта широко варьирует — от раннего детства до шестого десятилетия [4, 6]. Классический фенотип включает в себя медленно прогрессирующую мозжечковую атаксию, дополнительными симптомами могут быть пирамидные знаки, эпилепсия, поражение нижнего мотонейрона, постуральный тремор рук, когнитивные и тазовые нарушения, телеангиэктазии сосудов конъюнктивы, снижение уровня коэнзима Q10 в скелетной мускулатуре и повышение альфа-фетопротеина в крови [4, 6, 8]. В единичных случаях описаны порэнцефалические кисты и паралич голосовых связок [9, 10]. Во всех случаях при нейровизуализации обнаруживают изолированную атрофию червя и полушарий мозжечка, реже — атрофию коры больших полушарий, легкую атрофию ствола мозга [4]. Другой особенностью данной атаксии является отсутствие периферической нейропатии, что может облегчить проведение дифференциального диагноза. В выборке наших пациенток клиническая картина соответствовала классическому фенотипу без каких-либо особенностей, за исключением офтальмопареза у пациентки 1-3.

Описанное снижение уровня коэнзима Q10 в мышечной ткани и лейкоцитах крови пациентов с АТХ-*ANO10* связывают с нарушением кальциевого гомеостаза митохондрий и окислительного фосфорилирования. Исследования по применению высоких доз препаратов коэнзима Q10 при данном типе атаксии были проведены на единичных пациентах и показали противоречивые результаты [8, 11].

В гене *ANO10* описан частый патогенный вариант c.132dupA (p.Asp45fs) [12], не выявленный у наших пациентов. Многие описанные в этом гене варианты приводят к преждевременной терминации синтеза белка (нонсенс-мутации и мутации со сдвигом рамки считывания), определяя особенности фенотипа [4]. В нашей выборке у 2 пациенток выявлены описанные ранее нонсенс-мутации p.W342X и p.S415X в гомозиготном состоянии. Мутация p.W342X аннотирована в базе данных ClinVar как патогенная, а вариант p.S415X в гомозиготном состоянии описан у китайского пациента со схожей клинической картиной, но более поздним возрастом дебюта [13]. В целом клинически заподозрить АТХ-*ANO10* крайне затруднительно, в связи с чем методом выбора при ДНК-диагностике является технология MPS.

Ген *SYNE1* (Spectrin Repeat Containing Nuclear Envelope Protein 1) является одним из самых крупных генов человека, состоит из 153 экзонов и кодирует белок несприн-1.

Данный белок экспрессируется в различных тканях и участвует в связывании нуклеоскелета с внутренней и внешней ядерной мембраной, а также с мембранами клеточных органелл, с актиновым цитоскелетом и мышечным саркомером. Данные, полученные на мышах, указывают на значимую роль несприна-1 в нейрогенезе и миграции нейронов, однако его точная функциональная роль остается недостаточно изученной [14].

Впервые мутации в данном гене были обнаружены у франко-канадских пациентов с «мягким» фенотипом поздней мозжечковой атаксии в 2007 г. [15]. В дальнейшем с развитием методов высокопроизводительного секвенирования было установлено, что мутации в гене *SYNE1* приводят к развитию широкого спектра фенотипов: «чистая» и осложненная формы атаксии, спастическая атаксия, врожденный множественный артрогрипоз 3-го типа, мышечная дистрофия Эмери—Дрейфуса 4-го типа, дилатационная кардиомиопатия [14].

Клиническая картина АТХ-*SYNE1* вариабельна. Возраст дебюта варьирует обычно от 6 до 45 лет (медиана 17 лет), описаны случаи с более поздним началом в 48 лет [16]. Основным проявлением заболевания является прогрессирующая статико-локомоторная и динамическая мозжечковая атаксия, однако часто могут наблюдаться пирамидный синдром разной степени выраженности (в том числе фенотип спастической атаксии), поражение нижнего мотонейрона (мышечные атрофии, фасцикуляции, гипорефлексия), медленные саккады, страбизм и офтальмопарез, когнитивные нарушения, задержка психомоторного развития, аутистические расстройства, тазовые нарушения, скелетные деформации (сколиоз, «полая стопа», артрогрипоз с дистальными контрактурами), в единичных случаях — выраженный тремор рук и фокальная дистония [14, 17—20]. По данным нейровизуализации, у всех пациентов выявляется умеренная и выраженная атрофия червя и полушарий мозжечка [18].

У наших пациентов в 1 случае фенотип заболевания соответствовал «чистой» мозжечковой атаксии (пациенты с данным фенотипом были описаны в наиболее ранних исследованиях), у другого пациента с дебютом в подростковом возрасте, помимо атаксии, отмечались когнитивные нарушения и более редкий симптом — постуральный тремор рук. У обоих пациентов выявлены выраженные атрофические изменения мозжечка и не обнаружены признаки поражения периферических нервов, что в целом характерно для АТХ-*SYNE1*.

Большинство описанных патогенных вариантов в гене *SYNE1* — нонсенс-мутации (часто в гомозиготном состоянии), реже обнаруживают миссенс-замены, мутации сайтов сплайсинга и варианты, приводящие к сдвигу рамки считывания [18]. У наших пациентов также были выявлены две нонсенс-мутации в гомозиготном и компаунд-гетерозиготном состоянии, одна из которых не была описана ранее; согласно принятым критериям, данный вариант классифицирован как патогенный.

Заключение

Настоящее исследование клинико-генетических характеристик пациентов с редкими аутосомно-рецессивными атаксиями АТХ-*ANO10* и АТХ-*SYNE1* проведено в России впервые. Фенотип данных заболеваний малоспецифичен и представлен преимущественно медленно прогрессирующей мозжечковой атаксией с сопутствующими пирамидными знаками и когнитивными нарушениями. Важными дифференциально-диагностическими признаками являются атрофия мозжечка и отсутствие периферической нейропатии. У наших пациентов в генах *ANO10* и *SYNE1* суммарно найдены 8 мутаций, 5 из которых не описаны ранее. Методом выбора для ДНК-диагностики таких заболеваний является массовое параллельное секвенирование.

Работа выполнена в рамках государственного задания Минобрнауки России для ФГБНУ «Научный центр неврологии».

Авторы заявляют об отсутствии конфликта интересов.
The authors declare no conflicts of interest.

ЛИТЕРАТУРА/REFERENCES

1. Rossi M, Anheim M, Durr A, et al. The genetic nomenclature of recessive cerebellar ataxias. *Mov Disord*. 2018;33(7):1056-1076. https://doi.org/10.1002/mds.27415
2. Nuzhnyi EP, Abramycheva NY, Safonov DG, et al. Massive Parallel Sequencing and the Problem of Overlapping Phenotypes in Hereditary Spastic Paraplegias and Spinocerebellar Ataxias. *Russ J Genet*. 2022;58:456-461. https://doi.org/10.1134/S1022795422040111
3. Рыжкова О.П., Кардымон О.Л., Прохорчук Е.Б. и др. Руководство по интерпретации данных последовательности ДНК человека, полученных методами массового параллельного секвенирования (MPS), (редакция 2018, версия 2). *Медицинская генетика*. 2019;18(8):3-23. Ryzhkova OP, Kardymon OL, Prokhorchuk EB, et al. Guidelines for the interpretation of data on human DNA sequencing obtained by methods of massive parallel sequencing (MPS), (ed. 2018, version 2). *Meditsinskaya Genetika*. 2019;18(8):3-23. (In Russ.). https://doi.org/10.25557/2073-7998.2019.02.3-23
4. Chrysanthou A, Ververis A, Christodoulou K. ANO10 Function in Health and Disease. *Cerebellum*. 2023;22(3):447-467. https://doi.org/10.1007/s12311-022-01395-3
5. Vermeer S, Hoischen A, Meijer RP, et al. Targeted next-generation sequencing of a 12.5 Mb homozygous region reveals ANO10 mutations in patients with autosomal-recessive cerebellar ataxia. *Am J Hum Genet*. 2010;87:813-819. https://doi.org/10.1016/j.ajhg.2010.10.015
6. Nanetti L, Sarto E, Castaldo A, et al. ANO10 mutational screening in recessive ataxia: genetic findings and refinement of the clinical phenotype. *J Neurol*. 2019;266(2):378-385. https://doi.org/10.1007/s00415-018-9141-z
7. Traschütz A, Adarmes-Gomez AD, Anheim M, et al. Autosomal Recessive Cerebellar Ataxias in Europe: Frequency, Onset, and Severity in 677 Patients. *Mov Disord*. 2023;38(6):1109-1112. https://doi.org/10.1002/mds.29397
8. Balreira A, Boczonadi V, Barca E, et al. ANO10 mutations cause ataxia and coenzyme Q10 deficiency. *J Neurol*. 2014;261(11):2192-2198. https://doi.org/10.1007/s00415-014-7476-7
9. Chamard L, Sylvestre G, Koenig M, et al. Executive and Attentional Disorders, Epilepsy and Porencephalic Cyst in Autosomal Recessive Cerebellar Ataxia Type 3 Due to ANO10 Mutation. *European Neurology*. 2016;75(3-4):186-190. https://doi.org/10.1159/000445109

10. Vaughan D, Affendi A, Sheahan P, et al. Vocal cord paralysis as a presenting sign of autosomal recessive spinocerebellar atrophy type 10. *BMJ Case Reports.* 2021;14(12):e245484. https://doi.org/10.1136/bcr-2021-245484

11. Bogdanova-Mihaylova P, Austin N, Alexander MD, et al. Anoctamin 10-Related Autosomal Recessive Cerebellar Ataxia: Comprehensive Clinical Phenotyping of an Irish Sibship. *Mov Disord Clin Pract.* 2016;4(2):258-262. https://doi.org/10.1002/mdc3.12396

12. Nieto A, Pérez-Flores J, Corral-Juan M, et al. Cognitive characterization of SCAR10 caused by a homozygous c.132dupA mutation in the ANO10 gene. *Neurocase.* 2019;25:195-201. https://doi.org/10.1080/13554794.2019.1655064

13. Yang SL, Chen SF, Jiao YQ, et al. Autosomal Recessive Spinocerebellar Ataxia Caused by a Novel Homozygous ANO10 Mutation in a Consanguineous Chinese Family. *J Clin Neurol.* 2020;16(2):333-335. https://doi.org/10.3988/jcn.2020.16.2.333

14. Wiethoff S, Hersheson J, Bettencourt C, et al. Heterogeneity in clinical features and disease severity in ataxia-associated SYNE1 mutations. *J Neurol.* 2016;263(8):1503-1510. https://doi.org/10.1007/s00415-016-8148-6

15. Gros-Louis F, Dupré N, Dion P, et al. Mutations in SYNE1 lead to a Newly Discovered Form of Autosomal Recessive Cerebellar Ataxia. *Nat Genet.* 2007;39:80-85. https://doi.org/10.1038/ng1927

16. Qian N, Wei T, Yang W, et al. Case Report: Late-Onset Autosomal Recessive Cerebellar Ataxia Associated With SYNE1 Mutation in a Chinese Family. *Front Genet.* 2022;13:795188. https://doi.org/10.3389/fgene.2022.795188

17. Indelicato E, Nachbauer W, Fauth C, et al. SYNE1-ataxia: Novel genotypic and phenotypic findings. *Park Relat Disord.* 2019;62:210-214. https://doi.org/10.1016/j.parkreldis.2018.12.007

18. Synofzik M, Smets K, Mallaret M, et al. SYNE1 ataxia is a common recessive ataxia with major non-cerebellar features: a large multi-centre study. *Brain: A Journal Of Neurology.* 2016;139(Pt 5):1378-1393. https://doi.org/10.1093/brain/aww079

19. Spagnolo F, Monfrini E, Pinto V, et al. Tremulous spastic ataxia in a patient with a homozygous truncating SYNE1 variant. *Clin Park Relat Disord.* 2023;9:100205. https://doi.org/10.1016/j.prdoa.2023.100205

20. Holla VV, Surisetti BK, Prasad S, et al. Focal dystonia in a case of SYNE1 spastic-ataxia: Expanding the phenotypic spectrum. *Park Relat Disord.* 2021;87:22-24. https://doi.org/10.1016/j.parkreldis.2021.04.014

Поступила 26.04.2024
Received 26.04.2024
Принята к печати 27.04.2024
Accepted 27.04.2024