Журнал неврологии и психиатрии им. С.С. Корсакова
2024, т. 124, №12, с. 171–176
https://doi.org/10.17116/jnevro2024124121171

S.S. Korsakov Journal of Neurology and Psychiatry
2024, vol. 124, no. 12, pp. 171–176
https://doi.org/10.17116/jnevro2024124121171

Редкий наследственный синдром Сиддики с новыми психоневрологическими проявлениями

© Г.Е. РУДЕНСКАЯ[1], Ф.М. БОСТАНОВА[1], А.С. МЕДВЕДЕВА[2], Е.Е. ЛОТНИК[1], П.А. ЧАУСОВА[1], О.А. ШАГИНА[1]

[1]ФГБНУ «Медико-генетический научный центр им. акад. Н.П. Бочкова», Москва, Россия;
[2]ООО «Геномед», Москва, Россия

Резюме

Представлено наблюдение аутосомно-рецессивного синдрома Сиддики (SIDDIS), связанного с геном *FITM2*, — пятый случай в мире. В инбредной лезгинской семье больны братья 28 лет (пробанд; лично осмотрен) и 32 лет. При полногеномном секвенировании с семейной верификацией по Сэнгеру в гене *FITM2* найден новый миссенс-вариант c.452A>G, p.Asp151Gly в гомозиготном состоянии у больных, в гетерозиготном — у родителей и здорового брата. Клиническая картина включала ряд типичных симптомов: задержку физического и психомоторного развития с регрессом, утрату речи и ходьбы, раннюю прогрессирующую нейросенсорную тугоухость, когнитивные нарушения, поражение кожи. Однако отсутствовала характерная дистония, при этом, по крайней мере у пробанда, был тяжелый спастический парапарез, ранее не описанный при SIDDIS. Другое отличие — психическое состояние больных: поведенческие нарушения у обоих, продуктивная симптоматика у пробанда, выраженность когнитивных расстройств у брата. Наблюдение расширяет представления о клиническом и молекулярно-генетическом спектре SIDDIS.

Ключевые слова: *синдром Сиддики, ген FITM2, новый миссенс-вариант, семейный случай, нейросенсорная тугоухость, спастический парапарез, психические расстройства.*

Информация об авторах:
Руденская Г.Е. — https://orcid.org/0000-0002-8244-9367
Бостанова Ф.М. — https://orcid.org/0000-0002-5337-1775
Медведева А.С. — https://orcid.org/0009-0005-9360-7710
Лотник Е.Е. — https://orcid.org/0009-0006-0132-106X
Чаусова П.А. — https://orcid.org/0000-0002-0431-1477
Щагина О.А. — https://orcid.org/0000-0003-4905-1303
Автор, ответственный за переписку: Руденская Г.Е. — e-mail: rudenskaya@med-gen.ru

Как цитировать:
Руденская Г.Е., Бостанова Ф.М., Медведева А.С., Лотник Е.Е., Чаусова П.А., Щагина О.А. Редкий наследственный синдром Сиддики с новыми психоневрологическими проявлениями. *Журнал неврологии и психиатрии им. С.С. Корсакова*. 2024;124(12):171–176. https://doi.org/10.17116/jnevro2024124121171

A case of rare hereditary Siddiqi syndrome with novel neuropsychiatric signs

© G.E. RUDENSKAYA[1], F.M. BOSTANOVA[1], A.S. MEDVEDEVA[2], E.E. LOTNIK[1], P.A. CHAUSOVA[1], O.A. SHCHAGINA[1]

[1]Bochkov Research Centre for Medical Genetics, Moscow, Russia;
[2]Genomed Ltd, Moscow, Russia

Abstract

A fifth world case of autosomal recessive Siddiqi syndrome (SIDDIS) related to *FITM2 g*ene is presented. In a consanguineous Lezgin (a Dagestan ethnicity) family, there were two affected brothers aged 28 yrs (proband, personally examined) and 32 yrs. Whole-exome sequencing followed by familial Sanger sequencing detected a novel *FITM2* missence variant c.452A>G, p.Asp151Gly homozygous in both patients and heterozygous in parents and unaffected brother. SIDDIS typical features in the patients were physical and motor delay with neuropsychiatric regress, loss of speech and walking, early-onset progressive sensorineural deafness, cognitive deficiency, skin lesion. However, there was no dystonia, which is a characteristic SIDDIS feature, while at least the proband had spastic paraparesis not described in SIDDIS earlier. Another distinction was mental state: behavioral disorders in both patients, positive symptoms in the proband and severe cognitive impairment in the brother. The case expands our understanding of the clinical and molecular-genetic spectrum of SIDDIS.

Keywords: *Siddiqi syndrome, FITM2 gene, novel variant, familial case, sensoneural deafness, spastic paraparesis, mental disorders*

Information about the authors:
Rudenskaya G.E. — https://orcid.org/0000-0002-8244-9367
Bostanova F.M. — https://orcid.org/0000-0002-5337-1775
Medvedeva A.S. — https://orcid.org/org/0009-0005-9360-7710
Lotnik E.E. — https://orcid.org/0009-0006-0132-106X
Chausova P.A. — https://orcid.org/0000-0002-0431-1477
Shchagina O.A. — https://orcid.org/0000-0003-4905-1303
Corresponding author: Rudenskaya G.E. — e-mail: rudenskaya@med-gen.ru

To cite this article:
Rudenskaya GE, Bostanova FM, Medvedeva AS, Lotnik EE, Chausova PA, Shchagina OA. A case of rare hereditary Siddiqi syndrome with novel neuropsychiatric signs. *S.S. Korsakov Journal of Neurology and Psychiatry*. 2024;124(12):171–176. (In Russ.). https://doi.org/10.17116/jnevro2024124121171

Синдром Сиддики (SIDDIS: *SIDDI*qi *S*yndrome, OMIM 618635) — выделенное в 2017 г. аутосомно-рецессивное (АР) заболевание, связанное с участвующим в жировом обмене геном *FITM2* в локусе 20q13.12. В литературе описаны 4 семьи разного этнического происхождения (две инбредные) с индивидуальными вариантами гена; в диагностике использовали полноэкзомное секвенирование (WES). Представленный случай, диагностированный методом полногеномного секвенирования (WGS), является пятым в мире, вторым семейным и вторым с взрослыми больными, позволяющим проследить течение болезни. Наряду с характерными признаками SIDDIS наблюдение имеет неврологические и психиатрические отличия от других описаний.

Клиническое наблюдение

В консультативном отделении МГНЦ наблюдалась семья *С.*, жители Дагестана. Родословная представлена на **рисунке**. Обратились больной пробанд 28 лет (IV-2) и здоровые родители (III-4, 5). Родители — лезгины, двоюродные сибсы; брат пробанда 32 лет (IV-1) болен, 12-летний брат (IV-3) и другие родственники здоровы. Болезнь братьев протекает сходно, основные проявления — утрата ходьбы, выраженная тугоухость / глухота, отсутствие речи, снижение интеллекта, расстройства психики, потеря веса; инвалиды I гр., находятся дома; состояние старшего особенно психическое, гораздо тяжелее.

Пробанд родился от 2-й нормально протекавшей беременности на сроке 36—37 недель с массой тела 2400 г (–1,42 SD), ростом 44 см (–2.22 SD), оценкой по шкале Апгар 8/9 баллов. С первых месяцев отмечалась задержка психомоторного и физического развития (ЗПМФР). Пошел без опоры в 1 год 6 мес., никогда не бегал, походка была неустойчивой, медленно ухудшалась и к 19 годам утратилась; в настоящее время лежачий. В 2 года отмечено снижение слуха, диагностирована прогрессирующая нейросенсорная тугоухость (НСТ), с 4 лет пользуется слуховым аппаратом, посещал школу для слабослышащих; в связи с прогрессированием болезни (частые падения) прекратил обучение; в настоящее время НСТ III—IV степени. С 18—19 лет стал раздражительным, были эпизоды слуховых и зрительных галлюцинаций («видел» умерших родных, «привидения»), бредовые высказывания (считал себя терминатором). С 20 лет утратил речь. В 19—20 лет появились сухость кожи и волос, периодически выраженное шелушение кожи рук и лица. С того же возраста потеря веса, особенно с 23 лет; в последние годы при усиленном питании вес стабилизировался. Ранее обследован. МРТ головного мозга в 18 лет и повторно в 23 года в сосудистом режиме: патологии не найдено. Эзофагогастродуоденоскопия в 22 года в связи с потерей веса: поверхностный гастродуоденит, недостаточность кардии. Рутинные общие и биохимические анализы крови и мочи без патологии. Осмотр: рост 157 см (–2.66SD), масса тела 55 кг (2.13SD), внешность обычная, кожа этнически смуглая, умеренно сухая, без шелушения. Неврологический статус: двустороннее поражение *n.vestibulocochlearis*, в остальном черепная иннервация в норме; локальных амиотрофий нет; движения рук сохранны, мышечный тонус не изменен, сухожильные рефлексы с рук повышены, карпо-радиальные — с расширенной рефлексогенной зоной, движения ног практически отсутствуют, тонус резко повышен по спастическому типу, сухожильные рефлексы повышены, поликинетичны, с расширенной рефлексогенной зоной, выражены сгибательные и разгибательные патологические стопные знаки, клонус стоп; брюшные рефлексы сохранны; тазовые функции нарушены: императивные позывы к мочеиспусканию и дефекации (пользуется памперсами); явных нарушений поверхностной и глубокой чувствительности нет (детальная оценка невозможна); гиперкинезов нет; атаксии в руках нет, в ногах нельзя проверить из-за гипертонуса, не ходит (на приеме в инвалидном кресле, дома лежачий); анартрия; вступает в невербальный контакт, выполняет доступные инструкции (имитирует движения врача, может считывать с губ), поведение спокойное.

Краткие сведения о больном брате — со слов матери, медицинских документов нет. Родился от 1-й беременности, в срок, с массой тела 2000 г (–4.07 SD), ростом 40 см (–5.79 SD). Как и брат, развивался с ЗПМФР, пошел в 1 год 6 мес.; ходьба ухудшалась и утратилась в 18 лет; с 3 лет прогрессирующая НСТ, с 6 лет пользовался слуховым аппаратом. В 20 лет утратил речь. Потеря веса с 20 лет. В настоящее время масса тела 45 кг (0.63 SD) при росте 162 см (–2.21 SD). Шелушение кожи лица, ладоней, стоп. Почти обездвижен; движения ног отсутствуют, рук — резко ограничены; гиперкинезы мать не наблюдала. Развилась грубая деменция, практически не контактирует, не контролирует тазовые функции; выражены беспокойство, негативизм. Данных МРТ нет.

Родители конституционально невысокие, дефицита массы тела нет: рост отца 162 см (–1.91SD), масса тела 70 кг (0.77 SD), матери — 158 см (–0.67SD), 65 кг (0.12SD); росто-весовые показатели здорового брата — средние возрастные: 144 см (0.12SD), 40 кг (–0.50SD).

Клинико-генеалогические данные указывали на нейродегенеративное или нейрометаболическое заболевание с АР (более вероятно) или Х-сцепленным наследованием и ранним началом, включающее внутриутробную гипотрофию, ЗПМФР, прогрессирующую НСТ, пирамидный синдром (по крайней мере, у пробанда), утрату речи и ходьбы в конце 2-го десятилетия, когнитивные и психические расстройства. Клинически диагноз не установили, рекомендовали WES или WGS.

Через несколько месяцев мать прислала данные WGS, проведенного пробанду в лаборатории «Геномед». В заключение вынесены две находки. В гене *FITM2*, ответственном за SIDDIS, найден ранее не описанный как патогенный миссенс-вариант c.452A>G, p.Asp151Gly в гомо- или гемизиготном состоянии. В гене *BSCL2*, вызывающем ряд болезней, в частности, аутосомно-доминантную спастическую параплегию 17-го типа (SPG17), выявлен ранее не описанный как патогенный миссенс-вариант c.746C>G,

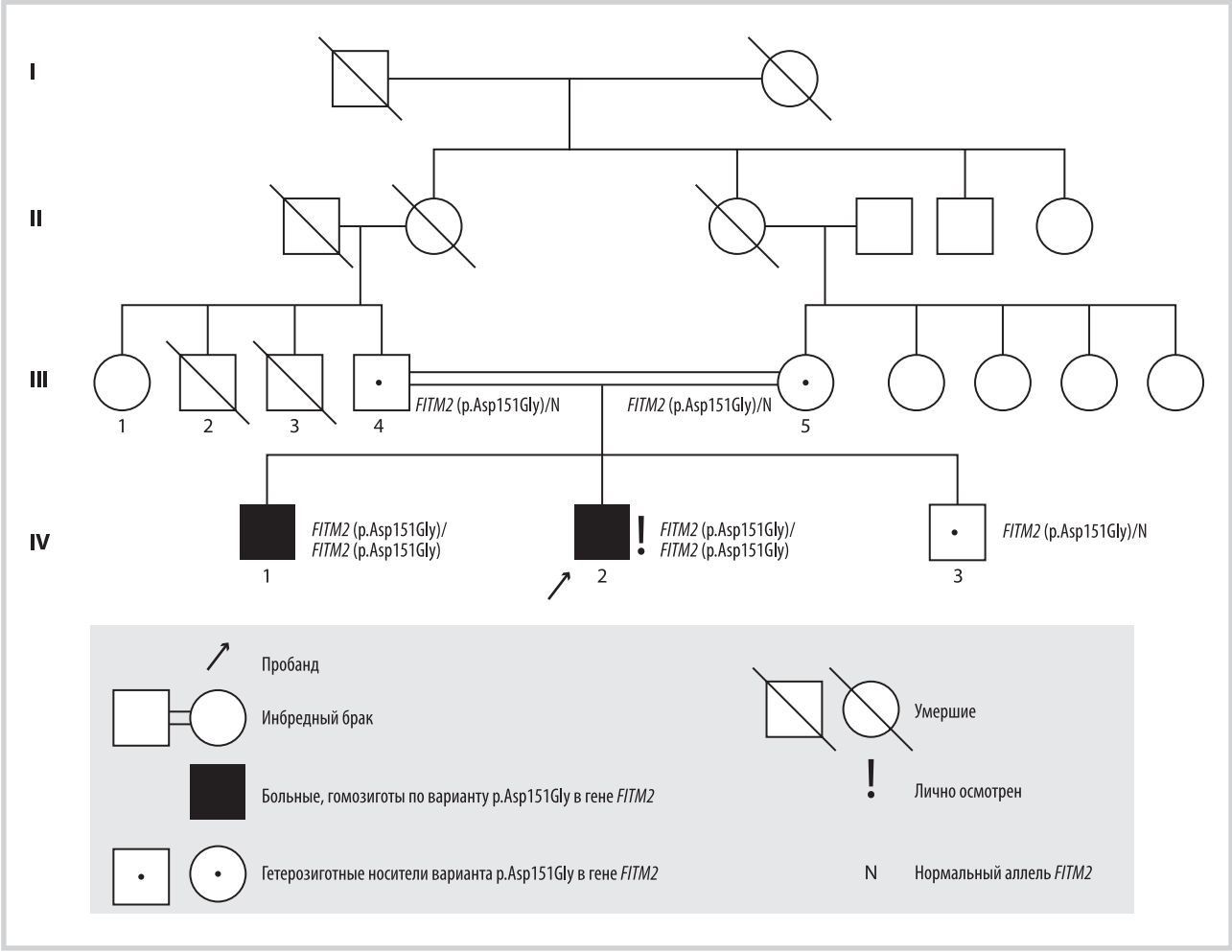

Родословная семьи *C*. Синдром Сиддики (SIDDIS).
Family tree of *S*. Siddiqui syndrome (SIDDIS).

p.Ala249Gly в гетерозиготном состоянии. Оба варианта — неопределенного клинического значения.

В лаборатории ДНК-диагностики №1 МГНЦ проведена семейная верификация по Сэнгеру вариантов (переданы образцы крови). Хотя родословная не соответствовала аутосомно-доминантному наследованию, мы не исключили вариант *BSCL2* из проверки, так как спастический парапарез — основной симптом SPG17 и не описан ранее при SIDDIS. Этот вариант, подтвержденный у пробанда, найден у отца и здорового брата и отсутствовал у матери и больного брата. Сегрегация варианта *BSCL2* свидетельствовала о его непатогенности и исключила SPG17.

Вариант *FITM2* в гомозиготном состоянии найден у пробанда и больного брата, в гетерозиготном — у родителей и здорового брата, что соответствовало АР наследованию SIDDIS. Внутриутробная гипотрофия, прогрессирующие НСТ и двигательные нарушения, когнитивные расстройства, низкорослость (в нашем случае умеренная), нормальная МРТ — типичные признаки SIDDIS, кожные изменения описаны у части больных. Клинико-молекулярные данные указывали на SIDDIS. Вместе с тем характер двигательных нарушений отличался от других наблюдений: один из основных, хотя не облигатный признак SIDDIS — дистония конечностей и/или аксиальная — отсутствовал, тогда как спастический парапарез, выраженный, по крайней мере, у пробанда, не описан. Другая особенность — состояние психики: когнитивные нарушения у старшего брата, тяжелее, чем в ряде наблюдений, а расстройства поведения (у обоих братьев) и продуктивная симптоматика (у пробанда) не описаны. Надо, однако, отметить, что эти расстройства развились в возрасте, которого почти все другие больные на время описания не достигли.

Диагноз: «Синдром Сиддики с новыми психоневрологическими проявлениями». Лечение неспецифичное, поддерживающее. Родителям сообщено, что в будущем в случае вступления младшего сына в инбредный или даже только мононациональный брак целесообразно обследование его жены на носительство семейного варианта *FITM2*.

Обсуждение

Ген *FITM2* (*Fat storage-Inducing TransMembrane protein 2;* трансмембранный белок 2, индуцирующий накопление жиров) в локусе 20q13.12, как видно из названия, участвует в жировом обмене, а именно — в образовании липидных капель из триглицеридов; также вероятно его участие в митохондриальном дыхании скелетных мышц путем высвобождения

жирных кислот для окисления. У человека ген экспрессируется преимущественно в мышечной ткани, у мышей — в жировой. Аналог *FITM2* у мышей клонирован в 2008 г. и изучался на экспериментальных моделях [1], но роль гена в патологии человека не была известна до описания SIDDIS, который можно отнести к болезням обмена веществ. В отличие от множества наследственных болезней, клинически известных задолго до обнаружения причинных генов, SIDDIS молекулярно расшифрован в первом наблюдении.

Выделение нового синдрома принадлежит C. Zazo Seco и соавт., описавшими в 2017 г. инбредную семью из Пакистана [2]. Здоровые родители — двоюродные сибсы, из 8 детей больны 5: дочери 26 и 22 лет и сыновья 13, 9 и 6 лет на момент обследования. Основные признаки и течение сходны. Больные родились маловесными. В 6 мес. у всех обнаружено снижение слуха, диагностировали НСТ, прогрессировавшую до глубокой степени к 10 годам; коррекцию слуха не проводили, речь ограничивалась отдельными словами. У всех имелась ЗПМФР с последующим неврологическим регрессом: 4 больных начали ходить без опоры к 3 годам, не бегали; сын 9 лет с 2 лет ползал, никогда не ходил. У 3 старших с 6 лет наблюдался регресс двигательных функций: к 10 годам утратили ходьбу, не сидели без опоры, плохо держали голову. У старшей дочери и 2 сыновей в 2 года появилась дистония конечностей с нарушением тонких движений, постепенным формированием контрактур, деформацией стоп по типу «полых» и пальцев кистей, у сыновей также была аксиальная дистония. Больные самостоятельно ели, другое самообслуживание требовало помощи. Гипотрофию мышц ног авторы связали с малоподвижностью: электронейромиографические признаки миопатии и моторной нейропатии отсутствовали. Дочерей беспокоили неспецифичные боли в суставах, сыновей — частое чувство кожного жжения в конечностях и туловище при сохранной чувствительности, предположительно вызванное полинейропатией тонких волокон. Все больные значительно отставали в росте и весе, в отличие от обследованных здоровых сибсов. Также у всех больных имелись ихтиозиподобное шелушение кожи, больше передней поверхности голеней, и рубцовая алопеция. Признаки дисморфогенеза отсутствовали. Отмечены умеренные когнитивные расстройства без явных поведенческих нарушений на бытовом уровне. Особые симптомы имела старшая дочь: с 12 лет недержание мочи, с 15 — эпилепсия с ежедневными приступами, с 16 — диарея. Эта больная и 2 сына более полно обследованы: стволовые слуховые вызванные потенциалы (ССВП) до 90 дб не регистрировались; МРТ головного мозга не изменена; МРТ живота не обнаружила признаков липодистрофии; содержание жира в печени и объемы жировой подкожной и висцеральной жировой ткани, а также основные биохимические показатели крови в норме; при мышечной биопсии, проведенной одному больному, не найдено изменений. Авторы охарактеризовали наблюдение как новый АР синдром глухоты–дистонии с двигательным регрессом, признаками ихтиоза и сенсорной нейропатии и предложили эпоним «синдром Сиддики» по имени д-ра Saima Siddiqi, начавшей обследование семьи. Поиск молекулярной основы включал несколько этапов. Картирование по гомозиготности и анализ сцепления выявили вероятный причинный участок размером 8,4 Мб в области 20q12-q13, содержащий 125 генов. При WES у 2 больных обнаружили единственный гомозиготный нонсенс-вариант c.4G>T, p.Glu2* в гене *FITM2* (локус 20q12.3), сегрегировавший в соответствии с сегрегацией болезни и отсутствовавший в контрольной группе пакистанцев и в базах геномных данных; у родителей вариант был найден в гетерозиготном состоянии. Дополнительные исследования с высокой вероятностью указывали на полную потерю функции гена у гомозигот. Потенциально значимых вариантов других генов не нашли.

В 2018 г. появились два описания [3, 4]. A. Shakir и соавт. [3] диагностировали SIDDIS в семье из США у мальчика 4 лет, единственного ребенка не состоящих в кровном родстве родителей. Беременность 2-я (1-я — спонтанный аборт), роды — экстренное кесарево сечение в 34 недели в связи с угрозой гипоксии плода, масса тела 1230 г; более 3 нед находился в палате интенсивной терапии; особенности фенотипа: приведенные 1-е пальцы кистей, негрубая плосковальгусная деформация стоп. С первых месяцев отставал в росте и весе, в 10 мес неуверенно держал голову, не сидел без опоры, наблюдалась аксиальная дистония, с 1 года — дистония конечностей, в 2 года — гипотония в ногах, запрокидывание головы. Предполагали гиперкинетическую форму детского церебрального паралича, возможно, вследствие наследственного заболевания. Подвержен рвотам, желудочно-кишечным инфекциям. МРТ: гипоплазия нижней части червя мозжечка. Рентгенография кистей: отставание костного возраста; гипоплазия первых пальцев кистей, отсутствие центральной оссификации и сгибательная деформация 1-го метакарпально-фалангеального сустава слева. Сомнография: обструктивные апноэ сна. При аденотонзиллэктомии выявлена трахеомаляция или гипотония гортани. Спектр липидов крови в норме. В 3 года проведено WES «трио»: в гене *FITM2* у ребенка найдены 2 нонсенс-варианта в компаунд-гетерозиготном состоянии: материнский c.39dupC, p.Thr14Aspfs*138 и отцовский c.652C>T, p.Gln218*. Связь *FITM2* с патологией человека еще не была известна, но вскоре появилось описание SIDDIS [2]. Так как синдром включает НСТ, ребенка обследовали в этом плане, хотя при неонатальном скрининге и в дальнейшем снижения слуха не отмечали: исследование ССВП выявило выраженную двустороннюю НСТ, провели кохлеарную имплантацию.

K. Riedhammer и соавт. [4] кратко описали живущую в Германии инбредную семью (родители — троюродные сибсы) с одной больной — младшей из 5 дочерей, генетически обследованной в 8 лет. Этническая принадлежность не указана, судя по внешности ребенка на видео, семья имеет ближневосточное, североафриканское или южноазиатское происхождение. Клиническая картина включала ЗФПМР, НСТ, умственную отсталость, дистонию с нарушением тонких движений, атактическую походку без опоры, низкорослость и гиперкератоз голеней, появившийся в 6 лет; признаков дисморфогенеза и симптомов полинейропатии не было. В 2 года проведена двусторонняя кохлеарная имплантация. При нейропсихологическом тестировании в 4 года IQ=58 (невербальный тест); в 6 лет произносила несколько коротких слов («Мама, дай мне»). В 8 лет умеренная низкорослость: 114 см. При семейном WES в гене *FITM2* у больной найден миссенс-вариант c.694G>A, p.Gly232Arg в гомозиготном состоянии, у родителей и 3 сестер — в гетерозиготном, 1 сестра не обследована. Данный вариант чрезвычайно редок: частота аллеля в африканском населении $4 \cdot 10^5$, в европейском — $2 \cdot 10^5$, в гомозиготном состоянии не зарегистрирован. Особенность фенотипа — атактическая походка.

Последнее по времени наблюдение [5] касается китайской неинбредной семьи, в которой болен единственный ребенок — девочка 1,5 лет. Родилась от 2-й нормально протекавшей беременности (1-я — медицинский аборт) в срок, с массой тела 1,8 кг (<–4 SD), ростом 45 см (<–2 SD),

Характеристики синдрома Сиддики в 5 семьях
Features of Siddiqi syndrome in 5 families

Характеристики	C. Zazo Seco и соавт. [2]					A. Shakir и соавт. [3]	K. Riedhammer и соавт [4]	Y. Lin и соавт. [5]	Наше наблюдение	
Инбредная семья	+					–	+	–	+	
Генотип *FITM2*	c.4G>T, p.Glu2* гомозиготность					c.39dupC, p.Thr14Aspfs*138 / c.652C>T, p.Gln218*	c.694G>A, p.Gly232Arg гомозиготность	611_612dupTG, p.Met205* гомозиготность	c.452A>G. p.Asp151Gly гомозиготность	
Пол больных	Ж	Ж	М	М	М	М	Ж	Ж	М	М *
Возраст, лет	26	22	13	9	6	4	8	1,5	28	32
Рост, см	136	138	121	106	91	Н/д (низкий)	114	74,8	157	160
Масса тела, кг	32	31	22	17	15	Н/д (низкая)	Н/д	7,3	55	45
Индекс массы тела	17,2	16,1	14,8	15,2	18,1	–	–	13,0	22.3	17,6
Внутриутробная гипотрофия			+			+	Н/д	+	+	
НСТ: возраст выявления, год			0,5			4 — по ССВП	2	1,5 — по ССВП	2	3
Речь (при обследовании)	Единичные слова					Н/д	Единичные слова	Нет	Нет с 19 л.	Нет с 18 л.
Ходьба, год:										
начало		3		Нет	3,5	Нет (в 2 года)	Атактическая походка	Нет	1,5	1,5
потеря		10					Н/д		19	20
Дистония, год:	+	–	+	+	–	+	+	–	–	Гиперкинезов нет (со слов)
начало	2		2	2		1	Н/д			
Ихтиоз / гиперкератоз			+			–	+	–	+ Непостоянно	+
Когнитивные нарушения			+			+	+	+	+	+++
МРТ головного мозга	N		Н/д		N	Гипоплазия нижней части червя мозжечка	Н/д	Усиление сигнала от бледного шара	N	Н/д
Другие симптомы	Боли в суставах Недержание мочи, эпилепсия, диарея		Кожное жжение: полинейропатия тонких волокон?			Приведенные гипоплазированные 1-е пальцы кистей, желудочно-кишечные расстройства	–	Микроцефалия, приведенные 1-е пальцы кистей, гипертонус в ногах	Спастический парапарез, недержание мочи Расстройства поведения Галлюцинации, бред (эпизоды)	Спастический тетрапарез?

Примечание. * — не обследован лично; N — норма; Н/д — нет данных.
Note. * — not examined personally; N — normal; Н/д — no data.

без асфиксии. При обследовании в 1 год 6 мес: микроцефалия 40,2 см (<–2 SD), ЗПМФР: масса тела 7,3 кг (<–3 SD), рост 74,8 см (<1–SD), нет даже слоговой речи, плохо держит голову, не сидит; отмечены приведенные первые пальцы кистей, повышенный мышечный тонус в ногах. Снижение слуха в быту и при осмотре не проявлялось, но выявлены типичные для НСТ изменения ССВП. При МРТ обнаружено поражение базальных ганглиев: двустороннее усиление сигнала от бледного шара. При WES «трио» в гене *FITM2* найден не описанный ранее как патогенный вариант 611_612dupTG, p.Met205*, у ребенка — в гомозиготном состоянии, у родителей — в гетерозиготном. Этот нонсенс-вариант — дупликация двух пар нуклеотидов, ведущая к преждевременному стоп-кодону, — крайне редок (в Восточной Азии зарегистрирован однократно в гетерозиготном состоянии) и расценивается как патогенный. Хотя кровное родство родителей не прослеживалось, их идентичный столь редкий вариант *FITM2* указывает на вероятность невыявленных общих корней. Данные ССВП свидетельствуют о доклинической стадии НСТ, а изменение базальных ганглиев при МРТ (ранее не описанный признак SIDDIS) позволяет предполагать будущую дистонию. Другие новые симптомы — микроцефалия и гипертонус (не дистония) в ногах: единственное в описанных случаях указание на вовлечение пирамидной системы, выраженное у пробанда *С*.

Наше наблюдение в основном согласуется с немногочисленными описаниями SIIDDIS, но имеет особенности, основным из которых мы считаем пирамидный синдром.

В **таблице** суммированы молекулярно-генетические и клинические характеристики наблюдений SIDDIS, включая наше. Из 6 вариантов гена *FITM2*, найденных в 5 семьях — 4 нонсенс-варианта (2 гомозиготных, 2 гетерозиготных) и 2 гомозиготных миссенс-варианта. Случаи с нонсенс-вариантами не тяжелее вызванных миссенс-вариантами. Ряд симптомов SIDDIS составляет его ядро, такие признаки, как аномалия первых пальцев кистей, очевидно, входят в синдром как факультативные; симптомы; встретившиеся однократно — эпилепсия, недержание мочи и диарея у больной в семейном случае [2], микроцефалия [5], атактическая походка без поражения мозжечка при МРТ [4] и, напротив, патология червя мозжечка по МРТ без координаторных расстройств [3] — могут иметь независимое генетическое или негенетическое происхождение, но возможна их связь с SIDDIS. Это относится и к продуктивной психиатрической симптоматике у пробанда в нашем наблюдении: не исключено независимое психическое заболевание. Накопление клинико-молекулярных данных позволит очертить клинический спектр SIDDIS и, возможно, обнаружить другие *FITM2*-связанные фенотипы.

Работа выполнена в рамках государственного задания Минобрнауки России для ФГБНУ «Медико-генетический научный центр им. акад. Н.П. Бочкова».

Авторы заявляют об отсутствии конфликта интересов.
The authors declare no conflict of interest.

ЛИТЕРАТУРА/REFERENCES

1. Kadereit B, Kumar P, Wang W-J, et al. Evolutionarily conserved gene family important for fat storage. *Proc. Nat. Acad. Sci*. 2008;105:94-99. https://doi.org/10.1073/pnas.0708579105
2. Zazo-Seco C, Castells-Nobau A, Joo S, et al. A homozygous FITM2 mutation causes a deafness-dystonia syndrome with motor regression and signs of ichthyosis and sensory neuropathy. *Dis Model Mech*. 2017;10(2):105-118. https://doi.org/10.1242/dmm.026476
3. Shakir A, Wadley AF, Purcarin G, et al. The first case of deafness-dystonia syndrome due to compound heterozygous variants in FITM2. *Clin Case Rep*. 2018;6:1815—1817. https://doi.org/10.1002/ccr3.1719
4. Riedhammer KM, Leszinski GS, Andres S, et al. First replication that biallelic variants in FITM2 cause a complex deafness-dystonia syndrome. *Mov Disord*. 2018;33(10):1665-1666. https://doi.org/10.1002/mds.27481
5. Lin Y, Zhang W, Li D, et al. The first Chinese case of Siddiqi syndrome caused by a homozygous FITM2 variant. *Clin Genet*. 2022;102(3):246-247. https://doi.org/10.1111/cge.14178

Поступила 31.07.2024
Received 31.07.2024
Принята к печати 01.08.2024
Accepted 01.08.2024