Журнал неврологии и психиатрии им. С.С. Корсакова
2023, т. 123, №6, с. 121–128
https://doi.org/10.17116/jnevro2023123061121

S.S. Korsakov Journal of Neurology and Psychiatry
2023, vol. 123, no. 6, pp. 121–128
https://doi.org/10.17116/jnevro2023123061121

Современные возможности ранней диагностики болезни Альцгеймера у пациентов с первичной открытоугольной глаукомой

© А.Н. БОГОЛЕПОВА[1, 2], Е.В. МАХНОВИЧ[1, 2], Е.А. КОВАЛЕНКО[1, 2], Н.А. ОСИНОВСКАЯ[2], М.М. БЕРЕГОВ[2], А.Н. ЖУРАВЛЕВА[3]

[1]ФГАОУ ВО «Российский национальный исследовательский медицинский университет им. Н.И. Пирогова» Минздрава России, Москва, Россия;
[2]ФГБУ «Федеральный центр мозга и нейротехнологий» Федерального медико-биологического агентства России, Москва, Россия;
[3]ФГБУ «Национальный медицинский исследовательский центр глазных болезней им. Гельмгольца» Минздрава России, Москва, Россия

Резюме

В статье представлены данные о биомаркерах ранней диагностики болезни Альцгеймера (БА). Особое внимание уделено потенциальным нейровизуализационным и офтальмологическим маркерам, описаны такие методы ранней диагностики БА, как МРТ с постпроцессинговой обработкой данных и оценкой объемов структур головного мозга и толщины коры — МРТ-морфометрия, а также оптическая когерентная томография. Показана связь БА и первичной открытоугольной глаукомы, рассмотрен клинический случай БА у пациента с наличием первичной открытоугольной глаукомы.

Ключевые слова: *болезнь Альцгеймера, первичная открытоугольная глаукома, биомаркеры, магнитно-резонансная томография, морфометрия, оптическая когерентная томография.*

Информация об авторах:
Боголепова А.Н. — https://orcid.org/0000-0002-6327-3546
Махнович Е.В. — https://orcid.org/0000-0002-8606-5715
Коваленко Е.А. — https://orcid.org/0000-0003-0828-9868
Осиновская Н.А. — https://orcid.org/0000-0003-2313-571X
Берегов М.М. — https://orcid.org/0000-0003-1899-8131
Журавлева А.Н. — https://orcid.org/0000-0001-8381-2124
Автор, ответственный за переписку: Махнович Е.В. — e-mail: ekaterinamakhnovich@mail.ru

Как цитировать:
Боголепова А.Н., Махнович Е.В., Коваленко Е.А., Осиновская Н.А., Берегов М.М., Журавлева А.Н. Современные возможности ранней диагностики болезни Альцгеймера у пациентов с первичной открытоугольной глаукомой. *Журнал неврологии и психиатрии им. С.С. Корсакова*. 2023;123(6):121–128. https://doi.org/10.17116/jnevro2023123061121

Modern possibilities of early diagnosis of Alzheimer's disease in patients with primary open-angle glaucoma

© A.N. BOGOLEPOVA[1, 2], E.V. MAKHNOVICH[1, 2], E.A. KOVALENKO[1, 2], N.A. OSINOVSKAYA[2], M.M. BEREGOV[2], A.N. ZHURAVLEVA[3]

[1]Pirogov Russian National Research Medical University, Moscow, Russia;
[2]Federal Center of Brain Research and Neurotechnologies, Moscow, Russia;
[3]Helmholtz National Medical Research Center of Eye Diseases, Moscow, Russia

Abstract

The article presents data on biomarkers for the early diagnosis of Alzheimer's disease (AD). Particular attention is paid to potential neuroimaging and ophthalmological markers, such methods of early diagnosis of AD as MRI with post-processing data processing and assessment of the volume of brain structures and cortical thickness — MRI morphometry, as well as optical coherence tomography are described. The article shows the relationship between AD and primary open-angle glaucoma and considers a case of AD in a patient with primary open-angle glaucoma.

Keywords: *Alzheimer's disease, primary open-angle glaucoma, biomarkers, magnetic resonance imaging, morphometry, optical coherence tomography.*

Information about the authors:
Bogolepova A.N. — https://orcid.org/0000-0002-6327-3546
Makhnovich E.V. — https://orcid.org/0000-0002-8606-5715
Kovalenko E.A. — https://orcid.org/0000-0003-0828-9868
Osinovskaya N.A. — https://orcid.org/0000-0003-2313-571X
Beregov M.M. — https://orcid.org/0000-0003-1899-8131
Zhuravleva A.N. — https://orcid.org/0000-0001-8381-2124
Corresponding author: Makhnovich E.V. — e-mail: ekaterinamakhnovich@mail.ru

To cite this article:
Bogolepova AN, Makhnovich EV, Kovalenko EA, Osinovskaya NA, Beregov MM, Zhuravleva AN. Modern possibilities of early diagnosis of Alzheimer's disease in patients with primary open-angle glaucoma. *S.S. Korsakov Journal of Neurology and Psychiatry = Zhurnal nevrologii i psikhiatrii imeni S.S. Korsakova*. 2023;123(6):121–128. (In Russ.). https://doi.org/10.17116/jnevro2023123061121

В настоящее время одной из значимых медико-социальных проблем является деменция, приводящая к инвалидизации пациентов. По данным Всемирной организации здравоохранения, в мире наблюдается тенденция к росту распространенности деменции. По оценкам экспертов, к 2050 г. общее число пациентов с деменцией составит 152 млн человек, в то время как в 2019 г. деменцией страдали только 55,2 млн, что еще больше подчеркивает актуальность данной проблемы [1].

Наиболее частой причиной развития выраженных когнитивных нарушений (КН) является болезнь Альцгеймера (БА), которая составляет около 60—80% всех случаев деменции [2]. Одна из основных теорий БА основана на амилоидной гипотезе, согласно которой детерминистическая цепочка событий ведет от отложения бета-амилоида (Аβ), а затем тау-протеина, что приводит к нейродегенерации и развитию в клинической картине КН [3]. Результаты длительных исследований показывают, что у большинства когнитивно здоровых лиц с повышенным уровнем Аβ в головном мозге развивается клиническая картина БА в течение 10—15 лет [4]. Аβ инициирует этот процесс, при этом первоначально слабовыраженное снижение когнитивных функций сопровождается множественными нейробиологическими процессами, включая тау-патологию, атрофию головного мозга. Отмечается период времени, в течение которого изменения биомаркеров БА заметно отличаются от таковых при здоровом старении, но КН еще не выявляются [5]. К сожалению, большинству пациентов диагноз устанавливается на более поздних, симптоматических стадиях БА, в то время как в научном сообществе достигнут консенсус в отношении того, что модификация течения БА возможна только на ранних стадиях заболевания. В связи с этим особую важность приобретает ранняя диагностика.

Следует отметить, что методы ранней диагностики БА уже разработаны, но ввиду ряда недостатков, таких как высокая стоимость, отсутствие единой референсной базы для разных тест-систем и инвазивность, затруднительно применять их как в клинической рутинной практике, так и для проведения интервенционных исследований, направленных на поиск эффективной терапии на доклинических стадиях БА. Эталонными для ранней диагностики приняты ликворные биомаркеры (отношение Аβ42/Аβ40, общий и гиперфосфорилированный тау-протеин) и биомаркеры позитронно-эмиссионной томографии (ПЭТ) (с 18F-фтордезоксиглюкозой (18F-ФДГ), ПЭТ с маркером амилоида — Питтсбургской субстанцией В (PiB), тау-ПЭТ) [6, 7]. Однако в РФ в большинстве случаев для постановки диагноза БА они не используются. Диагноз БА устанавливается по данным жалоб, анамнеза, клинической картины, результатам нейропсихологического обследования и данным структурной МРТ головного мозга. Необходимо отметить, что все эти методы позволяют диагностировать БА только на стадии клинических проявлений. В связи с чем продолжается поиск потенциальных методов и биомаркеров, позволяющих улучшить раннее выявление БА и дополнить существующие методы диагностики.

Многообещающим, современным и доступным методом в настоящее время является МРТ-морфометрия, которая повышает точность диагностики текущего нейродегенеративного процесса за счет регистрации изменений, которые не определяются визуально при проведении стандартной МРТ. Под МРТ-морфометрией понимают постпроцессинговую обработку данных МРТ с точной количественной оценкой объемов различных структур и областей головного мозга, а также оценкой их изменений в динамике, что дает возможность судить о степени прогрессирования атрофического процесса, характерного для пациентов с БА [8—10]. С помощью этого метода возможно диагностировать БА на ранних стадиях: было выявлено уменьшение общего объема не только серого, но и белого вещества головного мозга, в большей степени парагиппокампальной и нижней теменной извилины. Интересным оказалось, что в патологический процесс вовлекаются также подкорковые центры — зрительные бугры [11]. При этом специфичность и чувствительность воксель-ориентированной морфометрии, используемой для количественной оценки объемов вещества головного мозга при диагностике БА, достигают >89 и до 81% соответственно [8]. Таким образом, использование маркеров нейронального повреждения как одного из звеньев патогенеза БА открывает широкие перспективы в ранней постановке нозологического диагноза БА.

Также следует отметить, что в настоящее время высока потребность в поиске методов скрининга для диагностики БА на ранних стадиях заболевания. Остро требуются методы диагностики, которые были бы широкодоступны и входили в общую или углубленную диспансеризацию населения среднего возраста. В последнее десятилетие большое количество работ было посвящено разработке офтальмологических маркеров как ранних биомаркеров БА. Исследователями оценивались различные структуры и биологические жидкости глаза, такие как роговица, зрачок, сетчатка, хрусталик, внутриглазная и слезная жидкости. Наиболее перспективными биомаркерами ранней диагностики БА оказались маркеры сетчатки, так как сетчатка глаза является единственной тканью человека, позволяющей проводить неинвазивную визуализацию *in vivo*. Глаз представляет собой анатомическое продолжение развивающегося головного мозга, и патологические процессы, протекающие в головном мозге, могут отражаться на сетчатке глаза. Толщину слоев сетчатки оценивают с помощью оптической когерентной томографии (ОКТ), которая представляет неинвазивный, широкодоступный и быстрый метод визуализации с высоким разрешением [12].

В настоящий момент существуют противоречивые данные относительно изменений толщины слоя нервных волокон сетчатки в перипапиллярной зоне (пСНВС) по данным ОКТ. В то же время в большинстве работ у пациентов с БА описывается достоверное снижение толщины внутреннего плексиформного слоя сетчатки и слоя ганглиозных клеток,

снижение толщины пСНВС во всех квадрантах с преимущественным снижением толщины в верхнем квадранте сетчатки по сравнению с группой контроля [13—17]. Существование противоречивых данных подчеркивает необходимость проведения дополнительных исследований в крупных когортах пациентов, но не снижает перспективы использования и диагностической ценности ОКТ в ранней диагностике БА. Предполагается, что проведение ОКТ пациентам с офтальмологическими заболеваниями, в том числе первичной открытоугольной глаукомой (ПОУГ), может быть использовано для выявления ранних биомаркеров БА.

Глаукома, как и БА, относится к нейродегенеративным заболеваниям. В мире многие исследователи подчеркивают связь БА и глаукомы [18—23]. Проведенное нами ранее исследование показало, что у пациентов с БА в 46,7% случаев выявлялась ПОУГ [24]. Важным аспектом в ранней диагностике является то, что на доклинических стадиях БА у человека в сетчатке уже обнаруживается накопление Аβ, поэтому ПОУГ, диагностируемая с помощью ОКТ, может быть предиктором развития БА [18].

Значимость офтальмологических маркеров также подчеркивается тем, что в 2022 г. была открыта новая область окулярно-нейрональной визуализации и введен новый термин «окуломика», который характеризуется важностью использования офтальмологических маркеров для диагностики и мониторинга ряда нейродегенеративных и системных заболеваний. С целью изучения предикторов деменции по данным трехмерной визуализации глазного дна и ОКТ сетчатки в Лондоне был создан первый банк данных, который называется AlzEye. Проект AlzEye представляет ретроспективное когортное исследование пациентов в возрасте от 40 лет и старше, которые наблюдались в офтальмологическом отделении с диагнозами: катаракта, глаукома, возрастная макулярная дегенерация и диабетическая ретинопатия. Набор пациентов осуществлялся в период с 1 января 2008 г. по 1 апреля 2018 г.

В июне 2022 г. были представлены результаты обследования 96 995 пациентов, из них у 4353 была диагностирована деменция: у 1222 — БА, у 885 — сосудистая деменция, у 229 — смешанная деменция и у 2017 — неуточненная деменция. Следует отметить, что пациенты с деменцией были старше (79,7±8,6 года против 67,7±12,4 года), чаще женского пола (58,7 против 50,6%) и чаще страдали артериальной гипертензией (83,3 против 80,4%) по сравнению с пациентами без деменции. По результатам ОКТ-ангиографии у пациентов с деменцией было выявлено статистически значимое снижение дендритного разветвления сосудов сетчатки по сравнению с пациентами без деменции (p<0,001) [25].

В связи с тем, что как МРТ-морфометрия, так и ОКТ сетчатки — это методы, повышающие точность диагностики БА и способные выявлять БА на ранних стадиях заболевания, необходимой является оценка возможности комплексного их применения. Представляем собственное клиническое наблюдение пациента с наличием БА и ПОУГ.

Клиническое наблюдение

Пациент *Н.*, 77 лет, на амбулаторном приеме в сопровождении жены предъявляет жалобы на забывчивость, сложности при запоминании новой информации, трудности при подборе слов. У пациента высшее образование, работает экскурсоводом в музее. Проживает с женой. Со слов пациента и его жены, в течение последних 3 лет отмечается постепенно прогрессирующее снижение памяти: забывает, куда кладет вещи; стали возникать сложности в профессиональной деятельности — забывает даты событий, слова при проведении экскурсии, «трудно запомнить новый текст». В последние 2 мес несколько раз забывал о намеченных встречах, в связи с этим стал все записывать в ежедневник, чего ранее не делал. Эпизодов дезориентации не было. Личную гигиену соблюдает, себя обслуживает. Бытовыми делами в доме занимается жена: пациент самостоятельно не готовит, но периодически продолжает помогать в уборке по дому. У невролога не наблюдался, лекарственной терапии по поводу своего состояния не принимал. Наблюдается у офтальмолога по поводу ПОУГ в течение 15 лет. Наследственный анамнез отягощен по офтальмологии: у матери и тети глаукома, о других заболеваниях родственников пациент не осведомлен. Из хронических заболеваний: длительно страдает артериальной гипертензией с максимальным подъемом цифр артериального давления (АД) до 170/100 мм рт.ст., регулярно принимает антигипертензивную терапию. В остальном анамнез без особенностей, острые и другие хронические заболевания в анамнезе отрицает.

При осмотре пациент в ясном сознании, контактен, ориентирован в месте, времени и собственной личности. На вопросы отвечает развернуто, простые инструкции выполняет. В соматическом статусе: без отклонений. Общее состояние удовлетворительное, АД 130/80 мм рт.ст., частота сердечных сокращений (ЧСС) 67 уд. в 1 мин. В неврологическом статусе общемозговой и менингеальной симптоматики не выявлено. Черепные нервы без изменений. Парезов конечностей нет. Мышечный тонус сохранен. Сухожильные рефлексы живые, симметричны. Патологические рефлексы не вызываются. Координаторные пробы выполняет удовлетворительно. Расстройств чувствительности не выявлено. Тазовые функции контролирует.

Нейропсихологическое обследование: критика к допускаемым при тестировании ошибкам сохранена. Шкалы интегративной оценки когнитивных функций: по данным краткой шкалы оценки психического статуса (MMSE) — 28 баллов (норма 29—30 баллов), что соответствует легким КН, по данным Монреальской шкалы оценки когнитивных функций (МоСА) — 23 балла (норма 26—30 баллов) — умеренные когнитивные нарушения (УКН). Полученные различия по степени тяжести КН можно объяснить тем, что шкала MMSE является менее чувствительным инструментом для определения наличия додементных КН и их степени тяжести. У пациента при проведении субтеста на память — 5 слов из шкалы МоСА — непосредственное воспроизведение было сохранно, отмечались нарушения отсроченного воспроизведения, без подсказок пациент не смог вспомнить ни одного слова, не улучшалось воспроизведение при предоставлении пациенту подсказок по категориям, с использованием подсказок множественного выбора пациент смог назвать только 2 слова, в остальных случаях отмечались ложные узнавания. По данным батареи тестов для оценки лобной дисфункции (FAB) — 16 баллов (норма 16—18 баллов). В нейропсихологическом статусе отмечается снижение слухоречевой памяти в тесте запоминания 10 слов: непосредственное воспроизведение — 6—5—7—8—7 (норма 9—10); отсроченное воспроизведение — 3 (норма 9—10). Память на отдаленные события, автобиографическая память

сохранена. Для оценки зрительно-пространственных функций использовались тесты рисования и копирования часов. По данным теста рисования часов — 8 баллов (цифры расположены вне круга, минутная стрелка расположена неверно и указывает неправильное время), по данным теста копирования часов — 9 баллов (цифры расположены вне круга). Конструктивный праксис относительно сохранен: ошибок при рисовании пятиугольников и куба выявлено не было. Зрительный предметный гнозис сохранен. Тактильный гнозис сохранен. Динамический праксис оценивался в пробе «кулак—ребро—ладонь», пациент безошибочно мог выполнить 3 серии подряд самостоятельно обеими руками. Автоматизированный, серийный счет выполняет без ошибок. Обращенную речь пациент понимает в полном объеме. Доступно понимание простых и сложных логико-грамматических конструкций. Собственная речь представлена развернутой фразой. Чтение, письмо сохранено. Оценивалась беглость речи: фонетическая речевая активность (литеральные ассоциации) составила 13 слов (норма 12 слов), семантическая речевая активность (категориальные ассоциации) — 8 слов (норма 15 слов). При оценке регуляторных функций: тест связывания цифр и букв (ТМТ-В) из шкалы МоСА пациент выполнил без ошибок, обобщил все предложенные слова по категориям. По данным методики Таблицы Шульте, оценивающей функцию внимания: 48—59—58—44—42 с. У пациента эффективность работы составила 50,2 с, степень врабатываемости — 0,95 и психическая устойчивость — 0,87, что соответствует нормативным показателям. Для оценки наличия тревожно-депрессивных расстройств использовалась госпитальная шкала тревоги и депрессии (HADS). Тревожных и депрессивных расстройств не выявлено.

По данным лабораторной диагностики, в общем и биохимическом анализе крови (включая оценку функции печени и почек, уровней электролитов крови, липидограммы, уровня глюкозы крови, определение уровня витамина B_{12} и фолиевой кислоты, определение концентрации гомоцистеина), исследовании гормонов щитовидной железы, общем анализе мочи изменений не обнаружено.

Дополнительные инструментальные методы обследования: электрокардиография — ритм синусовый, правильный, ЧСС — 69 уд. в 1 мин; ультразвуковое дуплексное сканирование брахиоцефальных артерий — наличие гемодинамически незначимых стенозов до 25% правой и до 40% левой среднемозговой артерии.

МРТ головного мозга проведена на магнитно-резонансном томографе Discovery MR750w 3.0 Тл («GE Healthcare», США) с использованием 32-канальной головной катушки. Для последующего морфометрического анализа была выполнена последовательность FSPGR (Т1-взвешенная последовательность типа градиентное эхо, обеспечивающая высокую контрастность между корой и белым веществом головного мозга) в сагиттальной плоскости. Параметры протокола включали изотропный воксель 1×1×1 мм, TR (время повтора) 6,3 мсек TE (время эхо) с оптимизацией по типу Min Full, Flip Angle (угол поворота) 11, полоса пропускания 31,75. Для морфометрического анализа полученные данные были обработаны в программе FreeSurfer (Stanford University, США).

По данным МРТ головного мозга у пациента были выявлены многочисленные мелкие очаги в глубоком и субкортикальном белом веществе обоих полушарий протяженностью не более 5 мм (по шкале Fazekas — 1), характерные для проявлений болезни малых сосудов. Также было отмечено симметричное снижение объема коры и подлежащего белого вещества, наиболее выраженно в теменных долях **(рис. 1, 2)**, а также в меньшей степени в медиальных отделах височных долей **(рис. 3)**, со снижением объема гиппокампов до 1 балла по шкале МТА **(рис. 4)**. Дополнительно было отмечено умеренное расширение желудочковой

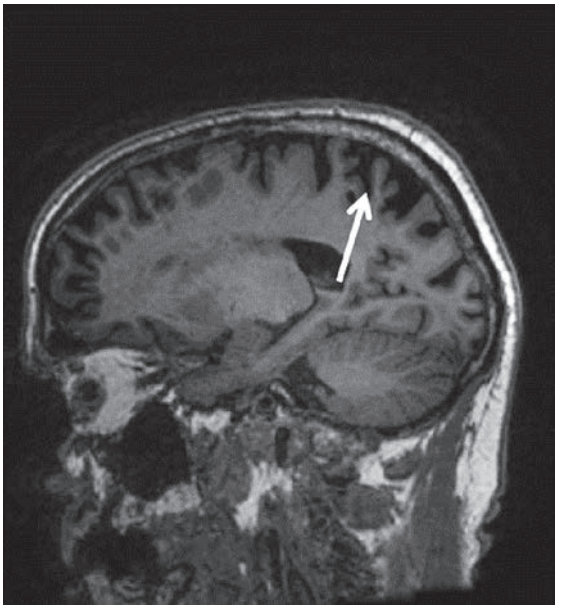

***Рис. 1.* МРТ. Сагиттальная реконструкция Т1-взвешенного изображения.**
Стрелкой отмечены извилины правой теменной доли с признаками выраженной атрофии.

***Fig. 1.* MRI. Sagittal reconstruction of T1-weighted image.**
The arrow marks the convolutions of the right parietal lobe with signs of pronounced atrophy.

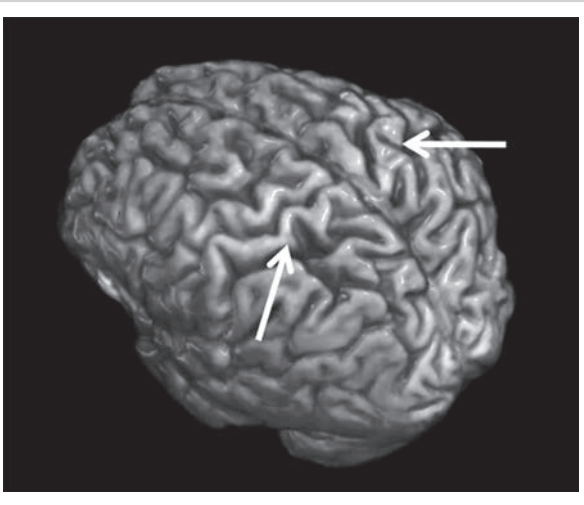

***Рис. 2.* МРТ. Трехмерная реконструкция головного мозга пациента.**
Стрелками отмечена кора теменных долей с признаками выраженной атрофии.

***Fig. 2.* MRI. Three-dimensional reconstruction of the patient's brain.**
The arrow marks the cortex of the parietal lobes with signs of pronounced atrophy.

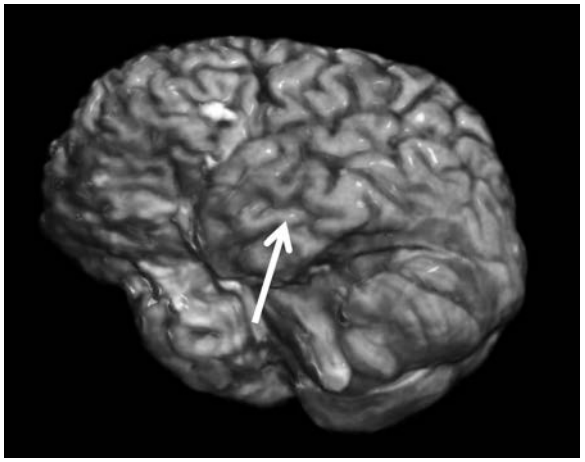

***Рис. 3.* МРТ. Трехмерная реконструкция головного мозга пациента.**
Стрелкой отмечена кора левой височной доли с признаками умеренной атрофии.

***Fig. 3.* MRI. Three-dimensional reconstruction of the patient's brain.**
The arrow marks the cortex of the left temporal lobe with signs of moderate atrophy.

системы и субарахноидальных пространств, более вероятно, викарного характера на фоне корковой атрофии. Стволовые структуры не продемонстрировали диспропорциональной атрофии.

Пациенту была выполнена ОКТ на аппарате Spectralis OCT-2 («Heidelberg Engineering», Германия) с программным модулем GMPE (Glaucoma Module Premium Edition) по стандартному протоколу OpticDisc/OpticNerveHead). Определяли: пСНВС, минимальную ширину нейроретинального пояска, толщину слоев комплекса ганглиозных клеток сетчатки: слой нервных волокон сетчатки в макуле; слой ганглиозных клеток, внутренний плексиформный слой. Основные показатели морфометрических и функциональных исследований в исследуемых группах представлены на **рис. 5**.

По данных морфометрического исследования отмечены секторальное истончение минимальной ширины нейроретинального пояска в верхневисочном отделе, выраженное истончение толщины пСНВС в носовом и нижневисочном отделах, истончение слоя ганглиозных клеток сетчатки во всех квадрантах в пара- и перифовеолярной областях **(см. рис. 5)**.

Таким образом, на основании жалоб, данных анамнеза, соматического и неврологического статуса, нейропсихологического статуса, лабораторной диагностики с исключением причин обратимых КН, данных инструментальных исследований у пациента диагностирована возможная болезнь Альцгеймера с поздним началом, додементная стадия, УКН нейродегенеративного характера. Сочетанное заболевание: ПОУГ.

Пациенту были даны рекомендации по контролю уровня АД, ЧСС, регулярной умеренной физической активности, социальной активности, когнитивному тренингу, здоровому питанию («средиземноморская» диета). К терапии был добавлен холина альфосцерат 800 мг утром и 400 мг днем в течение 6 мес, этилметилгидроксипиридина сукцинат 250 мг 3 раза в сутки в течение 1 мес. Рекомендованы динамическое наблюдение у невролога, повторная оценка нейропсихического статуса через 6 мес.

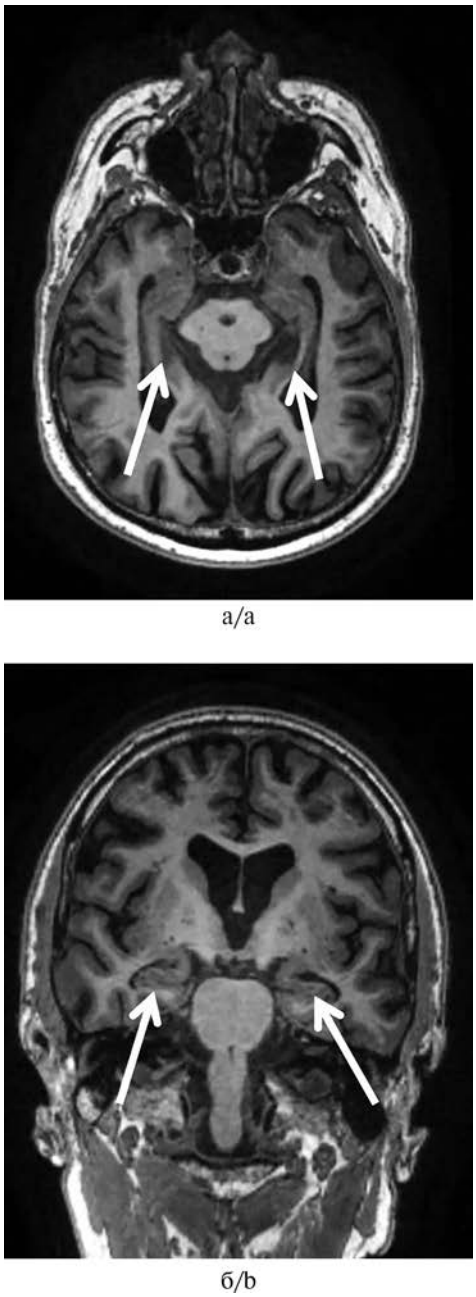

***Рис. 4.* МРТ. Аксиальная и коронарная реконструкции Т1-взвешенного изображения.**
Стрелками отмечены гиппокампы с признаками умеренного снижения объема. а — аксиальный срез; б — коронарный срез.

***Fig. 4.* MRI. Axial and coronal reconstructions of T1-weighted images.**
The arrows mark the hippocampus with signs of a moderate decrease in volume. a — axial section; b — coronal section.

Обсуждение

Представлен пациент старческого возраста (77 лет) с развивающимися КН, которые в течение последних 3 лет постепенно прогрессируют и в настоящее время достигают уровня УКН. В течение 15 лет наблюдается у офтальмолога с диагнозом ПОУГ; имеется отягощенный наследственный анамнез у матери и тети — глаукома. Эпидемиологические

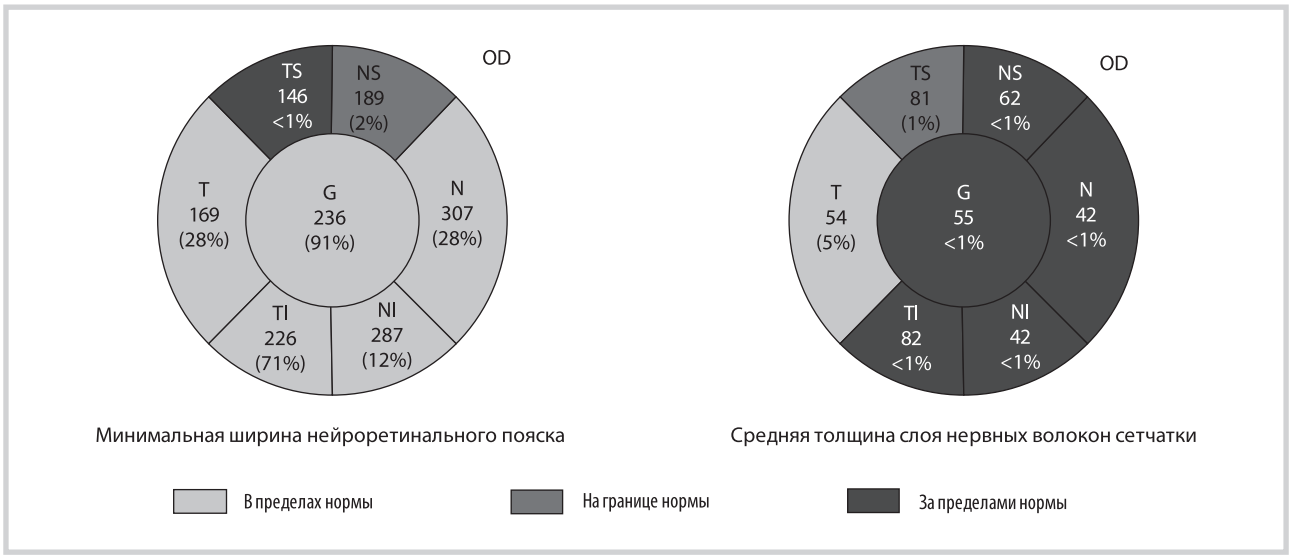

Рис. 5. **Показатели минимальной ширины нейроретинального пояска, толщины пСНВС по данным ОКТ правого глаза.**
NS — верхний носовой; N — носовой; NI — нижний носовой; TI — нижний темпоральный; T — темпоральный; TS — верхний темпоральный; G — глобальные потери.

Fig. 5. **The indicators of the minimum rim width, the thickness of the pRNFL according to the OCT right eye.**
NS — Nasal Superior; N — Nasal; NI — Nasal Inferior; TI — Temporal Inferior; T — Temporal; TS — Temporal Superior; G — global loss.

исследования показывают, что существует высокая степень коморбидности ПОУГ и БА, распространенность глаукомы у больных БА, по данным разных авторов, составляет около 25% по сравнению с 5—6% в контрольной группе, сопоставимой по возрасту [26]. Учитывая взаимосвязь этих двух заболеваний и то, что ПОУГ может регистрироваться задолго до клинических проявлений БА, как это было в случае с нашим пациентом, наличие ПОУГ в анамнезе может рассматриваться как ранний предиктор БА.

Подтверждение диагноза БА у осмотренного нами пациента было основано на оценке жалоб, анамнеза, данных нейропсихического статуса и инструментальных исследований. В пользу диагноза также свидетельствовали отсутствие изменений в соматическом и неврологическом статусе, данные лабораторной диагностики, исключающие наличие причин обратимых КН.

О нейродегенеративной природе КН свидетельствовали, прежде всего, нарушения памяти, которые были отмечены пациентом, а также регистрировались при проведении нейропсихологического обследования. Среди жалоб у пациента отмечались забывчивость, сложности при запоминании новой информации. Снижение памяти имело прогрессирующий характер; оно возникло без видимых причин и не было связано с какими-либо событиями. При этом у пациента отмечалось снижение памяти на недавние события и кратковременную оперативную память, что является характерным ранним признаком при типичной форме БА [2].

Данные нейропсихологического обследования показали, что при выполнении задания из шкалы МоСА субтеста на память непосредственное воспроизведение было сохранно, при этом у пациента отмечались трудности при отсроченном воспроизведении с неэффективностью категориальных подсказок и наличием ложных узнаваний при использовании подсказок множественного выбора, что указывает на нарушение семантического кодирования памяти и свидетельствует о гиппокампальном типе нарушений памяти, которое характерно для пациентов с нейродегенеративной патологией. Нарушения памяти также зарегистрированы в тесте запоминания 10 слов по А.Р. Лурия: незначительное снижение отмечалось при непосредственном воспроизведении и более выраженное — при отсроченном.

Следует отметить, что, помимо мнестических расстройств, типичными клиническими проявлениями БА являются речевые нарушения по типу амнестической афазии с постепенным нарастанием выраженности речевых расстройств. У осмотренного нами пациента отмечались только жалобы на трудности при подборе слов, при нейропсихическом тестировании, наличия аномии при назывании реальных и нарисованных предметов выявлено не было, что характерно для клинической картины типичной БА на ранних стадиях. Однако у пациента наблюдались изменения при проведении теста беглости речи. Так, отмечалось более выраженное снижение категориальных ассоциаций (8 слов) при сохранном назывании литеральных ассоциаций (13 слов), что может свидетельствовать о нарушении семантической памяти и характерно для пациентов с БА [27]. При оценке зрительно-пространственных функций отмечались некоторые сложности при самостоятельном рисовании и копировании часов, однако они не были выраженными. Не было выявлено нарушений конструктивного праксиса, появление которых характерно для более развернутых стадий типичной БА [2].

Таким образом, преобладающими нарушениями при нейропсихологическом обследовании были мнестические расстройства гиппокампального типа. Интегративная оценка когнитивных функций по данным шкалы МоСА — наиболее чувствительной шкале для верификации додементных когнитивных функций, по сравнению с MMSE, — показала наличие УКН. Учитывая, что в нейропсихологическом профиле преобладали КН нейродегенеративного характера с более выраженным нарушением функции памяти, УКН можно отнести к амнестическому типу, что соответствует клинической картине БА, а также согласуется с диагнозом

ПОУГ, так как ПОУГ относится к заболеваниям нейродегенеративного характера.

Наиболее характерными нейровизуализационными паттернами БА являются преобладание атрофических изменений медиальных отделов височной доли (особенно гиппокампа), а также наличие более выраженных атрофических изменений в области теменных отделов головного мозга, что и было обнаружено у обследованного нами пациента по данным МРТ головного мозга. При этом постпроцессинговая обработка данных — МРТ-морфометрия — позволяет наиболее точно оценивать объем структур головного мозга, толщины коры и избегать ошибочных суждений, которые могут встречаться при использовании только визуальной оценки по данным структурной МРТ головного мозга.

По результатам ОКТ отмечены секторальное истончение минимальной ширины нейроретинального пояска в верхневисочном отделе, выраженное истончение толщины пСНВС в носовом и нижневисочном отделах, истончение слоя ганглиозных клеток сетчатки во всех квадрантах в пара- и перифовеолярной областях, что указывает на нейродегенеративный характер изменений сетчатки глаза, характерных для пациентов с БА, и согласуется с ранее проведенными работами [28—30].

Интересно, что ОКТ обладает не только диагностическим, но и, возможно, дифференциально-диагностическим потенциалом. Так, нами было проведено исследование, в котором оценивались слои сетчатки с помощью ОКТ у пациентов с БА, сосудистой деменцией и глаукомой, по результатам которого было выявлено, что при БА дегенеративные изменения сетчатки наблюдаются в перифовеальной области, а при сосудистой деменции — в фовеальной (центральной) области [13].

Учитывая вышеизложенные данные, пациенту был установлен диагноз вероятной БА, даны рекомендации и назначена терапия, соответствующая тяжести когнитивного дефицита. В соответствии с клиническими рекомендациями «Когнитивные нарушения у лиц пожилого и старческого возраста» при наличии УКН у пациентов с БА не показано назначение антидементной терапии [2].

Заключение

Таким образом, комплексное использование таких методов, как МРТ-морфометрия и ОКТ сетчатки, является перспективным для ранней диагностики БА. В связи с тем, что наличие ПОУГ может рассматриваться как предиктор развития БА, в рамках общей или углубленной диспансеризации населения среднего возраста может выполняться скрининг данной когорты больных с последующим направлением на осмотр невролога, оценку нейропсихологического статуса для раннего выявления КН и проведения МРТ головного мозга (для уточнения диагноза — МРТ-морфометрия).

Также комплексный подход с использованием нейровизуализационных маркеров по данным МРТ-морфометрии и офтальмологических маркеров БА по данным ОКТ сетчатки может повышать точность диагностики заболевания, что, учитывая ограничения применения эталонных биомаркеров, играет важную роль в дифференциальной диагностике БА в РФ.

Авторы заявляют об отсутствии конфликта интересов.
The authors declare no conflict of interest.

ЛИТЕРАТУРА/REFERENCES

1. *Деменция. Информационный бюллетень ВОЗ. Сентябрь 2021 г. Dementia. Who fact sheet. September 2021.* (In Russ.). https://www.who.int/ru/news/item/02-09-2021-world-failing-to-address-dementia
2. Боголепова А.Н., Васенина Е.Е., Гомзякова Н.А. и др. Клинические рекомендации «Когнитивные расстройства у пациентов пожилого и старческого возраста». *Журнал неврологии и психиатрии им. С.С. Корсакова*. 2021;121(10-3):6-137.
Bogolepova AN, Vasenina EE, Gomzyakova NA, et al. Clinical Guidelines for Cognitive Disorders in Elderly and Older Patients. *Zhurnal Nevrologii i Psikhiatrii im. S.S. Korsakova*. 2021;121(10-3):6-137. (In Russ.). https://doi.org/10.17116/jnevro20211211036
3. Rowe CC, Ellis KA, Rimajova M, et al. Amyloid imaging results from the Australian Imaging, Biomarkers and Lifestyle (AIBL) study of aging. *Neurobiol Aging*. 2010;31(8):1275-1283. https://doi.org/10.1016/j.neurobiolaging.2010.04.007
4. Donohue MC, Sperling RA, Petersen R, et al.; Alzheimer's Disease Neuroimaging Initiative. Association Between Elevated Brain Amyloid and Subsequent Cognitive Decline Among Cognitively Normal Persons. *JAMA*. 2017;317(22):2305-2316. https://doi.org/10.1001/jama.2017.6669
5. Aisen PS, Jimenez-Maggiora GA, Rafii MS, et al. Early-stage Alzheimer disease: getting trial-ready. *Nat Rev Neurol*. 2022;18(7):389-399. https://doi.org/10.1038/s41582-022-00645-6
6. Ковтун О.П., Волкова Л.И., Кодинцев А.Н. Современные аспекты диагностики болезни Альцгеймера. *Уральский медицинский журнал*. 2019;8:5-13.
Kovtun OP, Volkova LI, Kodincev AN. Modern aspects of Alzheimer's disease diagnostic. *Ural medical journal*. 2019;8:5-13. (In Russ.).
7. Bruen PD, McGeown WJ, Shanks MF, Venneri A. Neuroanatomical correlates of neuropsychiatric symptoms in Alzheimer's disease. *Brain*. 2008;131(9):2455-2463. https://doi.org/10.1093/brain/awn151
8. Синицын В.Е., Гридин В.Н., Перепелова Е.М., Перепелов В.А. Роль методов количественного анализа данных магнитно-резонансной томографии в диагностике болезни Альцгеймера на ранней стадии заболевания. *Вестник рентгенологии и радиологии*. 2017;98(5):269-274.
Sinitsyn VE, Gridin VN, Perepelova EM, Perepelov VA. The role of methods for quantitative analysis of magnetic resonance imaging data in the diagnosis of Alzheimer's disease at an early stage. *Vestnik Rentgenologii i Radiologii (Russian Journal of Radiology)*. 2017;98(5):269-274. (In Russ.). https://doi.org/10.20862/0042-4676-2017-98-5-269-274
9. Емелин А.Ю., Одинак М.М., Лобзин В.Ю. и др. Современные возможности нейровизуализации в дифференциальной диагностике когнитивных нарушений. *Неврология, нейропсихиатрия, психосоматика*. 2012;4(2S):51-55.
Emelin AY, Odinak MM, Lobzin VYu, et al. Current capacities for neuroimaging in the differential diagnosis of cognitive impairments. *Neurology, Neuropsychiatry, Psychosomatics*. 2012;4(2S):51-55. (In Russ.). https://doi.org/10.14412/2074-2711-2012-2509
10. Лобзин В.Ю., Киселев В.Н., Фокин В.А. и др. Применение магнитно-резонансной морфометрии в диагностике болезни Альцгеймера и сосудистых когнитивных нарушений. *Вестник Российской военно-медицинской академии*. 2013;3:43.
Lobzin VYu, Kiselev VN, Fokin VA, et al. Application of magnetic resonance morphometry in the diagnosis of Alzheimer's disease and vascular cognitive disorders. *Vestnik Rossiyskoy Voenno-Meditsinskoy Akademii (Bulletin of the Russian Military Medical Academy)*. 2013;3:43. (In Russ.).

11. Armstrong RA. Visual field defects in Alzheimer's disease patients may reflect differential pathology in the primary visual cortex. *Optom Vis Sci*. 1996;73(11):677-682. https://doi.org/10.1097/00006324-199611000-00001

12. Лобзин В.Ю., Мальцев Д.С., Струментова Е.С. и др. Офтальмологические маркеры болезни Альцгеймера. *Медицинский алфавит*. 2022;(1):47-53.
Lobzin VYu, Maltsev DS, Strumentova ES, et al. Ophthalmological markers of Alzheimer's disease. *Medical alphabet*. 2022;(1):47-53. (In Russ.). https://doi.org/10.33667/2078-5631-2022-1-47-53

13. Боголепова А.Н., Махнович Е.В., Журавлева А.Н. Связь когнитивных нарушений и изменений нейроархитектоники сетчатки. *Журнал неврологии и психиатрии им. С.С. Корсакова*. 2020;120(9):7-13.
Bogolepova AN, Makhnovich EV, Jyravleva AN. The relationship between cognitive impairment and changes in retinal neuroarchitectonics. *Zhurnal Nevrologii i Psikhiatrii im. S.S. Korsakova*. 2020;120(9):7-13. (In Russ.). https://doi.org/10.17116/jnevro20201200917

14. Боголепова А.Н., Махнович Е.В., Журавлева А.Н. Зрительные нарушения и болезнь Альцгеймера. *Фарматека*. 2017;2(4):13325-13373.
Bogolepova AN, Makhnovich EV, Zhuravleva AN. Visual disorders and Alzheimer's disease. *Pharmateca*. 2017;2(4):13325-13373. (In Russ.).

15. Еричев В.П., Панюшкина Л.А., Фомин А.В. Оптическая когерентная томография сетчатки и зрительного нерва в диагностике болезни Альцгеймера. *Глаукома*. 2013;1:5-10.
Enriched VP, Panyushkina LA, Fomin AV. Optical coherence tomography of the retina and optic nerve in the diagnosis of Alzheimer's disease. *Glaucoma*. 2013;1:5-10. (In Russ.).

16. Ascaso FJ, Cruz N, Modrego PJ, Lopez-Anton R, et al. Retinal alterations in mild cognitive impairment and Alzheimer's disease: an optical coherence tomography study. *J Neurol*. 2014;261(8):1522-1530. https://doi.org/10.1007/s00415-014-7374-z

17. He XF, Liu YT, Peng C, et al. Optical coherence tomography assessed retinal nerve fiber layer thickness in patients with Alzheimer's disease: a meta-analysis. *Int J Ophthalmol*. 2012;5(3):1-5.

18. Боголепова А.Н., Махнович Е.В., Коваленко Е.А., Осиновская Н.А. Потенциальные биомаркеры ранней диагностики болезни Альцгеймера и первичной открытоугольной глаукомы. *Журнал неврологии и психиатрии им. С.С. Корсакова*. 2022;122(9):7-52.
Bogolepova AN, Makhnovich EV, Kovalenko EA, Osinovskaya NA. Potential biomarkers of early diagnosis of Alzheimer's disease. *Zhurnal Nevrologii i Psikhiatrii im. S.S. Korsakova*. 2022;122(9):7-52. (In Russ.). https://doi.org/10.17116/jnevro20221220917

19. Науменко А.А., Громова Д.О., Трофимова Н.В., Преображенская И.С. Диагностика и лечение болезни Альцгеймера. *Неврология, нейропсихиатрия, психосоматика*. 2016;8(4):91-97.
Naumenko AA, Gromova DO, Trofimova NV, Preobrazhenskaya IS. Diagnosis and treatment of Alzheimer's disease. *Neurology, Neuropsychiatry, Psychosomatics*. 2016;8(4):91-97. (In Russ.).

20. Козловский С.А., Величковский Б.Б., Вартанов А.В. и др. Роль областей цингулярной коры в функционировании памяти человека. *Экспериментальная психология*. 2012;5(1):12-22.
Kozlovsky SA, Velichkovsky BB, Vartanov AV, et al. The role of areas of the cingular cortex in the functioning of human memory. *Exp Psyhol*. 2012;5(1):12-22. (In Russ.).

21. Swaminathan S, Risacher SL, Yoder KK, et al. Alzheimer's Disease Neuroimaging Initiative. Association of plasma and cortical amyloid beta is modulated by APOE ε4 status. *Alzheimers Dement*. 2014;10(1):9-18. https://doi.org/10.1016/j.jalz.2013.01.007

22. Pérez-Grijalba V, Romero J, Pesini P, et al. Plasma Aβ42/40 Ratio Detects Early Stages of Alzheimer's Disease and Correlates with CSF and Neuroimaging Biomarkers in the AB255 Study. *J Prev Alzheimers Dis*. 2019;6(1):34-41. https://doi.org/10.14283/jpad.2018.41

23. Palmqvist S, Janelidze S, Stomrud E, et al. Performance of Fully Automated Plasma Assays as Screening Tests for Alzheimer Disease-Related β-Amyloid Status. *JAMA Neurol*. 2019;76(9):1060-1069. https://doi.org/10.1001/jamaneurol.2019.1632

24. Боголепова А.Н., Махнович Е.В., Журавлева А.Н. Коморбидность болезни Альцгеймера и геронтоофтальмологических заболеваний. *Журнал неврологии и психиатрии им. С.С. Корсакова*. 2019;119(9):17-22.
Bogolepova AN, Makhnovich EV, Zhuravleva AN. Comorbidity of Alzheimer's disease and gegontophtalmic pathology. *Zhurnal Nevrologii i Psikhiatrii im. S.S. Korsakova*. 2019;119(9):17-22. (In Russ.). https://doi.org/10.17116/jnevro201911909117

25. Wagner SK, Hughes F, Cortina-Borja M, et al. AlzEye: longitudinal record-level linkage of ophthalmic imaging and hospital admissions of 353 157 patients in London, UK. *BMJ Open*. 2022;12(3):058552. https://doi.org/10.1136/bmjopen-2021-058552

26. Mancino R, Martucci A, Cesareo M, et al. Glaucoma and Alzheimer Disease: One Age-Related Neurodegenerative Disease of the Brain. *Curr Neuropharmacol*. 2018;16(7):971-977. https://doi.org/10.2174/1570159X16666171206144045

27. Коберская Н.Н., Ковальчук Н.А. Болезнь Альцгеймера с ранним дебютом. *Медицинский совет*. 2019;1:10-16.
Koberskaya NN, Kovalchuk NA. Alzheimer's disease with an early debut. *Meditsinsky Sovet*. 2019;1:10-16. (In Russ.). https://doi.org/10.21518/2079-701X-2019-1-10-16

28. Боголепова А.Н., Журавлева А.Н., Махнович Е.В. Перспективы диагностики болезни Альцгеймера с использованием оптической когерентной томографии. *Журнал неврологии и психиатрии им. С.С. Корсакова*. 2017;117(9):112-117.
Bogolepova AN, Zhuravleva AN, Makhnovich EV. Perspectives of the diagnosis of Alzheimer's disease using optic coherent tomography. *Zhurnal Nevrologii i Psikhiatrii im. S.S. Korsakova*. 2017;117(9):112-117. (In Russ.). https://doi.org/10.17116/jnevro201711791112-117

29. Chan VTT, Sun Z, Tang S, et al. Spectral-Domain OCT Measurements in Alzheimer's Disease: A Systematic Review and Meta-analysis. *Ophthalmology*. 2019;126(4):497-510. https://doi.org/10.1016/j.ophtha.2018.08.009

30. Thomson KL, Yeo JM, Waddell B, et al. A systematic review and meta-analysis of retinal nerve fiber layer change in dementia, using optical coherence tomography. *Alzheimers Dement (Amst)*. 2015;1(2):136-143. https://doi.org/10.1016/j.dadm.2015.03.001

Поступила 15.03.2023
Received 15.03.2023
Принята к печати 15.03.2023
Accepted 15.03.2023