Журнал неврологии и психиатрии им. С.С. Корсакова
2022, т. 122, №10, с. 133–137
https://doi.org/10.17116/jnevro2022122101133

S.S. Korsakov Journal of Neurology and Psychiatry
2022, vol. 122, no. 10, pp. 133–137
https://doi.org/10.17116/jnevro2022122101133

Мультифокальная лейкоэнцефалопатия и острый инсульт после инфицирования вирусом SARS-CoV-2

© О.В. ВОРОБЬЕВА

ФГБОУ ВО «Чувашский государственный университет им. И.Н. Ульянова» Минздрава России, Чебоксары, Россия

Резюме

Представлено описание клинического случая развития мультифокальной лейкоэнцефалопатии и кровоизлияния после инфицирования SARS-CoV-2 на фоне болезни Альцгеймера у больной 67 лет. Больная была госпитализирована бригадой скорой медицинской помощи. По КТ головного мозга были выявлены признаки инфаркта мозга в бассейне левой средней мозговой артерии с геморрагической трансформацией, множественные очаги пониженной плотности, не накапливающие контраст в белом веществе головного мозга, наличие серповидных очагов в мозжечке. На КТ органов грудной клетки выявлены двусторонний диффузный COVID-ассоциированный пневмонит, альвеолит. Поражено 75%. ПЦР-тест на COVID-19 положительный. Было начато лечение, внезапно наступил летальный исход. При секционном исследовании в головном мозге выявлены признаки ишемического инфаркта головного мозга и мультифокальной лейкоэнцефалопатии — очаги демиелинизации (от 1 мм до 1 см) имели мультифокальный характер поражения, располагались в различных отделах белого вещества головного мозга. Отмечались фибриноидный некроз стенок сосудов, деструктивно-продуктивный васкулит, ишемические мелкофокусные периваскулярные некрозы, ишемические поражения нейронов и клеток глии, спонгиоз нейронального, глиального характера. Причиной смерти пациентки явилась коронавирусная инфекция COVID-19, вызвавшая диффузный вирусный COVID-ассоциированный пневмонит, альвеолит с развитием острого респираторного дистресс-синдрома взрослых, респираторной недостаточности и COVID-ассоциированный ишемический инфаркт, мультифокальную лейкоэнцефалопатию (или маляцию), отек головного мозга, на фоне морфологических изменений головного мозга.

Ключевые слова: *болезнь Альцгеймера, COVID-19, инсульт головного мозга, мультифокальная лейкоэнцефалопатия.*

Информация об авторе:
Воробьева О.В. — https://orcid.org/0000-0003-3259-3691
Автор, ответственный за переписку: Воробьева О.В. — e-mail: olavorobeva@mail.ru

Как цитировать:
Воробьева О.В. Мультифокальная лейкоэнцефалопатия и острый инсульт после инфицирования вирусом SARS-CoV-2. *Журнал неврологии и психиатрии им. С.С. Корсакова*. 2022;122(10):133–137. https://doi.org/10.17116/jnevro2022122101133

A rare case of multifocal leukoencephalopathy and cerebral stroke after SARS-CoV-2 infection

© O.V. VOROBEVA

Ulyanov Chuvash State University, Cheboksary, Russia

Abstract

A case of the development of multifocal leukoencephalopathy and hemorrhage after infection with SARS-CoV-2 in a female patient with Alzheimer's disease, aged 67 years, is described. The patient was hospitalized by an ambulance. Computed tomography (CT) of the brain showed the signs of cerebral infarction in the basin of the left middle cerebral artery with hemorrhagic transformation, multiple low-density foci that do not accumulate contrast in the white matter of the brain, the presence of sickle-shaped lesions in the cerebellum. CT of the chest revealed bilateral diffuse COVID-associated pneumonitis, alveolitis. The percentage of lesion was 75%. A smear express test for a new coronavirus infection was positive. Treatment was started, and a sudden death occurred. A sectional study in the brain revealed signs of ischemic cerebral infarction and multifocal leukoencephalomalacia — foci of demyelination (from 1 mm to 1 cm) had a multifocal lesion located in different parts of the white matter. Fibrinoid necrosis of vessel walls, destructive-productive vasculitis, ischemic small-focal perivascular necrosis, ischemic lesions of neurons and glial cells, neuronal and glial spongiosis were noted. In conclusion, the cause of death of the patient was a new coronavirus infection COVID-19, which caused diffuse viral COVID-associated pneumonitis, alveolitis with the development of acute respiratory distress syndrome in adults, respiratory failure and COVID-associated ischemic infarction, multifocal leukoencephalopathy (or malacia), cerebral edema complicated by neuromorphological changes in the brain.

Keywords: *Alzheimer's disease, COVID-19, cerebral stroke, multifocal leukoencephalopathy.*

Information about the author:
Vorobeva O.V. — https://orcid.org/0000-0003-3259-3691
Corresponding author: Vorobeva O.V. — e-mail: olavorobeva@mail.ru

To cite this article:
Vorobeva OV. A rare case of multifocal leukoencephalopathy and cerebral stroke after SARS-CoV-2 infection. *S.S. Korsakov Journal of Neurology and Psychiatry = Zhurnal nevrologii i psikhiatrii imeni S.S. Korsakova*. 2022;122(10):133–137. (In Russ.).
https://doi.org/10.17116/jnevro2022122101133

Болезнь Альцгеймера (БА) представляет распространенную форму дегенеративной деменции позднего возраста с прогрессирующей гибелью нервных клеток и нейропатологическими признаками [1—3]. Число больных, по разным эпидемиологическим данным, варьирует от 4% в возрасте 70 лет и старше до 32% в возрасте свыше 85 лет [4—7]. У лиц с нейродегенеративной патологией в структурах мозга выявлена десятикратно увеличенная экспрессия гена *ACE2* в сравнении с таковой у сопоставимых по возрасту лиц без БА [9]. Поэтому пациенты с БА имеют повышенный риск развития осложнений при инфекции COVID-19. Одним из возможных путей проникновения вируса SARS-CoV-2 в клетки мозга является его взаимодействие с рецепторами ACE2. В головном мозге ACE2 экспрессируется глией, нейронами и эндотелиоцитами кровеносных сосудов, что делает мозг более уязвимым для инфекции COVID-19 [8—13]. Вирусная нейроинвазия достигается несколькими путями: транссинаптически через инфицированные нейроны; трансэндотелиально через поврежденный эндотелий церебральных сосудов или миграцией лейкоцитов через гематоэнцефалический барьер. Инвазия вируса COVID-19 в ЦНС может обусловить неврологические осложнения: острое нарушение мозгового кровообращения, признаки поражения кортикоспинального тракта, менингит, энцефалит и энцефалопатию [11, 12]. В литературе имеются сведения о возникновении кровоизлияния в головном мозге при БА. Однако нет данных о развитии мультифокальной лейкоэнцефалопатии и кровоизлияния на фоне морфологических изменений в головном мозге. Случай редкий и представляет интерес для специалистов широкого профиля, поскольку мультифокальная лейкоэнцефалопатия является тяжелым заболеванием ЦНС, которое приводит к демиелинизации структур головного мозга. В связи с несомненной актуальностью проблемы представлено описание клинического случая развития мультифокальной лейкоэнцефалопатии и кровоизлияния после инфицирования SARS-CoV-2 на фоне БА.

Клиническое наблюдение

Больная *В.М.*, 67 лет, поступила в сопровождении бригады Скорой медицинской помощи в неврологогическое отделение БУ «Новочебоксарская горбольница» Минздрава Чувашии с подозрением на острое нарушение мозгового кровообращения. Жалобы и анамнез собраны со слов дочери. Больна около 1 нед: несколько дней беспокоила субфебрильная температура тела, принимала обезболивающие, противовирусные средства. Затем в течение 2 дней температура тела поднималась до 38,1 °С (в вечернее время), появился сухой малопродуктивный кашель, стала сонливой, апатичной. Развился эпилептический припадок. При измерении артериального давления (АД) показатели были в пределах 190/90 мм рт.ст. Была вызвана бригада Скорой медицинской помощи и пациентка была доставлена в диагностическое отделение, где была проведена КТ головного мозга: обскурация чечевицеобразных ядер, точечное повышение плотности средней мозговой артерии (СМА), признак гиперденсивной СМА. КТ-признаки инфаркта мозга в бассейне левой СМА с геморрагической трансформацией. Кистозно-атрофические и глиозные изменения в затылочно-теменных долях постишемического характера. Множественные очаги пониженной плотности, не накапливающие контраст в белом веществе головного мозга, наличие серповидных очагов в мозжечке. Проведена КТ органов грудной клетки, выявлены двусторонний диффузный COVID-ассоциированный пневмонит, альвеолит. Поражено 75%. Клинически диагноз COVID-19 был поставлен на основании типичной клинической картины и положительного теста ПЦР в мазках из носоглотки.

Из анамнеза известно, что в течение многих лет наблюдалась по поводу деменции альгеймерского типа. В анамнезе расстройств ретикулоэндотелиальной системы (лейкемия, лимфома) синдром Вискотта—Олдрича не выявлен. Были жалобы (со слов дочери) на развитие когнитивного дефицита, который определялся сочетанием расстройств памяти, нарушением интеллектуальной деятельности, тревожностью, иногда расторможенностью. Первоначально в бóльшей мере страдала кратковременная память, а отдаленные события больная помнила хорошо, однако спустя несколько лет эти функции нарушились. В последние годы к мнестическим расстройствам присоединились речевые нарушения по типу амнестической афазии, апракто-агностические нарушения в виде пространственной и соматотопической апраксии и агнозии. Была проведена МРТ головного мозга: выявлены церебральная атрофия, кистозно-атрофические и глиозные изменения в затылочно-теменных долях постишемического характера. Методами функциональной нейровизуализации (позитронно-эмиссионная томография, однофотонная эмиссионная КТ) выявлены снижение кровотока в медиобазальных отделах лобных, глубинных и задних височных и теменных долей головного мозга. Лечилась в/в введением церебролизина 10 мл капельно №20, мемантином в дозе 10 мг/сут, донепезилом 5 мг на ночь (перед сном) курсами в течение 6 нед. Лечение контролировалось дочерью.

Объективно при поступлении в стационар: АД 185/90 мм рт.ст., пульс 57 уд. в 1 мин, телосложение гипостеническое, подкожно-жировая клетчатка равномерно распределена. Рост 158 см, масса тела 56 кг. Неврологический статус: правосторонняя гемиплегия, гемигипестезия справа, афазия, парез взора вправо, дисфагия.

В легких дыхание ослабленное с жестким оттенком, преимущественно ниже угла лопатки с обеих сторон, укорочение перкуторного звука, мелкопузырчатые хрипы. Частота дыхательных движений 36 в 1 мин. Со стороны сердеч-

но-сосудистой системы: ослаблен I тон сердца, выслушивался систолический шум на верхушке, частота сердечных сокращений 95 уд. в 1 мин. Со стороны пищеварительной системы: язык обложен белым налетом, живот мягкий, при пальпации безболезненный, печень безболезненная, на уровне края реберной дуги.

Лабораторные методы: анализ крови на ВИЧ отрицательный, Anti-CMV-IgM, Antitoxo-IgM отрицательный.

Общий анализ крови: л. 1,20 (3,39—8,86) 10^9/л, эр. 4,62 (3,91—5,31) 10·12/л, Hb 134 (111—147) г/л, гематокрит 38,6 (36.9—49,1)%, тр. 142 (171—388) 10^9/л, тромбокрит 0,16 (0,19—0,41)%, н. 1,86 (1,50—5,00) 10^9/л, лимф. 0,11 (1,05—2,87) 109/л, мон. 0.12 (0,22—0,63) 10^9/л, э. 0 (0,03—0,27) 109/л, б. 0,01 (0,00—0,07) 10^9/л, СОЭ: 19,0 (0,0—35,0) мм/ч. Биохимический анализ крови: креатинфосфокиназа — ВВ 1355,0 (<170) Ед/л, мочевина 6,5 (2,8—8,3) ммоль/л, билирубин общий 9,9 (2,0—21,0) мкмоль/л, билирубин прямой 0,5 (0,1—5,1) мкмоль/л, альбумин 50,5 (55,8—66,1)%, фосфатаза щелочная 82,9 (30,0—120,0) Ед/л, холестерин общий 6,80 (3,50—5,20) ммоль/л, аспартатаминотрансфераза 54,9 (1,0—35,0) Ед/л, креатинин 116,9 (44,0—106,0) мкмоль/л, хлориды 102,0 (98,0—108,0) ммоль/л, калий 3,7 (3,5—5,3) ммоль/л, натрий 147,0 (138,0—153,0) ммоль/л. железо 8,3 (10,7—32,2) мкмоль/л, С-реактивный белок 33 (0—6) мг/л, амилаза крови 85,0 (22,0—100.0) Ед/л. Общий белок 74,6 (65,0—85,0) г/л, кальций общий 2,12 (2,20—2,65) ммоль/л, холинэстераза 3216,0 (4000,0—12000,0) Ед/л, альбумин 38,0 (35,0—52,0) г/л, ферритин 235,3 (20,0—200,0) нг/мл, лактатдегидрогеназа 411,4 (10,0—250,0) Ед/л. Глюкоза крови 5,14 (3,50—5,90) ммоль/л, коагулограмма: D-димер 814,00 (0,00—440,00) нг/мл, АЧТВ 90,4 (23,0—34,7) с, протромбиновый индекс 80,7 (80,0—125,0)%, МНО 1,28 (0,81—1,25), фибриноген 8,2 (1,6—4,0) г/л, протромбиновое время 13,5 (9,0—14,0) с.

Электрокардиограмма: а) отклонение электрической оси влево (от 00 до –900); б) RI >10 мм; в) S (Q) avr >14 мм; г) Tavr >0 при S (Q) ⩾Ravr; д) Rv5, v6 >16 мм; е) Ravl >7 мм; ж) T v5, v6 ⩽1 мм, при Rv5, v6 >10 мм и Tv1-v4 >0. ЧСС 95 уд. в 1 мин.

Согласно клиническим рекомендациям, было начато лечение. Внезапно произошла остановка сердечной и мозговой деятельности, реанимационные мероприятия были неэффективны, констатирована биологическая смерть. Выставлен клинический диагноз основной: новая коронавирусная инфекция, подтвержденная. Диагноз конкурирующий: цереброваскулярная болезнь: острое нарушение мозгового кровообращения: инфаркт мозга в бассейне левой СМА с геморрагической трансформацией. Мультифокальная лейкоэнцефалопатия. Правосторонняя гемиплегия, гемигипестезия справа, афазия, парез взора вправо, дисфагия. БА. Осложнения основного заболевания: двусторонний диффузный вирусный COVID-ассоциированный пневмонит, альвеолит, тяжелое течение. Сопутствующий диагноз: гипертоническая болезнь, контролируемая. Гипертрофия левого желудочка.

На секционном исследовании дыхательные пути свободно проходимы, слизистая оболочка трахеи розово-красного цвета, с мелкоточечными кровоизлияниями. В плевральных полостях с двух сторон по 50,0 мл розово-желтоватой жидкости. Висцеральная и париетальная плевра чистая, спаек и наложений не выявлено. Легкие в плевральных полостях лежат свободно, спаек и сращений с париетальной плеврой не обнаружено. Пальпаторно отмечаются неравномерное уплотнение легких, местами до печеночной плотности. На разрезах легкие красные, при надавливании с поверхности разрезов стекает красноватая жидкость. Бронхи проходимы, слизистая оболочка отечная, с мелкоточечными кровоизлияниями. Гистологически выявлялось венозно-капиллярное полнокровие, эритроцитарные стазы, слабый внутрисосудистый лейкоцитоз, пристеночное стояние лейкоцитов, внутриальвеолярный отек. Легочная ткань неравномерной воздушности, участки ателектазов/дистелектазов. На фоне распространенного альвеолярного отека просветы альвеол заполнены геморрагическим экссудатом. Выявлялись признаки диффузного альвеолярного повреждения — некроз эндотелиальных и эпителиальных клеток с коллапсом альвеол. Определялись гиалиновые мембраны, повторяющие контуры стенок альвеол **(рис. 1, 2 на цв. вклейке)**.

Межальвеолярные перегородки утолщены, отечные, со слабой лейкоцитарной инфильтрацией. Периваскулярный отек. В просветах отдельных альвеол гомогенные эозинофильные глобулы.

Мягкие ткани головы и кости черепа без видимых и пальпируемых повреждений. Твердая мозговая оболочка влажная, блестящая, в синусах ее жидкая кровь. Мягкая мозговая оболочка влажная, под ней скопление прозрачной жидкости, сосуды ее спавшиеся. Полушария головного мозга симметричные, извилины и борозды сглажены, с признаками атрофии. В субкортикальном и глубоком белом веществе, мозолистом теле определяются многочисленные мелкие микрокровоизлияния. На миндалинах мозжечка и стволе мозга имеется ямка вклинения в большое затылочное отверстие. Ткань мозга очень дряблая, на разрезах влажная, рисунок серого и белого вещества нечеткий, корковое вещество неравномерно истончено, белое вещество губчатого вида, определялись кистозно-глиозные изменения в левой теменно-затылочной долях. В затылочной и теменной долях левого полушария головного мозга с вовлечением базальных ядер выявлялся участок кашицеобразной консистенции, неправильной формы, сероватого цвета, размерами до 9×4×4 см с мелкими участками кровоизлияний.

Сосудистые сплетения спавшиеся. Сосуды основания мозга четкообразно утолщены, стенки уплотнены, просвет неравномерно сужен фиброзными бляшками (стеноз просвета артерий около 60%). При гистологическом исследовании: вещество мозга с участками разрежения за счет дистрофических и некротических изменений нервных клеток, с множественными мелкими кровоизлияниями **(рис. 3)**, скопление «бледных шаров» вокруг сосудов, артериологиалиноз, пикнолиз ядра, исчезновение субстанции (тельца) Ниссля. Очаги демиелинизации имели мультифокальный характер поражения, располагались в различных отделах белого вещества головного мозга. Стенки сосудов определялись с утратой слоистого строения, с фибриноидными изменениями, отечные. В зоне демиелинизации обнаруживался лизис олигодендроцитов, которые выявлялись набухшими, содержащими увеличенные ядра, определялась разрыхленность нейроглии **(рис. 4, 5 на цв. вклейке)**.

Выявлялся неравномерно выраженный периваскулярный и перицеллюлярный отек от умеренного до резко выраженного **(рис. 6, 7 на цв. вклейке)**, наличие липофусцина в нейроцитах **(рис. 8)**, вакуолизация цитоплазмы нейроцитов **(рис. 8—10 на цв. вклейке)**. Отмечалось изменение капилляров, характеризующееся их вздутием, агрегацией эритроцитов у сосудистой стенки, появлением в просвете сосудов лейкоцитов. Определялись расширенные сосуды,

стенка которых располагалась в тесном контакте с нейронами. Эритроциты с васкулярной стороны окружали нейроны с признаками апоптоза и гранулами пигмента в цитоплазме. Дистрофически-дегенеративные изменения нейроцитов, нейроны уменьшенные в размерах, вытянутой формы, со значительным количеством гиперхромного секрета в цитоплазме; определялись пикноморфные нейросекреторные элементы. Происходило обеднение коры пирамидными клетками. Выявлялись атрофические изменения вещества головного мозга, утрата нейронов и синапсов, грануловакуолярная дегенерация, сенильные бляшки и нейрофибриллярные клубки в неокортексе, а также амилоидная ангиопатия. Численность сенильных бляшек и нейрофибриллярных клубков в неокортексе >10 мм^2.

Нейрональная гибель и реактивный астроглиоз захватывали ассоциативные зоны затылочно-теменных отделов головного мозга.

Определялись неспецифические признаки: очаговая деструкция стенки сосуда, деструктивно-продуктивный васкулит, ишемические мелкофокусные некрозы. Ишемические поражения нейронов и клеток глии, спонгиоз нейронального, глиального характера. Признаки острого венозного полнокровия коры больших полушарий. Хроматолиз в ядрах эндотелиальных клеток.

В полости перикарда содержалось 20 мл прозрачной жидкости. Сердце было плотное, массой 380,0 г, размерами 13×10×8см, в полостях смешанные свертки крови. Толщина стенки правого желудочка 0,3 см, левого — 1,9 см. Миокард определялся дряблый, бледно-коричневый с многочисленными прожилками белесовато-серого цвета. Створки митрального и аортального клапанов были утолщены, уплотнены, чистые. Коронарные артерии с плотными неравномерно утолщенными стенками, просвет на поперечных разрезах сужен за счет атеросклеротических бляшек до 40%. Гистологически: отмечались неравномерное кровенаполнение миокарда, слабый отек межмышечной стромы, встречались гипертрофированные кардиомиоциты. Коронарные артерии с признаками коронаросклероза, периваскулярным кардиосклерозом от слабого до выраженного. Выявлялись небольшие очаги фрагментации, участки волнообразной деформации мышечных волокон миокарда.

Результат вирусологического исследования биоматериала: РНК коронавируса SARS-CoV-2 обнаружена. Результат вирусологического исследования секционного материала («Центр гигиены и эпидемиологии в Чувашской Республике — Чувашии» лаборатория вирусологических исследований и диагностики особо опасных инфекций»): РНК коронавируса SARS-CoV-2 обнаружена в ткани легких и головного мозга.

Выставлен патолого-анатомический диагноз: комбинированное заболевание (основное+фоновое): основное заболевание: 1. Новая коронавирусная инфекция COVID-19 (результат вирусологического исследования биоматериала: РНК коронавируса SARS-CoV-2 обнаружена; результат вирусологического исследования секционного материала («Центр гигиены и эпидемиологии в Чувашской Республике — Чувашии» лаборатория вирусологических исследований и диагностики особо опасных инфекций»): РНК коронавируса SARS-CoV-2 обнаружена в ткани легких и головного мозга.). 2. Цереброваскулярная болезнь: хроническая ишемия головного мозга. Стенозирующий атеросклероз сосудов головного мозга в стадии атероматоза и кальциноза (стеноз просвета артерий 60%) с формированием хронической ишемии головного мозга с атрофическими изменениями ткани головного мозга, дегенеративными изменениями нейроцитов, кистозно-глиозными изменениями в левой затылочной доле больших полушарий. Фоновое заболевание: 1. БА. 2. Гипертоническая болезнь с преимущественным поражением сердца: гипертрофия миокарда левого желудочка (масса сердца 380,0 г, толщина миокарда левого желудочка 1,9 см). Осложнения основного заболевания: двусторонний диффузный вирусный COVID-ассоциированный пневмонит, альвеолит. Острый респираторный дистресс-синдром взрослых. COVID-ассоциированный: мультифокальная лейкоэнцефалопатия, острый ишемический инфаркт головного мозга в бассейне левой СМА с поражением затылочной и теменной долей полушария с вовлечением базальных ядер и участками вторичного геморрагического пропитывания (размерами 9×4×4 см). Отек легких. Отек головного мозга. Сопутствующие заболевания: атеросклероз артерий сердца в стадии атероматоза и кальциноза.

Обсуждение

В представленном случае выявлен ишемический инфаркт головного мозга в бассейне левой СМА с поражением затылочных и теменных долей полушария с вовлечением базальных ядер и участками вторичного геморрагического пропитывания и признаками мультифокальной лейкоэнцефалопатии (чаще встречается у больных на фоне ослабленного клеточного иммунитета, что приводит к подострой прогрессирующей демиелинизации в ЦНС с развитием очаговой неврологической симптоматики и смерти, обычно в течение 9 мес). Представленный комплекс изменений имел некоторые особенности по сравнению с пациентами, инфицированными SARS-CoV-2 с развившимся инсультом. Помимо типичных признаков, выявлены участки мультифокальной демиелинизации, кровоизлияния, имеющие патоморфологические особенности — обычно признаки воспалительной реакции в структурах мозга отсутвовали, в нашем случае, помимо деструктивно-продуктивного васкулита, отмечались очаговая деструкция и фибриноидный некроз сосудов, ишемические мелкофокусные некрозы, ишемические поражения нейронов и клеток глии, спонгиоз нейронального, глиального характера, признаки острого венозного полнокровия коры больших полушарий, хроматолиз в ядрах эндотелиальных клеток. Также определялись морфологические признаки нейронального липофусциноза. Липофусцин рассматривается как элемент нейродегенерации [14]. В условиях хронической ишемии наблюдались изменения капилляров, их вздутие, агрегация эритроцитов у сосудистой стенки, появление в просвете сосудов лейкоцитов. Определялись полнокровные сосуды, стенка которых находилась в тесном контакте с нейронами, нейроны выявлялись уменьшенными в размерах, вытянутой формы, со значительным количеством гиперхромного секрета в цитоплазме; выявлялись дегенеративные (пикноморфные) нейросекреторные элементы.

Комплекс тяжелых изменений, вероятно, связан с инвазией SARS-CoV-2, который запускает нейровоспалительный каскад, что способствует повреждению гематоэнцефалического барьера и приводит к нарушению церебрального гомеостаза, проникновению иммунных клеток в вещество мозга, гибели нейронов. Возможно, ишемическое повреждение головного мозга могло возникнуть также из-за сни-

жения перфузии вследствие гиперкоагуляции, что привело к гипоксическому повреждению структур головного мозга. Одними из предикторов могут быть хроническая ишемия головного мозга, нестабильность системной гемодинамики, эндотелиальная дисфункция, прокоагулянтная активность, возрастание уровня D-димера, наличие атеросклеротических бляшек.

В легких выявлялись признаки диффузного альвеолярного повреждения, в основе этой реакции лежит некроз эндотелиальных и эпителиальных клеток, приводящий к коллапсу альвеол с развитием респираторной недостаточности. Все это способствовало нарастанию гипоксии. Очевидно, что факторов для развития инфаркта головного мозга достаточно, тем не менее один из главенствующих, запустивших каскад необратимых изменений — инфицирование SARS-CoV-2 на фоне предсуществующих изменений в головном мозге.

Причиной смерти пациентки явились коронавирусная инфекция COVID-19, вызвавшая диффузный вирусный COVID-ассоциированный пневмонит, альвеолит с развитием острого респираторного дистресс-синдрома взрослых, респираторной недостаточности и COVID-ассоциированный ишемический инфаркт, мультифокальная лейкоэнцефалопатия (или маляция), отек головного мозга [13, 14] на фоне морфологических изменений головного мозга [15, 16].

Автор заявляет об отсутствии конфликта интересов.
The author declare no conflicts of interest.

ЛИТЕРАТУРА/REFERENCES

1. Гаврилова С.И. *Практическое руководство по диагностике и лечению болезни Альцгеймера*. М. 2012;42.
Gavrilova S.I. *A practical guide to the diagnosis and treatment of Alzheimer's disease*. M. 2012;42. (In Russ.).
2. Alvarez XA, Ruether E, Moessler H. Efficacy of cerebrolysin in moderate to moderately severe Alzheimer's disease. In: *Research and practice in Alzheimer's disease*. Vol. 5. Serdi Publishing (Paris). Springer Publishing Company (NY). 2009;179-186.
3. Dolev I, Michaelson DM. A nontransgenic mouse model shows inducible amyloid–b (Ab) peptide deposition and elucidates the role of apolipoprotein E in the amyloid cascade. *Proc Natl Acad Sci USA*. 2004 Sep 21;101(38):13909-13914.
https://doi.org/10.1073/pnas.0404458101
4. Bullock R. New drugs for Alzheimer's disease and other dementias. *Br. J. Psychiatry*. 2002 Feb;180:135-139.
https://doi.org/10.1192/bjp.180.2.135
5. Lyketsos CG, Breitner JCS. Mental and behavioral disturbances in dementia: findeigs from the cache county study on memory in aging. In: *Research and practice in Alzheimer's disease*. Vol. 5. Serdi Publishing (Paris). Springer Publishing Company (NY). 2001;144-150.
6. Vellas B, Messina J, Hartman R, et al. Multi-dimensionality of treatment benefits in Alzheimer's disease: investigating the correlation between activities of daily living and cognition in patients treated with rivastigmine. In: *Research and practice in Alzheimer's disease*. Vol. 5. Serdi Publishing (Paris). Springer Publishing Company (NY). 2011;193-204.
7. Журавлева К.С., Куташов В.А. Современный взгляд на болезнь Альцгеймера. *Молодой ученый*. 2015;23(103):341-347.
Zhuravleva KS, Kutashov VA. A modern perspective on Alzheimer's disease. Young scientist. 2015;23(103):341-347. (In Russ.).
https://moluch.ru/archive/103/23982
8. Doobay MF, Talman LS, Obr TD, et al. Differential expression of neuronal ACE2 in transgenic mice with overexpression of the brain renin-angiotensin system. *Am J Physiol Regul Integr Comp Physiol*. 2007 Jan;292(1):R373-R381.
https://doi.org/10.1152/ajpregu.00292.2006
9. Lim KH, Yang S, Kim SH, et al. Elevation of ACE2 as a SARS-CoV-2 entry receptor gene expression in Alzheimer's disease. *The Journal of Infection*. 2020 Sep;81(3):e33-e34.
https://doi.org/10.1016/j.jinf.2020.06.072
10. Li Y, Fu L, Gonzales DM, et al. Coronavirus neurovirulence correlates with the ability of the virus to induce proinflammatory cytokine signals from astrocytes and microglia. *J Virol*. 2004 Apr;78(7):398-406.
https://doi.org/10.1128/jvi.78.7.3398-3406.2004
11. Filatov A, Sharma P, Hindi F, et al. Neurological complications of coronavirus disease (COVID-19): encephalopathy. *Cureus*. 2020 Mar 21;12(3):e7352.
https://doi.org/10.7759/cureus.7352
12. Mao L, Jin H, Wang M, et al. Neurologic manifestations of hospitalized patients with coronavirus disease 2019 in Wuhan, China. *JAMA Neurol*. 2020 Jun 1;77(6):683-690.
https://doi.org/10.1001/jamaneurol.2020.1127
13. Alenina N, Bader M. ACE2 in brain physiology and pathophysiology: evidence from transgenic animal models. *Neurochemical Research*. 2019 Jun;44(6):1323-1329.
https://doi.org/10.1007/s11064-018-2679-4
14. Feeney EJ, Austin S, Chien YH, et al. The value of muscle biopsies in Pompe disease: identifying lipofuscin inclusions in juvenile- and adult-onset patients. *Acta Neuropathol Commun*. 2014;2(1):2.
https://doi.org/10.1186/2051-5960-2-2
15. Воробьева О.В., Ласточкин А.В. Изменения в головном мозге, легких и сердце при COVID-19 на фоне цереброваскулярной патологии. *Профилактическая медицина*. 2020;23(7):43-46.
Vorobeva OV, Lastochkin AV. Changes in the brain, lungs and heart with covid-19 against the background of cerebrovascular pathology. *The Russian Journal of Preventive Medicine = Profilakticheskaya Meditsina*. 2020;23(7):43-46. (In Russ.).
https://doi.org/10.17116/profmed20202307143
16. Воробьева О.В., Ласточкин А.В. Острый инфаркт миокарда и коронавирусная инфекция (COVID-19). *Инфекционные болезни: новости, мнения, обучение*. 2021;10,1(36):93-97.
Vorobeva OV, Lastochkin AV. Acute myocardial infarction and coronavirus infection (covid-19). *Infectious Diseases: News, Opinions, Education*. 2021;10,1(36):93-97. (In Russ.).
https://doi.org/10.33029/2305-3496-2021-10-1-93-97

Поступила 17.05.2022
Received 17.05.2022
Принята к печати 23.06.2022
Accepted 23.06.2022

К статье *О.В. Воробьевой* «Мультифокальная лейкоэнцефалопатия и острый инсульт после инфицирования вирусом SARS-CoV-2»

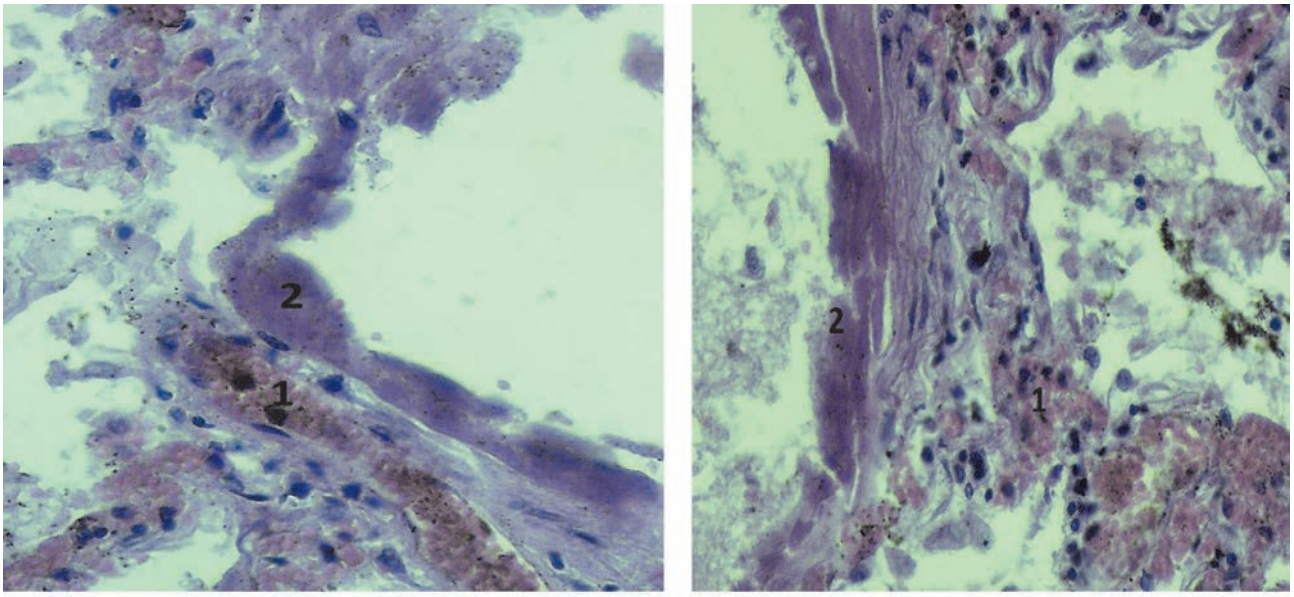

Рис. 1. **Микроскопическая картина изменений в легких: а) признаки полнокровия капилляров с эритроцитарными сладжами (1), гиалиновых мембран по контуру альвеол (2); б) признаки зон полнокровия с агрегацией эритроцитов (1), по альвеолярной стенке — гиалиновые мембраны.**
Окраска гематоксилином и эозином, ×400.

Fig. 1. **Microscopic picture of changes in the lungs: a) signs of plethora of capillaries with erythrocyte sludge (1), hyaline membranes along the contour of the alveoli (2); b) signs of plethoric zones with erythrocyte aggregation (1), hyaline membranes along the alveolar wall.**
Stained with hematoxylin and eosin, ×400.

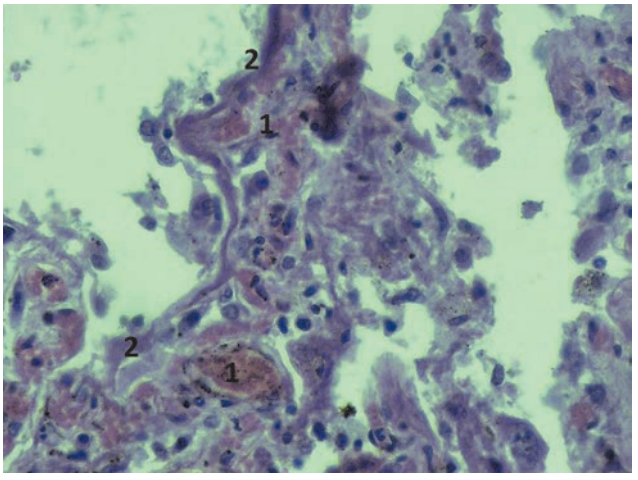

Рис. 2. **Микроскопические признаки полнокровия капилляров (1), наличия гиалиновых мембран, выстилающих стенки альвеол (2).**
Окраска гематоксилином и эозином, ×900.

Fig. 2. **Microscopic signs of plethora of capillaries (1), the presence of hyaline membranes lining the walls of the alveoli (2).**
Stained with hematoxylin and eosin, ×900.

К статье *О.В. Воробьевой* «Мультифокальная лейкоэнцефалопатия и острый инсульт после инфицирования вирусом SARS-CoV-2»

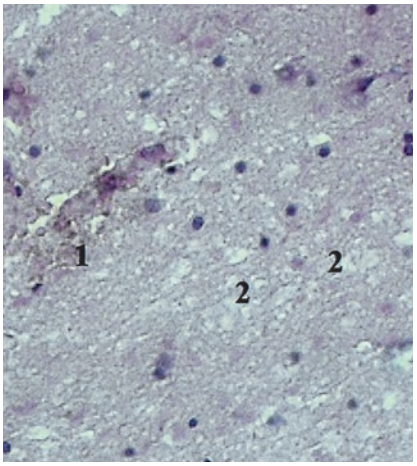

Рис. 3. **Микроскопическая картина участков некроза с вторичными геморрагическими инфильтрациями (1), участки некроза (2).**
Окраска гематоксилином и эозином, ×400.

Fig. 3. **Microscopic picture of areas of necrosis with secondary hemorrhagic infiltrations (1), areas of necrosis (2).**
Stained with hematoxylin and eosin, ×400.

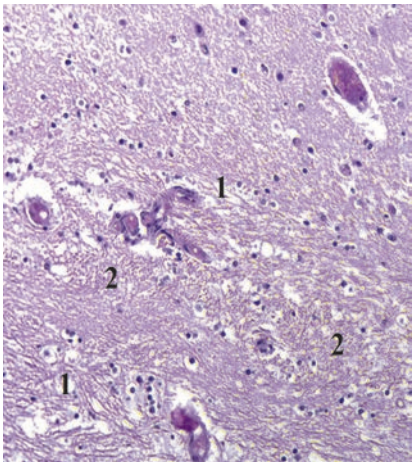

Рис. 4. **Микроскопическая картина участков демиелинизации (1) и разрыхленности нейроглии (2).**
Окраска гематоксилином и эозином, ×900.

Fig. 4. **Microscopic picture of areas of demyelination (1) and loosening of neuroglia (2).**
Stained with hematoxylin and eosin, ×900.

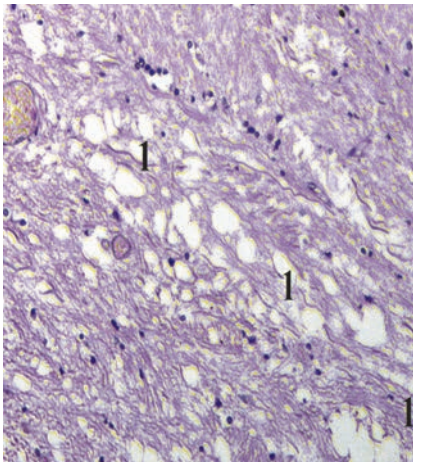

Рис. 5. **Микроскопическая картина участков разрежения и разрыхленности ткани головного мозга (1).**
Окраска гематоксилином и эозином, ×900.

Fig. 5. **Microscopic picture of areas of rarefaction and looseness of brain tissue (1).**
Staining with hematoxylin and eosin, ×900.

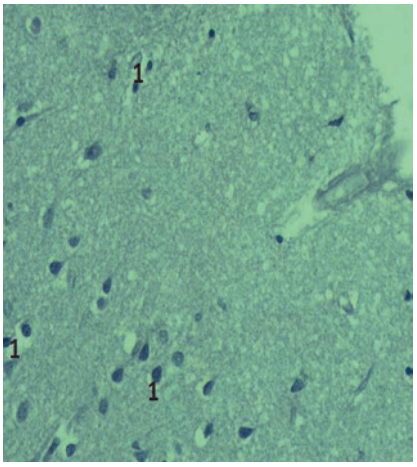

Рис. 6. **Микроскопическая картина отека головного мозга: выраженный перицеллюлярный отек (1).**
Окраска гематоксилином и эозином, ×400.

Fig. 6. **Microscopic picture of cerebral edema: pronounced pericellular edema (1).**
Stained with hematoxylin and eosin, ×400.

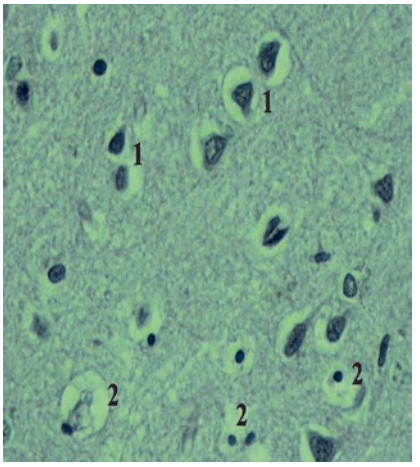

Рис. 7. **Микроскопические признаки перицеллюлярного отека (1) и вакуолизации цитоплазмы нейроцитов (2).**
Окраска гематоксилином и эозином, ×400.

Fig. 7. **Microscopic signs of pericellular edema (1) and vacuolization of the cytoplasm of neurocytes (2).**
Stained with hematoxylin and eosin, ×400.

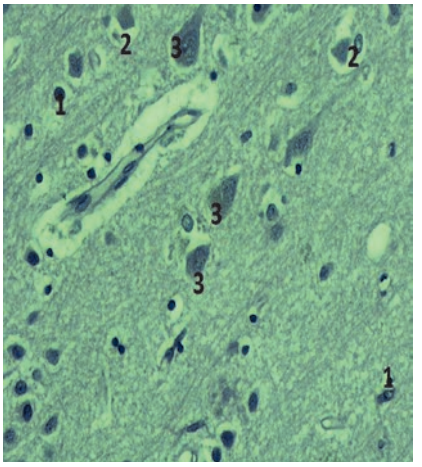

Рис. 8. **Микроскопическая картина изменений в головном мозге: перицеллюлярный отек (1), вакуолизация цитоплазмы нейроцитов (2), наличие липофусцина в нейроцитах (3).**
Окраска гематоксилином и эозином, ×400.

Fig. 8. **Microscopic picture of changes in the brain: pericellular edema (1), vacuolization of the cytoplasm of neurocytes (2), the presence of lipofuscin in neurocytes (3).**
Stained with hematoxylin and eosin, ×400.

К статье *О.В. Воробьевой* «Мультифокальная лейкоэнцефалопатия и острый инсульт после инфицирования вирусом SARS-CoV-2»

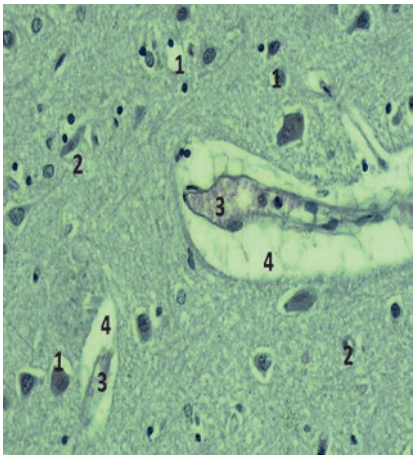

Рис. 9. **Перицеллюлярный отек (1), вакуолизация цитоплазмы нейроцитов (2), полнокровие капилляров (3), периваскулярный отек (4).**
Окраска гематоксилином и эозином, ×400.

Fig. 9. **Pericellular edema (1), vacuolization of neurocyte cytoplasm (2), plethora of capillaries (3), perivascular edema (4).**
Stained with hematoxylin and eosin, ×400.

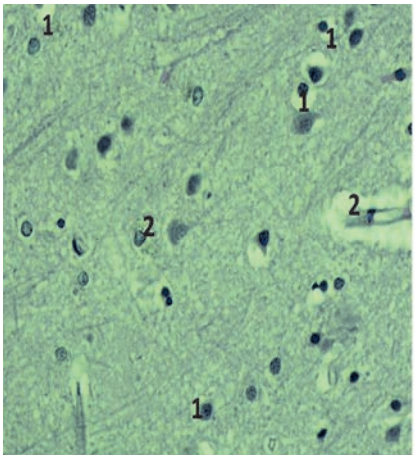

Рис. 10. **Микроскопические признаки перицеллюлярного отека головного мозга (1), вакуолизации цитоплазмы нейроцитов (2), кариорексиса нейроцитов (3).**
Окраска гематоксилином и эозином, ×400.

Fig. 10. **Microscopic signs of pericellular cerebral edema (1), vacuolization of the cytoplasm of neurocytes (2), karyorrhexis of neurocytes (3).**
Stained with hematoxylin and eosin, ×400.

К статье *О.Э. Тургунхужаева и соавт.* «Синдром Миллса»

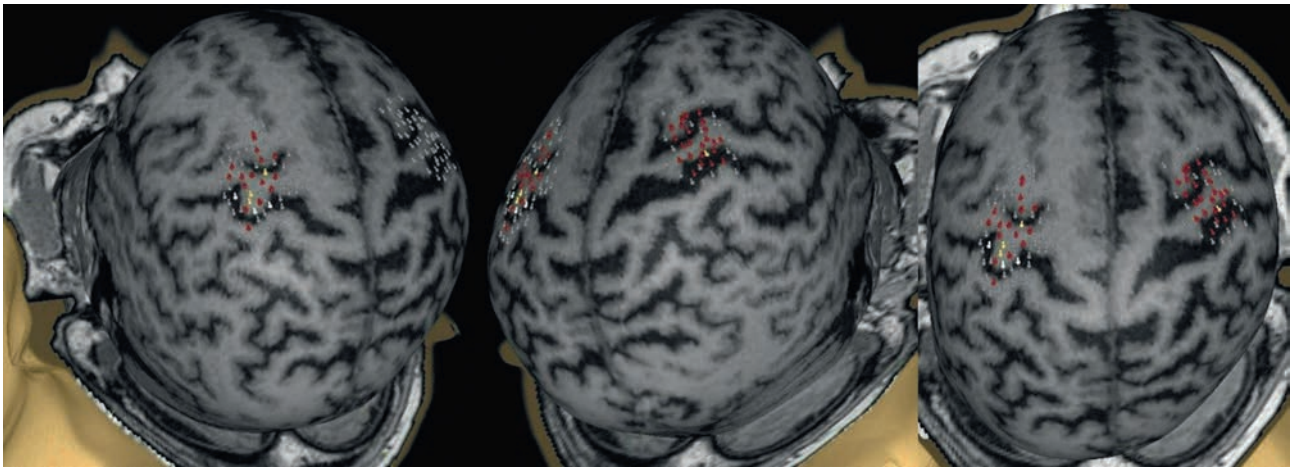

Рис. 4. **Навигационные снимки МРТ.**
Цветовые обозначения амплитуды вызванных моторных ответов: серый — <50 мкВ (считается, что ответа нет), красный — 50—500 мкВ, желтый — 500—1000 мкВ, белый — >1000 мкВ.

Fig. 4. **MRI navigation images.**
Color designations of the amplitude of evoked motor responses: gray — less than 50 MV (it is assumed that there is no response), red — 50—500 mv, yellow — 500—1000 mv, white — more than 1000 mv.