Журнал неврологии и психиатрии им. С.С. Корсакова
2022, т. 122, №10, с. 96–101
https://doi.org/10.17116/jnevro202212210196

S.S. Korsakov Journal of Neurology and Psychiatry
2022, vol. 122, no. 10, pp. 96–101
https://doi.org/10.17116/jnevro202212210196

Результаты изучения церебральной перфузии и трактографии у детей с ожирением

© Ю.Г. САМОЙЛОВА[1], М.В. МАТВЕЕВА[1], О.А. ОЛЕЙНИК[1], О.С. ТОНКИХ[1], Д.А. КУДЛАЙ[2, 3], М.Д. ЯПРЫНЦЕВА[1], И.Н. ВОРОЖЦОВА[1]

[1]ФГБОУ ВО «Сибирский государственный медицинский университет» Минздрава России, Томск, Россия;
[2]ФГАОУ ВО «Первый Московский государственный медицинский университет им. И.М. Сеченова» Минздрава России (Сеченовский Университет), Москва, Россия;
[3]ФГБУ «Государственный научный центр «Институт иммунологии» Федерального медико-биологического агентства России, Москва, Россия

Резюме

Цель исследования. Изучить связь структуры белого вещества головного мозга, нейроваскуляризации и когнитивных функций у детей и подростков с ожирением.

Материал и методы. Обследованы 64 пациента с ожирением в возрасте 12—17 лет и 54 ребенка без избытка массы тела. Проведены общеклиническое обследование, нейропсихологическое тестирование (тест Равена с расчетом коэффициента интеллекта — IQ, Монреальская шкала оценки когнитивных функций (MoCA), тест Рея, версии 1 и 2), МРТ трактография и бесконтрастная перфузия головного мозга.

Результаты. Дети и подростки с ожирением имели снижение баллов как по данным тестов MoCA и Равена, так и в пересчете на IQ, при этом по тесту Рея, версия 1 в двух группах были значимые различия, а по версии 2 результаты были сопоставимы. Перфузионный анализ показал снижение васкуляризации в области белого вещества затылочной доли слева и ее повышение в зоне височной доли также слева. При оценке белого вещества, по данным МР-трактографии, отмечалось снижение фракционной анизотропии в области крючковидного пучка справа и слева, переднего и заднего комиссуральных трактов. Данные изменения коррелировали с результатами нейропсихологического тестирования.

Заключение. У детей и подростков с ожирением отмечалось нарушение целостности белого вещества и васкуляризации головного мозга, ассоциированное с нарушением когнитивных функций.

Ключевые слова: *ожирение, нейроваскуляризация, МР-трактография, когнитивные функции.*

Информация об авторах:
Самойлова Ю.Г. — https://orcid.org/0000-0002-2667-4842
Матвеева М.В. — https://orcid.org/0000-0001-9966-6686
Олейник О.А. — https://orcid.org/0000-0002-2915-384X
Тонких О.С. — https://orcid.org/0000-0003-0589-0260
Кудлай Д.А. — https://orcid.org/0000-0003-1878-4467
Япрынцева М.Д. — https://orcid.org/0000-0002-6054-825X
Ворожцова И.Н. — https://orcid.org/0000-0002-1610-0896
Автор, ответственный за переписку: Матвеева М.В. — e-mail: matveeva.mariia@yandex.ru

Как цитировать:
Самойлова Ю.Г., Матвеева М.В., Олейник О.А., Тонких О.С., Кудлай Д.А., Япрынцева М.Д., Ворожцова И.Н. Результаты изучения церебральной перфузии и трактографии у детей с ожирением. *Журнал неврологии и психиатрии им. С.С. Корсакова*. 2022;122(10):96–101. https://doi.org/10.17116/jnevro202212210196

Cerebral perfusion and tractography in obese children

© YU.G. SAMOILOVA[1], M.V. MATVEEVA[1], O.A. OLEINIK[1], O.S. TONKIKH[1], D.A. KUDLAY[2, 3], M.D. YAPRYNTSEVA[1], I.N. VOROZHTSOVA[1]

[1]Siberian State Medical University, Tomsk, Russia;
[2]First Moscow State Medical University (Sechenov University), Moscow, Russia;
[3]State Scientific Center «Institute of Immunology», Moscow, Russia

Abstract

Objective. To study the relationship of the structure of the white matter of the brain, neurovascularization and cognitive functions in obese children and adolescents.

Material and methods. The study included 64 obese patients, aged 12—17 years, and 54 children without excess body weight. A general clinical examination, neuropsychological testing (the Raven's test with the calculation of IQ, MoCA, the Rey 15-Item Memory Test (RMT), 1 and 2), magnetic resonance imaging (MR) tractography and contrast-free perfusion of the brain were conducted.

Results. Obese children and adolescents had both a decrease in scores on MoCA and the Raven's test, and in terms of IQ, while according to RMT-1, there were significant differences in the two groups, and in RMT-2 the results were comparable. Perfusion

analysis showed a decrease in vascularization in the white matter area of the occipital lobe on the left and its increase in the temporal lobe area also on the left. When assessing the white matter according to MR tractography, a decrease in fractional anisotropy was noted in the area of the hook-shaped beam on the right and left, anterior and posterior commissural tracts. These changes were correlated with neuropsychological results.
Conclusion. In obese children and adolescents, there was a destruction of the integrity of the white matter and neurovascularization of the brain associated with a deficit of cognitive functions.

Keywords: *obesity, neurovascularization, MR-tractography, cognitive functions.*

Information about the authors:
Samoilova Yu.G. — https://orcid.org/0000-0002-2667-4842
Matveeva M.V. — https://orcid.org/0000-0001-9966-6686
Oleinik O.A. — https://orcid.org/0000-0002-2915-384X
Tonkikh O.S. — https://orcid.org/0000-0003-0589-0260
Kudlay D.A. — https://orcid.org/0000-0003-1878-4467
Yapryntseva M.D. — https://orcid.org/0000-0002-6054-825X
Vorozhtsova I.N. — https://orcid.org/0000-0002-1610-0896
Corresponding author: Matveeva M.V. — e-mail: matveeva.mariia@yandex.ru

To cite this article:
Samoilova YuG, Matveeva MV, Oleinik OA, Tonkikh OS, Kudlay DA, Yapryntseva MD, Vorozhtsova IN. Cerebral perfusion and tractography in obese children. *S.S. Korsakov Journal of Neurology and Psychiatry=Zhurnal nevrologii i psikhiatrii imeni S.S. Korsakova*. 2022;122(10):96–101. (In Russ.). https://doi.org/10.17116/jnevro202212210196

В последнее время во всем мире произошел резкий рост распространенности ожирения и избыточной массы тела в детском возрасте, которые сопровождаются увеличением факторов риска сердечно-сосудистых и других сопутствующих заболеваний [1]. По данным литературы, абдоминальное ожирение и коэффициент стандартного отклонения (Standard Deviation Score, SDS) индекса массы тела (ИМТ) ассоциированы с нарушением когнитивных функций (снижение памяти и концентрации внимания) в детской и подростковой практике [2, 3]. Результаты современных исследований подчеркивают актуальность изучения ассоциации структуры, васкуляризации и метаболизма головного мозга в контексте избыточного веса или ожирения на ранних этапах жизни. Структура и функционирование головного мозга являются результатом синхронизированных процессов, которые отражают взаимодействие между генетическими и экзогенными факторами, влияющими на определенные нейронные функции [4]. При этом существуют разрозненные данные о повреждении белого и серого вещества, а также особенностей нейроваскуляризации у детей и подростков с ожирением. Известно, что визуализационные признаки глиоза гипоталамуса присутствовали у детей с ожирением и были положительно ассоциированы с его более выраженными стадиями [5]. Сравнение групп худых молодых людей и испытуемых с ожирением/избыточным весом выявило у последних структурные изменения в постцентральной, задней поясной и средней височной извилинах [6]. Таким образом, не вызывает сомнения, что как белое, так и серое вещество претерпевают изменения при прогрессировании избыточной массы тела. Существуют исследования, основанные на функциональной МРТ, которая, к сожалению, связана с наличием большого количества артефактов и сложна в выполнении, особенно в детской практике. Опубликованные данные показали, что у взрослых и детей с ожирением наблюдаются изменения в областях мозга, регулирующих мотивационные аспекты потребления пищи [7]. При этом повышенное потребление подслащенных напитков связано с более высокими показателями ожирения. Так, в ответ на употребление глюкозы у подростков с ожирением наблюдалось снижение перфузии в областях мозга, вовлеченных в исполнительную функцию (префронтальная кора), и повышение перфузии в гомеостатических областях мозга, связанных с аппетитом (гипоталамус). Эти данные доказывают, что у подростков с ожирением нарушен префронтальный исполнительный контроль при употреблении глюкозы и фруктозы, в то время как их гомеостатические и гедонистические реакции усиливаются [8]. Таким образом, связанные с ожирением адаптационные процессы головного мозга при потреблении глюкозы и фруктозы у подростков с ожирением могут способствовать чрезмерному употреблению углеводов, тем самым способствуя дальнейшему увеличению массы тела. Линейный анализ показал, что ИМТ связан с общей перфузией головного мозга, однако региональные особенности выявлены не были (p<0,0001) [9]. Изучение белого вещества у детей с синдромом Прадера—Вилли показало снижение фракционной анизотропии во всех известных трактах, что может проявляться неконтролируемым приемом пищи и служить моделью для сравнения при ожирении у детей [10].

Таким образом, анализ литературы показал, что изменение белого вещества у детей с ожирением может помочь в анализе механизмов, связанных с повышенным аппетитом, тогда как перфузия определит области интереса при прогрессировании избыточной массы тела. Кроме того, методики, используемые у детей, должны быть просты в исполнении и минимально инвазивны для того, чтобы получить максимальное количество информации и при этом избежать артефактов.

Цель исследования — изучить связь изменения структуры белого вещества головного мозга, нейроваскуляризации и когнитивных функций у детей и подростков с ожирением.

Материал и методы

В исследование были включены 64 пациента в возрасте 12—17 лет с ожирением (1-я группа) и 54 — без избытка массы тела (2-я группа), которые между собой были сопоставимы по полу и возрасту. Ожирение верифицировалось по общепринятым правилам на основании SDS ИМТ, рассчитанного с использованием калькулятора Anthro plus (ВОЗ, 2017).

Критерии включения: подписание добровольного информированного согласия и наличие конституционально-экзогенного ожирения.

Критерии невключения: несоответствие критериям включения, наличие у пациента вторичных форм ожирения (гиперкортицизм, гипогонадизм, гипотиреоз, гипопитуитаризм, преждевременное половое развитие у девочек), наследственных синдромов с ожирением (Прадера—Вилли, Барде—Бидля и др.) и заболеваний, требующих назначения антибактериальных, слабительных, гормональных препаратов; указание в анамнезе ребенка на клинически значимую сопутствующую патологию внутренних органов, центральной и периферической нервной системы, а также наличие противопоказаний для проведения МРТ головного мозга.

Скрининг когнитивных расстройств проводили с помощью Монреальской шкалы оценки когнитивных функций (МоСА тест). Для определения уровня интеллектуального развития испытуемых применяли прогрессивные матрицы Равена, которые могут использоваться для лиц в возрасте от 4,5 лет с любым языковым составом и социокультурным фоном, с любым уровнем речевого развития. Для изучения различных видов слухоречевой памяти: кратковременной, долговременной, в условиях интерференции, в слуховой и зрительной модальности были использованы две версии RAVLT-Ru (Rey Auditory Verbal Learning Test — русская версия), тест является русскоязычной адаптацией теста Рея, версий 1 и 2, которые отличаются набором слов. МРТ проводилась на томографе Signa Creator 1,5 Тл («GE Healthcare», Китай). Применяли бесконтрастную оценку перфузии головного мозга — метод спиновой маркировки артериальной крови (Arterial Spin Labeling, ASL), поле обзора 250 мм, матрица 64×64, TR 2500, TE 12,0, количество повторов сканирования 1, толщина среза 8 мм. В референтных регионах размеры области интереса (ROI) очерчивалась таким образом, чтобы исключить попадание в нее крупных сосудов (артериальные и венозные).

Трактография проводилась на аппарате GE Sygna Creaton 1,5 Тл с использованием метода HARDI. Для исследования применялись следующие параметры: TR=1000 мс, TE=min, FOV=240×240, матрица изображения 96×96 с последующей интерполяцией до 256×256, толщина срезов 0,2—1 мм, расстояние между срезами 0 мм, NEX=1. Сканирование проводилось в коронарной проекции. Один объем был изучен при значении фактора диффузии b=0, 120 — были получены с различными изотропно распределенными направлениями диффузионного градиента при b=3000 с/мм^2. Постобработка данных проводилась с использованием программного пакета FSL (FMRIB Software Library v5.0, Оксфорд, Великобритания, https://fsl.fmrib.ox.ac.uk/fsl/fslwiki), построение трактов головного мозга — с помощью программы Explore DTI (https://www.exploredti.com).

Исследование было выполнено в соответствии со стандартами надлежащей клинической практики (Good Clinical Practice) и принципами Хельсинкской декларации. Протокол исследования одобрен Этическим комитетом ФГБОУ ВО «СибГМУ» Минздрава России (заключение №8108 от 27.03.2020). До включения в исследование все участники и их представители подписали письменное информированное согласие.

Статистическую обработку и анализ данных проводили с использованием программного обеспечения Statistica Statsoft (версия 10) на операционных системах Windows 7/XP Pro. Для описания результатов определяли квартили (Me, Q1—Q3) для ненормального распределения. Для оценки значимости использовали коэффициенты W-теста Шапиро—Уилка, Z-критерий Манна—Уитни, *t*-критерий Стьюдента. Критическим уровнем значимости приняли $p<0,05$. Для оценки корреляционных связей определяли критерий H (Краскела—Уоллиса).

Результаты

Группы были сопоставимы по возрасту и полу, различия были зарегистрированы по массе тела, SDS ИМТ и ИМТ **(табл. 1)**.

По данным нейропсихологического тестирования у детей с ожирением отмечалось снижение показателей выполнения МоСА теста, т.е. у подростков отмечались признаки когнитивных нарушений, что подтверждалось как снижением баллов по тесту Равена, так и в пересчете на IQ. Следовательно, дети с ожирением имели баллы ниже средних показателей, тогда как во 2-й группе уровень соответствовал норме. При этом по версии 1 теста Рея в двух группах были значимые различия, а по версии 2 группы были сопоставимы **(табл. 2)**. Кроме того, при проведении тестирования у детей 1-й группы отмечались флюктуация внимания и увеличение длительности выполнения тестов.

При анализе нейроваскуляризации были зарегистрированы гипоперфузия в области белого вещества затылочной доли слева и ее усиление в зоне височной доли слева **(рис. 1 на цв. вклейке)**.

В **табл. 3** представлены данные бесконтрастной оценки перфузии у детей и подростков обследуемых групп.

При оценке белого вещества по данным МР-трактографии отмечалось снижение фракционной анизотропии в области крючковидного пучка справа и слева (соединяет

Таблица 1. **Антропометрическая характеристика детей обследуемых групп**

Table 1. **Anthropometric characteristics of children of the main and control groups**

Показатель	1-я группа (n=64)	2-я группа (n=54)
SDS ИМТ	2,8 [2,2:3,24]	0,4 [–0,29:0,59]*
Возраст на момент исследования, годы	14 [12,7:16]	14 [12:17]
Девочки:мальчики	32:32	27:27
Масса тела, кг	63,75 [50,85:82,92]	41,1 [32,1:56,35]*
Рост, м	1,70 [1,52:1,41]	1,49 [1,41:1,63]*
ИМТ, кг/м^2	27,3 [23,8:31,8]	18,4 [17,1:20,8]*

Примечание. Здесь и в табл. 2: * — $p<0,005$.
Note. Here and in table 2: * — $p<0.005$.

Таблица 2. **Результаты нейропсихологического тестирования у пациентов обследуемых групп**
Table 2. **Features of neuropsychological testing in patients of the main and control groups**

Тест, баллы	1-я группа (n=64)	2-я группа (n=54)
МоСА	22 [15:25]	27 [27:28]*
Равена	24 [9,5:32]	32 [30:32]*
Коэффициент интеллекта, IQ	82 [70,5:88]	101 [96:103]*
Рея, версия 1	73 [63:79]	81 [81:82]*
Рея, версия 2	13 [13:14]	13 [13:13]

Таблица 3. **Данные бесконтрастной перфузии головного мозга в обследуемых группах**
Table 3. **Data of contrast-free brain perfusion in the main and control groups**

Васкуляризация регионов головного мозга, мм^3	1-я группа (n=64)	2-я группа (n=54)
Лобная доля, серое вещество справа	73 [67,5:87]	74 [70:98]
Лобная доля, серое вещество слева	74 [65,5:81,5]	74 [68:84]
Лобная доля, белое вещество справа	41 [31:48]	33,5 [24:47]
Лобная доля, белое вещество слева	35 [30:46]	37,5 [27:46]
Теменная доля, серое вещество справа	68 [61:88,5]	71,5 [62:79]
Теменная доля, серое вещество слева	75 [69,5:84,5]	73,5 [63:83]
Теменная доля, белое вещество справа	39 [33:45,5]	36 [30:44]
Теменная доля, белое вещество слева	40 [37:49]	36,5 [35:43]
Затылочная доля, серое вещество справа	74 [59:79,5]	66 [53:80]
Затылочная доля, серое вещество слева	65 [57,5:74]	64,5 [54:78]
Затылочная доля, белое вещество справа	40 [32:55]	39 [32:47]
Затылочная доля, белое вещество слева	42 [33,5:47]	35 [26:39]*
Височная доля, серое вещество справа	51 [42,5:63]	53,5 [48:60]
Височная доля, серое вещество слева	52 [45,5:64]	57 [43:62]
Височная доля, белое вещество справа	37 [31:51,5]	41 [32:53]
Височная доля, белое вещество слева	42 [34:48]	53 [47:59]**
Скорлупа справа	45 [35:50,5]	40 [33:46]
Скорлупа слева	41 [35:47]	43 [36:49]
Амигдала справа	42 [35,5:50,5]	46 [39:48]
Амигдала слева	44 [38,5:54]	42 [36:48]
Хвостатое ядро справа	51 [47,5:57,5]	55 [46:63]
Хвостатое ядро слева	53 [44,5:59,5]	58,5 [47:68]
Бледный шар справа	35 [31,5:39]	36 [30:42]
Бледный шар слева	34 [27:40,5]	33 [27:37]
Таламус справа	56 [50,5:70,5]	66 [52:71]
Таламус слева	54 [47:65,5]	52,5 [42:63]

Примечание. * — p<0,05; ** — p<0,005.
Note. * — p<0.05; ** — p<0.005.

полюс височной области с орбитофронтальным регионом) у детей с избыточной массой тела **(рис. 2 на цв. вклейке)**.

На **рис. 3 на цв. вклейке** представлена трактография переднего комиссурального тракта, который интегрирует серое вещество височных долей правого и левого полушарий с целью координации их функции, а также заднего тракта (он играет роль в обработке речи при взаимодействии между правым и левым полушариями мозга, связывает претектальные ядра). При расчете было получено значимое уменьшение показателей фракционной анизотропии в 1-й группе.

Данные трактографии головного мозга у обследованных групп указаны в **табл. 4**.

При проведении корреляционного анализа была выявлена связь ожирения и усиления перфузии в области серого вещества теменной (r=0,537, p=0,001) и височной (r=0,352, p=0,0038) долей, также снижения перфузии в амигдале справа (r=–0,381, p=0,024), при этом дети с ожирением хуже выполняли тест Рея, версия 1 (r=–0,383, p=0,023). С увеличением степени ожирения усиливалась васкуляризация серого вещества теменной (r=0,459, p=0,006) и височной (r=0,403, p=0,016) долей, снижалась перфузия амигдалы справа (r=–0,417, p=0,013), что сопровождалось ухудшением выполнения теста, определяющего IQ (r=–0,461, p=0,005). При оценке изменений нейропсихологических шкал были выявлены следующие ассоциации: усиление перфузии теменных долей серого и белого вещества справа и слева у детей с худшим выполнением МоСА теста и опросника Равена (r=–0,374, p=0,027; r=–0,443, p=0,008; r=–0,335, p=0,049; r=–0,334, p=0,050). При этом гиперперфузия серого вещества височной доли справа была ассоци-

Таблица 4. **Результаты трактографии головного мозга у обследованных групп**
Table 4. **Tractography of the brain in the examined groups**

Показатель фракционной анизотропии в разных регионах головного мозга, с/мм^2	1-я группа (n=64)	2-я группа (n=54)
Кортикоспинальный тракт справа	1056 [1042:1062]	1046 [474:1060]
Кортикоспинальный тракт слева	1052 [823:1089]	1056 [1018:1062]
Нижний лобно-затылочный пучок справа	1040 [992:1761]	1045 [966:1828]
Нижний лобно-затылочный пучок слева	1026 [996:1591]	1051 [998:1376]
Верхний продольный пучок справа	1036 [924:1055]	1046 [474:1048]
Верхний продольный пучок слева	1040 [910:1124]	1026 [974:1061]
Нижний продольный пучок справа	1060 [996:1062]	1059 [974:1062]
Нижний продольный пучок слева	1056 [480:1062]	1062 [474:1074]
Крючковидный пучок справа	986 [473:1046]	1040 [948:1870]*
Крючковидный пучок слева	1008 [474:1060]	1048 [960:1878]*
Передний комиссуральный тракт	870 [474:1034]	1033 [944:1868]*
Задний комиссуральный тракт	988 [474:1061]	1062 [1016:1086]
Дугообразный пучок справа	948 [463:1306]	994 [814:1596]
Дугообразный пучок слева	936 [471:1018]	1015 [944:1638]*

Примечание. * — p<0,05.
Note. * — p<0.05.

ирована с низким IQ (r=–0,380, p=0,024). Снижение перфузии в области бледного шара отмечалось у детей с низкими баллами по тесту Рея, версия 1 (r=–0,361, p=0,033). Уменьшение фракционной анизотропии было выявлено в области верхнего продольного пучка справа и слева при ухудшении выполнения тестов Равена и MoCA (r=–0,452, p=0,006; r=–0,399, p=0,018).

Обсуждение

Детский возраст — это критический период для развития нервной системы, особенно чувствительный к ряду факторов, связанных со здоровьем, которые могут оказывать влияние на головной мозг. Постнатальное развитие белого вещества включает дальнейшую миелинизацию аксонов за счет утолщения миелиновой оболочки, рост аксонов и увеличение размеров трактов. В частности, белое вещество необходимо для эффективной передачи информации между областями головного мозга в структурные сети, поддерживающие когнитивные функции и психическое здоровье [11, 12]. В проведенном исследовании у подростков с ожирением отмечалось изменение фракционной анизотропии трактов, соединяющих височные доли, которые участвуют в образовании долговременной памяти, а также в обработке визуальной и слуховой информации, способствуя пониманию языка, и претектальные ядра, ответственные за речь. При тематическом поиске были найдены единичные упоминания о функциональном значении этого тракта: так, прямая активация при субкортикальной стимуляции данного пути доминантного полушария не приводила к речевым нарушениям во время операции при использовании стандартных речевых тестов, но при этом он включает пути, обеспечивающие семантические процессы речи [13]. Полученные результаты согласуются с нейропсихологическими тестами, которые в группе детей с ожирением были выполнены значительно хуже, в том числе по доменам — вербальная и зрительная память. В литературе описано, что выполнение физических упражнений у детей и подростков с ожирением улучшало целостность белого вещества по сравнению с контрольной группой [14]. Хотя в другом исследовании не было обнаружено связи между физической подготовкой и показателями трактографии [15].

Снижение перфузии может отражать ухудшение способности кровеносных сосудов регулировать кровоток в ответ на изменяющиеся обстоятельства. Многофакторный регрессионный анализ показал, что исходный уровень общего кровотока в состоянии покоя ассоциирован с когнитивными нарушениями в молодом возрасте [16]. В проведенном исследовании у детей регистрировали гипоперфузию в области белого вещества затылочной доли слева и ее усиление в височной зоне также слева, что связано с компенсаторными механизмами, и известно, что эти зоны также участвуют в формировании когнитивного потенциала.

Заключение

Таким образом, у подростков с ожирением отмечены когнитивные нарушения, а также флюктуация внимания и увеличение длительности выполнения тестов, которые сопровождались нейровизуализационными изменениями, при этом перфузия значимо изменялась в регионах затылочной, височной долей и амигдалы. Эти изменения сопровождались снижением фракционной анизотропии в области крючковидного пучка, переднего и заднего комиссурального тракта, т.е. происходило снижение интеграции полушарий в височной, орбитофронатльной областях и промежуточного мозга. Полученные результаты вносят вклад в понимание фундаментальных механизмов нейропсихологических нарушений при ожирении в педиатрической практике с использованием малоинвазивных методик.

Авторы заявляют об отсутствии конфликта интересов.
The authors declare no conflicts of interest.

К статье *Ю.Г. Самойловой и соавт.* «Результаты изучения церебральной перфузии и трактографии у детей с ожирением»

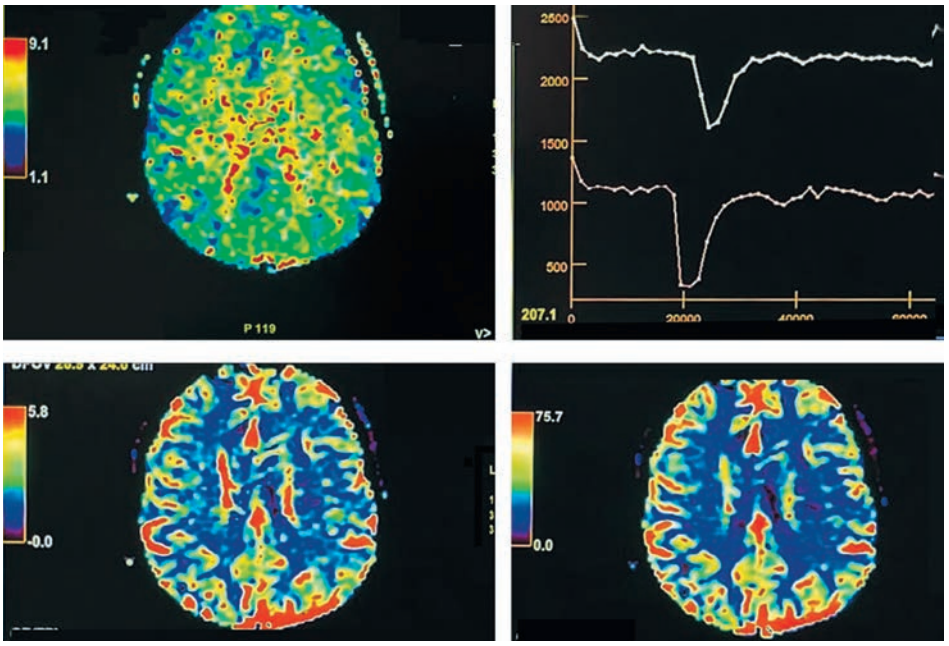

Рис. 1. **Гипоперфузия в области белого вещества затылочной доли слева, области височной доли слева.**

Fig. 1. **Hypoperfusion in the white matter area of the occipital lobe on the left; hyperperfusion in the temporal lobe area on the left.**

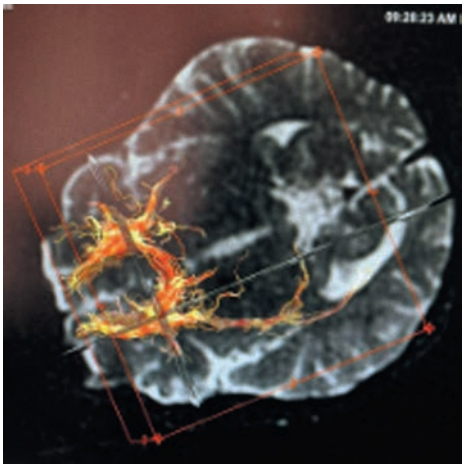

Рис. 2. **Снижение фракционной анизотропии в области крючковидного пучка справа и слева.**

Fig. 2. **Reduction of fractional anisotropy in the right and left hook beam region.**

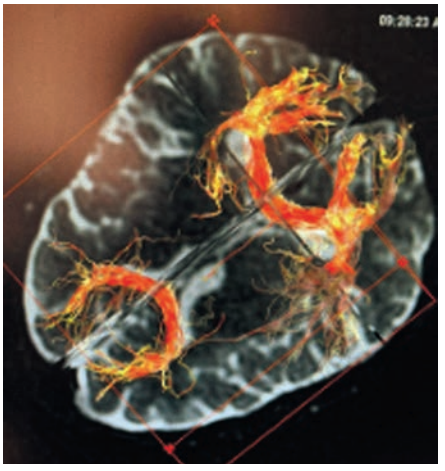

Рис. 3. **Снижение фракционной анизотропии в области переднего и заднего комиссуральных трактов.**

Fig. 3. **Reduction of fractional anisotropy in the anterior and posterior commissural tracts.**

ЛИТЕРАТУРА/REFERENCES

1. Дадаева В.А., Александров А.А., Драпкина О.М. Профилактика ожирения у детей и подростков. *Профилактическая медицина*. 2020;23(1):142-147.
Dadaeva VA, Aleksandrov AA, Drapkina OM. Prevention of obesity in children and adolescents. *Profilakticheskaya Meditsina*. 2020;23(1):142-147. (In Russ.).
https://doi.org/10.17116/profmed202023011142
2. Дубинина Е.А., Лисовская Н.А., Антонова Т.Д. и др. Когнитивные функции у подростков с избыточной массой тела и ожирением, имеющих факторы риска сердечно-сосудистых заболеваний. *Педиатрия им. Г.Н. Сперанского*. 2018;97(1):175-182.
Dubinina EA, Lisovskaja NA, Antonova TD, et al. Cognitive function in overweight and obese adolescents with cardiovascular risk factors. *Pediatrija im. G.N. Speranskogo*. 2018;97(1):175-182. (In Russ.).
3. Матвеева М.В., Самойлова Ю.Г., Жукова Н.Г. Ожирение и когнитивная дисфункция. *Ожирение и метаболизм*. 2016;13(3):3-8.
Matveeva MV, Samoilova JG, Zhukova NG. Obesity and cognitive dysfunction. *Ozhirenie i Metabolizm*. 2016;13(3):3-8. (In Russ.).
https://doi.org/10.14341/omet201633-8
4. Zavala-Crichton JP, Esteban-Cornejo I, Solis-Urra P, et al. Association of Sedentary Behavior with Brain Structure and Intelligence in Children with Overweight or Obesity: The ActiveBrains Project. *J Clin Med*. 2020;9(4):1101.
https://doi.org/10.3390/jcm9041101
5. Sewaybricker LE, Schur EA, Melhorn SJ, et al. Initial evidence for hypothalamic gliosis in children with obesity by quantitative T2 MRI and implications for blood oxygen-level dependent response to glucose ingestion. *Pediatr Obes*. 2019;14(2):e12486.
https://doi.org/10.1111/ijpo.12486
6. Pearson JM, Heilbronner SR, Barack DL, et al. Posterior cingulate cortex: adapting behavior to a changing world. *Trends Cogn Sci*. 2011;15(4):143-151.
https://doi.org/10.1016/j.tics.2011.02.002
7. Schur EA, Melhorn SJ, Scholz K, et al. Child neurobiology impacts success in family-based behavioral treatment for children with obesity. *Int J Obes (Lond)*. 2020;44(10):2011-2022.
https://doi.org/10.1038/s41366-020-0644-1
8. Jastreboff AM, Sinha R, Arora J, et al. Altered Brain Response to Drinking Glucose and Fructose in Obese Adolescents. *Diabetes*. 2016;65(7):1929-1939.
https://doi.org/10.2337/db15-1216
9. Képes Z, Nagy F, Budai Á, et al. Age, BMI and diabetes as independent predictors of brain hypoperfusion. *Nucl Med Rev Cent East Eur*. 2021;24(1):11-15.
https://doi.org/10.5603/NMR.2021.0002
10. Xu M, Zhang Y, von Deneen KM, et al. Brain structural alterations in obese children with and without Prader-Willi Syndrome. *Hum Brain Mapp*. 2017;38(8):4228-4238.
https://doi.org/10.1002/hbm.23660
11. Molina-Garcia P, Kramer AF, Catena A, Ortega FB. Physical fitness and white matter microstructure in children with overweight or obesity: the ActiveBrains project. *Sci Rep*. 2020;10(1):12469.
https://doi.org/10.1038/s41598-020-67996-2
12. Reijmer YD, Brundel M, de Bresser J, et al; Utrecht Vascular Cognitive Impairment Study Group. Microstructural white matter abnormalities and cognitive functioning in type 2 diabetes: a diffusion tensor imaging study. *Diabetes Care*. 2013;36(1):137-144.
https://doi.org/10.2337/dc12-0493
13. Потапов А.А., Горяйнов С.А., Жуков В.Ю. и др. Длинные ассоциативные пути белого вещества головного мозга: современный взгляд с позиции нейронаук. *Журнал «Вопросы нейрохирургии» им. Н.Н. Бурденко*. 2014;78(5):66-77.
Potapov AA, Gorjajnov SA, Zhukov VJu, et al. Long associative pathways of the white matter of the brain: a modern view from the perspective of neuroscience. *Zhurnal «Voprosy nejrohirurgii» im. N.N. Burdenko*. 2014;78(5):66-77. (In Russ.).
14. Schaeffer DJ, Krafft CE, Schwarz NF, et al. An 8-month exercise intervention alters frontotemporal white matter integrity in overweight children. *Psychophysiology*. 2014;51(8):728-733.
https://doi.org/10.1111/psyp.12227
15. Rodriguez-Ayllon M, Esteban-Cornejo I, Verdejo-Román J, et al. Physical fitness and white matter microstructure in children with overweight or obesity: the ActiveBrains project. *Sci Rep*. 2020;10(1):12469.
https://doi.org/10.1038/s41598-020-67996-2
16. Peng SL, Chen CM. The influence of obesity on cerebral blood flow in young adults using arterial spin labeling MRI. *NMR Biomed*. 2020;33(10):e4375.
https://doi.org/10.1002/nbm.4375

Поступила 23.06.2022
Received 23.06.2022
Принята к печати 21.07.2022
Accepted 21.07.2022