Журнал неврологии и психиатрии им. С.С. Корсакова
2022, т. 122, №1, с. 122–125
https://doi.org/10.17116/jnevro2022122011122

S.S. Korsakov Journal of Neurology and Psychiatry
2022, vol. 122, no. 1, pp. 122–125
https://doi.org/10.17116/jnevro2022122011122

Красный плоский лишай, COVID-19 и депрессия: психосоматические корреляции

© И.Ю. ДОРОЖЕНОК[1, 2], Е.С. СНАРСКАЯ[1], М.В. МИХАЙЛОВА[1]

[1]ФГАОУ ВО «Первый Московский государственный медицинский университет им. И.М. Сеченова» Минздрава России (Сеченовский Университет), Москва, Россия;
[2]ФГБНУ «Научный центр психического здоровья», Москва, Россия

Резюме

Представлен клинический случай пациентки с манифестацией красного плоского лишая на фоне депрессии в условиях пандемии COVID-19 с описанием анамнеза, кожного и психического статуса. Рассмотрен феномен амплифицированного зуда в клинической картине в постковидный период в рамках депрессивной катестетической гиперестезии. Комплексная психосоматическая оценка состояния и подключение к базовой дерматотропной терапии психокоррекционных методов способствовали нормализации настроения, быстрой и полной редукции зуда, улучшению кожного статуса и качества жизни пациентки.

Ключевые слова: *красный плоский лишай, амплифицированный зуд, психосоматические расстройства, COVID-19, депрессия.*

Информация об авторах:
Дороженок И.Ю. — https://orcid.org/0000-0003-1613-2510
Снарская Е.С. — https://orcid.org/0000-0002-7968-7663
Михайлова М.В. — https://orcid.org/0000-0002-7895-6630
Автор, ответственный за переписку: Снарская Е.С. — e-mail: snarskaya-dok@mail.ru

Как цитировать:
Дороженок И.Ю., Снарская Е.С., Михайлова М.В. Красный плоский лишай, COVID-19 и депрессия: психосоматические корреляции. *Журнал неврологии и психиатрии им. С.С. Корсакова*. 2022;122(1):122–125. https://doi.org/10.17116/jnevro2022122011122

Lichen planus, COVID-19 and depression: psychosomatic correlations

© I.YU. DOROZHENOK[1, 2], E.S. SNARSKAYA[1], M.V. MIKHAILOVA[1]

[1]Sechenov First Moscow Medical University (Sechenov University), Moscow, Russia;
[2]Mental Health Research Center, Moscow, Russia

Abstract

The authors present a clinical case of a female patient with depression who developed lichen planus during the COVID-19 pandemic and describe the anamnesis, skin and mental status of the patient. The phenomenon of amplified itching in the clinical picture in the post-covid period in the framework of depressive cataesthetic hyperesthesia is considered. A comprehensive psychosomatic assessment of the condition and the inclusion of approaches of psychocorrection in basic dermatotropic therapy contributed to the normalization of mood, rapid and complete reduction of itching, improvement of the skin status and patient's quality of life.

Keywords: *lichen planus, amplified pruritus, psychosomatic disorders, COVID-19, depression.*

Information about the authors:
Dorozhenok I.Yu. — https://orcid.org/0000-0003-1613-2510
Snarskaya E.S. — https://orcid.org/0000-0002-7968-7663
Mikhailova M.V. — https://orcid.org/0000-0002-7895-6630
Corresponding author: Snarskaya E.S. — e-mail: snarskaya-dok@mail.ru

To cite this article:
Dorozhenok IYu, Snarskaya ES, Mikhailova MV. Lichen planus, COVID-19 and depression: psychosomatic correlations. *S.S. Korsakov Journal of Neurology and Psychiatry = Zhurnal nevrologii i psikhiatrii imeni S.S. Korsakova*. 2022;122(1):122–125. (In Russ.).
https://doi.org/10.17116/jnevro2022122011122

В мировой практике накапливаются данные о психосоматических факторах, участвующих в манифестации и формировании клинической картины красного плоского лишая (КПЛ), включая зуд. Прежде всего речь идет о роли психо-социального стресса [1, 2], бремя которого критически возросло в период пандемии COVID-19 [3], а также коморбидных депрессивных и тревожных расстройств [4, 5]. В представленном клиническом случае рассматриваются психосоматические взаимосвязи КПЛ с амплифицированным зудом (включающим дерматологическую основу и психосоматическую надстройку), COVID-19 и депрессии.

Пациентка *Т.*, 38 лет, экономист, замужем, 2 детей. Обратилась с жалобами на обширное поражение кожи туловища, конечностей, зуд. В анамнезе плоский лишай в течение последнего года, находилась в ремиссии. Высыпания появились вновь через несколько дней после возникновения лихорадки, кашля и недомогания, тогда же была диагностирована легкая степень COVID-19.

Осмотр дерматолога: поражение кожи носит множественный распространенный хронический воспалительный характер. Преимущественно локализуется на коже туловища, верхних и нижних конечностей **(рис. 1, 2 на цв. вклейке)**, слизистой оболочке полости рта **(рис. 3 на цв. вклейке)**. Эффлоресценции на коже больной представлены мелкими, 2—4 мм в диаметре, плоскими, фиолетовыми, полигональными, зудящими папулами и бляшками (правило шести Р: planar, purple, polygonal, pruritic, papules, plaques).

При осмотре слизистых оболочек полости рта отмечаются единичные папулезные высыпания области внутренней поверхности левой и правой щек — белесоватые линии в виде кружева на слизистых оболочках щек **(см. рис. 3 на цв. вклейке)**.

Клинико-морфологическая оценка тяжести, активности, распространенности КПЛ слизистой оболочки полости рта проводилась в соответствии со Шкалой клинической оценки тяжести КПЛ в полости рта [6], которая составила 5 баллов, что соответствует типичным проявлениям КПЛ I—II степени тяжести.

Кроме того, проводилась оценка степени выраженности психосоматических расстройств на основании подсчета Индекса коморбидности (Index of Coexistent Desease (ICED)) **(см. таблицу)** [7].

Индекс коморбидности (развернутый вариант) (ICED)
Index of Coexistent Disease (expanded version) (ICED)

Индекс тяжести сопутствующего заболевания	Индекс тяжести функционального расстройства	Индекс коморбидности
0	Не применяется	0 (норма)
1 или 2	0	1 (легкая степень)
1 или 2	1	2 (умеренная степень)
3	0 или 1	3 (тяжелая степень)
1,2 или 3	2	3 (тяжелая степень)

Индекс коморбидности в нашем случае соответствовал 2 умеренной степени. Оценка степени тяжести и распространенности поражений кожного покрова проводилась с использованием опросника дерматологического индекса качества жизни (ДИКЖ), составлявшего 22 балла, что соответствует значительному влиянию болезни на качество жизни пациентки. Кожа волосистой части головы не поражена, тургор и эластичность кожи соответствуют возрасту. Дермографизм розовый стойкий.

У пациентки отмечается психопатологически отягощенный анамнез: суициды у прадеда (в 70 лет вслед за увольнением с руководящей должности и вынужденным выходом на пенсию) и у деда по линии отца (в 68 лет после смерти жены и инсульта с частичной потерей мобильности). Депрессия по типу реакции тяжелой утраты у матери (в 58 лет) с апатией, безрадостностью, нарушением сна и аппетита, потерей около 10 кг веса. Из анамнеза известно, что семья жила в небольшом провинциальном городе, пациентка родилась в срок, от первой нормально протекавшей беременности. Росла жизнерадостным, активным, общительным ребенком. Стремилась привлекать к себе внимание, отличалась богатым воображением. Детских страхов не отмечала. Болела редко. Участвовала в школьных мероприятиях, где старалась занимать ведущие роли. Училась хорошо. Посещала разнообразные кружки: танцы, балет, фигурное катание. Менструации с 14 лет, безболезненные, цикл установился сразу. Появился интерес к противоположному полу, нравилось получать знаки внимания. Посещала студию при модельном агентстве. Нравилось проводить время на светских вечеринках, где в 20 лет познакомилась с будущим мужем — спортсменом. После школы получила высшее экономическое образование. Работала управляющим торгово-развлекательным комплексом. В 30 лет забеременела двойней. Родила в срок двух здоровых сыновей. В возрасте 33 лет сменила место работы в связи с банкротством компании. На новом месте работы адаптировалась с трудом и не сразу. Появилось постоянное чувство тревоги, что может допустить ошибку. Работа впервые в жизни стала тяготить. Появились тянущие боли в мышцах рук и ног, жжение на коже по всему телу в течение дня, подавленность, безрадостность. Стала раздражительной, постоянно испытывала усталость, головокружение, ощущение кома в горле, «пощипывания» и подергивания в мышцах рук и ног. Сконцентрировалась на своем здоровье. Начала изучать медицинскую информацию в интернете. Примеряла на себя множество диагнозов. Неоднократно была консультирована известными специалистами, тщательно обследована и, не получив подтверждения очередному предполагаемому диагнозу, испытывала облегчение на короткое время. Но вскоре вновь продолжала поиск у себя разных болезней. Подобное состояние у пациентки продолжалось >1 года и разрешилось после курса лечения у психотерапевта. В апреле 2020 г., в условиях пандемии COVID-19, пациентка остро реагировала на сокращение дохода семьи, негативные новости из средств массовой информации и карантинные ограничения. Вновь стала отмечать снижение настроения, апатию, безрадостность, ухудшилась концентрация внимания, пропало желание что-либо делать, нарушился сон, появились навязчивые размышления о смысле жизни. На этом фоне в мае 2020 г. отметила появление высыпаний белесоватого цвета на слизистой оболочке полости рта и языке. В конце июня заметила высыпания на коже голени левой ноги. Иногда к вечеру появлялся зуд в местах высыпаний, сравнимый с комариным укусом. В конце июля высыпания появились на голенях, кистях и запястьях. Зуд стал ощущаться в местах высыпаний, но не на поверхности кожи, а внутри, глубоко под кожей, с трудом удерживалась от расчесов. Зуд беспокоил чаще вечером и ночью, при этом высыпания приобретали более насыщенный краснова-

то-фиолетовый цвет. Обратилась к врачу, был поставлен диагноз КПЛ. Получила два курса гормональной терапии с краткосрочным эффектом.

В августе 2020 г. заболела COVID-19, диагноз был подтвержден ПЦР-тестом. Перенесла новость о заражении коронавирусом сначала достаточно спокойно. Лечилась на дому. Заболевание протекало с одышкой, высокой температурой, но без пневмонии (КТ-0) и других тяжелых осложнений. Однако на 6-й день болезни появились распространенные высыпания на бедрах, в районе гениталий, животе, спине. Появилась выраженная тревога по поводу высыпаний, которые были восприняты ей как косметический дефект. В течение 2 нед изоляции постоянно осматривала себя в зеркале. Количество высыпаний и яркость окраски увеличивались с каждым днем, при этом зуд преобладал в вечернее и ночное время, но имел терпимый характер. Пациентка интересовалась своим заболеванием в интернете, тщательно подбирала клинику для госпитализации.

В конце сентября 2020 г. обратилась в клинику дерматологии Сеченовского Университета. Узнав о необходимости непродолжительного ожидания госпитализации (3—4 дня), испытала сильный стресс, зуд в области высыпаний приобрел нестерпимый мучительный характер и продолжался еще в течение нескольких дней в стационаре, несмотря на массивную дерматотропную терапию, включающую инъекции глюкокортикостероидов в средних дозах.

Психический статус: выглядит в соответствии с возрастом. Астенического телосложения. Волосы чистые, собраны в пучок на затылке. На руках аккуратный маникюр. Одета опрятно в модную спортивную одежду. Держится демонстративно, нарочито непринужденно. Мимика выразительная. Почесывает кисти рук. Жалуется на подавленность, апатию, безрадостность, снижение концентрации, отстраненность от окружающих событий, навязчивый самоанализ, тревогу о будущем. Отмечает трудности засыпания и ранние пробуждения. Жалуется на нестерпимый зуд, с желанием расчесать, разодрать кожу, возникающий в местах высыпаний преимущественно в вечернее и ночное время и при эмоциональных нагрузках. Крайне обеспокоена негативными изменениями во внешнем облике в результате «уродующих» поражений кожи, распространение которых связывает с перенесенным COVID-19. Суицидальные мысли отрицает.

На фоне психотерапии, психофармакотерапии (флувоксамин 100 мг/сут; алимемазин 10 мг/сут) и базовой дерматотропной терапии состояние пациентки значительно улучшилось. Зуд полностью редуцировался, кожные высыпания также подверглись значительной редукции. Выровнялся фон настроения, нормализовался сон, купировались тревога и другие жалобы, вернулись бодрость, активность, работоспособность. Пациентке даны рекомендации по необходимости поддерживающей антидепрессивной терапии (флувоксамин 50 мг/сут) в течение полугода.

Обсуждение

Психическое состояние определяется тревожной депрессией с амплифицированным зудом и нозогенным социофобическим комплексом у личности драматического (В) кластера с отягощенным аффективным анамнезом (суициды у прадеда и деда по линии отца, депрессия у матери). В статусе отмечается отсутствие значимой нозогенной реакции на витальную угрозу коронавирусной инфекции при максимальной выраженности социальной тревоги по поводу косметического дефекта.

Диагноз: рекуррентное депрессивное расстройство. Депрессивный эпизод средней тяжести с соматическими симптомами.

Первые признаки КПЛ с постепенным развитием кожного процесса зафиксированы в период рекуррентной депрессии, спровоцированной глобальным негативным воздействием информационного и социального бремени пандемии COVID-19. Такие клинические соотношения коррелируют с данными о резком многократном росте случаев стрессогенного развития тревожно-депрессивных расстройств [8, 9] (включая лиц, имеющих таковые в анамнезе) [10], и в отдельных наблюдениях — манифестации КПЛ [11] в ситуации пандемии COVID-19.

Массивное распространение кожного процесса с умеренным зудом выявляется непосредственно на фоне неосложненного течения COVID-19. В литературе имеются указания как на прямое стрессогенное воздействие коронавирусной инфекции на развитие дерматоза, так и на более тесную нейробиологическую связь КПЛ с коронавирусной инфекцией. В одном из клинических исследований на модели COVID-19 рассматриваются вирусные инфекции как возможные триггеры в патогенезе КПЛ благодаря перекрестному реагированию активированных Т-клеток с антигенами эпидермиса. Авторы предполагают присутствие РНК COVID-19 в коже больного КПЛ и постулируют необходимость дальнейших исследований для верификации и изучения связей КПЛ и COVID-19 [12].

Инфекция SARS-CoV-2 может представлять собой экзогенный антиген, запускающий воспалительный каскад. Было выявлено, что SARS-CoV-2 вызывает разнообразные иммунологические изменения, включающие как гуморальные, так и клеточные иммунные реакции. Лимфопения (особенно снижение уровня Т- и NK-клеток) является частой находкой у пациентов, инфицированных COVID-19. Кроме того, другие исследования показали непропорциональную активацию и цитотоксичность CD8+ Т-клеток, а также увеличение популяции клеток Th17 при COVID-19, которые играют ключевую роль в патогенезе КПЛ. Иммунологические изменения, вызванные SARS-Cov-2, аналогичны тем, что наблюдаются в патогенезе КПЛ, поэтому в долгосрочной перспективе может наблюдаться увеличение заболеваемости данной кожной патологией. Дерматологи должны проявлять бдительность в отношении подобных поражений кожи при ведении пациентов с COVID-19 [13].

Амплифицированный кожный зуд нестерпимого мучительного характера в нашем случае развился психогенно в постковидный период (по аналогии с данными о стрессогенном усилении интенсивности зуда у пациентов с кожными заболеваниями при COVID-19 [12]) и был успешно купирован при подключении психофармакотерапии и психотерапии. Вирусная инфекция была расценена нами как триггер в патогенезе рецидива дерматоза. Выявленные клинические взаимосвязи указывают на наличие как временной, так и синдромальной коморбидности КПЛ с амплифицированным зудом, COVID-19 и депрессии, что позволяет существенно оптимизировать оказание медицинской помощи на основе комплексного психосоматического подхода.

Авторы заявляют об отсутствии конфликта интересов.
The authors declare no conflicts of interest.



Рис. 1. **Пациентка *Т.*, 38 лет. Высыпания плоского лишая на коже живота и груди.**

Fig. 1. **Patient *T.*, 38. Rashes of LP on the skin of the abdomen and chest.**

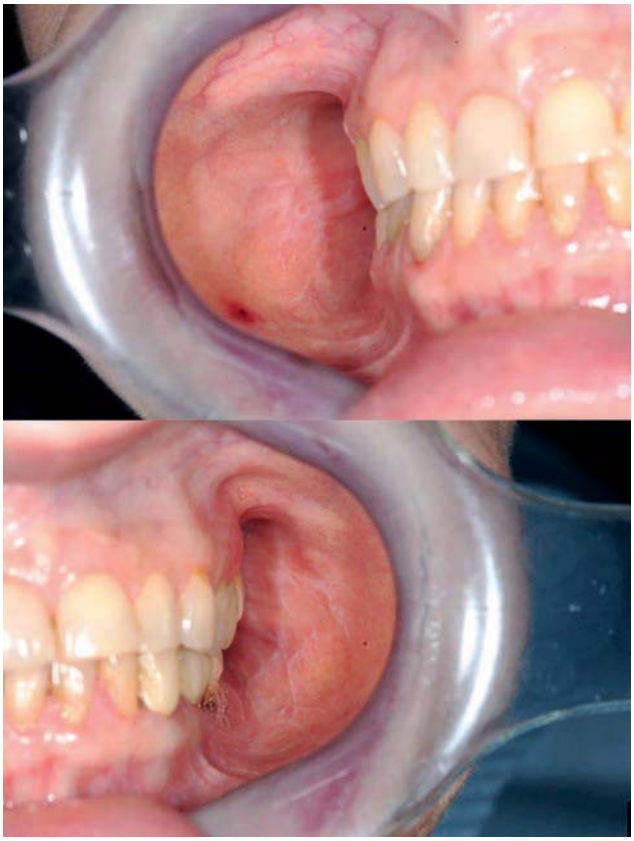

Рис. 3. **Пациентка *Т.*, 38 лет. Высыпания плоского лишая в виде кружева на слизистой оболочке внутренней поверхности левой и правой щек.**

Fig. 3. **Patient *T.*, 38. Rash of LP in the form of lace on the mucous membrane of the inner surface of the left and right cheeks.**



Рис. 2. **Пациентка *Т.*, 38 лет. Высыпания плоского лишая на коже спины.**

Fig. 2. **Patient *T.*, 38. Rashes of LP on the skin of the back.**

ЛИТЕРАТУРА/REFERENCES

1. Welz-Kubiak K, Reich A, Szepietowski JC. Clinical Aspects of Itch in Lichen Planus. *Acta Derm Venereol.* 2017;97:505-508. https://doi.org/10.2340/00015555-2563
2. Varghese SS, George GB, Sarojini SB, et al. Epidemiology of Oral Lichen Planus in a Cohort of South Indian Population: A Retrospective Study. *J Cancer Prev.* 2016;21:55-59. https://doi.org/10.15430/JCP.2016.21.1.55
3. Guo X, Han Y, Liu ZJ, et al. Expert Recommendations for Prevention, Treatment and Care of Oral Ulcers and Other Mucosal Diseases during the Coronavirus Outbreak. *Chin J Dent Res off J Sci Sect Chin Stomatol Assoc CSA.* 2020;23:95-98. https://doi.org/10.3290/j.cjdr.a44744
4. Cassol-Spanemberg J, Blanco-Carrión A, Rodríguez-de Rivera-Campillo M-E, et al. Cutaneous, genital and oral lichen planus: A descriptive study of 274 patients. *Med Oral Patol Oral Cirugia Bucal.* 2019;24:1-7. https://doi.org/10.4317/medoral.22656
5. Jalenques I, Lauron S, Almon S, et al. Prevalence and Odds of Signs of Depression and Anxiety in Patients with Lichen Planus: Systematic Review and Meta-analyses. *Acta Derm Venereol.* 2020;100:adv00330. https://doi.org/10.2340/00015555-3660
6. Escudier M, Ahmed N, Shirlaw P, et al. A scoring system for mucosal disease severity with special reference to oral lichen planus. *Br J Dermatol.* 2007;157:765-770. https://doi.org/10.1111/j.1365-2133.2007.08106.x
7. Athienites NV, Miskulin DC, Fernandez G, et al. Comorbidity assessment in hemodialysis and peritoneal dialysis using the index of coexistent disease. *Semin Dial.* 2000;13:320-326. https://doi.org/10.1046/j.1525-139x.2000.00095.x
8. Bueno-Notivol J, Gracia-García P, Olaya B, et al. Prevalence of depression during the COVID-19 outbreak: A meta-analysis of community-based studies. *Int J Clin Health Psychol IJCHP.* 2021;21:100196. https://doi.org/10.1016/j.ijchp.2020.07.007
9. Asmundson GJG, Paluszek MM, Landry CA, et al. Do pre-existing anxiety-related and mood disorders differentially impact COVID-19 stress responses and coping? *J Anxiety Disord.* 2020;74:102271. https://doi.org/10.1016/j.janxdis.2020.102271
10. Routray S, Mishra P. A probable surge in oral lichen planus cases under the aura of coronavirus in females in India. *Oral Oncol.* 2020;109:104714. https://doi.org/10.1016/j.oraloncology.2020.104714
11. Diaz-Guimaraens B, Dominguez-Santas M, Suarez-Valle A, et al. Annular lichen planus associated with coronavirus SARS-CoV-2 disease (COVID-19). *Int J Dermatol.* 2021;60:246-247. https://doi.org/10.1111/ijd.15338
12. Stefaniak AA, Białynicki-Birula R, Krajewski PK, et al. Itch in the era of COVID-19 pandemic: An unfolding scenario. *Dermatol Ther.* 2020;33:e13477. https://doi.org/10.1111/dth.13477
13. Burgos-Blasco P, Fernandez-Nieto D, Selda-Enriquez G, et al. COVID-19: a possible trigger for oral lichen planus? *Int J Dermatol.* 2021;60:882-883. https://doi.org/10.1111/ijd.15529

Поступила 23.08.2021
Received 23.08.2021
Принята к печати 21.09.2021
Accepted 21.09.2021