Журнал неврологии и психиатрии им. С.С. Корсакова
2022, т. 122, №1, с. 118–121
https://doi.org/10.17116/jnevro2022122011118

S.S. Korsakov Journal of Neurology and Psychiatry
2022, vol. 122, no. 1, pp. 118–121
https://doi.org/10.17116/jnevro2022122011118

# Эндоскопическая биопсия опухоли лобной доли головного мозга, прорастающей в боковой желудочек, с использованием интраоперационной навигации

© И.П. ДУДАНОВ[1, 2], М.Ю. ПОДГОРНЯК[2], М.А. ЛЕГЗДАЙН[2, 3], О.А. ПАВЛОВ[2, 3], П.И. СИМЕЩЕНКО[2]

[1]ФГБОУ ВО «Петрозаводский государственный университет», Петрозаводск, Россия;
[2]СПб ГБУЗ «Городская Мариинская больница», Санкт-Петербург, Россия;
[3]ФГБВОУ ВО «Военно-медицинская академия им. С.М. Кирова» Минобороны России, Санкт-Петербург, Россия

**Резюме**

Описано клиническое наблюдение пациента с паравентрикулярной опухолью левой лобной доли и продемонстрирована эффективность эндоскопической биопсии объемного образования данной локализации через боковой желудочек с применением интраоперационной навигации. Заболевание манифестировало судорожными приступами за 2 года до поступления пациента в стационар. В течение этого периода времени неоднократно обследовался, размеры объемного образования оставались без изменений. На основании полученных данных точно верифицировать тип опухоли не представлялось возможным. Противоэпилептическая терапия была неэффективной. Больному проведено эндоскопическое частичное удаление опухоли (биопсия) и вскрытие кисты опухоли через левый боковой желудочек с применением интраоперационной навигации. Достигнуто клиническое улучшение в состоянии пациента. После операции перестали беспокоить головные боли, прекратились судорожные приступы.

***Ключевые слова:*** *эндоскопическая биопсия, паравентрикулярная опухоль, интраоперационная навигация, фибриллярно-протоплазматическая астроцитома.*

**Информация об авторах:**
Дуданов И.П. — https://orcid.org/0000-0003-1317-8580
Подгорняк М.Ю. — https://orcid.org/0000-0001-8973-5318
Легздайн М.А. — https://orcid.org/0000-0002-6682-3320
Павлов О.А. — https://orcid.org/0000-0001-8230-8006
Симещенко П.И. — https://orcid.org/0000-0002-2684-2156
**Автор, ответственный за переписку:** Дуданов И.П. — e-mail: ipdudanov@gmail.com

**Как цитировать:**
Дуданов И.П., Подгорняк М.Ю., Легздайн М.А., Павлов О.А., Симещенко П.И. Эндоскопическая биопсия опухоли лобной доли головного мозга, прорастающей в боковой желудочек, с использованием интраоперационной навигации. *Журнал неврологии и психиатрии им. С.С. Корсакова*. 2022;122(1):118–121. https://doi.org/10.17116/jnevro2022122011118

# Endoscopic biopsy of a frontal lobe tumor infiltrating the lateral ventricle using intraoperative navigation

©I.P. DUDANOV[1, 2], M.YU. PODGORNYAK[2], M.A. LEGZDAIN[2, 3], O.A. PAVLOV[2], P.I. SIMESHCHENKO[2]

[1]Petrozavodsk State University, Petrozavodsk, Russia;
[2]City Mariinsky Hospital», St. Petersburg, Russia;
[3]Kirov Military Medical Academy, St. Petersburg, Russia

**Abstract**

The authors describe the clinical observation of a patient with a paraventricular tumor of the left frontal lobe and demonstrate the effectiveness of endoscopic biopsy of a volumetric mass of such localization through the lateral ventricle using intraoperative navigation. The disease manifested with convulsive seizures two years before the patient was admitted to the hospital. During this period of time, he was repeatedly examined. The dimensions of the volumetric formation remained unchanged. Based on the data obtained, it was not possible to accurately verify the type of tumor. Anticonvulsant therapy was ineffective. The patient underwent surgery — endoscopic partial removal of the tumor (biopsy) and opening of the tumor cyst through the left lateral ventricle using intraoperative navigation. Clinical improvement in the patient's condition was achieved. After the operation, the headaches and the seizures stopped.

***Keywords:*** *endoscopic biopsy, paraventricular tumor, intraoperative navigation, fibrillar-protoplasmic astrocytoma.*

**Information about the author:**
Dudanov I.P. — https://orcid.org/0000-0003-1317-8580
Podgornyak M.Yu — https://orcid.org/0000-0001-8973-5318
Legzdain M.A. — https://orcid.org/0000-0002-6682-3320
Pavlov O.A. — https://orcid.org/0000-0001-8230-8006
Simeshchenko P.I. — https://orcid.org/0000-0002-2684-2156
**Corresponding author:** Dudanov I.P. — e-mail: ipdudanov@gmail.com

**To cite this article:**
Dudanov IP, Podgornyak MYu, Legzdain MA, Pavlov OA, Simeshchenko PI. Endoscopic biopsy of a frontal lobe tumor infiltrating the lateral ventricle using intraoperative navigation. *S.S. Korsakov Journal of Neurology and Psychiatry = Zhurnal nevrologii i psikhiatrii imeni S.S. Korsakova*. 2022;122(1):118–121. (In Russ.). https://doi.org/10.17116/jnevro2022122011118

В настоящее время благодаря современным научным и техническим достижениям нейроэндоскопия стала широко применяться во всех разделах медицины, в том числе в нейрохирургии. Одной из задач, которую она выполняет, является взятие биопсийного материала из патологического очага головного мозга, нередко сложной и глубинной локализации. По данным разных авторов, положительные результаты эндоскопических биопсий варьируют от 82,8 до 94,7—100%. Частота осложнений составляет около 3,4—6,0%, а летальность — 0—3,4% [1, 2]. Сочетание нейроэндоскопии с интраоперационной навигацией улучшает качество проводимых нейрохирургических вмешательств и отвечает современным требованиям комплексного подхода к проблеме дифференциальной диагностики и хирургического лечения заболеваний головного мозга.

В настоящее время все нейрохирургические операционные независимо от принадлежности к федеральным или городским учреждениям здравоохранения должны быть оснащены соответствующим эндоскопическим и навигационным оборудованием.

**Клиническое наблюдение**

В СПб ГБУЗ «Городская Мариинская больница» дважды находился на стационарном лечении пациент *А.*, 21 года. Первая госпитализация была осуществлена по экстренным показаниям в 2019 г. Из анамнеза было известно, что с 2018 г. наблюдался амбулаторно у нейрохирурга с диагнозом «паравентрикулярная опухоль левой лобной доли головного мозга с судорожным синдромом». Проводилась противоэпилептическая терапия, которая была неэффективной. Причиной направления в стационар послужила закрытая черепно-мозговая травма, сотрясение головного мозга, гематомы, ушибы лица, полученные при падении во время судорожного приступа. На момент поступления в стационар пациента беспокоили частые головные боли, ухудшение памяти, судорожные приступы. Проведено обследование, в результате которого диагноз опухоли основания левой лобной доли с кистой, прорастающей медиальную и нижнюю стенки левого бокового желудочка, подтвердился. Пациенту было предложено оперативное лечение, от которого он отказался. Повторная госпитализация через несколько месяцев в 2020 г. была связана с нарастанием вышеописанных жалоб. В результате больному выполнено стандартное обследование организма (анализы крови, мочи, рентгенограмма грудной клетки, электрокардиограмма), а также позитронно-эмиссионная томография (ПЭТ) с $^{11}$С-метионином **(рис. 1 на цв. вклейке)** и МРТ с контрастированием на магнитно-резонансном томографе Ingenia Philips 3 Тесла **(рис. 2, 3)**. Стандартные протоколы МРТ были дополнены МР-перфузией и МР-спектроскопией **(рис. 4, 5 на цв. вклейке)**.

По данным мультипараметрической МРТ, опухоль представляла из себя слабоваскуляризированное кистозно-солидное образование с соответствующими показателями при перфузии и характерным для неопластического процесса соотношением метаболитов при одновоксельной спектроскопии. Результаты ПЭТ с $^{11}$С-метионином также

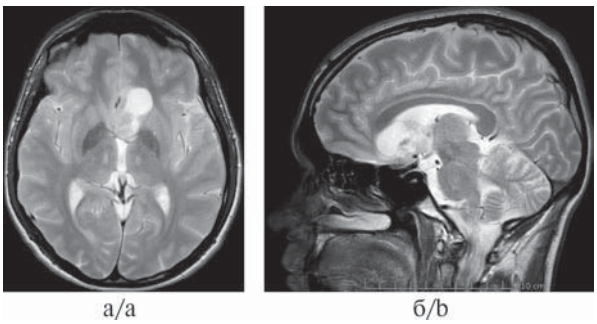


***Рис. 2.*** **МРТ головного мозга, Т2-ВИ.**
а — аксиальная проекция; б — сагиттальная проекция.

***Fig. 2.*** **MRI, T2-VI.**
a — axial projection; b — sagittal projection.

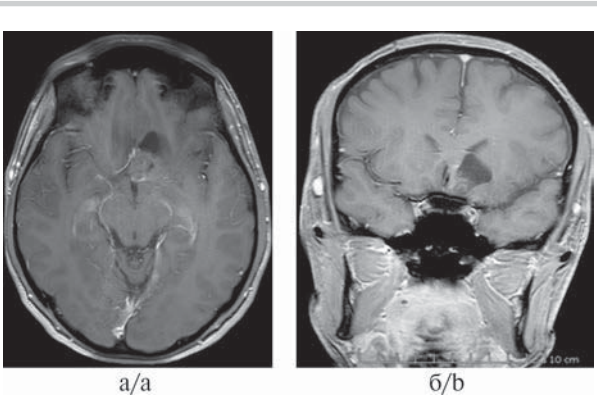


***Рис. 3.*** **МРТ, Т1-ВИ с контрастным усилением.**
а — аксиальная проекция; б — коронарная проекция.

***Fig. 3.*** **MRI, T1-VI with contrast enhancement.**
a — axial projection; b — coronary projection.

свидетельствовали о наличии у пациента объемного образования головного мозга.

Пациент осмотрен неврологом, окулистом. Застойных явлений на глазном дне и патологических изменений со стороны органов зрения выявлено не было.

Под эндотрахеальным наркозом проведена операция в положении больного лежа на спине с фиксацией головы в скобе Mayfield. Доступ осуществлен через точку Кохера слева. Выполнено эндоскопическое частичное удаление опухоли (биопсия) и вскрытие кисты опухоли через левый боковой желудочек с использованием интраоперационной навигации.

Во время операции с помощью навигационной станции Medtronic StealthStation S 8 определена траектория оптимальной трассы достижения опухоли, расположенной в области переднего рога левого бокового желудочка. Регистрация осуществлялась по рельефу головы, погрешность составила 2,7 мм. Произведена ревизия полости левого бокового желудочка. Обнаружена опухоль, прорастающая медиальную и нижнюю стенки желудочка кпереди от отверстия Монро. Осуществлено частичное удаление опухоли биопсийными щипцами, после чего отмечалось умеренное кровотечение, которое остановлено коагуляцией и промыванием желудочковой полости теплым физиологическим раствором.

В дистальной части переднего рога визуализирована киста с истонченной верхней стенкой. Киста вскрыта при помощи коагуляции.

В результате проведенного гистологического исследования установлена структура опухоли — фибриллярно-протоплазматическая астроцитома G1.

В ближайшем послеоперационном периоде пациента перестали беспокоить головные боли, припадков на момент выписки из стационара не отмечалось. Выписан с рекомендацией наблюдения у онколога и проведения лучевой терапии.

## Обсуждение

Эндоскопическая биопсия заняла важное место в нейрохирургии наряду со стереотаксической. Впервые эндоскопическая биопсия мозга с использованием гибкого оптоволоконного вентрикулофиброскопа была сделана T. Fukushima в 1978 г. [1, 3]. По сравнению со стереотаксической биопсией она имеет преимущества, которые заключаются в прямой визуализации патологического объемного образования, возможности осуществить гемостаз под контролем зрения в случае кровотечения и проведения биопсии одновременно с лечебными эндоскопическими мероприятиями, такими как тривентрикулоцистерностомия, вскрытие кисты, рассечение спаек.

Для взятия материала из опухоли по показаниям используют жесткие и гибкие эндоскопы. При интравентрикулярной и паравентрикулярной локализации процесса применяют ригидные нейроэндоскопы. Они позволяют использовать повышающий эффективность резекции внутренний ультразвуковой аспиратор, микроинструменты большего диаметра по сравнению с гибкими эндоскопами, что обеспечивает больший объем забранного материала. У них лучше нейровизуализация [1, 2]. Ориентирами к доступу в полости боковых желудочков являются классические точки Денди к заднему рогу бокового желудочка и точка Кохера — к переднему рогу. Также ориентиром для доступа к переднему рогу может быть точка, которая находится на 1 см кпереди от коронарного шва, спроецированная на линию, проведенную через середину зрачка [1, 4].

Более точно и безопасно осуществлять эндоскопическую биопсию помогает интраоперационная навигация, особенно при узких желудочках или глубинной локализации патологического процесса. В настоящее время широкое распространение получила безрамная стереотаксическая навигация, концепцию которой для нейрохирургии впервые разработали D. Roberts и соавт. в 1986 г. [5]. В 1993 г. G. Barnett и соавт. описали технику безрамной стереотаксии, которая принципиально позволяла определять локализацию хирургического инструмента в зоне нейрохирургической операции в режиме реального времени [6]. Безрамная стереотаксия определения положения позволяет отслеживать хирургический инструмент в «реальном времени» и постоянно визуализировать его на предоперационной КТ или МРТ во время операции. Основные компоненты навигационной станции — стереоскопическая камера, компьютерная платформа с экраном и соответствующее навигационное программное обеспечение. После введения больного в наркоз и фиксации головы проводится процесс согласования данных предоперационного изображения с текущим положением пациента с помощью процесса регистрации или установления связи между «реальной» системой координат, определенной эталонным массивом пациента, и «виртуальной» системой координат данных изображения. Регистрация может быть парной по точкам или с использованием процедур сопоставления поверхностей [7, 8].

Величина погрешности при определении цели биопсии, по данным литературы, может быть разной и зависит от технических, хирургических, физических и биологических факторов [9]. Тем не менее при максимальном соблюдении рекомендаций и учете неблагоприятных влияний эта погрешность может быть минимальной и не влиять существенно на значимость интраоперационной навигации. Для биопсии большое значение в точности достижения цели имеет регистрация. M. Mongen и P. Willems [10] установили, что при использовании рентгеноконтрастных меток погрешность регистрации составила 2,49±0,86 мм, по рельефу головы пациента — 5,35±1,64 мм. Для уменьшения ошибки регистрации P. Batista и соавт. [11] предложили делать сбор точек со всех сторон головы, в отличие от стандартной схемы, предлагаемой производителем навигационной системы (нос, глаза, лоб). После проведенного исследования было определено, что ошибка при этом уменьшается на 1,5 мм. Средняя погрешность при регистрации составила 1,77 (1,11±0,32) мм для КТ и 2,11 (1,20±0,43) мм для МРТ.

## Заключение

Приведенное клиническое наблюдение продемонстрировало хорошие результаты лечения пациента с паравентрикулярной опухолью с использованием комбинированного подхода в диагностике и оперативном лечении. Предоперационное планирование с использованием станции Stealth Station S8 и интраоперационная навигация позволили точно выйти на опухоль во время операции и обеспечили ее минимальную инвазивность и травматичность. Визуализация объемного образования с кистой позволила выбрать оптимальную локализацию места для забора биопсийного материала и фенестрации кисты.

Тактика малоинвазивного вмешательства с использованием эндоскопического и навигационного оборудования у пациентов с интра- и паравентрикулярными опухолями боковых желудочков неясного генеза отвечает современным требованиям нейрохирургии и должна применяться во всех нейрохирургических отделениях городских многопрофильных больниц как безопасная и эффективная процедура.

**Авторы заявляют об отсутствии конфликта интересов.**
**The authors declare no conflicts of interest.**

## ЛИТЕРАТУРА/REFERENCES

1. Dezena RA. *Atlas of Endoscopic Neurosurgery of the Third Ventricle*. Cham: Springer International Publishing AG; 2017;61. https://doi.org/10.1007/978-3-319-50068-3
2. Куканов К.К., Зрелов А.А., Самочерных К.А., Олюшин В.Е., Потемкина Е.Г., Улитин А.Ю. Сравнительный анализ стереотаксического и эндоскопического методов биопсии опухолей головного мозга (обзор литературы). *Российский нейрохирургический журнал им. проф. А.Л. Поленова*. 2020;1:64-70.
Kukanov KK, Zrelov AA, Samochernikh KA, Olyushin VE, Potemkina EG, Ulitin AYu. Comparative analysis of stereotactic and endoscopic methods of brain tumor biopsy (literature review). *Russian Professor A.L. Polenov Neurosurgical Journal*. 2020;1:64-70. (In Russ.).
3. Fukushima T. Endoscopic biopsy of intraventricular tumors with the use of a ventriculofiberscope. *Neurosurgery.* 1978;2:110-113. https://doi.org/10.1227/00006123-197803000-00006
4. Gagliard F, Gragnaniello C, Mortini P, Anthony AJ. *Operative Cranial Neurosurgical Anatomy. Thieme Medical Publishers.* New York. Stuttgart. Delhi, Rio de Janeiro. 2019;330-335.
5. Roberts DW, Strohbehn JW, Hatch JF, et al. A frameless stereotaxic integration of computerized tomographic imaging and the operating microscope. *J Neurosurg.* 1986;65:545-549. https://doi.org/10.3171/jns.1986.65.4.0545
6. Barnett GH, Kormos DW, Steiner CP, Weisenberger J. Intraoperative localization using an armless, frameless stereotactic wand. Technical note. *J Neurosurg.* 1993;78:510-514. https://doi.org/10.3171/jns.1993.78.3.0510
7. Mongen MA, Willems PWA. Current accuracy of surface matching compared to adhesive markers in patient-to-image registration. *Acta Neurochir* (Wien). 2019;161(5):865-870. https://doi.org/10.1007/s00701-019-03867-8
8. Mezger U, Jendrewski C, Bartels M. Navigation in surgery. *Langenbeck's Archives of Surgery.* 2013;398:501-514. https://doi.org/10.1007/s00423-013-1059-4
9. Лукьянчиков В.А., Рыжкова Е.С., Дамулин И.В. К вопросу о точности и ошибках безрамной нейронавигации (обзор литературы). *Нейрохирургия*. 2020;22(3):110-117.
Luk'yanchikov VA, Ryzhkova ES, Damulin IV. On the accuracy and errors of frameless neuronavigation (literature review). *Neurosurgery.* 2020;22(3):110-117. (In Russ.).
https://doi.org/10.17650/1683-3295-2020-22-3-110-117
10. Mongen MA, Willems PWA. Current accuracy of surface matching compared to adhesive markers in patient-to-image registration. *Acta Neurochir* (Wien). 2019;161(5):865-870. https://doi.org/10.1007/s00701-019-03867-8
11. Batista PD, Machado IP, Roios P, et al. Position and orientation errors in a neuronavigation procedure: a stepwise protocol using a cranial phantom. *World Neurosurg.* 2019;126:342-350. https://doi.org/10.1016/j.wneu.2019.02.052

Поступила 07.09.2021
Received 07.09.2021
Принята к печати 09.09.2021
Accepted 09.09.2021

**К статье *И.А. Фильченко и соавт.* «Повреждение головного мозга при нарушениях дыхания во сне: роль глии»**

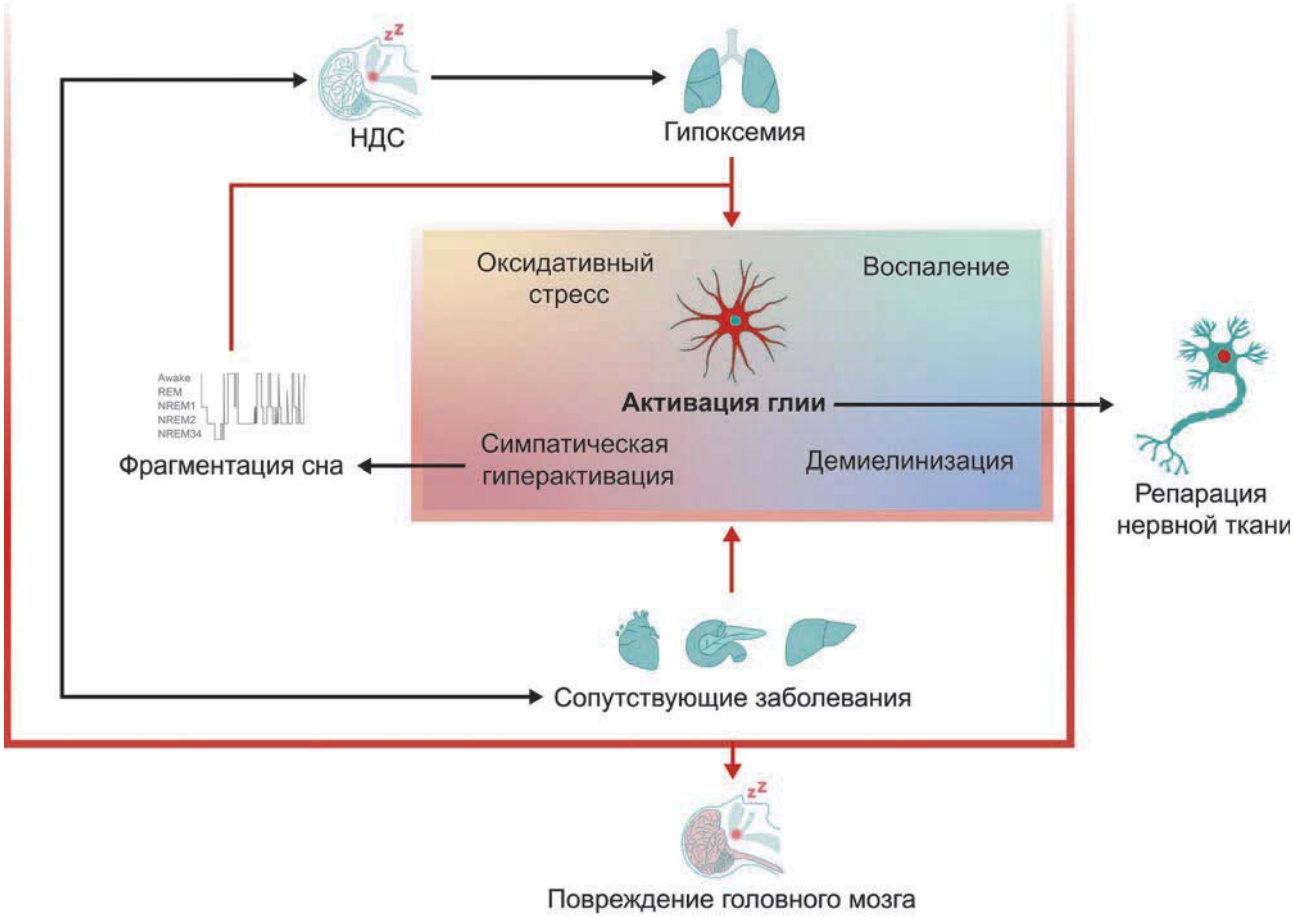


***Рис. 2.*** **Патогенез повреждения головного мозга при НДС.**
***Fig. 2.*** **Pathogenesis of brain damage in SDB.**

**К статье *И.П. Дуданова и соавт.* «Эндоскопическая биопсия опухоли лобной доли головного мозга, прорастающей в боковой желудочек, с использованием интраоперационной навигации»**

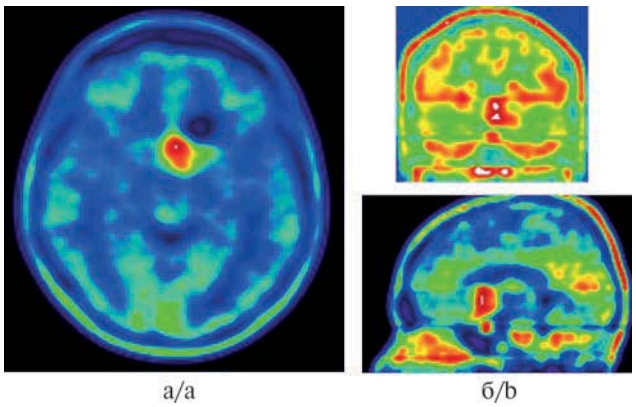


***Рис. 1.*** **ПЭТ с $^{11}$С-метионином.**
а — аксиальная проекция; б — коронарная и сагиттальная проекции.

***Fig. 1.*** **PET with $^{11}$C-methionine.**
a — axial projection; b — coronary end sagittal projections.

## К статье *И.П. Дуданова и соавт.* «Эндоскопическая биопсия опухоли лобной доли головного мозга, прорастающей в боковой желудочек, с использованием интраоперационной навигации»

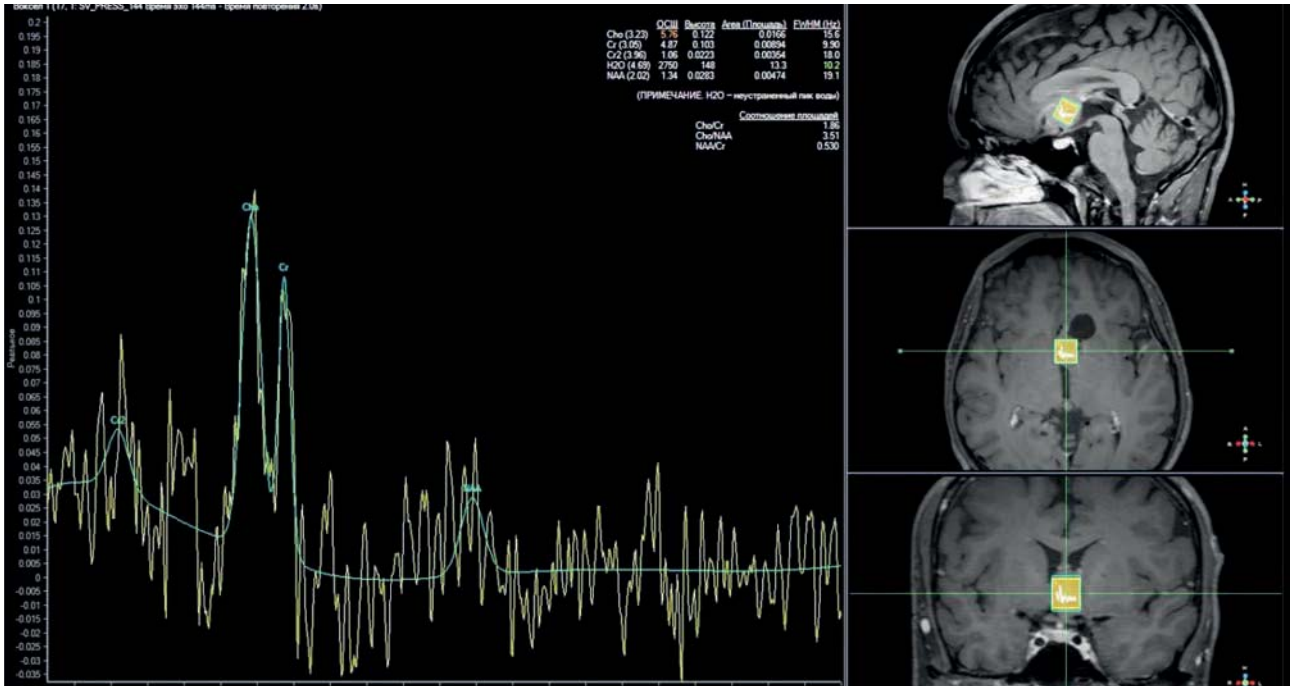


***Рис. 4.*** **Одновоксельная МР-спектроскопия (MRS).**
Отмечаются повышение пика холина, креатина на фоне редукции пика *N*-ацетиласпартата, а также изменение соотношения метаболитов.

***Fig. 4.*** **One-oxel MR spectroscopy (MRS).**
There is an increase in the peak of choline, creatine against the background of a reduction in the peak of N-acetylaspartate, as well as a change in the ratio of metabolites.

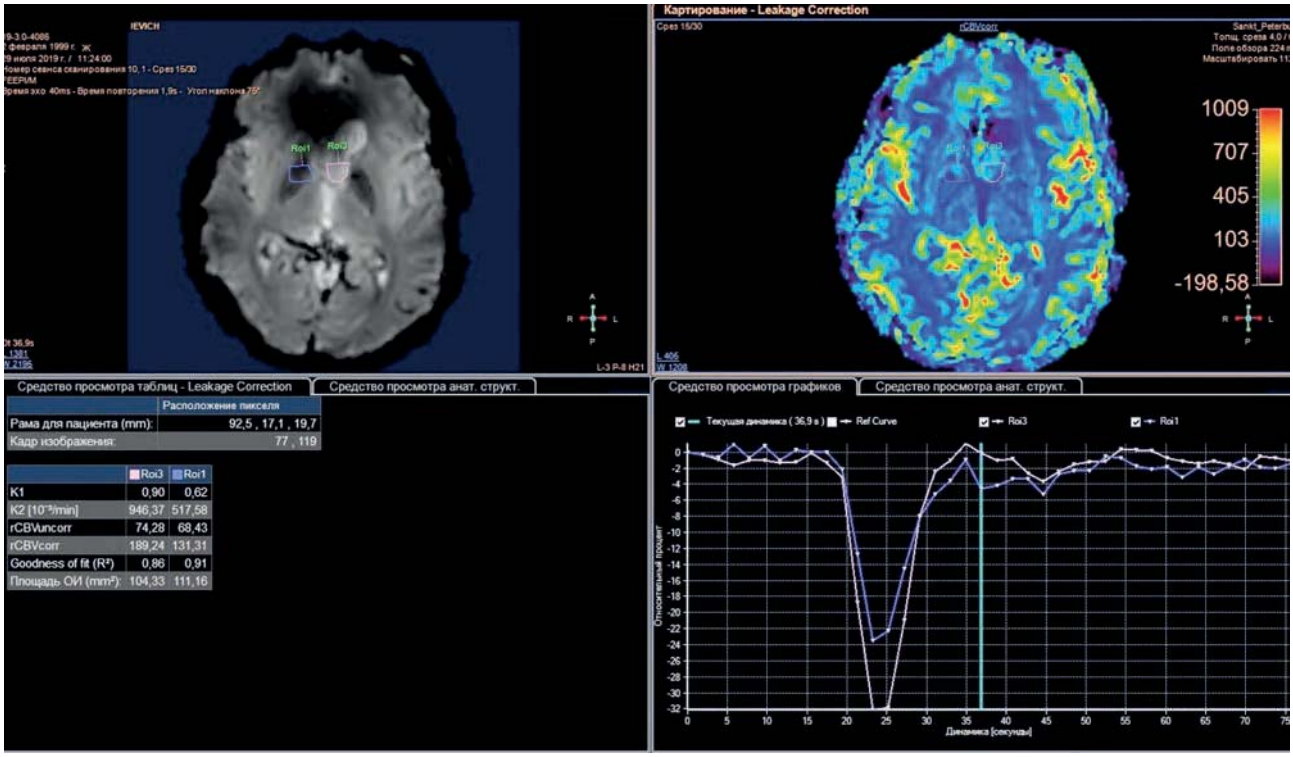


***Рис. 5.*** **МР-перфузия (PW).**
Определяются умеренно повышенные характеристики скорости и объема кровотока в ткани по сравнению с контралатеральной условно здоровой тканью головного мозга.

***Fig. 5.*** **MR perfusion (PW).**
Moderately increased characteristics of the velocity and volume of blood flow in the tissue are determined in comparison with the contralateral conditionally healthy brain tissue.