Журнал неврологии и психиатрии им. С.С. Корсакова
2022, т. 122, №1, с. 104–111
https://doi.org/10.17116/jnevro2022122011104

S.S. Korsakov Journal of Neurology and Psychiatry
2022, vol. 122, no. 1, pp. 104–111
https://doi.org/10.17116/jnevro2022122011104

Нейрофизиологические аспекты множественной транссекции гиппокампа при височной эпилепсии

© А.Б. КОЗЛОВА, М.Б. КОРСАКОВА, Д.И. ПИЦХЕЛАУРИ, Э.С. КУДИЕВА, Б.С. ДОМБААНАЙ, П.А. ВЛАСОВ, М.И. КАМЕНЕЦКАЯ

ФГАУ «Национальный медицинский исследовательский центр нейрохирургии им. акад. Н.Н. Бурденко» Минздрава России, Москва, Россия

Резюме

Цель исследования. Установление корреляции между данными интраоперационной электрокортикографии и контролем приступов после множественной транссекции гиппокампа у пациентов с медиальной височной симптоматической фармакорезистентной эпилепсией.

Материал и методы. Обследованы 6 пациентов с множественными транссекциями структурно неизмененного гиппокампа. У всех очаг располагался в левой височной доле, доминантной по речи; отсутствовали нарушения памяти. Катамнез составил 18—24 мес. Интраоперационно регистрировалась скальповая электроэнцефалограмма (ЭЭГ), электрокортикограмма. Проводились транссекции гиппокампа до прекращения синхронной эпилептиформной активности в гиппокампе по данным электрокортикографии.

Результаты. Контроль над приступами достигнут у 5 из 6 пациентов. После транссекций синхронная эпилептиформная активность на гиппокампе исчезла во всех случаях. Полное исчезновение эпилептиформной активности на гиппокампе, базальной, латеральной коре достигнуто в 2 случаях. Эпилептиформная активность после транссекций гиппокампа наблюдалась на базальной коре у 3 пациентов.

Заключение. С помощью множественных транссекций гиппокампа оказалось возможным достичь прекращения синхронной спайковой активности в гиппокампе у всех пациентов. В 5 из 6 случаев это коррелировало с установлением контроля над приступами. Сохранение и даже возникновение нелокализованной спайковой активности на базальной коре височной доли не влияло на установление контроля над приступами после полной резекции эпилептогенного субстрата в височной доле и транссекций гиппокампа. Снижение индекса эпилептиформной активности на скальповой ЭЭГ наблюдалось преимущественно уже на этапе непосредственно после удаления патологического субстрата, крючка и амигдалы в 4 из 5 случаев наличия фоновой эпилептиформной активности.

Ключевые слова: *транссекции гиппокампа, симптоматическая медиальная височная эпилепсия, электрокортикография, хирургия эпилепсии, память.*

Информация об авторах:
Козлова А.Б. — https://orcid.org/0000-0002-8366-8254
Корсакова М.Б. — https://orcid.org/0000-0002-6287-047X
Пицхелаури Д.И. — https://orcid.org/0000-0003-0374-7970
Кудиева Э.С. — https://orcid.org/0000-0003-0589-7411
Домбаанай Б.С. — https://orcid.org/0000-0002-5887-6545
Власов П.А. — https://orcid.org/0000-0003-2381-8609
Каменецкая М.И. — https://orcid.org/0000-0002-5106-0068
Автор, ответственный за переписку: Козлова А.Б. — e-mail: akozlova75@gmail.com

Как цитировать:
Козлова А.Б., Корсакова М.Б., Пицхелаури Д.И., Кудиева Э.С., Домбаанай Б.С., Власов П.А., Каменецкая М.И. Нейрофизиологические аспекты множественной транссекции гиппокампа при височной эпилепсии. *Журнал неврологии и психиатрии им. С.С. Корсакова*. 2022;122(1):104–111. https://doi.org/10.17116/jnevro2022122011104

Neurophysiological aspects of multiple hippocampal transection in intractable temporal lobe epilepsy

© A.B. KOZLOVA, M.B. KORSAKOVA, D.I. PITSKHELAURI, E.S. KUDIEVA, B.S. DOMBAANAI, P.A. VLASOV, M.I. KAMENETSKAYA

Burdenko Neurosurgical Institute, Moscow, Russia

Abstract

Objective. To search for correlations between intraoperative electrocorticographic data and seizure control after the multiple hippocampal transections (MHT) in patients with symptomatic pharmacoresistant medial temporal lobe epilepsy.

Material and methods. Six patients underwent MHT nearby the hippocampus. The left dominant hemisphere was affected in all cases. Patients had normal memory function. Follow up was 18 to 24 months. Scalp electroencephalogram (EEG) and electrocorticography (ECoG) were intaoperatively recorded. Transections of the hippocampus were performed until ECoG epileptiform discharges stopped.
Results. Seizure control was achieved in five patients. Synchronous epileptiform activity disappeared in the hippocampus in all patients after MHT. Complete disappearance of epileptiform activity in the hippocampus and basal cortex was demonstrated in 2 cases. The epileptiform activity remained in the basal cortex in 3 patients.
Conclusions. Using the method of hippocampal transections it was possible to achieve the disappearance of synchronous epileptic activity in the hippocampus in all patients. It is correlated with good outcome in 5 out of 6 cases. Preservation and even arising of spiking in the basal temporal cortex are not a risk factor for maintaining seizures after complete resection of the epileptogenic substrate in the temporal lobe and hippocampal transections. A decrease in the background epileptiform activity on the scalp EEG was observed in 4 of 5 cases after the resection of the pathological substrate, uncus and amygdala.

Keywords: *hippocampal transection, temporal lobe epilepsy, electrocorticography, epilepsy surgery, memory function.*

Information about the authors:
Kozlova A.B. — https://orcid.org/0000-0002-8366-8254
Korsakova M.B. — https://orcid.org/0000-0002-6287-047X
Pitskhelauri D.I. — https://orcid.org/0000-0003-0374-7970
Kudieva E.S. — https://orcid.org/0000-0003-0589-7411
Dombaanai B.S. — https://orcid.org/0000-0002-5887-6545
Vlasov P.A. — https://orcid.org/0000-0003-2381-8609
Kamenetskaya M.I. — https://orcid.org/0000-0002-5106-0068
Corresponding author: Kozlova A.B. — e-mail: akozlova75@gmail.com

To cite this article:
Kozlova AB, Korsakova MB, Pitskhelauri DI, Kudieva ES, Dombaanai BS, Vlasov PA, Kamenetskaya MI. Neurophysiological aspects of multiple hippocampal transection in intractable temporal lobe epilepsy. *S.S. Korsakov Journal of Neurology and Psychiatry = Zhurnal nevrologii i psikhiatrii imeni S.S. Korsakova*. 2022;122(1):104—111. (In Russ.). https://doi.org/10.17116/jnevro2022122011104

Резекция медиальных структур височной доли при фармакорезистентной медиальной височной эпилепсии обеспечивает наилучший контроль над приступами [1, 2]. Но при этом типе операций высок риск послеоперационного ухудшения функции памяти, особенно у пациентов с неочевидными по данным МРТ структурными изменениями гиппокампа на стороне локализации речевых функций [3—10]. Множественные субпиальные насечки давно были предложены как метод лечения эпилепсии [11—14]. Новый аспект идеи реализовался в множественных транссекциях гиппокампа как методе хирургии эпилепсии, исключающем негативное влияние на функцию памяти [15—18].

В генерации и/или распространении приступов при медиальной височной эпилепсии основную роль играют продольные проводящие пути гиппокампа, обеспечивающие распространение высокосинхронизированных спайков преимущественно в переднезаднем направлении [19—21]. Для реализации приступа необходима критическая масса нейронов, которая соответствует протяженности горизонтальных связей в коре >5 мм [22]. Таким образом, если межнейронные связи механически разрушить через каждые 5 мм, можно предупредить развитие приступа. Ответственные за функцию памяти волокна расположены в пределах гиппокампа петлеобразно поперек его длинника, ортогонально относительно длинных проводящих путей гиппокампа, по которым синхронизируется и реализуется приступ. Поэтому направление транссекций должно быть строго перпендикулярно длиннику гиппокампа. Протяженность области рассечений гиппокампа определяется данными интраоперационной электрокортиграфии (ЭКоГ). Также контролируется динамика эпилептиформной активности базальной, латеральной коры височной доли. Многие авторы отмечают в качестве основного критерия прекращения хирургических манипуляций полное отсутствие эпилептиформной активности на ЭКоГ [16, 17, 23].

Цель настоящего исследования — установление корреляции между данными интраоперационной ЭКоГ и контроля приступов после множественной транссекции гиппокампа.

Материал и методы

Рассматривались данные интраоперационной электроэнцефалографии (ЭЭГ) и ЭКоГ 6 пациентов с фармакорезистентной медиальной височной симптоматической эпилепсией с наличием патологического очага в медиальных отделах височной доли по данным МРТ. Патологические изменения височной доли включали в 2 случаях фокальную корковую дисплазию (ФКД), в 2 — глионейрональную опухоль, в 1 — менингоцеле, в 1 — каверному **(табл. 1)**.

Предоперационное обследование включало неврологическое исследование, видео-ЭЭГ, МРТ, нейропсихологическое тестирование. У всех пациентов были доказаны левосторонняя латерализация возникновения приступов и отсутствие или минимальные нарушения памяти. Все пациенты были правшами.

Во время операции первым этапом удалялся патологический субстрат с удалением коры полюса височной доли в 2 случаях, с резекцией крючка височной доли (в том числе нижней $^2/_3$ амигдалы) во всех случаях. Далее осуществлялся подход к гиппокампу через вскрытый височный рог бокового желудочка, проводились множественные транссекции гиппокампа и парагиппокампальной извилины с промежутками в 5 мм [17].

Скальповая ЭЭГ при операциях по транссекции гиппокампа использовалась для идентификации и мониторин-

***Таблица 1.* Локализация регистрации электрокортикограммы**
***Table 1.* Localization of registration of electrocorticogram**

Пациент (пол и возраст)	Используемые электроды	Область регистрации	Резекция	Количество транссекций	Патоморфология
F27	8 решетка, 4 полоска	Базальная кора, гиппокамп	Полюс, крючок, амигдала	6	ФКД 1 полюса
F29	8 решетка, 6 полоска	Базальная кора, гиппокамп	Крючок, амигдала	5	Ганглиоглиома крючка
M36	8 решетка, 4 полоска	Базальная кора, гиппокамп	Полюс, крючок, амигдала	5	Менингоцеле полюса
F23	8 решетка, 6 полоска	Базальная кора, латеральная кора, гиппокамп	Крючок, амигдала	6	ФКД крючка
F43	8 решетка, 4 полоска	Базальная кора, латеральная кора, гиппокамп	Крючок, амигдала	6	Кавернозная мальформация крючка
M18	8 решетка, 6 полоска	Базальная кора, гиппокамп	Крючок, амигдала	5	Ганглиоцитома амигдалы

Примечание. Здесь и далее: F — женщины, M — мужчины
Note. Hereinafter F — women, M — men

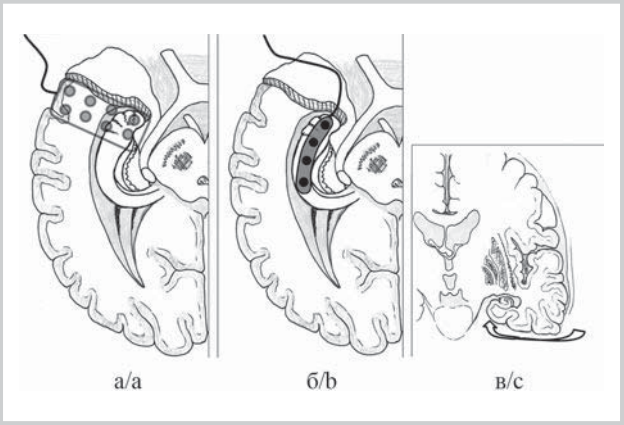

***Рис. 1.* Расположение электродов для ЭКоГ на структурах левой височной доли.**
а — 4-контактная полоска вдоль длинника гиппокампа; б — 8-контактная решетка на базальной коре височной доли; в — фронтальная проекция, направление установки базального электрода. Автор Д.И. Пицхелаури.

***Fig. 1.* Electrodes placement on left temporal lobe for electrocorticography.**
a — 4-strip along axis of the hippocampus; b — the 8-grid electrode on the basal temporal lobe cortex; c — frontal projection, installation direction of the basal grid. By D.I. Pitzchelaury.

га эпилептиформной активности, а также с целью контроля уровня анестезии, удовлетворительного для регистрации ЭКоГ. Интраоперационно проводилась ЭКоГ с латеральной коры височной доли, базальных отделов височной доли, амигдалы и непосредственно с поверхности гиппокампа вдоль его длинника. Во всех случаях регистрировалась ЭКоГ с базальных отделов левой височной доли. Восьмиконтактная решетка укладывалась на базальные отделы передних отделов височной доли **(рис. 1)**. Таким образом, самые медиальные электроды решетки располагались под парагиппокампальной извилиной в проекции головки гиппокампа.

С помощью ЭКоГ планировалась протяженность области рассечений гиппокампа в направлении от передних к задним его отделам в зависимости от степени выраженности эпилептиформной активности в разных его частях. После транссекции при регистрации остаточной эпилептиформной активности с гиппокампа проводились дополнительные рассечения гиппокампа в заднем направлении. После этого вновь регистрировалась ЭКоГ. Контрольная регистрация ЭКоГ осуществлялась также с базальной и латеральной височной коры. Для инвазивной регистрации использовались электроды на силиконовой основе «Ad Tech» (8-контактные решетки и полоски 4 или 6 электродов). Запись проводилась на электроэнцефалографе NicoletOne (v44, США).

У всех пациентов исследованы исходы лечения эпилепсии с тестированием памяти. Срок катамнеза составил от 18 до 24 мес.

Результаты

Эпилептиформная активность на скальповой ЭЭГ была представлена в виде острых волн и комплексов острая—медленная волна, проявлялась низким индексом как латерализованно, так и синхронно-билатерально. В 4 из 6 случаев наблюдалось снижение индекса (пациенты F29, F23, F43) и исчезновение эпилептиформной активности (пациент M18) на скальповой ЭЭГ в ходе операции. Динамика в виде снижения индекса эпилептиформной активности проявлялась преимущественно уже после удаления патологического субстрата и крючка, амигдалы. В 1 случае (пациент M36) динамики не наблюдалось. Можно также отметить, что у 1 пациентки (F27) изначально не было эпилептиформной активности в скальповой интраоперационной ЭЭГ **(табл. 2)**.

При регистрации ЭКоГ на базальных отделах височной доли у 5 из 6 пациентов, кроме F23, отмечалось локальное преобладание эпилептиформных спайков под самыми медиальными электродами пластинки. У 5 из 6 пациентов, кроме M18, в структуре биопотенциалов базальной коры регистрировались фрагменты паттерна «вспышка—подавление» **(рис. 2)**.

После удаления эпилептогенного субстрата (опухоль, ФКД, менингоцеле) у 5 пациентов из 6, кроме пациентки F29, исчезла (пациенты F23, M18, M36) или редуцировалась (F43, F27) эпилептиформная активность. Из них в 4 случаях удаления патологического субстрата из области амигдалы: у 2 пациентов (F23, M18) полностью исчезла эпилептиформная активность, у 1 (F43) — значимо редуцировалась, у 1 (F29) — наросла выраженность острых волн и стал более структурирован паттерн «вспышка—подавление» **(рис. 3)**.

Таблица 2. **Динамика эпилептиформной активности по данным ЭЭГ в зависимости от этапа операции**
Table 2. **The dynamics of epileptiform activity on EEG at certain stages of surgery**

Пациент, (пол и возраст)	Диагноз	Эпилептиформная активность на скальповой ЭЭГ			Исход лечения по Engel
		до	после удаления очага	после транссекции	
F29	Ганглиоглиома крючка	+	+	+↓	I C
F23	ФКД крючка	+	+↓	*	IV
F43	Кавернозная мальформация крючка	+	+↓	*	I A
M18	Ганглиоцитома крючка	+	—	—	I A
M36	Менингоцеле полюса	+	+↓	+	I A
F27	ФКД I типа в области полюса височной доли	—	—	—	I A

Примечание. + — наличие эпилептиформной спайковой активности, — — отсутствие, +↓ — снижение индекса эпилептиформной спайковой активности, * — на том же уровне, что прежде.
Note. + — presence of spikes, — — absence, +↓ — decrease in the index of epileptiform spike activity, * — at the same level as before, +↑ — increase in the index of epileptiform spike activity.

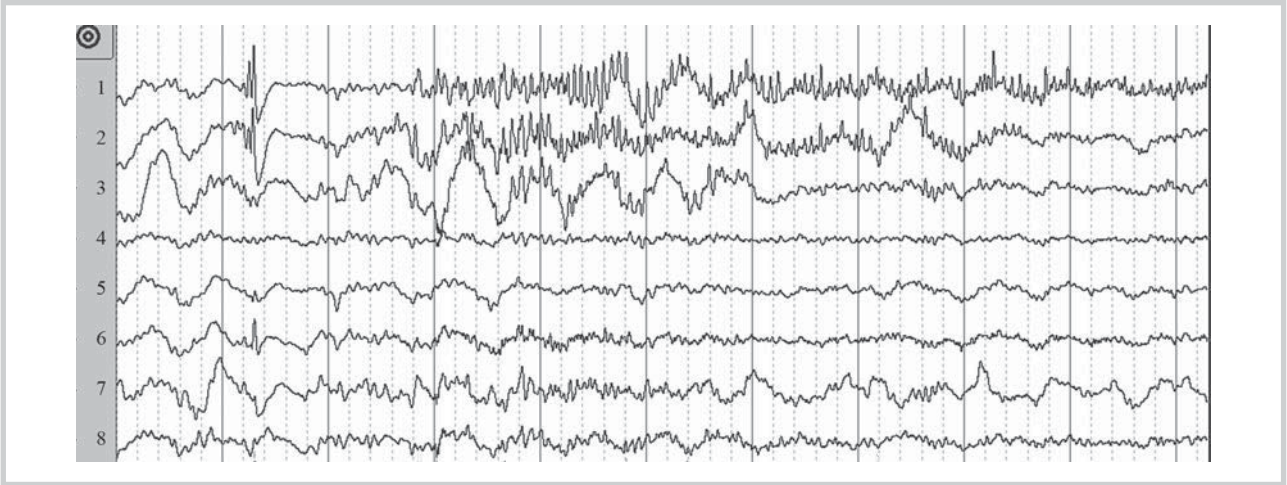

Рис. 2. **Пациент *M18*. Локальный электрографический иктальный паттерн в медиальных отделах базальной коры височной доли под электродами 1,2 8-контактной пластинки.**

Fig. 2. **Patient M18. There is local electrographic ictal pattern in medial part of the basal temporal lobe cortex, under 1, 2 contacts of 8-grid.**

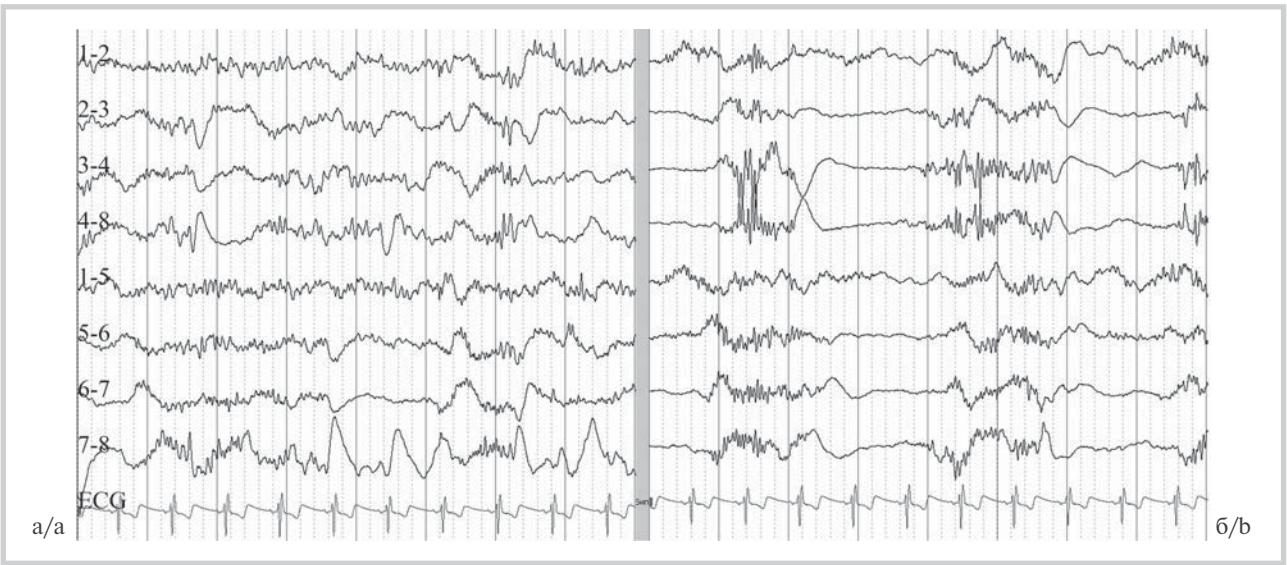

Рис. 3. **Пациентка *F29*. Сравнение ЭКоГ с базальной коры височной доли в начале операции (а) и во время диссекции гиппокампа (б).**
а — редкие нелокализованные острые потенциалы; б — фоновая активность снижена по амплитуде, наблюдаются вспышки частых колебаний, формирующие паттерн типа «вспышка—подавление», с редкими спайками в структуре вспышек.

Fig. 3. **Patient *F29*. ECoG records from the basal cortex at the beginning of the operation (a) and at hippocampal transection (b).**
a — rare non-localized sharp waves; b — background activity is reduced in amplitude, the phenomenon «burst-suppression» with occasional spikes in structure of the bursts.

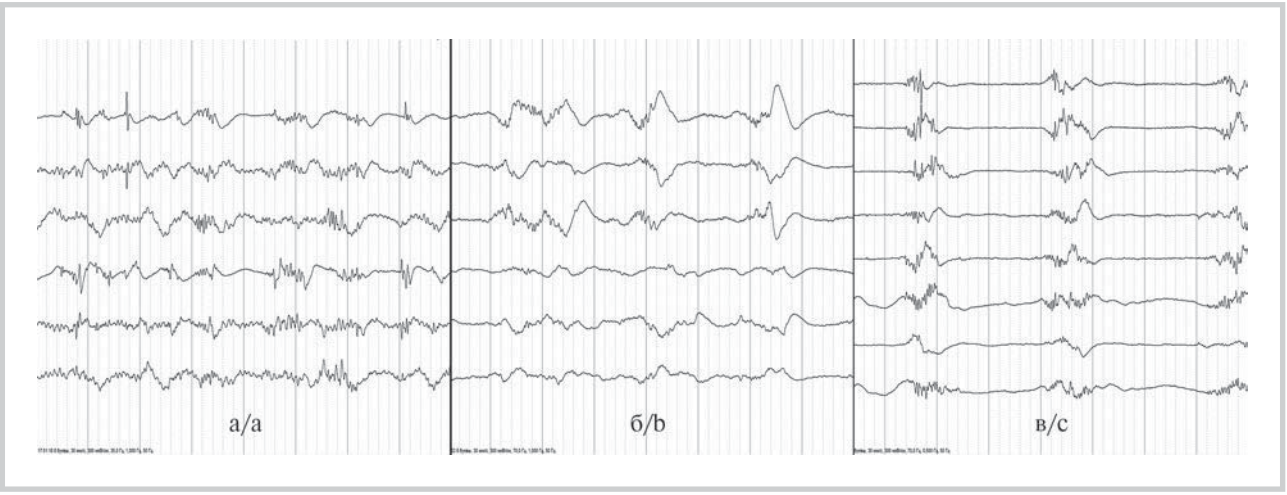

Рис. 4. **ЭКоГ с базальной коры после диссекции гиппокампа.**
а — единичные спайки (пациентка F43); б — снижение амплитуды вспышек частых волн в структуре «вспышки—подавление» (пациентка F27); в — отсутствие эпилептиформной активности (пациент M36).

Fig. 4. **ECoG recording from the basal cortex after hippocampal transection.**
a — occasional spikes (F43); b — decrease in the amplitude of the fast waves in the «burst-suppression» structure (F27); c — abolition of epileptiform activity (M36).

При подходе к гиппокампу у 2 пациенток (F23, F27) наросла выраженность паттерна «вспышка—подавление» с появлением вновь (пациентка F23) или учащением (пациентка F27) спайков.

После транссекций гиппокампа у 2 пациентов (M36, M18) полностью исчезли островолновые формы активности на базальной коре. Еще у 1 пациентки (F27) редуцировались спайки и снизилась амплитуда вспышек частых волн в структуре паттерна «вспышка—подавление». У оставшихся 3 пациенток (F23, F43, F29) остались спорадические нелокализованные спайки в структуре паттерна «вспышка—подавление» **(рис. 4)**.

В 1 случае (пациент M36) по данным кортикографии проводилось удаление полюса височной доли с полным исчезновением эпилептической активности на базальной коре височной доли. Еще у 1 пациентки (F27) полюс запланированно был удален вместе с зоной ФКД.

Исследование латеральной височной коры проводилось в 2 случаях (F23, F43). В 1 случае (F43) как исходно, так и после транссекций гиппокампа не наблюдалось выраженной эпилептиформной активности. В случае F23 до и после транссекций гиппокампа в равной степени на латеральной коре были выражены высокоамплитудные спайки, полиспайки и острые волны.

У всех пациентов при регистрации биопотенциалов с гиппокампа с помощью 4—6-контактной полоски электродов были обнаружены острые эпилептиформные знаки: спорадические одиночные и сгруппированные спайки, острые волны. В 1 случае (F23) регистрировалась продолженная спайковая активность.

Во всех случаях наблюдался градиент амплитуды спайков в переднезаднем направлении с максимальными значениями в области головки гиппокампа. После транссекций у всех пациентов спайки либо полностью исчезли, либо регистрировались единичные низкоамплитудные острые волны асинхронно под разными электродами **(рис. 5)**. У 1 пациента исходно эпилептиформная активность была выражена минимально, в виде редких острых волн. В 1 случае после транссекций на гиппокампе под всеми электродами полоски регистрировались синхронно проведенные с коры низкоамплитудные острые волны. Суммарные данные по ЭКоГ представлены в **табл. 3**.

У 4 из 6 пациентов (F43, M18, M36, F27) достигнут полный контроль над приступами, исход IA по Engel. У 1 пациентки (F29) исход IC. У 1 пациентки (F23) — IVA, с возобновлением приступов 3 мес спустя после операции и возвратом далее на дооперационный уровень. По данным интраоперационной ЭКоГ предполагается наличие эпилептогенной зоны в структуре ФКД I типа в латеральной коре височной доли, планируется второй этап хирургического лечения.

Обсуждение

По данным литературы, необходимое количество транссекции гиппокампа определяется путем записи контрольной ЭКоГ: полное исчезновение эпилептиформной активности на гиппокампе, базальной и латеральной коре височной доли указывает на достаточный объем операции [16, 17, 23]. Однако в представленной серии пациентов после удаления эпилептогенного очага и диссекции гиппокампа выявлена эпилептиформная активность в виде спайков и острых волн на базальной коре височной доли. Она была представлена в большинстве случаев в структуре паттерна «вспышка—подавление» и наблюдалась у тех пациентов, у которых сохранилась или появилась после удаления эпилептогенного очага. Стоит отметить, что фрагменты паттерна «вспышка—подавление» наблюдались на базальной коре у 5 из 6 пациентов уже в фоновой ЭКоГ при отсутствии такого паттерна в скальповой ЭЭГ. Различная чувствительность ЭКоГ и ЭЭГ к уровню анестезии была отмечена у некоторых авторов [24]. В отсутствие паттерна «вспышка—подавление» на скальповой ЭЭГ снижение дозы анестетика не проводилось, так как было сопряжено с риском пробуждения пациента. Наблюдение динамики биопотенциалов на базальной коре было возможно благодаря постоянной регистрации ЭКоГ с 8-контактного электрода на базальной поверхности височной доли с момента

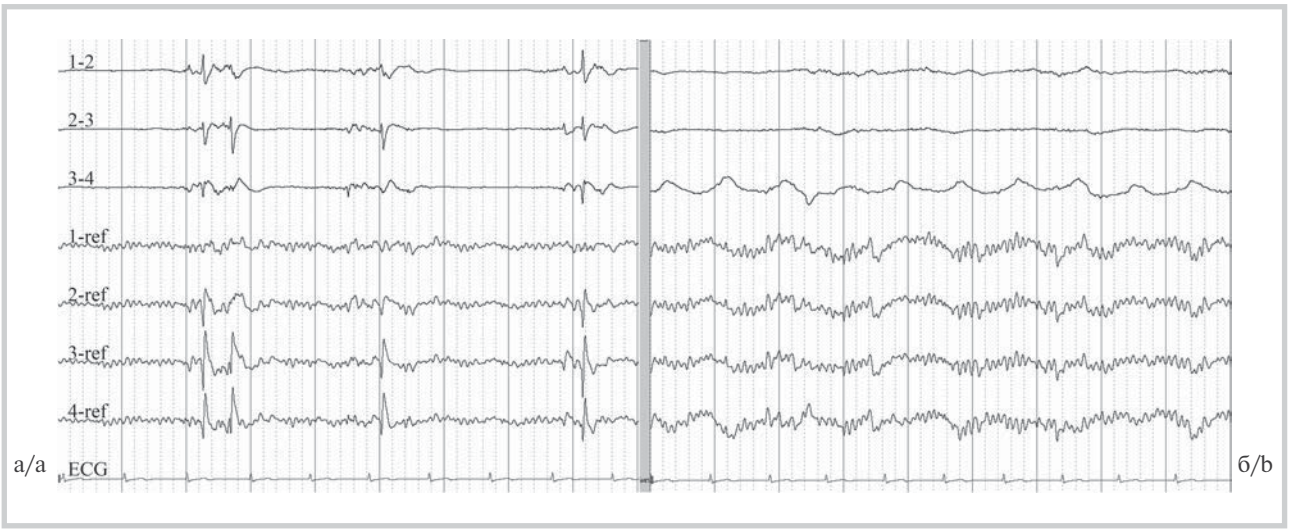

Рис. 5. **ЭКоГ с поверхности гиппокампа, запись в референтном и биполярном монтажах.**
а — до диссекции, спорадические комплексы спайк—волна с градиентом амплитуды (максимум в области головки гиппокампа); б — после диссекции, исчезновение островолновых форм активности.

Fig. 5. **ECoG recording from the hippocampus made in reference and bipolar montages.**
a — before transaction; b — after. a — sporadic spike-wave complexes with amplitude gradient (maximum in the head of hippocampus); b — abolition of sharp-wave epileptiform activity.

Таблица 3. **Динамика эпилептиформной активности по данным ЭКоГ в зависимости от этапа операции. Нарастание индекса эпилептиформной спайковой активности**

Table 3. **The dynamics of epileptiform activity on ECoG at certain stages of surgery**

Пациент (пол и возраст)	Диагноз	Эпилептиформная активность на базальной коре			Эпилептиформная активность на гиппокампе (после удаления очага)		Исход лечения по Engel
		до	после удаления очага	после транссекции	до	после транссекции	
F29	Ганглиоглиома крючка	—	+↑	+↓	+	—	I C
F23	ФКД крючка	+	+	+	++	—	IV
F43	Кавернозная мальформация крючка	+	+↓	+↓*	+	—	I A
M18	Ганглиоцитома крючка	+	—	—	+	—	I A
M36	Менингоцеле полюса	+	—	—	+	—	I A
F27	ФКД I типа в области полюса височной доли	+	+	+↓	++	—	I A

Примечание. + — наличие эпилептиформной спайковой активности, ++ — наличие продолженной регулярной спайковой активности, — — отсутствие, +↓ — снижение индекса эпилептиформной спайковой активности, *+↓ — на том же уровне, что прежде, +↑ - повышение индекса эпилептиформной спайковой активности.
Note. + — presence of spikes, — — absence, ++ — continuous spiking, +↓ — decrease in the index of epileptiform spike activity, *+↓ — at the same level as before, +↑ — increase in the index of epileptiform spike activity.

вскрытия твердой мозговой оболочки до этапа гемостаза. Однако для получения корректных безартефактных данных ЭКоГ требовалось временное прекращение хирургических манипуляций.

Имеются сведения о возникновении паттерна «вспышка—подавление» на ЭКоГ височной доли как реакции острой дисконнекции коры височной доли и медиальных структур, особенно амигдалы [25—27]. При удалении амигдалы у 4 пациентов в нашем исследовании у 3 не отмечалось нарастания выраженности паттерна «вспышка—подавление», что говорит, скорее, об отсутствии явления дисконнекции.

Большинство авторов не используют интраоперационную кортикографию до диссекции гиппокампа, поскольку перед применением множественных транссекций гиппокампа проводят инвазивные исследования с глубинными и субдуральными электродами [16—18, 28]. В ходе этих исследований доказывается локализация зоны начала приступов в гиппокампе. Поэтому нет описания динамики кортикограммы до и после манипуляций на амигдале и гиппокампе.

У 1 пациента в нашей группе сохранились высокоамплитудные спайки на латеральной коре после удаления структурного повреждения и диссекции гиппокампа. Отмечалось даже проведение этих разрядов в виде низкоамплитудных спайков на гиппокамп и базальную кору височной доли. Однако дополнительные резекции не были предприняты. У данного пациента через 3 мес после операции возобновились приступы с прежней семиологией той же частоты, что и до операции, исход IV по Engel. Предоперационно не была подтверждена инициация приступов в гиппокампе.

Только в 2 случаях интраоперационно наблюдалась регулярная эпилептиформная разрядная активность на ЭКоГ, записанной с поверхности гиппокампа. В остальных 4 случаях регистрировались спорадические острые волны. В исследуемой группе пациентов не проводились предварительные инвазивные регистрации с глубинными и субдуральными электродами. Соответственно предоперационно не была доказана инициация приступов из гиппокампа. Здесь возникает вопрос о целесообразности проведения транссекций гиппокампа при отсутствии регулярной разрядной эпилептиформной активности на ЭКоГ. Стандартный хирургический подход при имеющихся структурных повреждениях височной доли включает резекцию медиального комплекса [1, 2, 29]. На основании предоперационных исследований при отсутствии признаков склероза гиппокампа и сохранности нейропсихологических характеристик функции памяти было принято решение о проведении транссекций гиппокампа вместо его резекции. В литературе имеется немного данных о проведении множественных транссекций гиппокампа при медиально-височной эпилепсии со структурным медиальным экстрагиппокампальным поражением височной доли [23, 28, 30—32]. В исследовании W. Ishida и соавт. [31] приведена схема хирургической тактики при связанной с кавернозной мальформацией височной эпилепсии с наличием или отсутствием сопутствующей патологии гиппокампа. Исследования не включали регистрацию ЭКоГ с базальной поверхности височной доли. Но при регистрации остаточных эпилептиформных разрядов на латеральной коре делали ограниченные «тейлорированные» резекции.

Дополнительная резекция коры по данным ЭКоГ в объеме 2,5 см полюса височной доли проводилась только у 1 пациента с положительным эффектом в виде исчезновения эпилептиформной активности на базальной коре и хорошим исходом в отношении контроля над приступами, IA по Engel.

Ни у одного пациента в нашей серии не делались субпиальные насечки на коре височной доли при наличии эпилептиформной активности на базальной коре после удаления структурного повреждения и множественных транссекций гиппокампа. При этом наличие спорадических спайков и/или острых волн в структуре паттерна «вспышка—подавление» на базальной коре после удаления эпилептогенного повреждения и диссекции гиппокампа не влияло на исход хирургического лечения в отношении приступов.

Интересен временной аспект регистрации ЭКоГ. По данным A. Patil и соавт. [15], ЭКоГ после манипуляций на гиппокампе и коре височной доли проводили в течение 1 ч при минимальном уровне анестезии. И при наличии остаточных эпилептиформных разрядов продолжали субпиальные насечки на ограниченном участке коры. Затем повторяли ЭКоГ, при наличии эпилептиформной активности участок резецировали, затем опять повторяли ЭКоГ и при необходимости расширяли зону резекции. Исходы 94,7% I по Engel [15].

В настоящем исследовании ЭКоГ проводилась кратковременно, около 5 мин фоновой записи и столько же после каждой хирургической манипуляции. Уровень анестезии контролировали по скальповой ЭЭГ, во всех случаях он был ниже уровня появления паттерна «вспышка—подавление», но не снижался при ЭКоГ. У 1 пациента все же удалось проследить динамику исчезновения спайковой активности на базальной коре через 1—1,5 мин и далее после укладки электрода на гиппокамп для контроля после транссекций. Увеличение времени регистрации и снижение уровня анестезии на период проведения ЭКоГ позволит более точно оценить наличие остаточной эпилептиформной активности.

Заключение

С помощью множественных транссекций гиппокампа оказалось возможным достичь прекращения синхронной спайковой активности в гиппокампе у всех пациентов. В 5 из 6 случаев это коррелировало с установлением контроля над приступами.

Сохранение и даже возникновение нелокализованной спорадической спайковой активности на базальной коре височной доли не влияло на установление полного контроля над приступами после полной резекции эпилептогенного субстрата в височной доле и транссекций гиппокампа.

Снижение индекса эпилептиформной активности на скальповой ЭЭГ наблюдалось преимущественно уже на этапе непосредственно после удаления патологического субстрата, крючка и амигдалы в 4 из 5 случаев наличия фоновой эпилептиформной активности.

Авторы заявляют об отсутствии конфликта интересов.
The authors declare no conflicts of interest.

ЛИТЕРАТУРА/REFERENCES

1. Engel J Jr, McDermott MP, Wiebe S, et al. Early Randomized Surgical Epilepsy Trial (ERSET) Study Group. Early surgical therapy for drug-resistant temporal lobe epilepsy: a randomized trial. *JAMA*. 2012;307(9):922-930. https://doi.org/10.1001/jama.2012.220
2. Wiebe S, Blume WT, Girvin JP, Eliasziw M; Effectiveness and Efficiency of Surgery for Temporal Lobe Epilepsy Study Group. A randomized, controlled trial of surgery for temporal-lobe epilepsy. *N Engl J Med*. 2001;345(5):311-318. https://doi.org/10.1056/NEJM200108023450501
3. Bell ML, Rao S, So EL, et al. Epilepsy surgery outcomes in temporal lobe epilepsy with a normal MRI. *Epilepsia*. 2009;50(9):2053-2060. https://doi.org/10.1111/j.1528-1167.2009.02079.x
4. Davies KG, Bell BD, Bush AJ, Wyler AR. Prediction of verbal memory loss in individuals after anterior temporal lobectomy. *Epilepsia*. 1998;39(8):820-828. https://doi.org/10.1111/j.1528-1157.1998.tb01175.x
5. Gleissner U, Helmstaedter C, Schramm J, Elger CE. Memory outcome after selective amygdalohippocampectomy: a study in 140 patients with temporal lobe epilepsy. *Epilepsia*. 2002;43(1):87-95. https://doi.org/10.1046/j.1528-1157.2002.24101.x
6. Helmstaedter C, Petzold I, Bien CG. The cognitive consequence of resecting nonlesional tissues in epilepsy surgery-results from MRI- and histopathology-negative patients with temporal lobe epilepsy. *Epilepsia*. 2011;52(8):1402-1408. https://doi.org/10.1111/j.1528-1167.2011.03157.x
7. Helmstaedter C, Richter S, Röske S, et al. Differential effects of temporal pole resection with amygdalohippocampectomy versus selective amygdalohippocampectomy on material-specific memory in patients with mesial temporal lobe epilepsy. *Epilepsia*. 2008;49(1):88-97. Epub 2007 Oct 16. PMID: 17941848. https://doi.org/10.1111/j.1528-1167.2007.01386.x

8. Hermann BP, Seidenberg M, Haltiner A, Wyler AR. Relationship of age at onset, chronologic age, and adequacy of preoperative performance to verbal memory change after anterior temporal lobectomy. *Epilepsia.* 1995;36(2):137-145. https://doi.org/10.1111/j.1528-1157.1995.tb00972.x
9. Hermann BP, Wyler AR, Somes G, Berry AD 3rd, Dohan FC Jr. Pathological status of the mesial temporal lobe predicts memory outcome from left anterior temporal lobectomy. *Neurosurgery.* 1992;31(4):652-656; discussion 656-657. https://doi.org/10.1227/00006123-199210000-00006
10. Trenerry MR, Jack CR Jr, Ivnik RJ, et. al. MRI hippocampal volumes and memory function before and after temporal lobectomy. *Neurology.* 1993;43(9):1800-1805. https://doi.org/10.1212/wnl.43.9.1800
11. Morrell F, Whisler WW, Bleck TP. Multiple subpial transection: a new approach to the surgical treatment of focal epilepsy. *J Neurosurg.* 1989;70(2):231-239. https://doi.org/10.3171/jns.1989.70.2.0231
12. Smith MC. Multiple subpial transection in patients with extratemporal epilepsy. *Epilepsia.* 1998;39(suppl 4):81-89. https://doi.org/10.1111/j.1528-1157.1998.tb05128.x
13. Vaz G, van Raay Y, van Rijckevorsel K, et al. Sécurité et efficacité des trans-sections sous-piales multiples: analyse d'une série consécutive de 30 patients [Safety and efficacy of multiple subpial transections: report of a consecutive series of 30 cases]. *Neurochirurgie.* 2008;54(3):311-314. French. https://doi.org/10.1016/j.neuchi.2008.02.009
14. Zhao Q, Tian Z, Liu Z, et al. Evaluation of the combination of multiple subpial transection and other techniques for treatment of intractable epilepsy. *Chin Med J* (Engl). 2003;116(7):1004-1007.
15. Patil AA, Andrews R. Long term follow-up after multiple hippocampal transection (MHT). *Seizure.* 2013;22(9):731-734. https://doi.org/10.1016/j.seizure.2013.05.014
16. Patil AA, Andrews RV. Nonresective hippocampal surgery for epilepsy. *World Neurosurg.* 2010;74(6):645-649. https://doi.org/10.1016/j.wneu.2010.06.032
17. Shimizu H, Kawai K, Sunaga S, et al. Hippocampal transection for treatment of left temporal lobe epilepsy with preservation of verbal memory. *J Clin Neurosci.* 2006;13(3):322-328. https://doi.org/10.1016/j.jocn.2005.04.020
18. Uda T, Morino M, Ito H, et al. Transsylvian hippocampal transection for mesial temporal lobe epilepsy: surgical indications, procedure, and postoperative seizure and memory outcomes. *J Neurosurg.* 2013;119(5):1098-1104. https://doi.org/10.3171/2013.6.JNS13244
19. Li XG, Somogyi P, Ylinen A, Buzsáki G. The hippocampal CA3 network: an in vivo intracellular labeling study. *J Comp Neurol.* 1994;339(2):181-208. https://doi.org/10.1002/cne.903390204
20. Miles R, Traub RD, Wong RK. Spread of synchronous firing in longitudinal slices from the CA3 region of the hippocampus. *J Neurophysiol.* 1988;60(4):1481-1496. https://doi.org/10.1152/jn.1988.60.4.1481
21. Umeoka SC, Lüders HO, Turnbull JP, et al. Requirement of longitudinal synchrony of epileptiform discharges in the hippocampus for seizure generation: a pilot study. *J Neurosurg.* 2012;116(3):513-524. https://doi.org/10.3171/2011.10.JNS11261
22. Lueders H, Bustamante LA, Zablow L, Goldensohn ES. The independence of closely spaced discrete experimental spike foci. *Neurology.* 1981;31(7):846-851. https://doi.org/10.1212/wnl.31.7.846
23. Usami K, Kubota M, Kawai K, et al. Long-term outcome and neuroradiologic changes after multiple hippocampal transection combined with multiple subpial transection or lesionectomy for temporal lobe epilepsy. *Epilepsia.* 2016;57(6):931-940. https://doi.org/10.1111/epi.13374
24. Aleksandrov MV, Kostenko IA, Toporkova OA, et al. Intraoperative neurophysiological mapping: the effect of general anaesthetic impact on brain cortex affectability. *Modern Functional Diagnostics* (4). 2020;32:34-38. (In Russ.). https://doi.org/10.33667/2078-5631-2020-32-34-38
25. Echlin FA, Arnett V, Zoll J, Peck D. Paroxysmal high voltage discharges from isolated and partially isolated human and animal cerebral cortex. *Trans Am Neurol Assoc.* 1952;56(77th Meeting):54-57.
26. Henry CE, Scoville WB. Suppression-burst activity from isolated cerebral cortex in man. *Electroencephalogr Clin Neurophysiol.* 1952;4(1):1-22. https://doi.org/10.1016/0013-4694(52)90027-8
27. Henry CE. Observations on alternating burst-suppression activity of deafferented cortex. *Electroencephalogr Clin Neurophysiol.* 1950;2:232.
28. Girgis F, Greil ME, Fastenau PS, et al. Resection of Temporal Neocortex During Multiple Hippocampal Transections for Mesial Temporal Lobe Epilepsy Does not Affect Seizure or Memory Outcome. *Oper Neurosurg* (Hagerstown). 2017;13(6):711-717. https://doi.org/10.1093/ons/opx031
29. Spencer SS, Berg AT, Vickrey BG, et al; Multicenter Study of Epilepsy Surgery. Predicting long-term seizure outcome after resective epilepsy surgery: the multicenter study. *Neurology.* 2005;65(6):912-918. https://doi.org/10.1212/01.wnl.0000176055.45774.71
30. Suzuki H, Sugano H, Nakajima M, et al. The epileptogenic zone in pharmaco-resistant temporal lobe epilepsy with amygdala enlargement. *Epileptic Disord.* 2019;21(3):252-264.
31. Ishida W, Morino M, Matsumoto T, et al. Hippocampal Transection Plus Tumor Resection as a Novel Surgical Treatment for Temporal Lobe Epilepsy Associated with Cerebral Cavernous Malformations. *World Neurosurg.* 2018;119:209-215. https://doi.org/10.1016/j.wneu.2018.07.108
32. Koubeissi MZ, Kahriman E, Fastenau P, et al. Multiple hippocampal transections for intractable hippocampal epilepsy: Seizure outcome. *Epilepsy Behav.* 2016;58:86-90. https://doi.org/10.1016/j.yebeh.2016.03.004

Поступила 29.03.2021
Received 29.03.2021
Принята к печати 27.09.2021
Accepted 27.09.2021