Журнал неврологии и психиатрии им. С.С. Корсакова
2022, т. 122, №1, с. 8–14
https://doi.org/10.17116/jnevro20221220118

S.S. Korsakov Journal of Neurology and Psychiatry
2022, vol. 122, no. 1, pp. 8–14
https://doi.org/10.17116/jnevro20221220118

Невралгическая амиотрофия

© С.И. ДЕДАЕВ[1], Е.С. ДРУЖИНИНА[2], Д.С. ДРУЖИНИН[3], Д.А. ТУМУРОВ[1], С.В. ИЛЬЯСОВ[4]

[1]ГБУЗ «Научно-практический психоневрологический центр им. Соловьева Департамента здравоохранения Москвы», Москва, Россия;
[2]ФГАОУ ВО «Российский национальный исследовательский медицинский университет им. Н.И. Пирогова» Минздрава России, Москва, Россия;
[3]ФГБОУ ВО «Ярославский государственный медицинский университет» Минздрава России, Ярославль, Россия;
[4]ФГБУ ГНЦ «Медико-биологический университет инноваций и непрерывного образования Федеральный медицинский биофизический центр им. А.И. Бурназяна» Федерального медико-биологического агентства России, Москва, Россия

Резюме

Представлен обзор литературы, освещающий вопросы этиологии, патогенеза, многообразие атипичных форм, диагностики и тактики ведения пациентов с невралгической амиотрофией.

Ключевые слова: *невралгическая амиотрофия, нейропатическая боль, дизиммунная нейропатия.*

Информация об авторах:
Дедаев С.И. — https://orcid.org/0000-0003-2937-528X
Дружинина Е.С. — https://orcid.org/0000-0002-1004-992X
Дружинин Д.С. — https://orcid.org/0000-0002-6244-0867
Тумуров Д.А. — https://orcid.org/0000-0001-7183-6209
Ильясов С.В. — https://orcid.org/0000-0002-0851-5872
Автор, ответственный за переписку: Дедаев С.И. — e-mail: ordinatornevro@mail.ru

Как цитировать:
Дедаев С.И., Дружинина Е.С., Дружинин Д.С., Тумуров Д.А., Ильясов С.В. Невралгическая амиотрофия. *Журнал неврологии и психиатрии им. С.С. Корсакова*. 2022;122(1):8–14. https://doi.org/10.17116/jnevro20221220118

Neuralgic amyotrophy

© S.I. DEDAEV[1], E.S. DRUZHININA[2], D.S. DRUZHININ[3], D.A. TUMUROV[1], S.V. ILYASOV[4]

[1]Soloviev Moscow Research and Clinical Center for Neuropsychiatry, Moscow, Russia;
[2]Pirogov Russian National Research Medical University, Moscow, Russia;
[3]Yaroslavl State Medical University, Ministry of Health of Russia, Yaroslavl, Russia;
[4]Burnazyan Medical and Biological University of Innovation and Continuing Education Federal Medical Biophysical Center Federal Medical and Biological Agency of Russia, Moscow, Russia

Abstract

A review of the literature covering the issues of etiology, pathogenesis, variety of atypical forms, diagnosis and management of patients with neuralgic amyotrophy is presented.

Keywords: *neuralgic amyotrophy, neuropathic pain, dysimmune neuropathy.*

Information about the authors:
Dedaev S.I. — https://orcid.org/0000-0003-2937-528X
Druzhinina E.S. — https://orcid.org/0000-0002-1004-992X
Druzhinin D.S. — https://orcid.org/0000-0002-6244-0867
Tumurov D.A. — https://orcid.org/0000-0001-7183-6209
Ilyasov S.V. — https://orcid.org/0000-0002-0851-5872
Corresponding author: Dedaev S.I. — e-mail: ordinatornevro@mail.ru

To cite this article:
Dedaev SI, Druzhinina ES, Druzhinin DS, Tumurov DA, Ilyasov SV. Neuralgic amyotrophy. *S.S. Korsakov Journal of Neurology and Psychiatry = Zhurnal nevrologii i psikhiatrii imeni S.S. Korsakova*. 2022;122(1):8–14. (In Russ.). https://doi.org/10.17116/jnevro20221220118

Острые болевые синдромы в области плеча в практике не только врача-невролога, но и других специалистов представляют клинико-диагностическую проблему, среди которых невралгическая амиотрофия (НА) занимает одну из лидирующих позиций. Сегодня НА определена как острая болевая дизиммунная нейропатия с последующим развитием слабости и атрофии мышц, а также чувствительных нарушений в зоне иннервации пораженных нервов [1].

Первое упоминание о НА принадлежит Файнбергу, который в 1897 г. описал случай «корешкового неврита плечевого сплетения» — пациента с внезапно возникшей болью в области плеча, сопровождавшейся в дальнейшем развитием локального пареза и атрофии мышц плечевого пояса на пораженной стороне [2]. Позднее разные авторы также приводили отдельные описания схожих случаев с характерной клинической картиной [3]. Но только в 1948 г. военные врачи M. Parsonage и J. Turner, проанализировав 136 случаев болевого синдрома в области плечевого пояса, имеющего острое начало и благоприятный исход, сопровождающегося атрофиями проксимальных мышц верхней конечности, предложили название болезни — «невралгическая амиотрофия», выделив указанный симптомокомплекс в отдельную нозологическую группу [1, 4—6].

Цель данного обзора — осветить вопросы этиологии, патогенеза, многообразия атипичных форм, диагностики и тактики ведения пациентов с НА.

Эпидемиология

Случаи заболевания регистрируются среди всех возрастных групп (от 3 мес до 85 лет), однако преимущественно болеют лица зрелого возраста (средний возраст заболевших 52,6 года) [1, 6—8]. У детей НА, равно как и компрессионные нейропатии плечевого пояса, наблюдают редко [1]. Соотношение мужчины:женщины среди заболевших составляет, по разным данным, от 2:1 до 11,5:1 [7]. Еще совсем недавно НА считалась редкой патологией с частотой встречаемости 2 на 100 000 населения [9], однако в настоящее время ежегодная заболеваемость НА составляет 1 на 1000 человек. Такие результаты были получены после специально разработанного курса обучения врачей общей практики [10]. Этот факт подтвердил, что НА является плохо диагностируемым состоянием, в основе чего лежит низкая осведомленность врачей.

Этиология и патогенез

Выделяют две формы заболевания — идиопатическую и наследственную.

Идиопатическая форма НА

Точная причина идиопатической формы в настоящее время неизвестна. В качестве наиболее вероятной гипотезы рассматривается аутоиммунное поражение невральных структур плечевого сплетения (ПС) с вовлечением в процесс миелиновой оболочки и/или аксона. Данный вывод основан на частой (до 55% случаев) связи НА с инфекционными заболеваниями, такими как вирусный гепатит Е, натуральная оспа, опоясывающий герпес, цитомегаловирусная инфекция, ВИЧ и некоторыми другими [11—16]. Описаны случаи развития НА после введения столбнячного анатоксина и ботулинического токсина [17—20]. Также в качестве подтверждения аутоиммунной природы заболевания можно рассматривать результаты морфологических исследований, продемонстрировавшие периневральную и периваскулярную инфильтрацию Т-лимфоцитами, а также повышенный уровень содержания ряда компонентов комплемента в ткани стволов ПС [21, 22]. Однако несмотря на множественные косвенные свидетельства дизиммунного генеза НА, все попытки обнаружить специфический иммунный субстрат, лежащий в основе патогенеза этого заболевания, до сих пор успехом не увенчались.

В качестве вероятного провоцирующего фактора при НА рассматривается чрезмерная физическая нагрузка, вовлекающая мышцы руки и плечевого пояса. Высказывалось предположение, что возникающая в результате движений травматизация стволов ПС приводит к нарушению гематоневрального барьера, предрасполагающего к запуску аутоиммунных механизмов [23]. В литературе также приведены случаи развития похожих на НА эпизодов после перенесенных хирургических вмешательств или родов. Подобные случаи развивались после операций, проведенных как топографически близко к ПС — в области плечевого сустава, грудной клетки, шеи или шейного отдела позвоночника [24, 25], так и на анатомически отдаленных областях, таких как брюшная полость, забрюшинное пространство или поясничный отдел позвоночника, причем независимо от вида применяемой анестезии [26]. Вместе с тем вопрос о роли описанных триггеров в развитии НА остается открытым, так как идентифицировать предшествующий пусковой фактор, по данным литературы, удается лишь в 45—53% случаев заболевания [1].

Наследственная форма НА

Было установлено, что около 10% пациентов с НА имеют положительный семейный анамнез с аутосомно-доминантным типом наследования. Первоначально высказывалось мнение, что наследственная НА (ННА) является аллельной формой другого аутосомно-доминантного заболевания — наследственной нейропатии со склонностью к параличам от сдавления, вызванной мутацией в гене *PMP 22* [27], однако в дальнейшем это предположение было опровергнуто [28].

К настоящему моменту установлено, что ННА связана с мутацией в гене *SEPT9*, локализованном на хромосоме 17q25 [29, 30]. Данный ген кодирует белок Septin-9, относящийся к большому семейству септинов, одной из функций которых является формирование белкового каркаса клетки. Среди выявленных при ННА мутаций в гене белка *SEPT9* наиболее часто встречаются миссенс-мутации p.R88W (c.262C>T, p.Arg88Trp). Описаны трансверсии c.134G>C и p.S93F (c.278C>T, p.Ser93Phe) [31—34]. Также в гене *SEPT9* описаны дупликации, варьирующие по протяженности и в некоторых случаях содержащие целый ген [34, 35].

Следует отметить, что у пациентов с ННА мутации в гене *SEPT9* выявляются только в 55% случаев [23]. Отсутствие определенного к настоящему моменту генетического дефекта у остальных 45% пациентов предположительно указывает на гетерогенность наследственной формы.

Клиническая картина

При классическом течении НА, наблюдающемся в 70% случаев, выделяют 3 фазы.

Болевая фаза. Нейропатическая боль обычно является первым симптомом с типичной локализацией в обла-

сти плеча, укладывающейся в зону чувствительной иннервации верхнего ствола ПС. Болевой синдром может распространяться на область надплечья, шеи, передней поверхности грудной клетки и лопаточную область. Более чем в 90% случаев поражение при НА одностороннее, а при двухстороннем процессе — асимметричное [1, 7, 8]. Правая сторона страдает чаще — в соотношении 2:1 [7]. Выраженность боли может варьировать от терпимой до крайне интенсивной — 7—10 баллов по ВАШ. Характерно усиление болевых ощущений при движении конечностью, что приводит к анталгическому положению с приведением руки к туловищу со сгибанием в локтевом суставе [1, 6—8]. Продолжительность болевой стадии колеблется от 1 сут до 2 мес. При этом длительность болевого синдрома у мужчин обычно больше, чем у женщин, и составляет в среднем 45 и 23 сут соответственно [1]. Только у 5% пациентов боль длится <1 сут и у 10% — >2 мес. После окончания болевой фазы у 30—70% пациентов сохраняется болевой синдром, связанный с перенапряжением мышц, компенсирующих развивающуюся слабость в пораженной мускулатуре [8].

Фаза парезов, атрофий и сенсорных нарушений. Мышечная слабость развивается через несколько дней или недель от начала боли [1], а в 5% случаев может предшествовать возникновению болевого синдрома [8]. Нередко пациент затрудняется указать точное время развития слабости из-за выраженных болевых ощущений, ограничивающих движения в пораженной конечности. Наиболее типичным является вовлечение мышц плечевого пояса — подостной (72%), передней зубчатой (70%), надостной (62%), ромбовидной (53%), бицепса плеча (61%) [1] **(рис. 1)**.

Сенсорные нарушения в виде гипалгезии, гиперестезии или парестезии встречаются в 60—70% случаев и локализуются чаще всего в зонах сенсорной иннервации подмышечного нерва, поверхностной ветви лучевого нерва и латерального кожного нерва предплечья [1, 7, 36]. Вместе с тем их выраженность может быть незначительной и пациенты, особенно на фоне достаточно интенсивного болевого синдрома, могут вовсе не предъявлять жалоб на нарушения чувствительности.

Фаза восстановления. Длится от 6 мес до 3 лет от начала заболевания. Полнота восстановления зависит от исход-

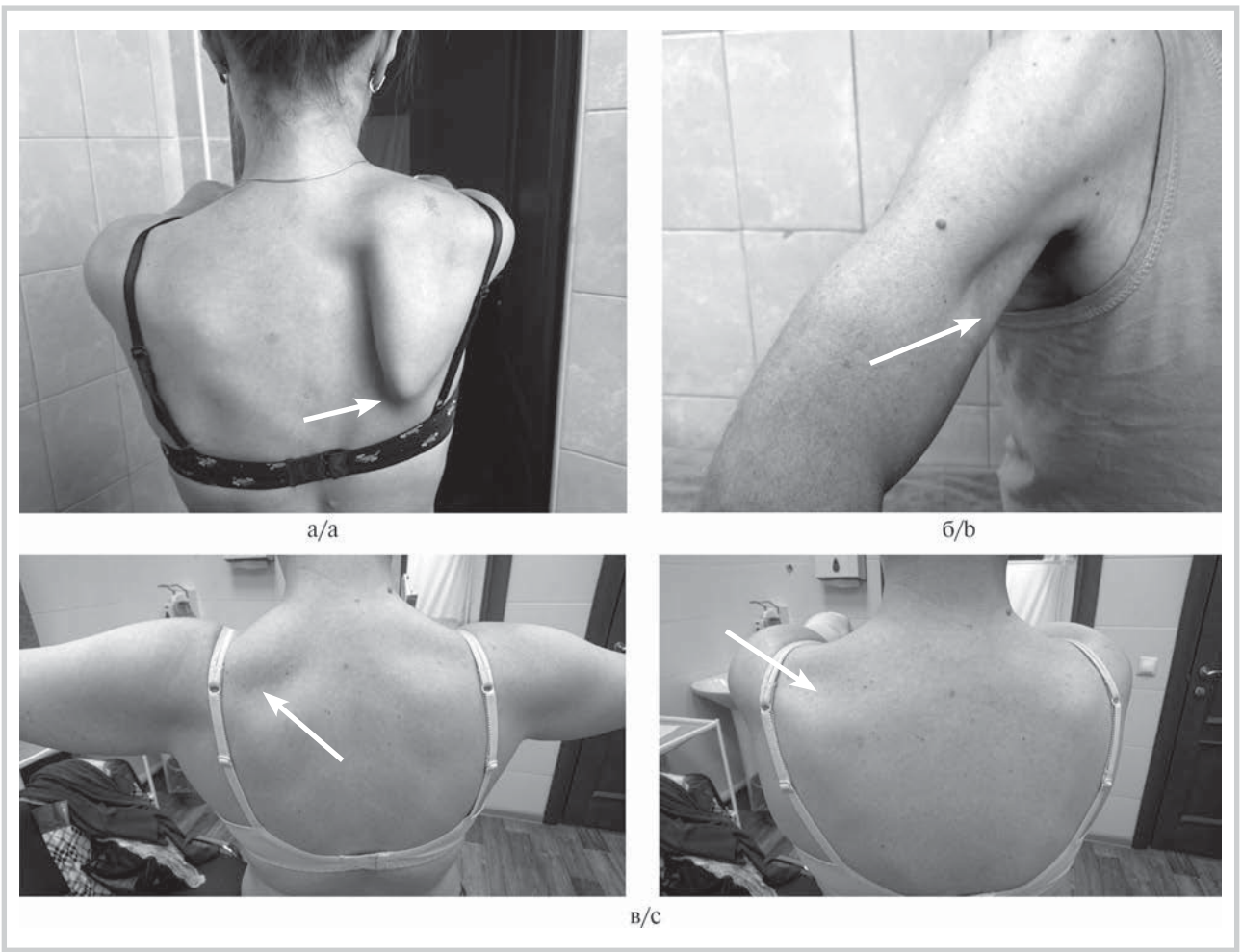

Рис. 1. **Примеры мышечных атрофий у пациентов с НА.**
а — пациентка *М.*, 32 лет: гипотрофия передней зубчатой мышцы справа; б — пациент *С.*, 54 лет: гипотрофия двуглавой мышцы плеча справа; в — пациентка *Л.*, 32 лет: гипотрофия надостной и подостной мышц слева.

Fig. 1. **Examples of the distribution of muscle atrophy in patients with neuralgic amyotrophy.**
a — patient *M.*, 32 years old: hypotrophy of the anterior dentate muscle on the right; b — patient *S.*, 54 years old: hypotrophy of the biceps muscle of the shoulder on the right; c — patient *L.*, 32 years old: hypotrophy of the supraspinatus and subcutaneous muscles on the left.

Атипичные клинические формы НА
Atypical clinical forms of neuralgic amyotrophy

Форма	Частота	Описание
Дистальная НА	Менее 43% [8]	Подразумевает преимущественно дистальное распределение моторных и сенсорных нарушений вне зависимости от пораженных нервов [8]
Безболевая НА	Менее 10% [8]	Отсутствие или малая выраженность боли в начале болезни
Экстрабрахиальные проявления НА	17%	Вовлечение нервов, не входящих в ПС (диафрагмальный нерв [1, 36], добавочный [8], возвратный гортанный нерв [1], структуры пояснично-крестцового сплетения [37])
Сенсорная НА	Единичные наблюдения	Изолированные сенсорными нарушениями срединного, лучевого, локтевого, латерального и медиального кожного нервов предплечья [8]
Рецидивирующая НА	26% [1]	Случаи с более чем 2 обострениями (отдельные описания — до 20 обострений [30])
Вегетативные проявления НА	15—32% [8]	Вазомоторные симптомы в виде отека, нарушения температурной регуляции, повышенное потоотделение [8]

ной тяжести аксонального повреждения. Так, по данным N. van Alfen и соавт. [1], при наблюдении за 246 больными НА в течение 1-го года улучшение отмечалось у 36% пациентов, 2-го года — у 75%, 3-го года — у 89%. Через 2,5—3 года от начала заболевания полного восстановления функции удалось добиться только в 34% случаев. В остальных 66% случаев сохранялись мышечная слабость и гипотрофии разной степени выраженности [1].

Для клинического течения наследственной формы характерен ряд особенностей. Более типичным для ННА является начало в детском или подростковом возрасте [1], а также сочетание с дисморфическими признаками, представленными гипотелоризмом, эпикантом, узкими глазными щелями и антимонголоидным разрезом глаз, вероятно, обусловленными плейотропностью патологического гена [10]. Также более характерным для ННА является рецидивирующее течение. Частота рецидивов при наследственной форме достигает 74%, в то время как при идиопатической — 26% [1]. Количество повторных эпизодов может варьировать в широких пределах [8,30].

Атипичные формы

Кроме классической трехфазной формы НА, встречаются и атипичные формы — дистальная с распределением атрофий и мышечной слабости в дистальных мышцах рук, рецидивирующая, безболевая, с вовлечением только сенсорных или вегетативных волокон, а также вовлечение нервов, не входящих в состав ПС, — экстрабрахиальные формы **(см. таблицу)**.

Инструментальная и лабораторная диагностика НА

При подозрении на НА обязательным является проведение электромиографии (ЭМГ), которая позволяет выявить тяжелое аксональное повреждение. Распределение обнаруживаемых при ЭМГ изменений зависит от локализации и степени вовлечения невральных структур. Исследование проводится игольчатым электродом обычно на 10—15-й день от начала болезни и выявляет денервационные изменения в мышцах, иннервируемых ПС, в виде появления спонтанной активности и перестройки двигательных единиц по нейрогенному типу. По данным стимуляционной электронейромиографии (ЭНМГ) может выявляться снижение амплитуды моторных ответов с пораженных нервов. В редких (около 17%) случаях, если повреждение нервного ствола локализовано на постганглионарном уровне, отмечается снижение амплитуды сенсорного потенциала [1, 6—8]. Скорость проведения по моторным и сенсорным волокнам не страдает, что позволяет исключить различные демиелинизирующие заболевания периферических нервов.

Рутинные иммунологические тесты, а также поиск специфических антител, таких как анти-МАГ антитела или антитела к ганлиозидам, неинформативны в диагностике НА. Результаты люмбальной пункции, которая редко выполняется при НА, обычно нормальные, но необходимы при вовлечении поясничного сплетения и черепных нервов для исключения альтернативных диагнозов [1, 6—8, 28]. Поиск мутаций или дупликаций в гене белка *SEPT9* оправдан при подозрении на наследственную форму НА. В редких случаях возможен поиск делеций в гене *PMP 22* при соответствующей клинической и электромиографической картине наследственной полинейропатии со склонностью к параличам от сдавления [6, 7]. Также для выявления возможных триггеров важными являются серологические исследования на ВИЧ, гепатит Е, цитомегаловирусную инфекцию, боррелиоз, которые должны проводиться всем пациентам с НА, особенно при билатеральном вовлечении ПС [38, 39].

МРТ шейного отдела позвоночника должна проводиться обязательно с целью исключения миелопатии или корешковой компрессии на соответствующем уровне, которые могут быть причиной схожих симптомов. МРТ области ПС позволяет провести дифференциальную диагностику с другими многочисленными причинами развития плексопатии, такими как компрессия или инфильтрация новообразованиями шеи и верхушки легкого, а также различными костными структурами и лестничными мышцами. По данным литературы, в ряде случаев при НА отмечаются усиление МР-сигнала в Т2-режиме от нервных стволов и спинномозговых нервов и накопление контрастного вещества **(рис. 2)**, но вопрос о специфичности этих изменений остается открытым [6, 7]. При изолированном поражении переднего межкостного нерва также описаны изменения МР-сигнала в стволе срединного нерва [40]. Кроме того, при проведении МРТ области плеча по другим причинам, обнаружение изменения МР-сигнала от атрофированных мышц при осведомленности радиолога может повлиять на смену диагноза.

Еще одним методом, применяемым при НА и занимающим в последнее время все более прочные позиции в диагностике нервно-мышечных заболеваний, является ультразвуковое исследование (УЗИ) нервов. Согласно результатам работы M. van Rosmalen и соавт. [41], основанной на данных УЗИ 51 пациента с идиопатической формой НА, было показано достоверное увеличение площади по-

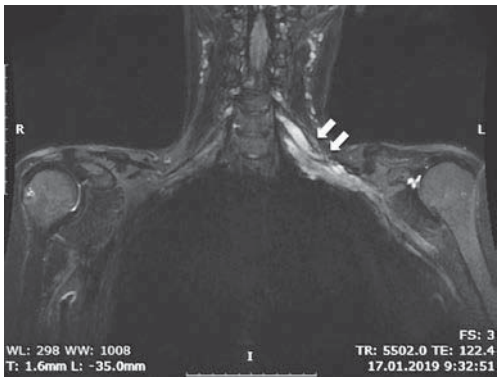

Рис. 2. **Усиление сигнала и накопление контрастного вещества при МРТ структур плечевого сплетения у пациента с НА.**

Fig. 2. **Signal amplification and contrast agent accumulation in MRI of brachial plexus in a patient with neuralgic amyotrophy.**

перечного сечения срединного и лучевого нервов на уровне плеча в сравнении как с интактной конечностью, так и с контрольной группой. Схожие результаты были получены Z. Aranyi и соавт. [42], описавшими ультразвуковые изменения у 14 пациентов с НА в виде утолщения отдельных волокон срединного и локтевого нервов, в том числе на непораженной конечности. Это позволяет сделать предположение о наличии при НА генерализованного неравномерного поражения нервов, выходящего за рамки клинической картины заболевания. В обеих приведенных выше работах авторы указали на выявленную асимметрию площади поперечного сечения спинномозговых нервов, особенно С6, между левой и правой руками не менее чем на 30%. Однако, на наш взгляд, эти данные следует интерпретировать с осторожностью, так как разница в площади поперечного сечения спинномозговых нервов до 30% была обнаружена и у здоровых испытуемых [43]. Помимо увеличения площади поперечного сечения, еще одним характерным для НА феноменом, определяемым на УЗИ, является фокальная констрикция периферических нервов, механизм формирования которой в настоящее время до конца непонятен [42, 44—46].

Результаты, полученные при проведении МРТ и УЗИ невральных структур, необходимо интерпретировать с учетом клинических данных, которые являются первичными при диагностике НА, так как вопрос о специфичности и чувствительности нейровизуализационных методов при этом заболевании в настоящее время остается открытым [41].

Лечение НА

Сегодня терапевтическая стратегия при НА четко определена и зависит от фазы заболевания. Несмотря на отсутствие крупных рандомизированных исследований, многие авторы указывают на значительный эффект от назначения на ранних этапах (в течение 1 мес от начала болевого синдрома) глюкокортикоидных препаратов. Показано, что длительность болевого синдрома у пациентов, получивших глюкокортикоиды, сокращается, и они лучше восстанавливаются по сравнению с пациентами, которым терапия не проводилась [1, 47, 48]. Схема лечения, предложенная Van N. Alfen и соавт. [1], заключается в пероральном приеме преднизолона в дозе 60 мг/сут, ежедневно в течение 1-й нед с последующим снижением на 10 мг каждый день до полной отмены. Как альтернативный вариант терапии рассматривается внутривенная пульс-терапия метилпреднизолоном — 1 г на 100 мл физиологического раствора в день в течение 3 дней или внутривенное введение препаратов человеческих иммуноглобулинов в суммарной дозе 2 г на 1 кг веса на курс по стандартной схеме — 5 ежедневных введений по 0,4 г на 1 кг веса [33, 49, 50]. При выраженном болевом синдроме показано проведение адекватной анальгетической терапии противоэпилептическими препаратами или назначение препаратов опиоидного ряда, в частности трамадола. Монотерапия нестероидными противовоспалительными препаратами, как правило, малоэффективна.

В фазу развития атрофий и восстановления может сохраняться болевой синдром, обусловленный мышечной компенсацией, который, как правило, выражен незначительно и редко требует назначения препаратов. Основным методом лечения в эти периоды становится реабилитация [8]. Для поддержания и увеличения объема движений может применяться кинезиотерапия. Целесообразны подбор комплекса изометрических упражнений на мышцы плечевого пояса и проведение функциональной электромиостимуляции [51].

В случаях формирования феномена фокальной констрикции, часто наблюдаемого при поражении переднего и заднего межкостных нервов, при отсутствии восстановления парезов может быть показано хирургическое лечение — внутриствольный невролиз или иссечение пораженного участка с последующей пластикой [52].

Заключение

Несмотря на достижения современных электрофизиологических, нейровизуализационных и лабораторных методов исследования, своевременная диагностика НА остается весьма непростой задачей. Болевой синдром, с которого манифестирует заболевание, может быть расценен как посттравматический или радикулярный, что нередко приводит к постановке неверного диагноза и неправильному или несвоевременному лечению. Свою роль в возникновении диагностической ошибки при НА может играть частая встречаемость бессимптомно текущих изменений шейного отдела позвоночника на МРТ, проведенной по поводу внезапно появившихся болевых ощущений. Такая случайная находка, не имеющая отношения к болевому синдрому у пациента, может привести к ложному диагнозу с последующим оперативным вмешательством по поводу радикулопатии, что не устраняет причину заболевания. Наличие большого количества клинических «масок» в виде атипичных форм может привести к необходимости дифференцировать НА и с целым рядом других заболеваний. Отсутствие лабораторно определяемых аутоантител, генетический полиморфизм наследственной формы с выявленным дефектом в гене лишь у $1/_2$ пациентов с наследственной формой НА, а также отсутствие специфических изменений при нейровизуализации, которые можно было бы использовать как «золотой стандарт» диагностики НА, существенно осложняет ситуацию.

Авторы заявляют об отсутствии конфликта интересов.
The authors declare no conflicts of interest.

ЛИТЕРАТУРА/REFERENCES

1. van Alfen N, van Engelen BGM. The clinical spectrum of neuralgic amyotrophy in 246 cases. *Brain*. 2006;129(Pt 2):438-450. https://doi.org/10.1093/brain/awh722
2. Feinberg J. Fall von Erb-Klumpke scher Lahmung nach influenza. *Centralbl*. 1897;16:588-637.
3. Bramwell E, Struthers JW. Paralysis of the serratus magnus and lower part of the trapezius muscles. *Rev Neurol Psychiat*. 1903;1:717-730.
4. Chance PF. Inherited focal, episodic neuropathies: hereditary neuropathy with liability to pressure palsies and hereditary neuralgic amyotrophy. *Neuromolecular Med*. 2006;8(1-2):159-174.
5. Cruz-Martínez A, Barrio M, Arpa J. Neuralgic amyotrophy: variable expression in 40 patients. *J Peripher Nerv Syst*. 2002;7(3):198-204. https://doi.org/10.1046/j.1529-8027.2002.02025.x
6. England JD. The variations of neuralgic amyotrophy. *Muscle Nerve*. 1999;22(4):435-436. https://doi.org/10.1002/(sici)1097-4598(199904)22:4<435::aid-mus1>3.0.co;2-o
7. van Alfen N. Clinical and pathophysiological concepts of neuralgic amyotrophy. *Nat Rev Neurol*. 2011;7(6):315-322. https://doi.org/10.1038/nrneurol.2011.62
8. Seror P. Neuralgic amyotrophy. An update. *Jt Bone Spine*. 2017;84(2):153-158.
9. MacDonald BK, Cockerell OC, Sander JW, Shorvon SD. The incidence and lifetime prevalence of neurological disorders in a prospective community-based study in the UK. *Brain*. 2000;123(Pt 4):665-676. https://doi.org/10.1093/brain/123.4.665
10. van Alfen N, van Eijk JJJ, Ennik T, et al. Incidence of neuralgic amyotrophy (Parsonage Turner syndrome) in a primary care setting--a prospective cohort study. *PLoS One*. 2015;10(5):e0128361. https://doi.org/10.1371/journal.pone.0128361
11. Ayoub T, Raman V, Chowdhury M. Brachial neuritis caused by varicella-zoster diagnosed by changes in brachial plexus on MRI. *J Neurol*. 2010;257(1):1-4. https://doi.org/10.1007/s00415-009-5266-4
12. Dartevel A, Colombe B, Bosseray A, et al. Hepatitis E and neuralgic amyotrophy: Five cases and review of literature. *J Clin Virol Off Publ Pan Am Soc Clin Virol*. 2015;69:156-164. https://doi.org/10.1016/j.jcv.2015.06.091
13. van Eijk JJJ, Madden RG, van der Eijk AA, et al. Neuralgic amyotrophy and hepatitis E virus infection. *Neurology*. 2014;82(6):498-503. https://doi.org/10.1212/WNL.0000000000000112
14. Pellas F, Olivares JP, Zandotti C, Delarque A. Neuralgic amyotrophy after parvovirus B19 infection. *Lancet (London, England)*. 1993;342(8869):503-504. https://doi.org/10.1016/0140-6736(93)91635-y
15. Seror P, Harbach S. Syndrome de Parsonage Turner au décours d'une infection par cytomégalovirus. *La Press Médicale*. 1990;19(11):527-528.
16. Botella MS, Garcia M, Cuadrado JM, Martin R. Parsonage-Turner syndrome in positive HIV patients. Letter. *Rev Neurol*. 1997;25(137):143.
17. Dyke SC. Peripheral nerve lesions after anti-tenanic serum. *Lancet*. 1918;191(4938):570.
18. Sheean GL, Murray NM, Marsden CD. Pain and remote weakness in limbs injected with botulinum toxin A for writer's cramp. *Lancet (London, England)*. 1995;346(8968):154-156. https://doi.org/10.1016/s0140-6736(95)91212-6
19. Cani I, Latorre A, Cordivari C, Balint B, Bhatia KP. Brachial Neuritis After Botulinum Toxin Injections for Cervical Dystonia: A Need for a Reappraisal? *Mov Disord Clin Pract*. 2019;6(2):160-165. https://doi.org/10.1002/mdc3.12710
20. Bardos V, Somodska V. Epidemiologic study of a brachial plexus neuritis outbreak in northeast Czechoslovakia. *World Neurol*. 1961;2:973-979.
21. Suarez GA, Giannini C, Bosch EP, et al. Immune brachial plexus neuropathy: suggestive evidence for an inflammatory-immune pathogenesis. *Neurology*. 1996;46(2):559-561. https://doi.org/10.1212/wnl.46.2.559
22. Vriesendorp FJ, Dmytrenko GS, Dietrich T, Koski CL. Anti-peripheral nerve myelin antibodies and terminal activation products of complement in serum of patients with acute brachial plexus neuropathy. *Arch Neurol*. 1993;50(12):1301-1303. https://doi.org/10.1001/archneur.1993.00540120016006
23. Van Eijk JJJ, Groothuis JT, Van Alfen N. Neuralgic amyotrophy: An update on diagnosis, pathophysiology, and treatment. *Muscle and Nerve*. 2016;53(3):337-350. https://doi.org/10.1002/mus.25008
24. Konia MR, Reiner M, Apostolido I. Acute persistent brachial plexopathy after robot-assisted transaxillary right thyroid lobe resection. *J Clin Anesth*. 2013;25(2):166-169. https://doi.org/10.1016/j.jclinane.2012.11.003
25. Canbaz S, Turgut N, Halici U, Sunar H, Balci K, Duran E. Brachial plexus injury during open heart surgery — controlled prospective study. *Thorac Cardiovasc Surg*. 2005;53(5):295-299. https://doi.org/10.1055/s-2005-865672
26. Sozzo S, Carratù P, Damiani MF, et al. Bilateral diaphragmatic paralysis after kidney surgery. *Monaldi Arch chest Dis = Arch Monaldi per le Mal del torace*. 2012;77(2):102-104. https://doi.org/10.4081/monaldi.2012.158
27. Martinelli P, Fabbri R, Moretto G, Gabellini AS, D'Alessandro R, Rizzuto N. Recurrent familial brachial plexus palsies as the only clinical expression of «tomaculous» neuropathy. *Eur Neurol*. 1989;29(2):61-66. https://doi.org/10.1159/000116379
28. Chance PF, Lensch MW, Lipe H, Brown RHS, Brown RHJ, Bird TD. Hereditary neuralgic amyotrophy and hereditary neuropathy with liability to pressure palsies: two distinct genetic disorders. *Neurology*. 1994;44(12):2253-2257. https://doi.org/10.1212/wnl.44.12.2253
29. Meulemann J, Kuhlenbäumer G, Schirmacher A, et al. Genetic refinement of the hereditary neuralgic amyotrophy (HNA) locus at chromosome 17q25. *Eur J Hum Genet*. 1999;7(8):920-927. https://doi.org/10.1038/sj.ejhg.5200384
30. Bai X, Bowen JR, Knox TK, et al. Novel septin 9 repeat motifs altered in neuralgic amyotrophy bind and bundle microtubules. *J Cell Biol*. 2013;203(6):895-905. https://doi.org/10.1083/jcb.201308068
31. Hannibal MC, Ruzzo EK, Miller LR, et al. SEPT9 gene sequencing analysis reveals recurrent mutations in hereditary neuralgic amyotrophy. *Neurology*. 2009;72(20):1755-1759. https://doi.org/10.1212/WNL.0b013e3181a609e3
32. Kuhlenbäumer G, Hannibal MC, Nelis E, et al. Mutations in SEPT9 cause hereditary neuralgic amyotrophy. *Nat Genet*. 2005;37(10):1044-1046. https://doi.org/10.1038/ng1649
33. Chuk R, Sheppard M, Wallace G, Coman D. Pediatric Hereditary Neuralgic Amyotrophy: Successful Treatment With Intravenous Immunoglobulin and Insights Into SEPT9 Pathogenesis. *Child Neurol Open*. 2016;3:2329048X16668970. https://doi.org/10.1177/2329048X16668970
34. Leshinsky-Silver E, Ginzberg M, Dabby R, Sadeh M, Lev D, Lerman-Sagie T. Neonatal vocal cord paralysis-an early presentation of hereditary neuralgic amyotrophy due to a mutation in the SEPT9 gene. *Eur J Paediatr Neurol EJPN Off J Eur Paediatr Neurol Soc*. 2013;17(1):64-67. https://doi.org/10.1016/j.ejpn.2012.08.006
35. Collie AMB, Landsverk ML, Ruzzo E, et al. Non-recurrent SEPT9 duplications cause hereditary neuralgic amyotrophy. *J Med Genet*. 2010;47(9):601-607. https://doi.org/10.1136/jmg.2009.072348
36. Lahrmann H, Grisold W, Authier FJ, Zifko UA. Neuralgic amyotrophy with phrenic nerve involvement. *Muscle Nerve*. 1999;22(4):437-442. https://doi.org/10.1002/(sici)1097-4598(199904)22:4<437::aid-mus2>3.0.co;2-f
37. Seror P, Maisonobe T, Viala K, Bouche P. Plexopathie lombo-sacrée idiopathique. *Presse Med*. 2005;34(12):856-858.
38. Ferrante MA, Wilbourn AJ. Lesion distribution among 281 patients with sporadic neuralgic amyotrophy. *Muscle Nerve*. 2017;55(6):858-861. https://doi.org/10.1002/mus.25422
39. Arányi Z, Szpisjak L, Szőke K. Multiphasic presentation of neuralgic amyotrophy associated with hepatitis E virus infection. *Muscle Nerve*. 2020;61(1):108-110. https://doi.org/10.1002/mus.26722
40. Pham M, Bäumer P, Meinck H-M, et al. Anterior interosseous nerve syndrome: fascicular motor lesions of median nerve trunk. *Neurology*. 2014;82(7):598-606. https://doi.org/10.1212/WNL.0000000000000128. Epub 2014 Jan 10.

41. van Rosmalen M, Lieba-Samal D, Pillen S, van Alfen N. Ultrasound of peripheral nerves in neuralgic amyotrophy. *Muscle Nerve*. 2019;59(1):55-59. https://doi.org/10.1002/mus.26322

42. Arányi Z, Csillik A, Dévay K, et al. Ultrasonographic identification of nerve pathology in neuralgic amyotrophy: Enlargement, constriction, fascicular entwinement, and torsion. *Muscle Nerve*. 2015;52(4):503-511. https://doi.org/10.1002/mus.24615

43. Won SJ, Kim B-J, Park KS, Yoon JS, Choi H. Reference values for nerve ultrasonography in the upper extremity. *Muscle Nerve*. 2013;47(6):864-871. https://doi.org/10.1002/mus.23691

44. Rossey-Marec D, Simonet J, Beccari R, et al. Ultrasonographic appearance of idiopathic radial nerve constriction proximal to the elbow. *J ultrasound Med Off J Am Inst Ultrasound Med*. 2004;23(7):1003-1007. https://doi.org/10.7863/jum.2004.23.7.1003

45. Hobson-Webb LD, Padua L. Ultrasound of focal neuropathies. *J Clin Neurophysiol*. 2016;33(2):94-102. https://doi.org/ 10.1097/WNP.0000000000000233

46. Druzhinin DS, Naumova ES, Nikitin SS, Novikov ML, Spirin NN, Fedorov AV. Sonographic characteristics of non-traumatic focal hourglass-like nerve constriction. *Zhurnal Nevrol i Psikhiatrii im. S.S. Korsakova*. 2018;118(10):10-13. https://doi.org/10.17116/jnevro201811810110

47. van Eijk JJJ, van Alfen N, Berrevoets M, van der Wilt GJ, Pillen S, van Engelen BGM. Evaluation of prednisolone treatment in the acute phase of neuralgic amyotrophy: an observational study. *J Neurol Neurosurg Psychiatry*. 2009;80(10):1120-1124. https://doi.org/10.1136/jnnp.2008.163386

48. van Alfen N, van Engelen BGM, Hughes RAC. Treatment for idiopathic and hereditary neuralgic amyotrophy (brachial neuritis). *Cochrane Database Syst Rev*. 2009;2009(3):CD006976. https://doi.org/10.1002/14651858.CD006976.pub2

49. Johnson NE, Petraglia AL, Huang JH, Logigian EL. Rapid resolution of severe neuralgic amyotrophy after treatment with corticosteroids and intravenous immunoglobulin. *Muscle Nerve*. 2011;44(2):304-305. https://doi.org/10.1002/mus.22100

50. Naito K, Fukushima K, Suzuki S, et al. Intravenous immunoglobulin (IVIg) with methylprednisolone pulse therapy for motor impairment of neuralgic amyotrophy: clinical observations in 10 cases. *Intern Med*. 2012;51(12):1493-1500. https://doi.org/10.2169/internalmedicine.51.7049

51. Santos RBM dos, Santos SM dos, Leal FJCC, Lins OG, Magalhães C, Fittipaldi RBM. Parsonage-turner syndrome. *Rev Bras Ortop*. 2015;50(3):336-341.

52. Pan Y, Wang S, Zheng D, et al. Hourglass-like constrictions of peripheral nerve in the upper extremity: a clinical review and pathological study. *Neurosurgery*. 2014;75(1):10-22. https://doi.org/10.1227/NEU.0000000000000350

Поступила 31.03.2021
Received 31.03.2021
Принята к печати 23.07.2021
Accepted 23.07.2021