Журнал неврологии и психиатрии им. С.С. Корсакова
2021, т. 121, №4, с. 38-43
https://doi.org/10.17116/jnevro202112104138

S.S. Korsakov Journal of Neurology and Psychiatry
2021, vol. 121, no. 4, pp. 38-43
https://doi.org/10.17116/jnevro202112104138

Сравнительный анализ клинической эффективности применения лазерной и радиочастотной денервации у пациентов с первичной невралгией тройничного нерва

© В.А. БЫВАЛЬЦЕВ[1—3], А.А. КАЛИНИН[1, 2], А.К. ОКОНЕШНИКОВА[1, 2], А.В. ЕГОРОВ[2], В.Ю. ГОЛОБОРОДЬКО[2], Э.Е. САТАРДИНОВА[3], М.Ю. БИРЮЧКОВ[4]

[1]ФГБОУ ВО «Иркутский государственный медицинский университет» Минздрава России, Иркутск, Россия;
[2]ЧУЗ «Клиническая больница РЖД-Медицина», Иркутск, Россия;
[3]Иркутская государственная медицинская академия последипломного образования — филиал ФГБОУ ДПО «Российская медицинская академия непрерывного профессионального образования» Минздрава России, Иркутск, Россия;
[4]Западно-Казахстанский медицинский университет им. Марата Оспанова, Актобе, Республика Казахстан

Резюме

Цель исследования. Проведение сравнительного анализа клинической эффективности лазерной и радиочастотной денервации у пациентов с первичной невралгией тройничного нерва.

Материал и методы. В исследование включены 50 пациентов с первичной невралгией тройничного нерва, пролеченные в период с 2018 по 2019 г.: I группа — 25 пациентам проведена лазерная денервация; II группа — 25 пациентов, которым выполнялась радиочастотная денервация чувствительного корешка тройничного нерва. Для оценки клинической эффективности анализировали динамику уровня болевого синдрома по шкале лицевой боли и качества жизни по анкете Short Form Medical Outcomes Study (SF-36), а также удовлетворенность пациента операцией по субъективной шкале Macnab, наличие послеоперационных хирургических осложнений и неблагоприятных последствий анестезии.

Результаты и заключение. В послеоперационном периоде по шкале лицевой боли отмечено снижение ее интенсивности в обеих группах исследования ($p<0,001$). Сравнительный анализ показал сопоставимый уровень болевого синдрома в раннем послеоперационном периоде: $p=0,43$ при выписке и $p=0,07$ через 6 мес после операции. При этом через 12 мес отмечены меньшие значения по шкале лицевой боли у пациентов I группы ($p=0,02$). По анкете SF-36 определено значимое улучшение физического и психологического компонентов здоровья как в I группе ($p<0,001$), так и во II группе ($p<0,05$). Сравнение уровня качества жизни по анкете SF-36 в отдаленном послеоперационном периоде выявило лучшие показатели в I группе ($p=0,02$ и $p=0,01$ соответственно). При сравнительном анализе верифицирована бóльшая субъективная удовлетворенность проведенной операцией в I группе по сравнению со II группой ($p<0,001$). Определено сопоставимое количество неблагоприятных последствий анестезиологического пособия в обеих группах. При сравнительном анализе выявлено статистически значимо большее количество послеоперационных хирургических осложнений во II группе ($p=0,0017$). Установлено, что лазерная денервация и радиочастотная денервация являются высокоэффективными способами минимально инвазивного лечения первичной невралгии тройничного нерва.

Ключевые слова: *лазерная денервация, радиочастотная денервация, тройничный нерв, чувствительный корешок.*

Информация об авторах:
Бывальцев В.А. — https://orcid.org/0000-0003-4349-7101
Калинин А.А. — https://orcid.org/0000-0002-6059-4344
Оконешникова А.К. — https://orcid.org/0000-0003-1556-3095
Егоров А.В. — https://orcid.org/0000-0002-2764-5904
Голобородько В.Ю. — https://orcid.org/0000-0002-9420-368X
Сатардинова Э.Е. — https://orcid.org/0000-0002-1850-6769
Бирючков М.Ю. — https://orcid.org/0000-0003-4821-2654
Автор, ответственный за переписку: Бывальцев Вадим Анатольевич — e-mail: byval75vadim@yandex.ru

Как цитировать:
Бывальцев В.А., Калинин А.А., Оконешникова А.К., Егоров А.В., Голобородько В.Ю., Сатардинова Э.Е., Бирючков М.Ю. Сравнительный анализ клинической эффективности применения лазерной и радиочастотной денервации у пациентов с первичной невралгией тройничного нерва. *Журнал неврологии и психиатрии им. С.С. Корсакова*. 2021;121(4):38–43. https://doi.org/10.17116/jnevro202112104138

A comparative analysis of clinical efficiency of laser and radiofrequency denervation in patients with primary trigeminal neuralgia

© V.A. BYVALTSEV[1-3], A.A. KALININ[1, 2], A.K. OKONESHNIKOVA[1, 2], A.V. EGOROV[2], V.YU. GOLOBORODKO[2], E.E. SATARDINOVA[3], M.YU. BIRYUCHKOV[4]

[1]Irkutsk State Medical University, Irkutsk, Russia;
[2]Clinical Hospital Russian Railways-Medicine, Irkutsk, Russia;
[3]Irkutsk State Medical Academy of Postgraduate Education, Branch of the Russian Medical Academy for Continuing Professional Education, Irkutsk, Russia;
[4]Marat Ospanov West Kazakhstan Medical University, Aktobe, Republic of Kazakhstan

Abstract

Objective. To compare the clinical efficacy of laser and radiofrequency denervation in patients with primary trigeminal neuralgia.

Material and methods. The study included 50 patients with primary trigeminal neuralgia who were operated on by laser (group I, *n*=25) or radiofrequency denervation (group II, *n*=25) in the period from 2018 to 2019. To assess the clinical efficacy, we analyzed the dynamics of the pain syndrome level according to the scale of facial pain and the quality of life according to the Short Form Medical Outcomes Study (SF-36), as well as patient satisfaction with the operation according to the Macnab scale, the presence of postoperative surgical complications and adverse effects of anesthesia.

Results. In the postoperative period, according to the scale of facial pain, a decrease in its intensity was noted in both study groups ($p<0.001$). Comparative analysis showed a comparable level of pain in the early postoperative period: at discharge ($p=0.43$) and 6 months after surgery ($p=0.07$). At the same time, after 12 months, lower scores on the scale of facial pain were noted in patients of group I ($p=0.02$). According to SF-36, a significant improvement in the physical and psychological components of health was determined in group I ($p<0.001$) and group II ($p<0.05$). Comparison of SF-36 scores in the long-term postoperative period revealed the best indicators in group I ($p=0.02$ and $p=0.01$, respectively). Comparative analysis verified a greater subjective satisfaction with the operation in group I, compared with group II ($p<0.001$). A comparable number of adverse effects of anesthesia was determined in both groups. Comparative analysis revealed a significantly greater number of postoperative surgical complications in group II ($p=0.0017$).

Conclusion. Laser denervation and radiofrequency denervation are highly effective methods of minimally invasive treatment of primary trigeminal neuralgia.

Keywords: *laser destruction, radiofrequency destruction, trigeminal nerve, sensitive root.*

Information about the authors:
Byvaltsev V.A. — https://orcid.org/0000-0003-4349-7101
Kalinin A.A. — https://orcid.org/0000-0002-6059-4344
Okoneshnikova A.K. — https://orcid.org/0000-0003-1556-3095
Egorov A.V. — https://orcid.org/0000-0002-2764-5904
Goloborodko V.Yu. — https://orcid.org/0000-0002-9420-368X
Satardinova E.E. — https://orcid.org/0000-0002-1850-6769
Biryuchkov M.Yu. — https://orcid.org/0000-0003-4821-2654
Corresponding author: Byvaltsev V.A. — e-mail: byval75vadim@yandex.ru

To cite this article:
Byvaltsev VA, Kalinin AA, Okoneshnikova AK, Egorov AV, Goloborodko VYu, Satardinova EE, Biryuchkov MYu. A comparative analysis of clinical efficiency of laser and radiofrequency denervation in patients with primary trigeminal neuralgia. *S.S. Korsakov Journal of Neurology and Psychiatry = Zhurnal nevrologii i psikhiatrii imeni S.S. Korsakova*. 2021;121(4):38–43. (In Russ.). https://doi.org/10.17116/jnevro202112104138

Тригеминальная невралгия является одной из наиболее тяжелых форм лицевой боли [1, 2]. Частота выявляемых случаев невралгии тройничного нерва (НТН), по данным Всемирной организации здравоохранения, составляет от 3 до 5 случаев на 100 тыс. населения в год. В России данное заболевание встречается в 5 случаях на 100 тыс. населения в год [1, 3].

При первичной НТН подходы к лечению разнообразны, а их эффективность и исходы во многом различаются. Так, лечение НТН всегда начинается с консервативной терапии, основой которой является карбамазепин [4].

В настоящее время разработано и внедрено большое количество оперативных методик, которые можно разделить на деструктивные и реконструктивные [5—8]. Основным принципом деструктивных методов хирургического лечения является деафферентация — выключение проведения раздражения от триггерных зон [7]. К деструктивным методам хирургического лечения относится радиочастотная, лазерная, глицероловая денервация. К реконструктивным методам хирургического лечения относится микроваскулярная декомпрессия входной зоны корешка тройничного нерва [8]. Одними из распространенных и эффективных методов лечения являются радиочастотная денервация и гамма-нож, эффективность которых достигает 80% [9].

За рубежом наиболее популярным методом лечения первичной НТН в настоящее время является радиочастотная денервация чувствительного корешка тройничного нерва, и, на наш взгляд, именно этим обусловлено большое количество публикаций о ней в иностранной специализированной литературе.

При исследовании эффективности радиочастотной денервации выявлено, что наиболее эффективным является непрерывный радиочастотный ток по сравнению с комбинированным [10]. Также установлено, что использование непрерывного радиочастотного тока сопровождается большим количеством осложнений в виде гипестезии на пораженной стороне и слабости жевательной мускулатуры [11]. Кроме этого выявлено, что применение биполярного электрода сопровождается большей площадью деструкции по сравнению с монополярным [12].

С появлением лазерных технологий в медицине разрабатываются новые методы лечения первичной НТН [13]. Одним из таких методов является лазерная денервация чувствительного корешка тройничного нерва. В зарубежной литературе отсутствует информация о результатах применения этого метода. В отечественных источниках можно встретить работы, посвященные анализу результатов лазерной денервации периферических ветвей тройничного нерва [14, 15].

Кроме этого, в базе данных PubMed и русскоязычной литературе не обнаружено исследований, посвященных сравнительной оценке клинических исходов использования методов радиочастотной и лазерной денервации чувствительного корешка при первичной НТН.

Цель исследования — сравнительный анализ клинической эффективности лазерной и радиочастотной денервации у пациентов с первичной НТН.

Материал и методы

На базе центра нейрохирургии ЧУЗ «Клиническая больница РЖД-Медицина» Иркутска выполнено проспективное исследование 50 пациентов в период с января 2018 г. по декабрь 2019 г.

Критерии включения:

— первичная НТН;
— наличие стойкого выраженного болевого синдрома и отсутствие эффекта от консервативного лечения в течение более 4 нед;
— положительная прогностическая медикаментозная блокада в точке Балле 2% раствором новокаина и 15 мг гидрокортизона. Положительным результатом тестовой блокады считалось снижение болевого синдрома на 40—50%;
— физический статус по ASA I—III — класс;
— письменное согласие пациента.

Критерии невключения:

— вторичная НТН (опухоли мостомозжечковой области, рассеянный склероз, последствия стволового инсульта);
— клинико-инструментальные данные, свидетельствующие о необходимости открытого хирургического вмешательства;
— отрицательная прогностическая медикаментозная блокада;
— физический статус по ASA выше III класса;
— сопутствующие заболевания в стадии декомпенсации (сахарный диабет, сердечно-сосудистая, печеночная или почечная недостаточность).

В исследование включены 23 мужчины и 27 женщин в возрасте от 43 до 85 лет, которые были подразделены на две репрезентативные группы: I группа — 25 пациентов, проведена лазерная денервация; II группа — 25 пациентов, которым выполнялась радиочастотная денервация чувствительного корешка тройничного нерва.

Всем пациентам осуществлялся комплексный дооперационный клинический и инструментальный анализ. Проводилась МРТ 1,5 Тл Magnetom Siemens Essenzal General с целью исключения объемного образования в месте выхода тройничного нерва и сосудисто-неврального конфликта между петлей верхней мозжечковой артерии и тригеминальным чувствительным корешком.

Оценивались антропометрические показатели (пол, возраст), клинические данные (уровень болевого синдрома по шкале лицевой боли, качество жизни по анкете Short Form Medical Outcomes Study (SF-36), удовлетворенность проведенной операцией по шкале Macnab), а также наличие периоперационных осложнений и неблагоприятных последствий анестезии. Минимальный катамнез наблюдения составил 12 мес.

Все операции проводились с использованием мультимодальной аналгезии: за 30 мин применяли инфузию 1000 мг парацетамола, внутривенную анестезию осуществляли раствором дексмедетомидина в дозе 1 мкг/кг в течение 10—15 мин с последующим введением инфузоматом в дозировке 0,4—0,7 мкг/кг в час, для дополнительного обезболивания использовали фентанил однократно болюсно в дозе 0,002—0,007 мг/кг под руководством одного анестезиолога-реаниматолога.

Хирургическая методика. Лазерная и радиочастотная денервация чувствительного корешка тройничного нерва производилась нейрохирургической бригадой, владеющей исследуемой методикой и имеющей достаточный опыт ее технического выполнения. Все операции выполнялись под контролем электронно-оптического преобразователя (Siemens, Netherlands) с целью исключения повреждения сосудисто-нервных образований.

В I группе пациентов в положении лежа на спине с валиком под грудным отделом позвоночника, с разгибанием в шейном отделе позвоночника и с поворотом головы в контрлатеральную сторону с приоткрытым ртом проводили пункцию овального отверстия по F. Härtel [16] под рентгенологическим контролем. Вход иглы располагался на 2 см латеральнее угла рта на симптоматичной стороне. Затем под рентгенологическим контролем пункционную иглу продвигали в тригеминальную цистерну. Мандрен иглы заменялся оптоволоконным световодом — и осуществлялась денервация II и III ветвей тройничного нерва импульсным излучением инфракрасного лазера 970 нм, частота 9 Гц, мощность 3 Вт в суммарной дозе 170 Дж. Пациент отмечал существенное усиление болевого синдрома в зоне иннервации II или III ветвей, затем облегчение вплоть до полного исчезновения боли. После этого мандрен извлекался, оценивали чувствительную и двигательные функции корешка тройничного нерва **(рис. 1 на цв. вклейке)**.

Во II группе осуществлялся проекционный доступ к овальному отверстию, затем под рентгенологическим контролем радиочастотную канюлю продвигали к медиальному краю овального отверстия снизу вверх, далее игла продвигалась в медиальные отделы овального отверстия — в тригеминальную цистерну (на данном этапе пациенты обычно отмечали резкое усиление болевого синдрома). Мандрен иглы заменялся радиочастотным электродом CSK-15 — и выполнялась стимуляция токами частотой 50 Гц до получения устойчивого ответа в виде ощущения давления или ползания мурашек, или онемения в зоне иннервации I, II и III ветвей тройничного нерва. Затем выполнялась моторная электростимуляция током частотой 2 Гц до появления тонических сокращения жевательной мускулатуры на стороне выполнения пункции или возникновения устойчивого ощущения поколачивания в скуловой области. При корректном положении электрода выполнялась радиочастотная денервация чувствительного корешка мощностью до 3 Вт с температурой нагрева электрода до 88°С и экспозицией до 60 с. При этом пациент отмечал резкое усиление болевого синдрома в зоне иннервации I, II или III ветвей, а затем значительное облегчение болевого синдрома вплоть до полного его исчезновения. После этого мандрен извлекался, оценивалась чувствительность в зоне иннервации, а также функция двигательного корешка тройничного нерва **(рис. 2 на цв. вклейке)**.

Статистическая обработка результатов исследования производилась с использованием прикладных программ обработки данных баз Microsoft Excel и Statistica 8. Для оценки значимости различий выборочных совокупностей использовали критерии непараметрической статистики, в качестве нижней границы достоверности приняли уровень менее 0,05. Данные представлены медианой и интерквартильным размахом в виде *Me* (25%; 75%). Использованы критерии непараметрической статистики Манна—Уитни (*M-U*) для межгруппового сравнения, Уилкоксона (*W*) для зависимых выборок, χ^2 для биноминальных признаков.

К статье *В.А. Бывальцева и соавт.* «Сравнительный анализ клинической эффективности применения лазерной и радиочастотной денервации у пациентов с первичной невралгией тройничного нерва»

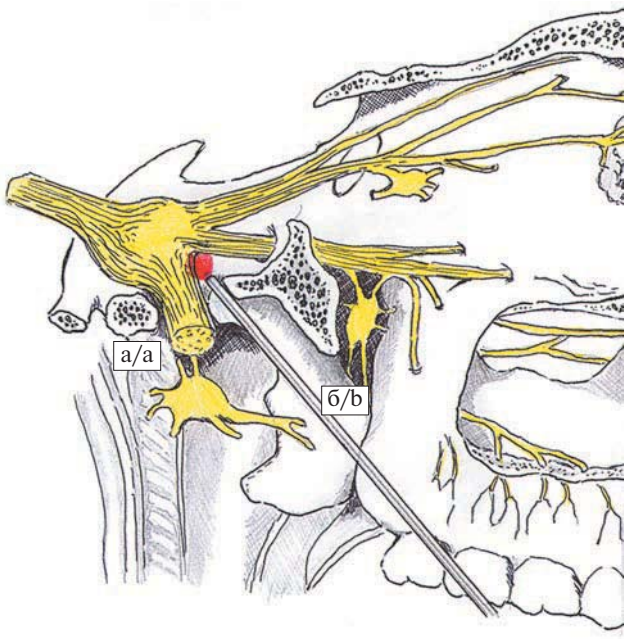

Рис. 1. **Схематическое изображение доступа к овальному отверстию и денервации I и II ветвей тройничного нерва.**
а — овальное отверстие; б — пункционная игла с лазерным световодом, красным показан рассеивающий луч.

Fig. 1. **Schematic representation of access to the oval hole and destruction of the I and II branches of the trigeminal nerve.**
a — the oval hole; b — a puncture needle with a laser light guide, a scattering beam is shown in red (original drawing by the group of authors).



Рис. 2. **Схематическое изображение доступа к овальному отверстию и денервации III ветви тройничного нерва.**
а — овальное отверстие; б — радиочастотный электрод, который плотно прилежит к объекту воздействия.

Fig. 2. **Schematic representation of access to the oval hole and destruction of the III branch of the trigeminal nerve.**
a — the oval hole; b — the radio frequency electrode, which is closely adjacent to the target (original drawing by the group of authors).

Результаты

Общие характеристики исследуемых пациентов представлены в **табл. 1**. При анализе установлено превалирование лиц женского пола зрелого возраста, которые имели преимущественно минимальную степень операционно-анестезиологического риска по ASA.

Параметры оперативных вмешательств и характеристики послеоперационного периода отражены в **табл. 2**.

В ходе исследования отмечено значительное уменьшение интенсивности болевого синдрома у всех пациентов. При изучении выраженности болевых ощущений по шкале лицевой боли в I группе установлено значимое снижение: при выписке — с 86 (83; 92) мм до 7 (3; 9) мм, через 6 мес — до 9 (6; 11) мм, в отдаленном послеоперационном периоде — до 12 (9; 14) мм (p<0,001). Во II группе отмечено снижение с 84 (78; 89) мм до 7 (3; 10) мм при выписке, до 10 (9; 12) мм через 6 мес и до 21 (18; 24) мм в катамнезе (p<0,001). При сравнительном анализе зарегистрирован сопоставимый уровень болевого синдрома при выписке и через 6 мес после операции. При этом через 12 мес отмечены меньшие значения по шкале лицевой боли у пациентов I группы (p=0,02).

При анализе качества жизни пациентов по анкете SF-36 определено значимое улучшение физического и психологического компонентов здоровья: в I группе — с 26,99 (20,28; 35,25) балла до 54,35 (50,32; 56,86) балла (p=0,003) и с 31,29 (18,72; 41,91) балла до 55,10 (51,78; 57,25) балла соответственно (p=0,007), во II группе — с 28,33 (19,65; 33,21) балла до 36,88 (34,22; 38,73) балла (p=0,019) и с 35,58 (25,60; 40,93) балла до 31,70 (28,33; 36,20) балла соответственно (p=0,035). Сравнение уровня качества жизни по анкете SF-36 в отдаленном послеоперационном периоде выявило лучшие показатели физического и психологического компонентов в I группе (p=0,02 и p=0,01 соответственно).

Таблица 1. **Характеристика пациентов**

Table 1. **Information about the studied patients**

Признак	Группа I (n=25)	Группа II (n=25)	p
Возраст, годы, Me (25; 75)	50 (44; 85)	52 (45; 84)	0,63
Пол:			0,51
мужской, n (%)	10 (40)	12 (48)	
женский, n (%)	15 (60)	13 (52)	
Оценка по ASA			0,55
I класс, n (%)	17 (68)	18 (69)	
II класс, n (%)	5 (20)	4 (105)	
III класс, n (%)	3 (12)	3 (12)	

Таблица 2. **Характеристики оперативных вмешательств и послеоперационного периода**

Table 2. **Technical characteristics of surgical interventions and specificity of the postoperative period of the studied patients**

Параметры, *Me* (25%; 75%)	Группа I (n=25)	Группа II (n=25)
Длительность операции, мин	60 (74; 118)	70 (85; 130)
Время активизации, мин	120 (78; 142)	120 (78; 142)
Сроки госпитализации, сут	5 (3; 7)	5 (3; 7)

Через 12 мес после операции по шкале Macnab пациентами в I группе отмечены преимущественно отличные (n=23; 92%) и хорошие (n=2; 8%) результаты лечения, неудовлетворительных результатов не зарегистрировано. Во II группе зарегистрированы отличные (n=17; 24,6%), хорошие (n=5; 20%) и удовлетворительные (n=3; 12%) результаты лечения, неудовлетворительных результатов не выявлено. При сравнительном анализе верифицирована большая субъективная удовлетворенность проведенной операцией в I группе по сравнению со II группой (p<0,001).

В раннем послеоперационном периоде зафиксировано по 2 неблагоприятных последствия анестезиологического пособия в обеих исследуемых группах (8%): рвота (n=2) и брадикардия (n=2). Во всех случаях указанные нежелательные явления были купированы консервативными мероприятиями без удлинения сроков нахождения пациента в палате реанимации.

При сравнительном анализе послеоперационных хирургических осложнений выявлено их большее количество во II группе, чем в I группе (p=0,0017). После выполнения радиочастотной денервации чувствительного корешка послеоперационные хирургические осложнения были выявлены в 6 (24%) случаях: образование подкожной гематомы (n=2), гипестезия на стороне операции (n=2), слабость жевательных мышц (n=2). После осуществления лазерной денервации у 1 (4%) пациента верифицирована подкожная гематома.

Обсуждение

В настоящее время в специализированной литературе встречается большое количество публикаций, посвященных проблеме лечения первичной НТН, начиная от консервативной терапии и заканчивая хирургическими способами [4, 15].

Некоторые исследователи указывают на то, что длительный прием противоэпилептических препаратов влечет за собой появление побочных эффектов в виде выраженной головной боли, атаксии, головокружения, тошноты, рвоты, отсутствия аппетита и снижение эффективности препарата за счет развития толерантности [4, 13].

Использование оперативных вмешательств при первичной НТН является одной из актуальных тем современной неврологии и нейрохирургии [3—6]. В настоящее время существуют различные методы хирургических вмешательств в зависимости от этиопатогенетических факторов заболевания. При первичной НТН широко применяют малоинвазивные пункционные методики [5, 10]. На сегодняшний день повсеместно активно используется методика радиочастотной денервации чувствительного корешка тройничного нерва [11, 12]. В специальной литературе имеются противоречивые сведения об эффективности данного метода, по результатам некоторых авторов клиническое улучшение составляет 75—80%, также имеется информация о высокой частоте развития рецидивов болевого синдрома и о деафферентационных осложнениях [14].

Как уже упоминалось, сравнительного анализа эффективности радиочастотной и лазерной денервации чувствительного корешка тройничного нерва ранее не проводилось. Кроме того, в специализированной литературе имеются лишь единичные исследования по оценке использования лазерных технологий на краниальных нервах. Так, в своем исследовании В.В. Щедренок и соавт. провели сравнительный анализ длительности ремиссии болевого синдрома при использовании интервенционных методов лече-

ния первичной НТН — это спиртоновокаиновая блокада (*n*=182), феноловая блокада (*n*=135), электродеструкция (*n*=243), лазерная денервация (*n*=58). Длительность ремиссии после выполнения спиртновокаиновой блокады составила 4±1,3 мес, после феноловой блокады — 5±2,4 мес, электродеструкции — 6±2,2 мес, лазерной денервации — 7±2,6 мес. Авторы пришли к выводу, что применение лазерных технологий является наиболее эффективным методом лечения [14]. Н.В. Посохов выполнил нейротомию I, II, III ветвей тройничного нерва у 79 пациентов в зависимости от локализации болевого синдрома. В результате исследования отличные и хорошие результаты отметили 67 пациентов на следующие сутки после операции. Рецидивирующий болевой синдром выявлен у 22 пациентов в катамнезе наблюдения от 3 до 42 мес. После операции у 4 (5,1%) пациентов были выявлены подкожные гематомы, других осложнений не зарегистрировано [15].

Результаты клинической эффективности и развития осложнений при использовании радиочастотной денервации чувствительного корешка тройничного нерва у пациентов с первичной НТН в проведенном исследовании во много согласуются с данными специализированной литературы. Так, M. Akbas и соавт. после проведения у 19 пациентов радиочастотной денервации отметили снижение интенсивности болевого синдрома на 50% в 16 случаях (84, 21%), отсутствие эффекта зарегистрировано в 2 (10,53%) случаях. У 1 (5,3%) пациента верифицировано периоперационное осложнение в виде умеренного отека тканей лица. В целом авторы выявили снижение выраженности болевых ощущений по ВАШ с 78 до 24 мм, улучшение физического и психического компонентов здоровья по анкете SF-36 с 35 до 78 баллов и с 40 до 80 баллов соответственно [17].

P. Yao и соавт. оценили эффективность радиочастотной деструкции постоянным током (первая группа) и комбинированным током (вторая группа) при невралгии I ветви тройничного нерва. Авторы отметили отсутствие болевых ощущений через 12 мес после операции у 81,6% пациентов 1-й группы и у 92,0% пациентов 2-й группы, через 24 мес после операции — у 68,4% и 92,0% пациентов соответственно, через 36 мес — у 68,4% и 83,6% пациентов соответственно. Рецидив болевого синдрома в 1-й группе развился у 9 (32,1%) пациентов, во 2-й группе — у 2 (7,1%) пациентов. В 1-й группе в 5 (17,86) случаях выполняли повторную радиочастотную денервацию, во 2-й группе — в 1 (3,57%) случае. Послеоперационные осложнения в виде гипестезии роговицы зарегистрированы у 11 (39,3%) пациентов 1-й группы и у 3 (10,7%) пациентов 2-й группы, онемение лица по шкале BNI (Barrow Neurological Institute) верифицировано у 3 (10,7%) пациентов 1-й группы и у 2 (7,1%) пациентов 2-й группы [18].

Y. Kanpolat и соавт. изучили результаты радиочастотной денервации чувствительного корешка тройничного нерва у 1600 пациентов. Авторы отметили снижение выраженности болевого синдрома у 97,6% пациентов, из которых у 52,3% пациентов клинические проявления отсутствовали в течение 10 лет. Наиболее частыми осложнениями являлись: снижение роговичного рефлекса (5,7%), слабость жевательной мускулатуры (4,1%), дизестезия (1%) и развитие сухого кератита (0,6%). Частота рецидива болевых ощущений составила 25,1% [19].

В исследовании G. Broggi и соавт. проанализированы исходы использования радиочастотного тока при первичной НТН у 1000 пациентов. Облегчение болевого синдрома отмечено в 95% случаев. В изучаемой когорте верифицированы осложнения в виде слабости жевательной мускулатуры (10,5%), снижения роговичного рефлекса (9,7%), болезненной дизестезии (5,2%), сухого кератита (3,05%) и паралича глазодвигательного нерва (0,5%). Частота рецидива клинических проявлений составила 18,1% [20].

Развитие неврологического дефицита после радиочастотной денервации в виде гипестезии на стороне хирургического вмешательства, слабости жевательных мышц связано в большей степени с техникой проведения данного вмешательства. По нашему мнению, это объясняется тем, что окончание электрода необходимо погрузить вглубь овального отверстия до полноценного его контакта с объектом воздействия, что сопряжено с высоким риском развития неврологического дефицита в послеоперационном периоде. Техника выполнения радиочастотной денервации чувствительного корешка значительно отличается от лазерной. Во втором случае мандрен иглы не проникает вглубь овального отверстия благодаря рассеивающему лучу термического воздействия, который позволяет получить точное и дозированное разрушающее воздействие, что в большей степени снижает риски развития неврологического дефицита. Кроме этого, разные физические эффекты способов денервации обеспечивают большую клиническую эффективность при использовании лазерных технологий, что, в свою очередь, требует проведения дополнительных исследований.

В проведенной работе установлено, что все выполненные операции оказались высокоэффективными по динамике уровня болевого синдрома и восстановления качества жизни. Метод лазерной денервации обладает лучшим клиническим эффектом в отдаленном (катамнез 12 мес) послеоперационном периоде и приводит к меньшему количеству симптоматичных послеоперационных хирургических осложнений, чем радиочастотная денервация. При этом данное исследование имеет определенные ограничения: 1) моноцентровой характер исследования и отсутствие рандомизации пациентов; 2) малая выборка обследованных пациентов и короткий (12-месячный) катамнез; 3) отсутствие анализа влияния на динамику послеоперационного болевого синдрома психосоматического статуса и продолжительности заболевания; 4) использование одного режима воздействия на чувствительный корешок тройничного нерва как при радиочастотной, так и при лазерной денервации.

Заключение

Лазерная денервация и радиочастотная денервация являются эффективными малоинвазивными методами хирургического лечения первичной НТН. При применении лазерных технологий отмечены достоверно лучшие отдаленные клинические результаты в виде полного регресса лицевого болевого синдрома, улучшения качества жизни и отсутствия неврологических нарушений как в раннем, так и в отдаленном послеоперационном периодах, чем после выполнения радиочастотной денервации.

Требуется выполнение новых рандомизированных исследований на большем количестве респондентов, направленных на оценку эффективности минимально инвазивных пункционных хирургических методик при первичной НТН.

Авторы заявляют об отсутствии конфликта интересов.
The authors declare no conflicts of interest.

ЛИТЕРАТУРА/REFERENCES

1. Ko AL, Ozpinar A, Lee A, et al. Long-term efficacy and safety of internal neurolysis for trigeminal neuralgia without neurovascular compression. *J Neurosurg*. 2015;122(5):1048–1057. https://doi.org/10.3171/2014.12.JNS14469
2. Zundert JV, Brabant S, de Kelft EV, et al. Pulsed radiofrequency treatment of the Gasserian ganglion in patients with idiopathic trigeminal neuralgia. *Pain*. 2003;104(3):449–452. https://doi.org/10.1016/S0304-3959(03)00066-6
3. Николаева А.А., Журавлев В.П., Макарова А.Ш. Изучение классификация лицевых болей на основании литературного обзора. *Уральский медицинский журнал*. 2015;133(10):79–83. Nikolaev AA, Zhuravlev VP, Makarova ASh. A study of the classification of facial pain based on a literature review. *Ural'skiy meditsinskiy zhurnal*. 2015;133(10):79–83. (In Russ.).
4. Турбина Л.Г. Сравнительный анализ эффективности комплексной фармакотерапии боли при невралгии тройничного нерва. *Русский медицинский журнал*. 2014;(10):751–760. Turbine LG. Comparative analysis of the effectiveness of complex pharmacotherapy of pain in trigeminal neuralgia. *Russkii meditsinskii zhurnal*. 2014;(10):751–760. (In Russ.).
5. Yao P, Ding YY, Hong T, et al. Radiofrequency thermocoagulation for V2/V3 idiopathic trigeminal neuralgia: effect of treatment temperatures on long-term clinical outcomes: A Cohort Study. *Medicine (Baltimore)*. 2016;(26):e4019. https://doi.org/10.1097/md.0000000000004019
6. Tang YZ, Wu BS, Yang LQ, et al. The long-term effective rate of different branches of idiopathic trigeminal neuralgia after single radiofrequency thermocoagulation: a cohort study. *Medicine (Baltimore)*. 2015;94(45):e1994. https://doi.org/10.1097/MD.0000000000001994
7. Jannetta PJ, Abbasy M, Maroon JC, et al. Etiology and definitive microsurgical treatment of hemifacial spasm. Operative techniques and results in 47 patients. *J Neurosurg*. 1977;47(3):321–328. https://doi.org/10.3171/jns.1977.47.3.0321
8. Lu W, Wang H, Yan Z, et al. Microvascular decompression for the treatment of neurogenic hypertension with trigeminal neuralgia. *BMC Neurol*. 2019;19(1):341. https://doi.org/10.1186/s12883-019-1569-y
9. Tempel ZJ, Chivukula S, Monaco EA, et al. The Results of a Third Gamma Knife Procedure for Recurrent Trigeminal Neuralgia. *J Neurosurg*. 2015;122(1):169–179. https://doi.org/10.3171/2014.9.JNS132779
10. Wu H, Zhou J, Chen J, et al. Therapeutic efficacy and safety of radiofrequency ablation for the treatment of trigeminal neuralgia: a systematic review and meta-analysis. *J Pain Res*. 2019;12:423–441. https://doi.org/10.2147/JPR.S176960
11. Elawamy A, Eldeen EA, Ghaydaa A. Effects of Pulsed Versus Conventional Versus Combined Radiofrequency for the Treatment of Trigeminal Neuralgia: A Prospective Study. *Pain Physician*. 2017;20(6):E873–881.
12. Huang B, Xie K, Chen Y, et al. Bipolar radiofrequency ablation of mandibular branch for refractory V3 trigeminal neuralgia. *J Pain Res*. 2019;12:1465–1474. https://doi.org/10.2147/JPR.S197967
13. Belykh E, Yagmurlu K, Martirosyan NL, et al. Laser application in neurosurgery. *Surg Neurol Int*. 2017;8:274. https://doi.org/10.4103/sni.sni_489_16
14. Щедренок В.В., Иваненко А.В., Могучая О.В., и др. Способы воздействия на периферические ветви тройничного нерва при его невралгии. *Вестник хирургии им. И.И. Грекова*. 2009;(2):50–52. Shchedrenok VV, Ivanenko AV, Moguchaya OV, et al. Ways to influence the peripheral branches of the trigeminal nerve with its neuralgia. *Vestnik khirurgii im. I.I. Grekova*. 2009;(2):50–52. (In Russ.).
15. Посохов Н.В. Лазерная нейротомия периферических ветвей тройничного нерва – новый способ лечения фармакорезистентных прозопалгий. *Фотобіологія та фотомедицина*. 2017;(1–2):37–42. Posokhov NV. Laser neurotomy of the peripheral branches of the trigeminal nerve – a new method of treatment of pharmacoresistant prosopalgia. *Fotobiologíya ta Fotomeditsina*. 2017;(1–2):37–42. (In Russ.).
16. Härtel F. Uber die intracranielle injektionsbehandlung der trigeminusneuralgie. *Med Klin*. 1914;10:582–584.
17. Akbas M, Salem HH, Emara TH, et al. Radiofrequency thermocoagulation in cases of atypical trigeminal neuralgia: a retrospective study. *Egypt J Neurol Psychiatr Neurosurg*. 2019;55:56. https://doi.org/10.1186/s41983-019-0092-9
18. Yao P, Hong T, Zhu Y, et al. Efficacy and safety of continuous radiofrequency thermocoagulation plus pulsed radiofrequency for treatment of V1 trigeminal neuralgia: A prospective cohort stud. *Medicine (Baltimore)*. 2016: 95(44):e5247. https://doi.org/10.1097/MD.0000000000005247
19. Kanpolat Y, Savas A, Bekar A, Berk C. Percutaneous controlled radiofrequency trigeminal rhizotomy for the treatment of idiopathic trigeminal neuralgia: 25-year experience with 1,600 patients. *Neurosurgery*. 2001;48(3):524–532. https://doi.org/10.1097/00006123-200103000-00013
20. Broggi G, Franzini A, Lasio G, et al. Long-term results of percutaneous retrogasserian thermorhizotomy for essential trigeminal neuralgia: considerations in 1000 consecutive patients. *Neurosurgery*. 1990;26(5):783–786. https://doi.org/10.1097/00006123-199005000-00008

Поступила 27.07.2020
Received 27.07.2020
Принята к печати 08.09.2020
Accepted 08.09.2020