Журнал неврологии и психиатрии им. С.С. Корсакова
2020, т. 120, №12, с. 131-137
https://doi.org/10.17116/jnevro2020120121131

S.S. Korsakov Journal of Neurology and Psychiatry
2020, vol. 120, no 12, pp. 131-137
https://doi.org/10.17116/jnevro2020120121131

Хроническое головокружение: подходы к диагностике и лечению

© А.Л. ГУСЕВА[1], В.Т. ПАЛЬЧУН[1,2]

[1]ФГБУ ВО «Российский национальный исследовательский медицинский университет им. Н.И. Пирогова» Минздрава России, Москва, Россия;
[2]ГБУЗ «Научно-исследовательский клинический институт оториноларингологии им. Л.И. Свержевского» Департамента здравоохранения Москвы, Москва, Россия

Резюме

Под хроническим головокружением понимают комплекс симптомов длительностью месяцы или годы, включающих осциллопсию, нистагм и неустойчивость при ходьбе. Диагностический поиск включает периферические вестибулопатии — хроническую одностороннюю вестибулопатию в результате вестибулярного нейронита, шванномы VIII пары черепных нервов, медикаментозной или хирургической абляции лабиринта и двустороннюю вестибулопатию; центральные вестибулопатии — синдромы, сопровождающиеся центральным вертикальным нистагмом, болезнь малых сосудов на фоне хронической ишемии мозга; общесоматические заболевания, периферическую полинейропатию, побочное действие принимаемых пациентом медицинских препаратов, а также персистирующее постурально-перцептивное головокружение. Нередко при сборе анамнеза не удается выявить специфических черт головокружения и неустойчивости, поэтому особенное значение приобретает клиническое и инструментальное обследование пациента. При отоневрологическом осмотре наибольшее внимание уделяется стато-координаторным пробам, глазодвигательным тестам, направленным на выявление признаков нарушения вестибулоокулярного рефлекса. Принципы лечения зависят от диагностированной причины развития головокружения и неустойчивости и могут в различной степени сочетать фармакотерапию, вестибулярную реабилитацию и психотерапию, а также коррекцию терапии основного заболевания, вызвавшего вестибулопатию.

Ключевые слова: *хроническое головокружение, персистирующее постурально-перцептивное головокружение, двусторонняя вестибулопатия, центральный нистагм, хроническая односторонняя вестибулопатия, полинейропатия.*

Информация об авторах:
Гусева А.Л. — https://orcid.org/0000-0002-7988-4229
Пальчун В.Т. — https://orcid.org/0000-0002-3521-7424
Автор, ответственный за переписку: Гусева Александра Леонидовна — e-mail: alexandra.guseva@gmail.com

Как цитировать:
Гусева А.Л., Пальчун В.Т. Хроническое головокружение: подходы к диагностике и лечению. *Журнал неврологии и психиатрии им. С.С. Корсакова*. 2020;120(12):131–137. https://doi.org/10.17116/jnevro2020120121131

Clinical diagnosis and treatment of chronic dizziness

© A.L. GUSEVA[1], PAL'CHUN V.T.[1,2]

[1]Pirogov Russian National Research Medical University, Moscow, Russia;
[2]Sverzhevsky Research Institute of Clinical Otorhinolaryngology, Moscow, Russia

Abstract

Chronic dizziness is defined as a complex of symptoms lasting months or years, including oscillopsia, nystagmus, and postural instability. Diagnostic search includes peripheral vestibulopathy — chronic unilateral vestibulopathy resulting from vestibular neuronitis, schwannoma of the 8th pair of cranial nerves, medical or surgical ablation of the labyrinth, and bilateral vestibulopathy; central vestibulopathy — syndromes accompanied by central vertical nystagmus, small vessel disease in patients with chronic cerebral ischemia; general somatic diseases, peripheral polyneuropathy, side-effects of medications as well as persistent postural-perceptual dizziness. Often, when collecting an anamnesis, it is not possible to identify specific features of dizziness and instability, therefore, clinical and instrumental examination of the patient is of particular importance. In the otoneurological examination, the greatest attention is paid to static/coordination tests, oculomotor tests aimed at identifying signs of damage to the vestibulo-ocular reflex. The principles of treatment depend on the diagnosed cause of dizziness and instability and can, to varying degrees, combine pharmacotherapy, vestibular rehabilitation and psychotherapy, as well as correction of therapy for the underlying disease that caused vestibulopathy.

Keywords: *chronic dizziness, persistent postural-perceptual dizziness, chronic bilateral vestibulopathy, central nystagmus, chronic unilateral vestibulopathy, polyneuropathy.*

Information about the authors:
Guseva A.L. — https://orcid.org/0000-0002-7988-4229
Pal'chun V.T. — https://orcid.org/0000-0002-3521-7424
Corresponding author: Guseva A.L. — e-mail: alexandra.guseva@gmail.com

To cite this article:
Guseva AL, Pal'chun VT. Clinical diagnosis and treatment of chronic dizziness. *S.S. Korsakov Journal of Neurology and Psychiatry = Zhurnal nevrologii i psikhiatrii imeni S.S. Korsakova*. 2020;120(12):131–137. (In Russ.). https://doi.org/10.17116/jnevro2020120121131

Хроническим головокружением страдают до 0,3% взрослого населения, а обращения в неврологическую клинику по поводу постоянного длительного головокружения составляют около 10% от всех первичных визитов к неврологу [1]. Под хроническим головокружением понимают комплекс симптомов длительностью месяцы или годы, включающий осциллопсию, нистагм и неустойчивость при ходьбе. В новой Международной классификации болезней МКБ-11 в блоке заболеваний внутреннего уха выделена рубрика «Хронический вестибулярный синдром», включающая целый ряд некомпенсированных хронических односторонних вестибулопатий различной этиологии, хроническую двустороннюю вестибулопатию и персистирующее постурально-перцептивное головокружение [2]. Объединение этих заболеваний в одну рубрику подчеркивает необходимость для постановки диагноза подтверждения наличия или отсутствия периферического вестибулярного дефицита при помощи вестибулярного тестирования. В то же время причиной хронического вестибулярного синдрома могут быть и другие заболевания, кодирующиеся в других классах, например кардиологические заболевания, неврологические патологии, сопровождающиеся постоянным центральным нистагмом и осциллопсией, стойким неврологическим дефицитом и/или когнитивными нарушениями, побочное действие лекарственных препаратов, полинейропатия и др.

Цель данной статьи — обзор возможных причин хронического головокружения, наиболее эффективных методов их диагностики и современных методов реабилитации.

Персистирующее постурально-перцептивное головокружение (ППГГ). ППГГ является хроническим функциональным заболеванием нервной системы, характеризующимся невращательным головокружением и неустойчивостью, длящимися большинство дней на протяжении >3 мес. Симптомы могут присутствовать длительно, нарастая или убывая по степени выраженности, или сохраняться постоянно в течение всего времени, усиливаясь под действием трех факторов: 1) в вертикальном положении; 2) при активных или пассивных движениях вне зависимости от их характера или направления; 3) в сложной визуальной обстановке или при визуальной стимуляции движущимися объектами [3, 4]. Провоцирующими факторами ППГГ могут быть острые или эпизодические периферические вестибулопатии (вестибулярный нейронит, доброкачественное пароксизмальное позиционное головокружение (ДППГ), болезнь Меньера и т.д.), неврологические заболевания (вестибулярная мигрень, транзиторная ишемическая атака и др.), эмоциональные нарушения (паническая атака, генерализованное тревожное расстройство и др.), а также другие заболевания, например легкая черепно-мозговая травма, ортостатическая гипотензия и др. Вышеперечисленные триггеры вызывают непроизвольный запуск избыточной стрессовой стратегии поддержания равновесия в сочетании с развитием чрезмерной зависимости от визуальных стимулов. Повышенная тревожность пациента в начальный период воздействия объективных триггеров способствует закреплению этой порочной стратегии, которая впоследствии сохраняется при отсутствии восстановления нормальных взаимодействий корковых, зрительных и вестибулярных центров. При этом ППГГ формируется как отдельное заболевание вне зависимости от первичного триггера-заболевания, которое может полностью разрешиться к моменту обращения пациента к врачу. Более того, прогрессирующие дезадаптивные когнитивно-поведенческие стратегии при ППГГ ведут к развитию вторичных психологических и функциональных расстройств, например страху падений, тревоге, депрессии и функциональным нарушениям ходьбы [5, 6]. Заподозрить ППГГ можно на основании жалоб и анамнеза, а диагностическое обследование, как правило, включает большое количество исследований — нейровизуализацию, лабораторные тесты и объективные вестибулярные исследования (калорическую пробу, видеоимпульсный тест и др.) для исключения поражения вестибулярной системы центрального или периферического генеза, кардиогенных и эндокринных заболеваний, вызывающих головокружение. Постановка диагноза усложняется возможным сочетанием ППГГ с другими вестибулопатиями (например, рецидивирующим ДППГ или вестибулярной мигренью), что отягощает их течение [7]. Лечение ППГГ рекомендуется начинать с беседы с пациентом о причинах развития и течении заболевания, причем не с убеждения пациента в отсутствии какой-либо органической причины головокружения, а с информирования о том, что ППГГ часто встречается, хорошо изучено, имеет доброкачественное течение при адекватном лечении, а также объяснения механизма развития симптомов от провоцирующего фактора [7, 8]. Осознание пациентом того, что его лечащий доктор имеет опыт в лечении подобных случаев, повышает его комплаентность лечению. Терапия ППГГ состоит из различных комбинаций 3 методик: физио-, фармако- и психотерапии. Особенностью вестибулярной реабилитации при ППГГ является включение в основном упражнений на габитуацию, медленное их усложнение и увеличение длительности сеансов, так как даже при небольшой перегрузке ежедневная симптоматика ППГГ может ухудшиться, что приведет к отказу пациента от этого вида лечения [9,10]. Фармакотерапия включает селективные ингибиторы захвата серотонина и селективные ингибиторы обратного захвата серотонина и норадреналина, причем назначение этих препаратов демонстрирует значительный положительный эффект даже при отсутствии коморбидных психических расстройств. Следует учитывать, что пациенты этой группы чрезвычайно чувствительны к побочным эффектам, потому увеличение дозы должно происходить очень медленно, а суммарная доза, как правило, составляет менее $^1/_2$ от используемой для лечения депрессии выбранным препаратом. Положительный эффект наблюдается в среднем через 8—12 нед от начала терапии, а само лечение рекомендуется продолжать не меньше 1 года [11, 12]. Из методов психотерапии хорошие результаты были получены при использовании когнитивно-бихевиориального метода [13]. Последние исследования указывают на особенно хорошие результаты при использовании различных комбинаций из этих трех методов при реабилитации ППГГ [14].

Двусторонняя вестибулопатия (ДВ) и пресбивестибулопатия. Патогенез ДВ включает двустороннее снижение функции вестибулярных рецепторов лабиринта, которое преимущественно проявляется нарушением вестибулоокулярного рефлекса с двух сторон, приводящего к возникновению осциллопсии при поворотах головы. В диагностических критериях ДВ, разработанных Обществом Барани, указывается на необходимость выявления у пациента клинических симптомов, включающих неустойчивость и нечеткость зрения при движении, усиливающихся в темноте и/или на неровной поверхности, а также обязательное подтверждение двусторонней вестибулярной гипо- или арефлексии при помощи калорической пробы, видеоимпульсного теста или синусоидального вращательного теста [15, 16]. В $^1/_2$ случаев этиология ДВ неизвестна, а у остальных пациентов причиной заболевания являются использование ототоксических препаратов, в первую очередь аминогликозидов, вирусный или бактериальный менингит, двусторонняя болезнь Меньера, прогрессирующая аутоиммунная патология (гранулематоз с полиангиитом, синдром Когана и др.), опухоли ЦНС, в редких случаях травматическое поражение обоих лабиринтов и др. [17]. Общество Барани также разработало критерии для диагностики пресбивестибулопатии — состояния, схожего по клиническим симптомам с ДВ. При инструментальном исследовании пациентов с пресбивестибулопатией пороги вестибулярной функции выше показателей, принятых для ДВ, но ниже нормативных популяционных значений [18]. Пресвестибулопатия, как правило, наблюдается у пожилых пациентов и сочетается с возрастными нарушениями зрения, проприоцепции, т.е. формирует мультисенсорную недостаточность, которая сама по себе или же в сочетании с коморбидными кортикальными, мозжечковыми и экстрапирамидными расстройствами усиливает риск падений и травматизации пациентов этой группы [19, 20]. Лечение ДВ и пресбивестибулопатии включает вестибулярную реабилитацию, в основе которой лежат упражнения на адаптацию и замещение вестибулоокулярного рефлекса и активацию зрительной и проприоцептивной систем. Эффективность ее значительно ниже, а количество сеансов реабилитации со специалистом больше, чем при односторонней периферической вестибулопатии [21]. Перспективным активно разрабатываемым, но еще не внедренным в клиническую практику методом лечения ДВ является установка вестибулярного импланта для восстановления вестибулоокулярного рефлекса с ампулярных рецепторов или стимуляции отолитовых рецепторов преддверия [22, 23].

Хроническая односторонняя периферическая вестибулопатия. В основе этого состояния лежат заболевания, приводящие к одностороннему нарушению вестибуло-окулярного рефлекса, с последующей неполной центральной компенсацией. Причиной развития односторонней вестибулопатии могут быть вестибулярная шваннома, лабиринтит вирусной или бактериальной этиологии, медикаментозная абляция, механическое разрушение лабиринта или нейрэктомия VIII черепного нерва при болезни Меньера, последствия ишемического инсульта в вертебральнобазилярной системе с нарушением кровоснабжения вестибулярных ядер ствола, VIII черепного нерва и лабиринта, состояния после хирургического лечения по поводу опухолей ЦНС, а также травмы головы, сопровождающиеся поражением вестибулярного нерва или капсулы лабиринта [24]. Кроме этого, примерно у $^1/_2$ пациентов, перенесших вестибулярный нейронит, не наблюдается полного восстановления вестибулярного нерва и сохраняется стойкий односторонний дефицит вестибулоокулярного рефлекса [25, 26]. Диагностика в этом случае включает клиническое обследование: тест нистагма (выявление периферического нистагма, подчиняющегося закону Александера), тест встряхивание головы (появление или усиление имеющегося горизонтального нистагма), тест Хальмаги (выявление компенсаторной саккады при повороте головы в сторону поражения), а также возможно инструментальное подтверждение односторонней гипорефлексии при помощи калорического или видеоимпульсного теста [27, 28]. Лечение пациентов с хронической односторонней вестибулопатией должно включать вестибулярную реабилитацию с составлением индивидуальной программы и еженедельными сеансами со специалистом для корректировки ее сложности, а также ежедневным самостоятельным выполнением подобранного комплекса упражнений дома [29—31]. Неполная центральная компенсация коррелирует с выраженностью первоначального дефицита вестибулоокулярного рефлекса, старшим возрастом, длительностью испытываемых симптомов головокружения, а также уровнем тревоги и депрессии [25, 32].

Болезнь малых сосудов. В основе этого заболевания лежат диффузные изменения ткани головного мозга вследствие церебральной микроангиопатии. Диагностика базируется на результатах магнитно-резонансной томографии и выявлении лакунарных инсультов, гиперинтенсивности белого вещества, лакун, микрокровоизлияний и расширения периваскулярных пространств [33—35]. Наблюдаемые при нейровизуализации изменения при церебральной микроангиопатии не сопровождаются явной клинической симптоматикой, характерной для острого нарушения мозгового кровообращения. Однако наблюдается ассоциация этого заболевания со снижением когнитивных функций, увеличением риска деменции и развития инсульта, что ведет к выраженному снижению качества жизни, особенно среди пациентов пожилого возраста [36, 37]. Одним из неспецифических симптомов болезни мелких сосудов может являться головокружение, под которым пациенты подразумевают шаткость и неустойчивость при ходьбе. Вероятным патофизиологическим механизмом этих симптомов является нарушение лобно-подкорковых связей как результат лакунарных инсультов, микрокровоизлияний и лейкоареоза [38]. При клиническом обследовании могут быть выявлены рассеянная очаговая неврологическая симптоматика и минимальные нарушения центральных глазодвигательных реакций (чаще — плавного слежения). Нередко болезнь малых сосудов сочетается с пресбивестибулопатией [18]. Медленное прогрессирование церебральной микроангиопатии и хроническое течение требуют длительного лечения, включающего снижение риска инсульта, профилактику нарастания когнитивного дефицита и постуральных нарушений, а также нейропсихиатрической симптоматики. В комплексном лечении пациентов этой группы рассматривается эффективность нейропротективной терапии. В частности, Э.Ю. Соловьева и соавт. [39] провели исследование антиоксидантного статуса и изменения фосфолипидного состава плазмы крови у пациентов с хронической ишемией головного мозга в ходе раздель-

ного и комбинированного применения 2-этил-6-метил-3-оксипиридина-сукцината (препарат Нейрокс) и цитиколина (препарат Нейпилепт), участвующими в биохимических процессах в организме. При комплексной терапии с применением обоих препаратов наблюдалось выраженное антиоксидантное действие: со стороны Нейрокса — увеличение активности супероксиддисмутазы и глутатионпероксидазы, со стороны Нейпилепта — восстановление структуры поврежденных мембран и увеличение уровня внутриклеточного глутатиона как результат репаративных мембранных процессов. В результате такой терапевтической комбинации этилметилгидроксипиридина сукцината (Нейрокс) и цитиколина (Нейпилепт) наблюдается синергизм их нейропротективного действия. При первых признаках церебральной ангиопатии, выявляемых при тщательном обследовании, легком снижении когнитивных функций с профилактической целью рекомендуется проводить поддерживающие курсы нейропротективной терапии длительностью 4 нед 1—2 раза в год. Рекомендуемый курс: 2 нед (Нейпилепт, раствор питьевой 1000 мг (10 мл)+Нейрокс 100 мг 2 раза в сутки в/м)+2 нед (Нейпилепт, раствор питьевой 500 мг (5 мл) +Нейрокс 125 мг 2 раза в сутки). При активных «когнитивных» жалобах пациента целесообразно рекомендовать 3-месячный курс терапии пероральными формами препаратов. Рекомендуемый курс: Нейпилепт, раствор питьевой 1000 мг (10 мл)+Нейрокс, таблетки 250 мг (2 таблетки), 2 раза в сутки в течение 3 мес. Пациенту с выраженной церебральной ангиопатией и когнитивными нарушениями необходимо назначить интенсивный курс лечения: 2 нед на базе дневного стационара (инъекционные формы)+2 нед прием пероральных форм в домашних условиях. Рекомендуемый курс: 2 нед (Нейпилепт в/в капельно или струйно 2000 мг+Нейрокс 100 мг 2 раза в сутки в/м)+2 нед (Нейпилепт, раствор питьевой 1000 мг (10 мл)+Нейрокс 125 мг 2 раза в сутки) [40].

Центральный вестибулярный нистагм. Чаще всего наблюдается постоянный вертикальный нистагм вниз или вверх, который сопровождается постоянной осциллопсией и, следовательно, головокружением и неустойчивостью [41]. Центральный нистагм может быть идиопатическим или возникать при повреждении ствола в области среднего мозга, где локализуются центры удержания вертикального взора и генерации вертикальных саккад, или моста, где находятся центры удержания горизонтального взора и активации горизонтальных саккад, а также архицеребеллюма (клочка, около клочка или червя), реже — полушарий мозжечка. Вертикальный нистагм вниз может наблюдаться при церебеллярной атрофии, дегенеративных заболеваний мозжечка, инсультах в области ствола или мозжечка, мальформации Арнольда—Киари [42, 43]. Вертикальный нистагм вверх характерен для рассеянного склероза, инсультов и опухолей ствола мозга, а также энцефалопатии Вернике [41, 44]. Гораздо реже встречаются формы горизонтального нистагма, сопровождающиеся постоянным головокружением. К ним относятся приобретенный маятникообразный нистагм и периодический альтернирующий нистагм [45, 46]. При клиническом обследовании центральные виды нистагма усиливаются при фиксации взора и нередко при отведении взора в сторону быстрой фазы, а также не наблюдается усиления нистагма в очках Френзеля [47]. Современные рекомендации по лечению вертикальных форм нистагма включают пероральное назначение аминопиридинов (пока не зарегистрированы в России): 4-аминопиридина 5—10 мг 2—3 раза в день при вертикальном нистагме вверх или вниз и 3,4-диаминопиридина 10—20 мг 2—3 раза в день при вертикальном нистагме вниз. Также возможно использование клоназепама в дозе 0,5 мг 3 раза в сутки и баклофена 15—30 мг в сутки [41, 45, 48].

Побочное действие лекарственных препаратов. Среди препаратов, вызывающих головокружение в качестве побочного эффекта, в первую очередь следует помнить о лекарствах с ототоксическим действием (аминогликозиды, петлевые диуретики, противоопухолевые средства и др.), которые вследствие индивидуальной чувствительности или длительного применения могут вызвать необратимое двустороннее поражение лабиринтов с развитие ДВ [16, 17]. Кроме того, нередко постоянное головокружение наблюдается на фоне приема антигипертензивных и психоактивных препаратов, особенно у пожилых пациентов, принимающих одновременно большое количество лекарственных препаратов или же страдающих почечной и/или печеночной недостаточностью. К таким препаратам относятся бета-блокаторы и блокаторы кальциевых каналов, вазодилататоры, диуретики, ингибиторы ангиотензинпревращающего фермента, бензодиазепины, барбитураты, антидепрессанты, антипсихотики, а также антигистаминные и антихолинергические препараты, мышечные релаксанты [49]. Тактика врача в таких случаях состоит в устранении полипрагмазии, коррекции дозировки и режима приема препаратов.

Полинейропатия. Обычно при хронической полинейропатии первые симптомы включают покалывание и онемение в ногах. Однако в ряде случаев первые жалобы могут быть на неустойчивость, усиливающуюся в темноте, а сенсорный дефицит может быть выявлен только при клиническом обследовании. Одним из самых чувствительных тестов при обследовании такого пациента является исследование вибрационной чувствительности на стопах и лодыжках при помощи камертона с частотой 128—256 Гц [50]. Менее специфичным, но широко используемым является тест Ромберга в различных модификациях, выявляющий усиление отклонения тела при закрытых глазах. Снижение тактильной, болевой чувствительности, мышечно-суставного чувства, а также слабость мышц могут проявляться несколько позже, по мере прогрессирования заболевания. Для подтверждения диагноза проводится электронейромиография, однако на ранних стадиях электрофизиологические характеристики мышц и скорость распространения возбуждения по двигательным и чувствительным волокнам могут быть не нарушены [51]. Этиологию полинейропатии удается определить только в 50—70% случаев. Чаще всего заболевание развивается на фоне диабета, злоупотребления алкоголем, реже при дефицитах витаминов B_1, B_6, B_{12}, наследственных нейропатиях, аутоиммунных заболеваниях (васкулитах, ревматических болезнях, парапротеинемиях, синдроме Гийена—Барре и др.), дисфункции печени и почек, паранеопластических процессах, интоксикации и как побочное действие некоторых лекарственных препаратов (хлорамфеникол, винкристин, цисплатин и др.) [52, 53]. При подтверждении причины полинейропатии требуется специфическое комплексное лечение вызвавшего полинейропатию заболевания, а также информирование пациента о выявленных нарушениях, факторах, увеличи-

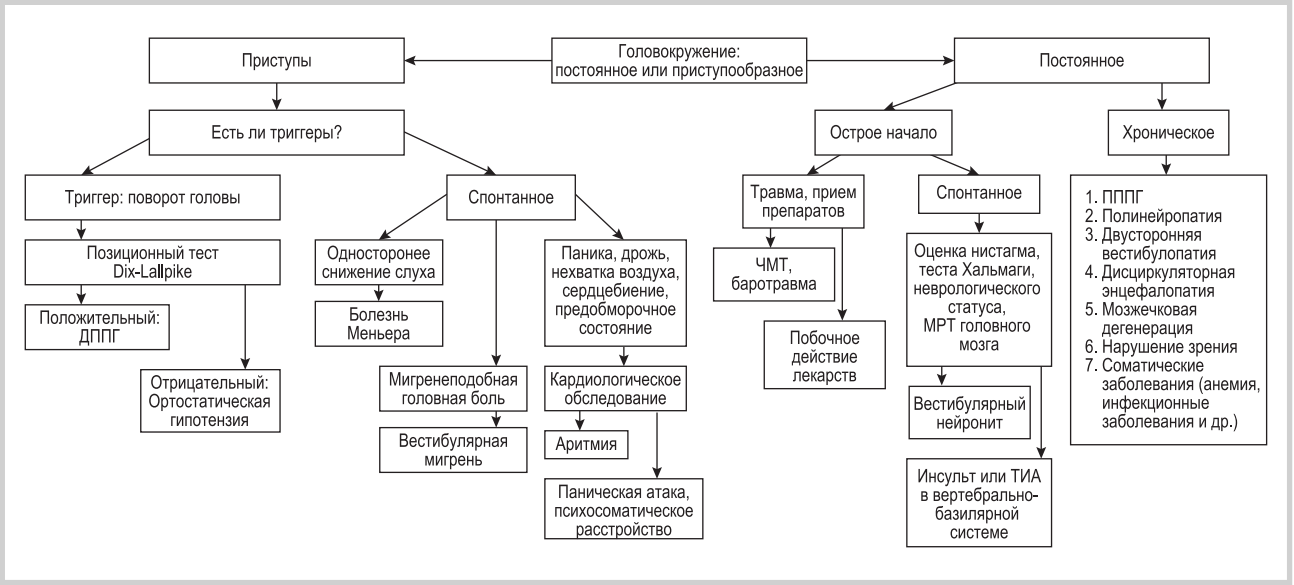

Диагностический алгоритм обследования при головокружении.
Diagnostic approach to evaluation of dizziness.

вающих риск падений (плохое освещение, неровные поверхности, наличие ковров и посторонних предметов на полу и т.д.) и проведение вестибулярной реабилитации для их профилактики [21, 54].

Нарушение зрения. К офтальмологическим причинам нарушения равновесия относятся снижение остроты зрения, выпадение полей зрения или бинокулярного зрения, анизометропия, коррекция зрения мультифокальными линзами, метаморфопсия и некоторые формы катаракты. В этих случаях крайне важно провести офтальмологическую коррекцию выявленного состояния для уменьшения ощущения головокружения [55].

Другие причины хронического головокружения включают общесоматические заболевания. Так, при выявлении анемии ее генез требует диагностического поиска, в первую очередь исключения кровотечения из различных отделов желудочно-кишечного тракта. Причиной жалобы на головокружения могут стать различные острые инфекционные заболевания, заболевания дыхательной системы, сопровождающиеся гиперкапнией, эмболия легочной артерии, инфаркт миокарда и нарушения электролитного баланса различной этиологии. Лечение в таком случае концентрируется на терапии основного заболевания [55, 56].

Заключение

Таким образом, диагностический поиск при хроническом головокружении должен включать как периферические, так и центральные вестибулопатии, общесоматические заболевания, полинейропатию, побочное действие принимаемых пациентом медицинских препаратов, а также ППППГ **(см. рисунок)**. Нередко при сборе анамнеза не удается выявить специфических черт головокружения и неустойчивости, поэтому особенное значение приобретает клиническое и инструментальное обследование пациента. В отоневрологическом осмотре наибольшее внимание уделяется стато-координаторным пробам, глазодвигательным тестам, направленным на выявление признаков поражения вестибулоокулярного рефлекса. Принципы лечения зависят от диагностированной причины развития головокружения и неустойчивости и могут в различной степени сочетать фармакотерапию, вестибулярную реабилитацию и психотерапию, а также коррекцию терапии основного заболевания, вызвавшего вестибулопатию.

Авторы заявляют об отсутствии конфликта интересов.
The authors declare no conflicts of interest.

ЛИТЕРАТУРА/REFERENCES

1. Neuhauser HK, Radtke A, von Brevern M, et al. Burden of dizziness and vertigo in the community. *Arch Intern Med*. 2008;168(19):2118-2124. https://doi.org/10.1001/archinte.168.19.2118
2. *ICD-11. International Classification of Diseases 11th Revision. The global standard for diagnostic health information* [Internet]. World Health Organization. Accessed Dec 4, 2020. https://icd.who.int/en
3. Staab JP, Eckhardt-Henn A, Horii A, et al. Diagnostic criteria for persistent postural-perceptual dizziness (PPPD): Consensus document of the committee for the Classification of Vestibular Disorders of the Bárány Society. *J Vestib Res*. 2017;27(4):191-208. https://doi.org/10.3233/VES-170622
4. Шаповалова МВ, Замерград МВ. Персистирующее постуральное перцептивное головокружение в пожилом возрасте. *Журнал неврологии и психиатрии им. С.С. Корсакова. Спецвыпуски*. 2019;119(9):5-9. Shapovalova MV, Zamergrad MV. Persistent postural perceptual dizziness of the elderly. *S.S. Korsakov Journal of Neurology and Psychiatry = Zhurnal nevrologii i psikhiatrii imeni S.S. Korsakova*. 2019;119(9):5-9. (In Russ.). https://doi.org/10.17116/jnevro20191190925

5. Dieterich M, Staab JP. Functional dizziness: from phobic postural vertigo and chronic subjective dizziness to persistent postural-perceptual dizziness. *Curr Opin Neurol*. 2017;30(1):107-113. https://doi.org/10.1097/WCO.0000000000000417
6. Дюкова ГМ, Замерград МВ, Голубев ВЛ, и др. Функциональное (психогенное) головокружение. *Журнал неврологии и психиатрии им. С.С. Корсакова*. 2017;117(6):91-98.
Diukova GM, Zamergrad MV, Golubev VL, et al. Functional (psychogenic) vertigo. *S.S. Korsakov Journal of Neurology and Psychiatry = Zhurnal nevrologii i psikhiatrii imeni S.S. Korsakova*. 2017;117(6):91-98. (In Russ.). https://doi.org/10.17116/jnevro20171176191-98
7. Popkirov S, Staab JP, Stone J. Persistent postural-perceptual dizziness (PPPD): a common, characteristic and treatable cause of chronic dizziness. *Pract Neurol*. 2018;18(1):5-13. https://doi.org/10.1136/practneurol-2017-001809
8. Carson A, Lehn A, Ludwig L, Stone J. Explaining functional disorders in the neurology clinic: a photo story. *Pract Neurol*. 2016;16(1):56-61. https://doi.org/10.1136/practneurol-2015-001242
9. Whitney SL, Alghwiri AA, Alghadir A. An overview of vestibular rehabilitation. *Handb Clin Neurol*. 2016;137:187-205. https://doi.org/10.1016/B978-0-444-63437-5.00013-3
10. Staab JP. Behavioral aspects of vestibular rehabilitation. *NeuroRehabilitation*. 2011;29(2):179-183. https://doi.org/10.3233/NRE-2011-0693
11. Антоненко ЛМ, Застенская ЕН. Персистирующее постурально-перцептивное головокружение: современные подходы к диагностике и лечению. *Неврология, нейропсихиатрия, психосоматика*. 2019;11(4):136-140.
Antonenko LM, Zastenskaya EN. Persistent postural-perceptual dizziness: current approaches to diagnosis and treatment. *Neurology, Neuropsychiatry, Psychosomatics*. 2019;11(4):136-140. (In Russ.). https://doi.org/10.14412/2074-2711-2019-4-136-140
12. Staab JP. Chronic subjective dizziness. *Continuum (Minneap Minn)*. 2012;18(5 Neuro-otology):1118-1141. https://doi.org/10.1212/01.CON.0000421622.56525.58
13. Nielsen G, Stone J, Matthews A, et al. Physiotherapy for functional motor disorders: a consensus recommendation. *J Neurol Neurosurg Psychiatry*. 2015;86(10):1113-1119. https://doi.org/10.1136/jnnp-2014-309255
14. Best C, Tschan R, Stieber N, et al. STEADFAST: Psychotherapeutic Intervention Improves Postural Strategy of Somatoform Vertigo and Dizziness. *Behav Neurol*. 2015;2015:456850. https://doi.org/10.1155/2015/456850
15. Strupp M, Kim JS, Murofushi T, et al. Bilateral vestibulopathy: Diagnostic criteria Consensus document of the Classification Committee of the Bárány Society. *J Vestib Res*. 2017;27(4):177-189. https://doi.org/10.3233/VES-170619
16. Кунельская НЛ, Байбакова ЕВ, Гусева АЛ, и др. Этиология и клинические проявления двусторонней вестибулопатии. *Вестник оториноларингологии*. 2020;85(3):32-35.
Kunelskaya NL, Baybakova EV, Guseva AL, et al. Etiology and clinical symptoms of bilateral vestibulopathy. *Vestnik Otorinolaringologii*. 2020;85(3):32-35. (In Russ.). https://doi.org/10.17116/otorino20208503132
17. Strupp M, Feil K, Dieterich M, Brandt T. Bilateral vestibulopathy. *Handb Clin Neurol*. 2016;137:235-240. https://doi.org/10.1016/B978-0-444-63437-5.00017-0
18. Agrawal Y, Van de Berg R, Wuyts F, et al. Presbyvestibulopathy: Diagnostic criteria Consensus document of the classification committee of the Bárány Society. *J Vestib Res*. 2019;29(4):161-170. https://doi.org/10.3233/VES-190672
19. Замерград М.В. Нарушения равновесия у пожилых. *Неврология, нейропсихиатрия, психосоматика*. 2012;4(1):101-105.
Zamergrad MV. Imbalances in the elderly. *Neurology, Neuropsychiatry, Psychosomatics*. 2012;4(1):101-105. (In Russ.). https://doi.org/10.14412/2074-2711-2012-371
20. Tuunainen E, Poe D, Jäntti P, et al. Presbyequilibrium in the oldest old, a combination of vestibular, oculomotor and postural deficits. *Aging Clin Exp Res*. 2011;23(5-6):364-371. https://doi.org/10.1007/BF03337761
21. Hall CD, Herdman SJ, Whitney SL, et al. Woodhouse Vestibular Rehabilitation for Peripheral Vestibular Hypofunction: An Evidence-Based Clinical Practice Guideline: from the american physical therapy association neurology section. *J Neurol Phys Ther*. 2016;40(2):124-155. https://doi.org/10.1097/NPT.0000000000000120
22. Ramos de Miguel A, Falcon Gonzalez JC, Ramos Macias A. Vestibular Response to Electrical Stimulation of the Otolith Organs. Implications in the Development of A Vestibular Implant for the Improvement of the Sensation of Gravitoinertial Accelerations. *J Int Adv Otol*. 2017;13(2):154-161. https://doi.org/10.5152/iao.2017.4216
23. Azevedo YJ, Ledesma ALL, Pereira LV, et al. Vestibular implant: does it really work? A systematic review. *Braz J Otorhinolaryngol*. 2019;85(6):788-798. https://doi.org/10.1016/j.bjorl.2019.07.011
24. Kerber KA. Chronic unilateral vestibular loss. *Handb Clin Neurol*. 2016;137:231-234. https://doi.org/10.1016/B978-0-444-63437-5.00016-9
25. Fujimoto C, Murofushi T, Sugasawa K, et al. Assessment of postural stability using foam posturography at the chronic stage after acute unilateral peripheral vestibular dysfunction. *Otol Neurotol*. 2012;33(3):432-436. https://doi.org/10.1097/MAO.0b013e3182487f48
26. Пальчун ВТ, Гусева АЛ, Байбакова ЕВ, Макоева АА. Особенности восстановления вестибулоокулярного рефлекса при различной степени его поражения у пациентов с вестибулярным нейронитом. *Вестник оториноларингологии*. 2019;84(6):33-37.
Pal'chun VT, Guseva AL, Baybakova EV, Makoeva AA. Recovery of vestibulo-ocular reflex in vestibular neuronitis depending on severity of vestibulo-ocular reflex damage. *Vestnik Otorinolaringologii*. 2019;84(6):33-37. https://doi.org/10.17116/otorino20198406133
27. Парфенов В.А., Абдулина О.В., Замерград М.В. Дифференциальная диагностика и лечение вестибулярного головокружения. *Неврология, нейропсихиатрия, психосоматика*. 2010;2(2):49-54.
Parfenov VA, Abdulina OV, Zamergrad MV. Differential diagnosis and treatment of vestibular vertigo. *Neurology, Neuropsychiatry, Psychosomatics*. 2010;2(2):49-54. (In Russ.). https://doi.org/10.14412/2074-2711-2010-84
28. Пальчун ВТ, Макоева АА, Гусева А. Головокружение при вестибулярном нейроните: подходы к диагностике и лечению. *Вестник оториноларингологии*. 2018;83(3):4-10.
Pal'Chun VT, Makoeva AA, Guseva AL. Dizziness and vertigo associated with vestibular neuronitis: The approaches to the diagnostics and treatment. *Vestn Otorinolaringol*. 2018;83(3):4-10. (In Russ.). https://doi.org/10.17116/otorino20188334
29. McDonnell MN, Hillier SL. Vestibular rehabilitation for unilateral peripheral vestibular dysfunction. *Cochrane Database Syst Rev*. 2015;1:CD005397. https://doi.org/10.1002/14651858.CD005397.pub4
30. Пальчун ВТ, Гусева АЛ, Чистов СД. Вестибулярная реабилитация: обоснование, показания, применение. *Consilium Medicum*. 2015;17(9):113-120.
Pal'chun VT, Guseva AL, Chistov SD. Vestibular rehabilitation: substantiation, indications, application. *Consilium Medicum*. 2015;17(9):113-120. (In Russ.).
31. Парфенов ВА, Антоненко ЛМ. Лечение и реабилитация основных заболеваний, проявляющихся вестибулярным головокружением. *Неврология, нейропсихиатрия, психосоматика*. 2015;7(2):56-60.
Parfenov VA, Antonenko LM. Major diseases manifesting by vestibular vertigo: Treatment and rehabilitation. *Neurology, Neuropsychiatry, Psychosomatics*. 2015;7(2):56-60. (In Russ.). https://doi.org/10.14412/2074-2711-2015-2-56-60
32. Godemann F, Siefert K, Hantschke-Brüggemann M, et al. What accounts for vertigo one year after neuritis vestibularis — anxiety or a dysfunctional vestibular organ? *J Psychiatr Res*. 2005;39(5):529-534. https://doi.org/10.1016/j.jpsychires.2004.12.006
33. Pantoni L. Cerebral small vessel disease: from pathogenesis and clinical characteristics to therapeutic challenges. *Lancet Neurol*. 2010;9(7):689-701. https://doi.org/10.1016/S1474-4422(10)70104-6
34. Соловьева ЭЮ, Амелина ИП. Церебральная микроангиопатия в развитии хронической ишемии мозга: подходы к лечению. *Медицинский совет*. 2020;(2):16-24.
Soloveva EYu, Amelina IP. Cerebral small vessel disease's impact on the development of chronic cerebral ischemia: paradigms of treatment. *Meditsinskiy Sovet*. 2020;(2):16-24. (In Russ.). https://doi.org/10.21518/2079-701X-2020-2-16-24
35. Есин РГ, Есин ОР, Хайруллин ИХ. Болезнь мелких сосудов: патогенетические подтипы, возможные лечебные стратегии. *Consilium Medicum*. 2016;18(2):104-108.
Esin RG, Esin OR, Khairullin IKh. Small vessel disease: pathogenic subtypes and possible therapeutic strategies. *Consilum Medicum*. 2016;18(2):104-108. (In Russ.).
36. Vermeer SE, Longstreth WT Jr, Koudstaal PJ. Silent brain infarcts: a systematic review. *Lancet Neurol*. 2007;6(7):611-619. https://doi.org/10.1016/S1474-4422(07)70170-9
37. Iadecola C. The pathobiology of vascular dementia. *Neuron*. 2013;80(4):844-866. https://doi.org/10.1016/j.neuron.2013.10.008

38. Замерград МВ. Головокружение: роль сосудистых факторов. *Эффективная фармакотерапия*. 2013;(4):34-38.
Zamergrad MV. Vertigo: the role of vascular factors. Jeffektivnaja *Farmakoterapija*. 2013;(4):34-38. (In Russ.).

39. Соловьева ЭЮ, Карнеев АН, Чеканов АВ, и др. Исследование мембранопротективного потенциала комбинации препаратов 2-этил-6-метил-3-оксипиридина-сукцината и цитиколина. *Журнал неврологии и психиатрии им. С.С. Корсакова*. 2018;118(1):18-22.
Solovyeva EYu, Karneev AN, Chekanov AV, et al. The study of the membrane-protective potential of the combination of 2-ethyl-6-methyl-3-hydroxypyridine-succinate and citicoline. *S.S. Korsakov Journal of Neurology and Psychiatry = Zhurnal nevrologii i psikhiatrii imeni S.S. Korsakova*. 2018;118(1):18-22. (In Russ.).
https://doi.org/10.17116/jnevro20181181118-22

40. Соловьева ЭЮ, Амелина ИП. Церебральная микроангиопатия в развитии хронической ишемии мозга: подходы к лечению. *Медицинский совет*. 2020;(2):16-24.
Soloveva EYu, Amelina IP. Cerebral small vessel disease's impact on the development of chronic cerebral ischemia: paradigms of treatment. *Meditsinskiy Sovet*. 2020;(2):16-24. (In Russ.).
https://doi.org/10.21518/2079-701X-2020-2-16-24

41. Strupp M, Hüfner K, Sandmann R, et al. Central oculomotor disturbances and nystagmus: a window into the brainstem and cerebellum. *Dtsch Arztebl Int*. 2011;108(12):197-204.
https://doi.org/10.3238/arztebl.2011.0197

42. Wagner JN, Glaser M, Brandt T, Strupp M. Downbeat nystagmus: aetiology and comorbidity in 117 patients. *J Neurol Neurosurg Psychiatry*. 2008;79(6):672-677.
https://doi.org/10.1136/jnnp.2007.126284

43. Wagner J, Lehnen N, Glasauer S, et al. Downbeat nystagmus caused by a paramedian ponto-medullary lesion. *J Neurol*. 2009;256(9):1572-1574.
https://doi.org/10.1007/s00415-009-5153-z

44. Kattah JC, McClelland C, Zee DS. Vertical nystagmus in Wernicke's encephalopathy: pathogenesis and role of central processing of information from the otoliths. *J Neurol*. 2019;266(Suppl 1):139-145.
https://doi.org/10.1007/s00415-019-09326-9

45. Strupp M, Kremmyda O, Brandt T. Pharmacotherapy of vestibular disorders and nystagmus. *Semin Neurol*. 2013;33(3):286-296.
https://doi.org/10.1055/s-0033-1354594

46. Mehta AR, Kennard C. The pharmacological treatment of acquired nystagmus. *Pract Neurol*. 2012;12(3):147-153.
https://doi.org/10.1136/practneurol-2011-000181

47. Пальчун ВТ, Гусева АЛ, Чистов СД, Левина ЮВ. Отоневрологическое обследование пациента с головокружением. *Вестник оториноларингологии*. 2015;80(5):60-66.
Pal'chun VT, Guseva AL, Chistov SD, Levina YuV. The otoneurological examination of a patient suffering from dizziness. *Vestnik Otorinolaringologii*. 2015;80(5):60-66. (In Russ.).
https://doi.org/10.17116/otorino201580560-66

48. Замерград МВ, Парфенов ВА, Яхно НН, и др. Диагностика системного головокружения в амбулаторной практике. *Неврологический журнал*. 2014;():23-29.
Zamergrad MV, Parfenov VA, Yakhno NN, et al. The diagnosis of systemic vertigo in out-patient practice. *Nevrologicheskij Zhurnal*. 2014;(2):23-29. (In Russ.).

49. Alyono JC. Vertigo and Dizziness: Understanding and Managing Fall Risk. *Otolaryngol Clin North Am*. 2018;51(4):725-740.
https://doi.org/10.1016/j.otc.2018.03.003

50. Overell JR. Peripheral neuropathy: pattern recognition for the pragmatist. *Postgrad Med J*. 2012;88(1036):88-96.
https://doi.org/10.1136/pgmj.2011.241612rep

51. Siao P, Kaku M. A Clinician's Approach to Peripheral Neuropathy. *Semin Neurol*. 2019;39(5):519-530.
https://doi.org/10.1055/s-0039-1694747

52. Ахмеджанова ЛТ, Баринов АН. Полинейропатии в пожилом возрасте. *Журнал неврологии и психиатрии им. С.С. Корсакова*. 2015;115(3):101-105.
Akhmedzhanova LT, Barinov AN. Polyneuropathy in elderly patients. *S.S. Korsakov Journal of Neurology and Psychiatry = Zhurnal nevrologii i psikhiatrii imeni S.S. Korsakova*. 2015;115(3):101-105. (In Russ.).
https://doi.org/10.17116/jnevro201511531101-105

53. Котов СВ, Рудакова ИГ, Исакова ЕВ, и др. Диабетическая асимметричная проксимальная нейропатия. *Журнал неврологии и психиатрии им. С.С. Корсакова*. 2017;117(1):59-62.
Kotov SV, Rudakova IG, Isakova EV, et al. Diabetic asymmetric proximal neuropathy. *S.S. Korsakov Journal of Neurology and Psychiatry = Zhurnal nevrologii i psikhiatrii imeni S.S. Korsakova*. 2017;117(1):59-62. (In Russ.).
https://doi.org/10.17116/jnevro20171171159-62

54. Phelan EA, Ritchey K. Fall Prevention in Community-Dwelling Older Adults. *Ann Intern Med*. 2018;169(11):81-96.
https://doi.org/10.7326/AITC201812040

55. Franko Zeitz P, Hegemann S. The eye, vision and vertigo. *HNO*. 2013;61(9):772-776. (In German).
https://doi.org/10.1007/s00106-013-2743-y

56. Spiegel R, Rust H, Baumann T, et al. Treatment of dizziness: an interdisciplinary update. *Swiss Med Wkly*. 2017;147:w14566.
https://doi.org/10.4414/smw.2017.14566

Поступила 06.11.2020
Received 06.11.2020
Принята к печати 24.11.2020
Accepted 24.11.2020