Журнал неврологии и психиатрии им. С.С. Корсакова
2020, т. 120, №12, с. 109-117
https://doi.org/10.17116/jnevro2020120121109

S.S. Korsakov Journal of Neurology and Psychiatry
2020, vol. 120, no 12, pp. 109-117
https://doi.org/10.17116/jnevro20201201121109

Острые нарушения мозгового кровообращения, ассоциированные с короновирусной инфекцией SARS-CoV-2(COVID-19)

© М.В. ПУТИЛИНА[1], В.И. ВЕЧОРКО[1, 2], Д.В. ГРИШИН[2], Л.В. СИДЕЛЬНИКОВА[2]

[1]ФГАОУ ВО «Российский национальный исследовательский медицинский университет им. Н.И. Пирогова» Минздрава России, Москва, Россия;
[2]ГБУЗ «Городская клиническая больница №15 им. О.М. Филатова» Департамента здравоохранения Москвы, Москва, Россия

Резюме

Острые нарушения мозгового кровообращения (ОНМК), ассоциированные с коронавирусной инфекцией COVID-19, — одна из наиболее обсуждаемых проблем в медицинских сообществах. На сегодняшний день истинная заболеваемость ОНМК у пациентов с COVID-19 остается неясной. До сих пор опубликованная литература ограничивалась описанием случаев, серий случаев и наблюдательными когортными исследованиями. В статье проанализированы возможные факторы риска, особенно возраст пациентов, патогенетические и клинические корреляции ОНМК и SARS-CoV-2(COVID-19). Описан клинический случай пациентки 82 лет с ишемическим инсультом и инфекцией COVID-19.

Ключевые слова: *коронавирус SARS-CoV-2, нейровоспаление, цитокиновый шторм, острые нарушения мозгового кровообращения, инсульт, мозговой нейротрофический фактор.*

Информация об авторах:
Путилина М.В. — https://orcid.org/0000-0002-8655-8501
Вечорко В.И. — https://orcid.org/0000-0003-3568-5065
Гришин Д.В. — https://orcid.org/0000-0002-3810-9971
Сидельникова Л.В. — https://orcid.org/0000-0002-1937-0576
Автор, ответственный за переписку: Путилина Марина Викторовна — e-mail: profput@mail.ru

Как цитировать:
Путилина М.В., Вечорко В.И., Гришин Д.В., Сидельникова Л.В. Острые нарушения мозгового кровообращения, ассоциированные с короновирусной инфекцией SARS-CoV-2(COVID-19). *Журнал неврологии и психиатрии им. С.С. Корсакова*. 2020;120(12):109–117. https://doi.org/10.17116/jnevro2020120121109

Acute cerebrovascular accidents associated with SARS-CoV-2 coronavirus infection (COVID-19)

© M.V. PUTILINA[1], V.I. VECHORKO[1, 2], D.V. GRISHIN[2], L.V. SIDELNIKOVA[2]

[1]Pirogov Russian National Research Medical University, Russia;
[2]Filatov Clinical Hospital, Moscow, Russia

Abstract

Acute cerebrovascular accidents (ACVIs) associated with COVID-19 coronavirus infection are one of the most talked about problems in the medical community. To date, the true incidence of stroke in patients with COVID-19 remains unclear. So far, the published literature has been limited to case reports, case series, and observational cohort studies. The article analyzes possible risk factors, especially the age of patients, pathogenetic and clinical correlations of ACVA and SARS-CoV-2 (COVID-19). A clinical case of an 82-year-old patient with ischemic stroke and COVID-19 infection is described.

Keywords: *SARS-CoV-2 coronavirus, neuroinflammation, cytokine storm, acute cerebrovascular accident, stroke, brain neurotrophic factor.*

Information about the authors:
Putilina M. V. — https://orcid.org/0000-0002-8655-8501
Vechorko V. I. — https://orcid.org/0000-0003-3568-5065
Grishin D. V. — https://orcid.org/0000-0002-3810-9971
Sidelnikova L.V. — https://orcid.org/0000-0002-1937-0576
Corresponding author: Putilina M.V. — e-mail: profput@mail.ru

To cite this article:
Putilina MV, Vechorko VI, Grishin DV, Sidelnikova LV. Acute cerebrovascular accidents associated with SARS-CoV-2 coronavirus infection (COVID-19). *S.S. Korsakov Journal of Neurology and Psychiatry = Zhurnal nevrologii i psikhiatrii imeni S.S. Korsakova*. 2020;120(12):109–117. (In Russ.). https://doi.org/10.17116/jnevro2020120121109

COVID-19 — острая респираторная инфекция, вызываемая новым вирусом SARS-CoV-2 [1]. Этот штамм, обнаруженный в 2019 г., в отличие от известных коронавирусов, вызывающих атипичную пневмонию (SARS-CoV, MERS-CoV), характеризуется более высокой контагиозностью и большей скоростью распространения в популяциях [2]. Чаще заболевания, связанные с COVID-19, протекают в легкой и среднетяжелой форме, но в некоторых случаях (около 20%) SARS-CoV-2 вызывает интенсивные воспалительные процессы, приводящие к развитию острого респираторного дистресс-синдрома (ОРДС) и фатальной пневмонии [2]. Пожилые люди с сердечно-сосудистыми заболеваниями, включая артериальную гипертензию, подвержены риску развития более тяжелого течения инфекции [1]. Развитие вирусной инфекции у таких пациентов ассоциировано с повышением уровней маркеров дисфункции печени (аспартатаминотрансферазы, аланинаминотрансферазы, альбумина, билирубина), выраженными нарушениями коагуляционного профиля крови [3—5].

До настоящего времени патогенез повреждений, связанных с этим вирусом, достаточно не изучен. Однако установлена роль «цитокинового шторма» — неконтролируемого воспаления с повышением многочисленных маркеров воспаления (С-реактивный белкок, интерлейкин (ИЛ)-6, интерферон-γ и др.), приводящего к полиорганной недостаточности, в том числе, поражению нервной системы [1, 6]. Давно известен факт, что бактериальная или вирусная инфекция может быть триггером острого ишемического инсульта (ИИ), вероятно, связанного с протромботическим эффектом воспалительной реакции [7]. Хотя многое еще неизвестно о новом коронавирусе, прослеживается связь между COVID-19 и цереброваскулярными заболеваниями, причем речь идет не только о пациентах с наличием факторов риска, но и о пациентах без ранее существовавших факторов риска сердечно-сосудистых заболеваний или сопутствующих заболеваний. У небольшой, но значительной части пациентов с острыми респираторными симптомами типичные симптомы COVID-19 не были зарегистрированы (24,0% не имели острых респираторных симптомов), а поражение легких при COVID-19 было обнаружено случайно на рентгенограмме или КТ грудной клетки [1]. В связи с этим возникает вопрос о необходимости рутинного скрининга на COVID-19 пациентов с острым нарушением мозгового кровообращения (ОНМК), у которых нет симптомов инфекции, особенно, когда механизм инсульта неясен, или при отсутствии традиционных факторов риска сердечно-сосудистых заболеваний. Кроме того, трудно обнаружить признаки ИИ у пациентов с COVID-19 в критическом состоянии, которые часто находятся под действием седативных лекарственных препаратов, что маскирует клинические проявления. Кроме того, социальная изоляция и невозможность или нежелание обращаться в больницу также могут способствовать занижению сведений о наличии инсульта у бессимптомных или пациентов с легким течением COVID-19. По этим причинам определить истинную заболеваемость острым ИИ у пациентов с COVID-19 чрезвычайно сложно, поэтому на сегодняшний день она остается неясной.

Патогенетические взаимосвязи ОНМК и COVID-19

Вирус SARS-CoV-2 попадает в клетку присоединением белка-пепломера к рецептору ангиотензин-превращающего фермента 2-го типа. Входу в клетку также способствует предварительная преактивация пепломера фурином, которая отсутствует у других вирусов семейства SARS. После присоединения к рецептору вирус SARS-CoV-2 использует рецепторы клетки и эндосомы для дальнейшего распространения [2]. Условно можно выделить 3 фазы инвазии вируса [9].

I фаза (заражения)

После заражения вирус распространяется по дыхательным путям, проникает в альвеолярные эпителиальные клетки типа II через рецепторы TMPRSS2 или ACE2, вызывая выброс цитокинов в организме, при этом наблюдается уменьшение количества лимфоцитов в крови, что снижает защитные возможности иммунной системы и может приводить к обострению различных хронических заболеваний [6]. На этом этапе происходят инфильтрация SARS-CoV-2 в паренхиму легкого с повреждением альвеоцитов I типа (затопление альвеол, нарушение функции и продукции эндогенного сурфактанта) и пролиферация альвеоцитов II типа. Иммунный ответ характеризуется инфильтрацией моноцитов и макрофагов.

II фаза (легочная)

Повреждение паренхимы легких возникает в результате воспалительных процессов, вазодилатации, изменения проницаемости эндотелия, рекрутирования лейкоцитов. Активированные цитокинами альвеолярные макрофаги и нейтрофилы прикрепляются к эндотелию легочных капилляров и освобождают содержимое своих цитоплазматических гранул (протеазы и токсичные метаболиты кислорода) [1]. Это приводит к повреждению эндотелия капилляров и эпителия альвеол, нарушается альвеолярно-капиллярный барьер. Экссудат проникает в легочную паренхиму и альвеолярное воздушное пространство. На фоне прогрессирующей гипоксии развивается легочная гипертензия в результате сосудистой обструкции тромбами, спазма легочных сосудов и действия некоторых воспалительных медиаторов (тромбоксан, лейкотриены и эндотелин). Помимо легочной дисфункции с последующим разрушением альвеол и развитием микротромбоза в малом круге кровообращения SARS-CoV-2 может привести к центральной гипоксии с параллельным развитием церебральной вазодилатации [9]. Вазодилатация, вызванная гипоксией, помимо повреждения эндотелия создает возможность распространения SARS-CoV-2 в паренхиму головного мозга или цереброспинальную жидкость (ЦСЖ) [9].

III фаза (гипервоспаления)

Эта фаза характеризуется усилением воспалительной реакции, даже при уменьшении вирусной нагрузки [10]. Воспалительные цитокины, такие как ИЛ-2, 6, 7, фактор некроза опухоли-α и интерферон-γ, вызывают системное воспаление «цитокиновый шторм» [1]. «Цитокиновый шторм» инициируется при взаимодействии спайк-белков и других белковых частиц на капсиде коронавируса с рецепторами на поверхности клеток. Взаимодействие вирусов с толл-подобными рецепторами запускает воспалительный сигнальный каскад NF-kB. Активация NF-kB стимулирует секрецию проинтерлейкина-1, который подвергается протеолизу при участии каспазы-1, что приводит к возбуждению инфламмосомы и синтезу активного ИЛ-1β. ИЛ-1β, стимулируя секрецию других провоспалительных цитокинов, провоцирует развитие фиброза легких, усиление лихо-

радки [11,12]. У пациентов с COVID-19 значительно выше нормы уровни 14 цитокинов и С-реактивного белка. Уникальной особенностью инфекции Covid-19 является наличие экстрамедуллярных мегакариоцитов, которые активно продуцируют тромбоциты [11]. При этом наблюдается снижение количества лимфоцитов в крови, в частности, Т-лимфоцитов. Параллельно происходит угнетение эндогенных механизмов иммунной системы с развитием вторичного гемофагоцитарного лимфогистиоцитоза [12]. Увеличение секреции воспалительных цитокинов и дисбаланс в экспрессии соответствующих рецепторов и ассоциированных с ними протеинов (основной компонент «феномена SARS-CoV-2») — результат неэффективной реализации противовоспалительного ответа с сопутствующим развитием различных заболеваний [3, 4].

Именно для III фазы инвазии характерно полиорганное поражение с выраженной клинической картиной [9].

Острый нейровоспалительный процесс включает активацию резидентных тканевых макрофагов в ЦНС и последующее высвобождение различных цитокинов и хемокинов, чем, вероятно, активирует окислительный и нитрозативный стресс, вызывая долгосрочное повреждение нейронов, развитие коагуляционного каскада, индуцирующих повреждение клеток эндотелия [11]. Мишенями для вируса становятся клетки с CD4 рецепторами-макрофаги, нейроглия, эндотелий капилляров. [14]. После прохождения гематоэнцефалического барьера (ГЭБ) вирус может реплицироваться в микроглии и нейронах с сопутствующим повреждением ГЭБ. Инфицированные микроглиальные клетки продуцируют низкомолекулярные пептиды, оказывающие токсическое действие на астроциты, что приводит к избыточному накоплению глутамата в экстрацеллюлярном пространстве с развитием глутаматной эксайтотоксичности. Эти процессы проходят на фоне нарушения ауторегуляции мозгового кровообращения, вазоспазма, усиления агрегации тромбоцитов и формирования внутрисосудистого стаза, нарушений микроциркуляции, дисфункции эндотелия. При нарушении функции или структуры эндотелия резко меняется спектр выделяемых им биологически активных веществ [15]. Эндотелий начинает секретировать проагреганты, прокоагулянты, вазоконстрикторы, часть из них (ренин-ангиотензиновая система) оказывают влияние на всю сердечно-сосудистую систему. Кроме того, высвобождение катехоламинов на пресинаптическом уровне может, по-видимому, вызвать усиление активности нейронов и возникновение дополнительных потребностей в энергетическом субстрате, что в условиях его дефицита углубляет поражение головного мозга. Деформируемость красных кровяных телец уменьшается, усиливается склонность к тромбозу. Гиперосмолярность и лактатацидоз приводят к дальнейшему уменьшению перфузии, развивается капиллярный стаз. Параллельно у пациентов с COVID-19 развивается дисфункция ренин-ангиотензинной системы [16], которая напрямую связана с показателями артериального давления [11]. Пациенты с гипертонической болезнью с COVID-19 могут иметь тенденцию к резким колебаниям артериального давления, которые могут привести к ОНМК, включая ИИ и внутричерепное кровоизлияние [12, 13]. У пациентов с COVID-19 старше 60 лет с коморбидными состояниями, такими, как диабет 2-го типа, гипертония, гиперлипидемия и хроническая обструктивная болезнь легких, отмечаются повышенные уровни D-димера в сыворотке, что может привести к эмболическим сосудистым событиям [13].

Прокоагулянтные нарушения (повышение уровней D-димера, продуктов деградации фибрина) связаны с более высоким риском смертности от COVID-19 [16]. Повышенные уровни плазмина и плазминогена являются биомаркерами повышенной восприимчивости к SARS-CoV-2, так как протеаза плазмин может разрезать соответствующий сайт S-белка SARS-CoV-2, что повышает его вирулентность [1].

Коагулопатия, вызванная COVID-19, обычно начинается с увеличения показателей D-димера и продуктов распада фибрина, в то время как изменения протромбинового времени, частичного тромбопластинового времени и количества тромбоцитов редко выявляются на начальных этапах заболевания [17]. Образование тромбина регулируется физиологическими антикоагулянтами такими, как система протеина С, антитромбин III и ингибитор пути тканевого фактора. Помимо функции тромбина при формировании сгустка, активируя тромбоциты и превращая фибриноген в фибрин, он может усиливать воспаление через рецепторы, активируемые протеиназой (PAR), в основном — PAR-1. Чрезмерная активация каскада коагуляции за счет вирусной индукции системного воспалительного ответа, развития внутриальвеолярных или чрезмерных системных фибриновых сгустков, микротромбоза, диссеминированного внутрисосудистого свертывания приводит к дестабилизации факторов риска инсульта [2]. SARS-CoV-2 потенциально может спровоцировать как артериальную, так и венозную тромбоэмболию. Разрыв атеросклеротической бляшки в результате «цитокинового шторма», диффузная внутрисосудистая коагуляция и гипоксия могут быть предрасполагающими факторами артериальной тромбоэмболии с последующим развитием инсульта [18]. До конца неясна роль антифосфолипидных антител в развитии ИИ у пациентов с COVID-19 [19]. Ряд авторов сообщают о связи наличия антител к кардиолипину класса IgG/IgM/IgA, антител к β2-гликопротеину классов IgG и/или IgM с обширными множественными церебральными инфарктами у тяжелобольных пациентов с COVID-19. [19]. Развитие геморрагических осложнений наблюдается редко и, как правило, связано с сопутствующим дефектом специфических факторов свертывания крови, патологией почек или передозировкой антикоагулянтов. Наиболее распространенными нарушениями, связанными с тромботической микроангиопатией, являются тромботическая тромбоцитопения пурпура и синдром гемолитической уремии, реже встречаются Кумбс-положительная гемолитическая анемия и синдром Эванса (сочетание тромбоцитопении и гемолитической анемии). Возможно, SARS-CoV-2 через неизвестный патогенез стимулирует избыточную продукцию антифосфолипидных антител [20]. Таким образом, у пациентов с тяжелой формой COVID-19 повышается риск церебральной ишемии как из-за гиперкоагуляции, так и из-за прямого повреждения эндотелия сосудов.

Заболевания, которые утяжеляют течение COVID-19 (артериальная гипертензия, сахарный диабет 2-го типа, ишемическая болезнь сердца и др.), также повышают риск цереброваскулярных осложнений [21]. Например, повышенный уровень холестерина в крови может ускорить васкулопатию, вызванную SARS-CoV-2. Сопутствующие заболевания (ожирение, диабет) обычно сопровождаются дисфункцией эндотелиальных клеток, что делает эндотелиоциты более уязвимыми для вирусов. Увеличивая эндотелиальное воспаление, SARS-CoV-2 стимулирует образование атеросклеротических бляшек, тем самым прово-

цируя и усугубляя васкулопатию [22, 23]. Следовательно, наличие у пациента COVID-19 является независимым фактором риска ИИ [8].

Клиническая связь ОНМК и COVID-19

В литературе появляется все больше информации об ОНМК при COVID-19 [2—5, 6, 8—10]. Первые публикации появились в Китае, где ряд авторов описали 214 пациентов с COVID-19 в г. Ухань, из них 58,9% имели тяжелое течение инфекции и 41,1% нетяжелых пациентов [3]. Неврологические нарушения чаще встречались в группе тяжелых пациентов (36,4%). У 6 (2,4%) пациентов через 9 дней появились признаки ОНМК. Верификация диагноза была проведена по результатам КТ головного мозга: диагностировано 5 ИИ и 1 внутримозговое кровоизлияние. Пациенты с ОНМК имели больше основных факторов риска развития сосудистых заболеваний (артериальную гипертензию, сахарный диабет, атеросклероз), пожилой возраст, но при этом у них было меньше типичных симптомов COVID-19 таких, как лихорадка и кашель [21].

Интересен тот факт, что дальнейшее изучение 221 пациента с COVID-19 выявило у 11 (5%) наличие ИИ, обусловленного окклюзией крупных сосудов [1]. У 1 мужчины 32 лет — тромбоз синуса головного мозга, у другого 62 лет — кровоизлияние в мозг. Для всех описанных больных характерно наличие сосудистых факторов риска, включая гипертонию, диабет и ранее перенесенное цереброваскулярное заболевание. Описаны гендерные различия: превалировали женщины, которые были значительно старше (71,6±15,7 года) по сравнению с пациентами с инфекцией, но без инсульта (52,1±15,3 года). Пациенты с инсультом имели лейкопению, более высокие значения С-реактивного белка (среднее значение 51,1 мг/л, диапазон 1,3—127,9 мг/л), чем в случаях, не связанных с инсультом (12,1 мг/л, 0,1—212,0 мг/л). Кроме того, регистрировалось значительное повышение значений D-димера (среднее значение 6,9 мг/л, диапазон 0,3—20,0 мг/л) по сравнению с (0,5 мг/л, 0,1—20,0 мг/л) с неосложненным COVID-19. Терапия включала антитромбоцитарную терапию в 6 случаях и антикоагулянтную — в 5 случаях. Умерли 5 пациентов с инсультом (смертность 38%).

Aggarwal и соавт. провели анализ литературы о влиянии на прогноз COVID-19 развития острого инсульта или наличия инсульта в анамнезе [21]. Были включены 6 исследований из Китая с выборкой от 52 до 1099 пациентов. Сделан вывод, что цереброваскулярное заболевание приводит к статистически незначимому увеличению (примерно в 2,5 раза) шансов развития тяжелой формы COVID-19 по сравнению с пациентами без ОНМК. Метаанализ 39 исследований пациентов с COVID-19 показал, что частота встречаемости ИИ в среднем по объединенной выборке составила 1,2% (54/4466). Возраст пациентов составил 63,4±13,1 года, средний балл по шкале NIHSS — 19±8 баллов. Начальные признаки ОНМК появлялись через 10±8 дней после появления симптомов COVID-19. У пациентов было выявлено повышение D-димера (9,2±14,8 мг/л), фибриногена (5,8±2,0 г/л) и антифосфолипидных антител. Анализ МРТ указал на преобладание тромбоза и стеноза крупных сосудов (62%), за которыми следовали множественные сосудистые поражения (26%) [22].

Самыми уязвимыми для вируса являются пожилые пациенты с коморбидными патологиями [6, 23, 24—26]. Наличие хронических коморбидных патологий является объяснением более тяжелого течения COVID-19 у пожилых пациентов. В многоцентровом китайском исследовании (n=280) доля пациентов старше 65 лет достоверно выше среди тяжелых случаев (59%), чем в случае пациентов с легким течением инфекции (10,2%, p<0,05). При этом 85,5% пациентов с тяжелой формой имели сахарный диабет, артериальную гипертензию или стенокардию, которые встречались в 7—10 раз чаще (p=0,042), чем у пациентов с легкой формой COVID-19 [4]. Е.И. Гусевым и соавт. был описан больной с ИИ и клинически бессимптомным COVID-19 [27]. У пациентов старшего возраста соматические заболевания протекают атипично, а потому не сразу устанавливается правильный диагноз и начинается адекватная терапия. У пожилых и престарелых лиц при наличии у них синдрома диссеминированного внутрисосудистого свертывания возможно сочетание ишемии с геморрагическим компонентом [28].

Для иллюстрации приводим собственное клиническое наблюдения.

Больная *Ш.*, 82 лет, доставлена по экстренным показаниям бригадой СМП в ГКБ №15 им. О.М. Филатова 13.06.20.

Анамнез заболевания. В течение последних суток родственники стали отмечать неадекватность ответов, смазанность речи, больная перестала узнавать окружающих. За несколько дней до появления неврологической симптоматики отмечались признаки ОРВИ: подъемы температуры до 37,6, першение в горле, чувство заложенности в носу. Кашля, одышки, потери вкуса не было. Лечилась самостоятельно: по рекомендации родственников принимала антибактериальные препараты (азитромицин), витаминные комплексы. В виду остро возникшей неврологической симптоматики госпитализирована в неврологическое отделение с диагнозом инсульт неуточненный.

Эпидемиологический анамнез. В течение последних 14 дней не посещала другие страны или регионы РФ, 1 месяц назад контактировала с сыном, у которого выявлен положительный тест на COVID.

Анамнез жизни. Более 20 лет страдает гипертонической болезнью, ишемической болезнью сердца, хронической сердечной недостаточностью (атеросклеротический кардиосклероз). 5 лет назад выявлена постоянная форма фибрилляции предсердий. В январе 2019 г. перенесла ОНМК в бассейне левой средней мозговой артерии с удовлетворительным восстановлением функций; постоянно принимает ксарелто 15 мг, аторвастатин 20 мг, антигипертензивные препараты. Аллергологический анамнез не отягощен.

Общее состояние при поступлении: средней тяжести, в сознании. Температура тела 37,3. Кожные покровы бледной окраски, тургор кожи снижен. Выраженных отеков нет. Периферические лимфоузлы не пальпируются. Частота дыхательных движений — 18/мин. Дыхание: самостоятельное, везикулярное, ослабленное. SPO2: 93%. Тоны сердца: аритмичные, глухие. Частота сердечных сокращений — 112 ударов в мин. Артериальное давление 135/80 мм рт.ст. Мочеиспускание не нарушено.

Неврологический статус: сознание ясное. Ориентация в пространстве, времени и собственной личности сохранена, на вопросы отвечает после повторений. Птоз правого века. Зрачки симметричны. Менингеальный синдром не выявлен. Нистагм отсутствует. Движение глазных яблок не ограничены Роговичные рефлексы D=S. Реакция зрачков на свет в норме. Поля зрения не изменены. Диплопии

нет. Лицо симметрично. Слух не изменен. Глотание не нарушено. Чувствительная сфера не изменена. Мышечная сила не изменена. Мышечный тонус в норме. Сухожильные рефлексы D=S, живые. Патологических рефлексов нет. В пробе Барре хуже удерживает левые конечности. Координаторные пробы не проводились.

Шкала NIHSS 4 балла. Шкала комы Глазго 15 баллов. Шкала Рэнкина 3 балла. Индекс мобильности Ривермид 4 балла.

Диагноз при поступлении

Повторный инфаркт головного мозга от 13.06.20 (неуточненный подтип по TOAST). Синдром правой средней мозговой артерии (I63.5).

Результаты обследований при поступлении

Мазок из зева и носа на SARS-CoV-2 методом ПЦР от 13.06.20 положительный.

Антитела от 14.06: IgM: 0,53 (<2), IgG: 0,44 (<10).

Общий анализ крови: Лейкоциты $4{,}6 \cdot 10^9$/л; Эритроциты $4{,}7 \cdot 10^{12}$/л; Гемоглобин 142,7 г/л; Тромбоциты $182{,}3 \cdot 10^9$/л; нейтрофилы 46,8 ($2{,}2 \cdot 10^9$/л)%; Лимфоциты 31,8% ($1{,}5 \cdot 10^9$/л; Моноциты 9,5% ($0{,}44 \cdot 10^9$/л); Эозинофилы 0,9% ($0{,}04 \cdot 10^9$/л); СОЭ 18 мм/ч.

Биохимический анализ крови: Билирубин 11,1 мкмоль/л; глюкоза 6,2 ммоль/л; мочевина 8,9 ммоль/л; креатинин 95 мкмоль/л; калий 4,1 ммоль/л; натрий 142 ммоль/л; аспартатаминотрансфераза 26,5 Е/л; аланинаминотрансфераза 30 Е/л; С-реактивный белок 35,5 мг/л (n=0—5); лактат 3.08 ммоль/л; ферритин 163 мкг/моль (n=20—110).

Гемостаз: АЧТВ 33 с; ПТИ 100%; Тромбиновое время 14 с; Фибриноген 5,11 г/л; Растворимые фибринмономерные комплексы 21 мг/100 мл; Д-димер 908 нг/мл (n=0—243); прокальцитонин 0,5 нг/мл.

КТ головного мозга при поступлении: на серии томограмм, выполненных в аксиальной плоскости с последующей мультипланарной реконструкцией:

В лобной области справа снижение дифференцировки серого и белого вещества, сглаженность борозд, размерами 28×27×29 мм. ASPECTS-9. В лобной области с обеих сторон гиподенсные участки ликворной плотности, размерами справа 24×12×20 мм, слева 45×11×17 мм и 10×9×8 мм. В лобно-теменной области слева гиподенсный участок ликворной плотности, размерами 7×6×5 мм. В базальных ядрах с обеих сторон гиподенсные очаги ликворной плотности до 2 мм, вероятно сосудистого характера и микрокальцинаты. Перивентрикулярно — участки снижения плотности белого вещества головного мозга.

Заключение: КТ-картина ишемии в лобной области справа. Кистозная трансформация в лобной области с обеих сторон, в лобно-теменной области слева **(рис. 1)**.

КТ органов грудной клетки при поступлении: КТ-картина правосторонней полисегментарной пневмонии, высокая вероятность Covid-19, легкой степени тяжести (КТ-1). Многочисленные очаги по типу «дерева в почках» в обоих легких, вероятно, как проявлении бронхиолита. Внутригрудная лимфаденопатия. Легочная гипертензия. Рекомендуется КТ в динамике **(рис. 2)**.

ЭКГ (при поступлении): фибрилляция предсердий (тахисистолическая форма). ЧСС — 100 в 1 мин. Электрическая ось сердца — нормальная. Гипертрофия левого желудочка.

Результаты Эхо-КГ: дилатация левого предсердия. Объем левого предсердия умеренно увеличен (Vлп/ппт 37 мл/м^2). Межжелудочковая перегородка утолщена. Дегенеративные изменения клапанного аппарата сердца. Кальциноз фиброзных колец. Кальциноз кончиков папиллярных мышц. Небольшая митральная и умеренная трикуспидальная регургитации. Показатели локальной и глобальной систолической функции левого желудочка сердца в пределах нормы. Перикард — без патологии. Уплотнены стенки аорты.

Консультация терапевта: на основании данных анамнеза, клинической картины, КТ легких, ЭКГ, результата положительного анализа на COVID-19 выставлен диагноз:

Основное заболевание: повторный инфаркт головного мозга от 13.06.20 (неуточненный подтип по TOAST). Синдром правой средней мозговой артерии (I63.5).

Коронавирусная инфекция COVID-19 (подтвержденная), легкая форма U07.1.

Фоновое заболевание: ишемическая болезнь сердца. Фибрилляция предсердий, пароксизмальная форма. Вторичная дилатационная аритмогенная кардиомиопатия. Хроническая сердечная недостаточность IIA. Функциональный класс III. Гипертоническая болезнь III стадия. Риск 4. Хроническая ишемия головного мозга II стадия.

Осложнения основного заболевания: внебольничная правосторонняя нижнедолевая пневмония. Дыхательная недостаточность 0-1.

Рекомендовано КТ легких в динамике.

Медикаментозное лечение: Эналаприл 5,0 мг (перорально, 2 раза в сутки утром, вечером, постоянно), Эноксапарин натрия 0,4 мл (подкожно, 2 раза в сутки утром, 10 дней, Ацетилсалициловая кислота 125,0 мг (перорально, 1 раз в сутки вечером, постоянно), Аторвастатин 20,0 мг (внутрь, 1 раз в сутки вечером, постоянно), Бисопролол 5,0 мг (перорально, 1 раз в сутки утром, постоянно), Амлодипин 2,5 мг (перорально, 1 раз в сутки вечером, постоянно), Цитиколин 1000 мг (внутривенно капельно, 1 раз в сутки, 14 дней).

Кортексин 10 мг внутримышечно 10 дней.

Через 14 дней состояние пациентки улучшилось.

Объективно: температура 36,5. ЧДД: 18/мин, отмечаются стабильные цифры артериального давления и ЧСС, сатурация 96—98% без кислородной поддержки. Пациентка самостоятельно сидит, ест, ходит с поддержкой. Оценка по шкалам: NIHSS 2 балла; шкала комы Глазго 15 баллов, Рэнкин 2 балла, индекс мобильности Ривермид 7 баллов.

Анализы ПЦР на SARS-CoV-2 от 24.06, 28.06, 01.07 отрицательные.

Пациентка выписана для дальнейшего наблюдение у невролога по месту жительства, рекомендовано продолжить антикоагулянтную терапию (ривароксабан 15 мг), гипотензивную, статины, продолжение нейропротекторной терапии 1—3 мес.

Обсуждение

Анализируя описанный клинический случай, можно отметить, что согласно литературным данным госпитализированные пациенты с COVID-19 имеют предрасполагающие факторы риска развития ОНМК такие, как пожилой возраст, инсульты в анамнезе, артериальная гипертензия, нарушения ритма сердца, вынужденная иммобилизация, поражение коронарных сосудов, предшествующие эпизоды венозных тромбозов [29]. Пациентка *Ш.* 82 лет имела практически все описанные факторы. Вторичная профилактика ОНМК эффекта не принесла, так как сама вирус-

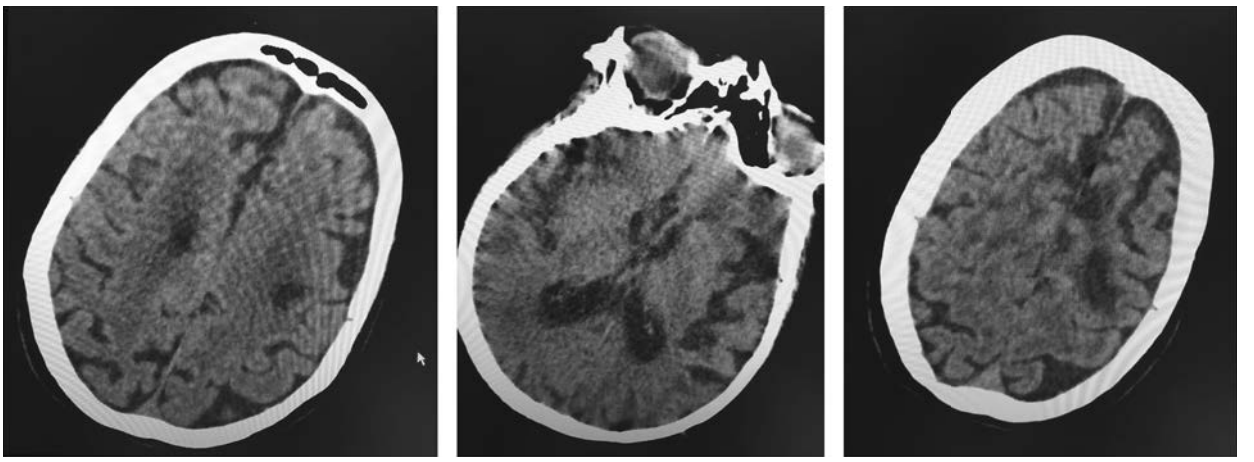

Рис. 1. **КТ головного мозга пациентки Ш. при поступлении.**
Объяснение в тексте.

Fig. 1. **CT of the brain of patient Sh. at admission.**
Explanation in the text.

ная инфекция явилась фактором риска. Анализ венозных и артериальных тромбоэмболических осложнений у пациентов с COVID-19, госпитализированных в Милане, показал, что даже при адекватной профилактике (наша пациентка принимала постоянно антикоагулянтную терапию, статины) возможно появление цереброваскулярных осложнений, в том числе ИИ [8]. Это, вероятно, связано с формированием тромбозов на фоне системного воспаления при попадании вируса в организм.

Согласно методическим рекомендациям МЗ РФ от 03.09.20 антибактериальная терапия назначается при наличии убедительных признаков присоединения бактериальной инфекции (повышение прокальцитонина более 0,5 нг/мл, лейкоцитоз $>10 \cdot 10^9$/л, появление гнойной мокроты) [30], так как эти показатели у нашей пациентки не были значительно изменены, в анамнезе было бесконтрольное использование лекарственных препаратов, антибактериальная терапия не проводилась. Гидроксихлорохин не использовался из-за высокого риска развития коронарных событий. Глюкокортикоиды не рекомендовано использовать для профилактики или лечения COVID-19 от легкой до умеренной степени (т.е. у пациентов, не получающих кислород). В качестве антикоагулянтов для профилактики венозных тромбоэмболических осложнений доказана эффективность эноксапарина и ривароксабана в дозе 10 мг 1 раз в сутки. Учитывая, что у нашей пациентки имеется фибрилляция предсердий, использовались терапевтические дозы антикоагулянтов, после выписки рекомендован постоянный прием пероральных антикоагулятнов. Следует заметить, что пациенты даже без фибрилляции предсердий должны получать продленную профилактику тромбозов (вплоть до 45 дней после выписки). Показаниями для этого служат пожилой возраст, пребывание в блоке интенсивной терапии, наличие активных злокачественных новообразований, тромбоэмболия легочной артерии в анамнезе, сохраняющиеся выраженные ограничения подвижности, повышенная концентрация D-димера в крови (>2 раз выше верхней границы нормы) [30]. В связи с вышеизложенным не подвергается сомнению необходимость особенных подходов в лечении церебральных инсультов у пациентов пожилого и старческого возраста. Медикаментозная терапия имеет ряд особенностей, связанных с увеличенным риском развития побочных эффектов и осложнений; необходимостью более низкой дозировки препарата и увеличением длительности терапии, а также наличием у пациентов сопутствующих соматических заболеваний [26, 29].

Ряд международных сообществ представили рекомендации по раннему выявлению и лечению инсульта у пациентов, инфицированных SARS-CoV-2, включая возможное использование внутривенной тромболитической или эндоваскулярной терапии с механической тромбэктомией [31—34]. В настоящее время еще нет полной информации о патогенном действии вируса COVID-19 и его возможных последствиях для нервной системы. Однако уже имеющиеся данные позволяют считать, что вирус активирует процессы нейродегенерации с последующей манифестацией когнитивных нарушений. В связи с чем актуальным становится поиск лекарственных средств, действующих на всю нейроваскулярную единицу [35, 36], вероятно, целесообразно включать в протоколы лечения пациентов пожилого возраста с COVID-19 препараты, обладающие опосредованными противовоспалительными эффектами с доказанной эффективностью [26, 36]. Перспективным в плане лечения и замедления темпов прогрессирования процессов нейровоспаления и нейродегенерации является использование препаратов нейротрофического действия [37, 38].

Мозговой нейротрофический фактор (BDNF) может индуцировать экспрессию ядерного фактора транскрипции NF-$\varkappa$B [38]. NF-$\varkappa$B регулирует активацию, дифференциацию и эффекторную функцию воспалительных Т-клеток и инфламмасом, поэтому нарушение его регуляции всегда сопровождает воспалительные процессы. Избыточное количество провоспалительных цитокинов, в частности, ИЛ-1, приводит к экспрессия BDNF [38], поэтому восстановление нейротрофики напрямую ассоциировано со степенью снижения выраженности «цитокинового шторма».

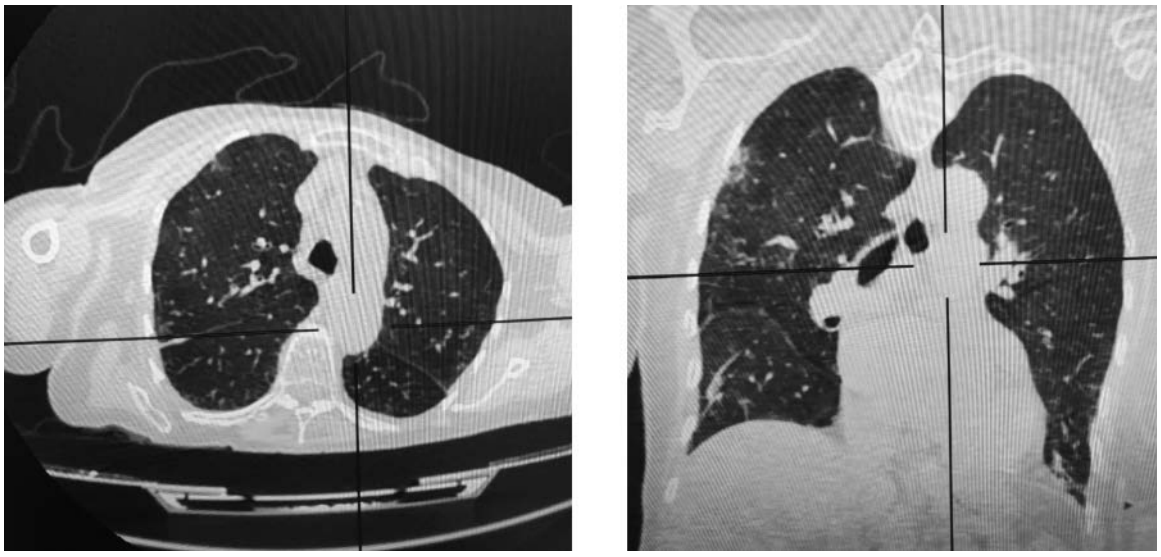

Рис. 2. **КТ органов грудной полости пациентки *Ш.***
На серии томограмм органов грудной полости, выполненных в аксиальной проекции, с реконструкцией в ортогональных проекциях толщиной срезов 0,5 мм: субплеврально полисегментарно в правом легком участки уплотнения легочной ткани по типу матового стекла в сочетании в ретикулярными изменениями и линейными участками уплотнения, вовлечение паренхимы около 15%. Полисегментарно в обоих легких, больше слева многочисленные периваскулярные очаги по типу «дерева в почках».
Бронхи прослеживаются на всем протяжении, стенки их уплотнены. Средостение не смещено. Сердце расширено в поперечнике. Аорта не расширена, диаметр легочного ствола 35 мм, восходящего отдела аорты 38 мм. Медиастинальные лимфоузлы немногочисленные, до 11 мм. В плевральных полостях и в полости перикарда жидкости не определяется. Заключение. КТ-картина правосторонней полисегментарной пневмонии, высокая вероятность Covid-19, легкой степени тяжести (КТ-1). Многочисленные очаги по типу «дерева в почках» в обоих легких, вероятно, как проявлении бронхиолита. Внутригрудная лимфаденопатия. Легочная гипертензия.

Fig. 2. **CT scan of the chest cavity of patient *Sh.***
On a series of tomograms of the thoracic cavity organs, performed in an axial projection, with reconstruction in orthogonal projections with a thickness of 0.5 mm slices: subpleural polysegmental in the right lung areas of lung tissue compaction by the type of ground glass in combination with reticular changes and linear areas of compaction, the involvement of the parenchyma is about 15%. Polysegmental in both lungs, more on the left are numerous perivascular foci of the «tree in the kidneys» type. The bronchi are traced throughout, their walls are compacted. The mediastinum is not displaced. The heart is expanded in diameter. The aorta is not dilated, the diameter of the pulmonary trunk is 35 mm, the ascending aorta is 38 mm. Mediastinal lymph nodes are few in number, up to 11 mm. In the pleural cavities and in the pericardial cavity, fluid is not detected. Conclusion. CT picture of right-sided polysegmental pneumonia, high probability of Covid-19, mild severity (CT-1). Numerous tree-in-the-bud lesions in both lungs, probably as a manifestation of bronchiolitis. Intrathoracic lymphadenopathy. Pulmonary hypertension.

Этот факт был подтвержден экспериментальными данными о влиянии препарата Кортексин на мозг крыс [39—41]. Кортексин обладает системным и локальным противовоспалительным эффектом, достоверно снижая уровень ИЛ-1 и фактора некроза опухоли-альфа. Основные механизмы этого феномена, вероятно, базируются на изменении экспрессии генов, регулирующих синтез собственных нейротрофических факторов, BDNF и фактор роста нервов. Пептиды препарата оказывают прямое и опосредованное нейротрофическое воздействие на клетки, стимулируя рост нейритов или снижая гибель нейронов, культивируемых в среде, лишенной ростовых факторов. Кортексин обладает множественными механизмами воздействия, в том числе на регуляцию апоптоза, экспрессию нейротрофических факторов, активацию энергетического обеспечения нервной клетки и митохондриального потенциала, улучшение функционирования рецепторов глутамата и регулирование концентрации кальция в клетке. Препарат через систему противовоспалительных цитокинов улучшает нейротрофическое обеспечение нервного волокна и уменьшает аутоиммунную агрессию, способствуя восстановлению и росту аксонов. Перечисленные эффекты Кортексина, вероятно, связаны с его болезнь-модифицирующими свойствами в виде усиления нейрональной выживаемости, нейропластичности, нейропротекции и нейрогенеза [41—43]. При применении Кортексина в остром периоде ИИ был зафиксирован быстрый и полный регресс неврологического дефицита, функциональных и когнитивных нарушений [43]. В 2009 г. опубликованы результаты исследования применения препарата Кортексин и его позитивного влияния на когнитивные функции и поведенческие реакции [42]. Высокая эффективность Кортексина в коррекции когнитивных нарушений, наличие анксиолитического эффекта, отсутствие побочных эффектов, совместимость практически со всеми лекарственными средствами, возможно, сделают препарат средством первой линии для коррекций последствий COVID-19.

Второй препарат, выбранный для терапии нашей пациентки, — цитиколин, также обладает выраженным противовоспалительным эффектом за счет снижения уровня арахидоновой кислоты, явлений «цитокиного шторма», позитивного воздействия на CD-кластер [44]. Цитиколин благодаря своим компонентам холину и цитидину обладает большим количеством механизмов действия при церебральной ишемии, на молекулярном и биохимическом уровнях позволяет стабилизировать нарушения метаболических и белок-синтетических процессов в сосудистой стенке и нейронах, патологические процессы в клеточных мембранах (синтез более 80% фосфолипидов можно стимулировать за счет изменения кон-

центрации цитиколина) [44]. Препарат обеспечивает торможение увеличения очага поражения у больных в остром периоде ИИ за счет снижения активной синаптической концентрации глутамата и уменьшения дегенерации свободных жирных кислот, вызывая блокировку специальных клеточных каналов, что непосредственно коррелирует с уменьшением размеров очага ишемии и повышением уровня АТФ в коре и стриатуме. Он действует как дополнительный фактор нейрогенеза, активизируя нейротрофические факторы мозга, предположительно увеличивая активность ангио- и неоваскулогенеза. Стимулирование этих процессов является важным элементом нейрорепарации, следовательно, облегчает реабилитацию пациентов [45, 46]. Цитиколин имеет обширную доказательную базу. Согласно результатам обобщенного анализа данных 1372 пациентов, участвующих в четырех клинических испытаниях, проведенных в США, применение цитиколина в течение 24 ч от начала инсульта приводило к улучшению неврологического дефицита и функционального восстановления.

Таким образом, назначенная пациентке *Ш.* нейропротективная терапия представляется адекватной и оптимальной для коррекции ОНМК у пациентов с COVID-19. Обоснованность данного вывода, вероятно, подтвердят дальнейшие исследования по оценке результатов лечения большой когорты пациентов, имеющих цереброваскулярную патологию и новую вирусную инфекцию.

Заключение

Острый ИИ — опасное для жизни осложнение, вызванное коронавирусной инфекцией COVID-19. Наличие у пациента COVID-19 является независимым фактором риска острого ИИ [8]. В исследовании, проведенном в течение 2020 г. у пациентов с острым ИИ, 46,3% имели инфекцию COVID-19. После поправок на возраст, пол и другие факторы сосудистого риска инфекция COVID-19 по-прежнему была достоверно ассоциирована с ИИ [8]. В связи с этим существует острая необходимость в создании международного реестра пациентов с COVID-19 и ОНМК с подробным описанием клинических характеристик, результатов визуализации, лечения в стандартизированной форме. Это поможет выявить еще больше корреляций между COVID-19 и ОНМК и послужит основой для предоставления рекомендаций и руководств по обследованию, лечению и последующему наблюдению за такими пациентами.

Авторы заявляют об отсутствии конфликта интересов.
The authors declare no conflicts of interest.

ЛИТЕРАТУРА/REFERENCES

1. Li Y, Li M, Wang M, et al. Acute cerebrovascular disease following COVID-19: a single center, retrospective, observational study. *Stroke Vasc Neurol*. 2020;5(3):279-284. https://doi.org/10.1136/svn-2020-000431
2. Jin X, Lian JS, Hu JH, et al. Epidemiological, clinical and virological characteristics of 74 cases of coronavirus-infected disease 2019 (COVID-19) with gastrointestinal symptoms. *Gut*. 2020;69(6):1002-1009. https://doi.org/10.1136/gutjnl-2020-320926 PMID:32213556
3. Liang W, Liang H, Ou L, et al. Development and Validation of a Clinical Risk Score to Predict the Occurrence of Critical Illness in Hospitalized Patients With COVID-19. *JAMA Intern Med*. 2020;180(8):1081-1089. https://doi.org/10.1001/jamainternmed.2020.2033
4. Guan W, Ni Z, Hu Y, et al. Clinical characteristics of coronavirus disease 2019 in China. *N Engl J Med*. 2020;382(18):1708-1720. https://doi.org/10.1056/NEJMoa2002032
5. Koralnik IJ, Tyler KL. COVID-19: A Global Threat to the Nervous System. *Ann Neurol*. 2020;88(1):1-11. https://doi.org/10.1002/ana.25807
6. Pranata R, Huang I, Lim MA, et al. Impact of cerebrovascular and cardiovascular diseases on mortality and severity of COVID-19-systematic review, meta-analysis, and meta-regression. *J Stroke Cerebrovasc Dis*. 2020;29(8):104949. https://doi.org/10.1016/j.jstrokecerebrovasdis.2020.104949
7. Grau AJ, Buggle F, Becher H, et al. Recent bacterial and viral infection is a risk factor for cerebrovascular ischemia: clinical and biochemical studies. *Neurology*. 1998;50(1):196-203. https://doi.org/10.1212/wnl.50.1.196
8. Belani P, Schefflein J, Kihira S, et al. COVID-19 Is an Independent Risk Factor for Acute Ischemic Stroke. *AJNR Am J Neuroradiol*. 2020;41(8):1361-1364. https://doi.org/10.3174/ajnr.A6650
9. Naeimi R, Ghasemi-Kasman M. Update on cerebrovascular manifestations of COVID-19. *Neurol Sci*. 2020;41(12):3423-3435. https://doi.org/10.1007/s10072-020-04837-0
10. Bodro M, Compta Y, Llansó L, et al. Increased CSF levels of IL-1β, IL-6, and ACE in SARS-CoV-2-associated encephalitis. *Neurol Neuroimmunol Neuroinflamm*. 2020;7(5):e821. https://doi.org/10.1212/NXI.0000000000000821
11. Путилина МВ, Гришин ДВ. SARS-CoV-2 (COVID-19) как предиктор нейровоспаления и нейродегенерации. Потенциальные стратегии терапии. *Журнал неврологии и психиатрии им. С.С. Корсакова. Спецвыпуски*. 2020;120(8):58-64.
Putilina MV, Grishin DV. SARS-CoV-2 (COVID-19) as a predictor of neuroinflammation and neurodegeneration: potential therapy strategies. *S.S. Korsakov Journal of Neurology and Psychiatry (special issues) = Zhurnal nevrologii i psikhiatrii imeni S.S. Korsakova*. 2020;120(8):58-64. (In Russ.). https://doi.org/10.17116/jnevro202012008258]
12. Conti P, Ronconi G, Caraffa A, et al. Induction of pro-inflammatory cytokines (IL-1 and IL-6) and lung inflammation by Coronavirus-19 (COVI-19 or SARS-CoV-2): anti-inflammatory strategies. *J Biol Regul Homeost Agents*. 2020;34(2). https://doi.org/10.23812/CONTI-E
13. Hoffmann M, Kleine-Weber H, Schroeder S, et al. SARS-CoV-2 cell entry depends on ACE2 and TMPRSS2 and is blocked by a clinically proven protease inhibitor. *Cell*. 2020;181(2):271-280.e8. https://doi.org/10.1016/j.cell.2020.02.052
14. Zubair AS, McAlpine LS, Gardin T, et al. Neuropathogenesis and Neurologic Manifestations of the Coronaviruses in the Age of Coronavirus Disease 2019: A Review. *JAMA Neurol*. 2020;77(8):1018-1027. https://doi.org/10.1001/jamaneurol.2020.2065
15. Федин АИ, Старых ЕП, Путилина МВ, и др. Эндотелиальная дисфункция у больных с хронической ишемией головного мозга и возможности ее фармакологической коррекции. *Лечащий врач*. 2015;(5):15-18.
Fedin AI, Old EP, Putilin MV, et al. Endothelial dysfunction in patients with chronic cerebral ischemia and possibilities of its pharmacological correction of the. *Attending Physician*. 2015;(5):15-18. (In Russ.).
16. Hampl V, Herget J, Bíbová J, Intrapulmonary activation of the angiotensin-converting enzyme type 2/angiotensin 1-7/G-protein-coupled Mas receptor axis attenuates pulmonary hypertension in Ren-2 transgenic rats exposed to chronic hypoxia. *Physiol Res*. 2015;64(1):25-38. https://doi.org/10.33549/physiolres.932861
17. Becker, Richard C. COVID-19 update: Covid-19-associated coagulopathy. *J Thromb Thrombolysis*. 2020;50(1):54-67. https://doi.org/10.1007/s11239-020-02134-3
18. Tan YK, Goh C, Leow AST, et al. COVID-19 and ischemic stroke: a systematic review and meta-summary of the literature. *J Thromb Thrombolysis*. 2020;50(3):587-595. https://doi.org/10.1007/s11239-020-02228-y

19. Zhang Y, Xiao M, Zhang S, et al. Coagulopathy and antiphospholipid antibodies in patients with Covid-19. *N Engl J Med*. 2020;382(17):e38. https://doi.org/10.1056/NEJMc2007575

20. Harzallah I, Debliquis A, Drénou B. Lupus anticoagulant is frequent in patients with Covid-19. *J Thromb Haemost*. 2020;18(8):2064-2065. https://doi.org/10.1111/jth.14867

21. Aggarwal G, Lippi G, Michael Henry B. Cerebrovascular disease is associated with an increased disease severity in patients with Coronavirus Disease 2019 (COVID-19): A pooled analysis of published literature. *Int J Stroke*. 2020;15(4):385-389. https://doi.org/10.1177/1747493020921664

22. Lodigiani C, Iapichino G, Carenzo L, et al. Venous and arterial thromboembolic complications in COVID-19 patients admitted to an academic hospital in Milan, Italy. *Thromb Res*. 2020;191:9-14. https://doi.org/10.1016/j.thromres.2020.04.024

23. Cao X, Yin R, Albrecht H, et al. Cholesterol: A new game player accelerating vasculopathy caused by SARS-CoV-2? *Am J Physiol Endocrinol Metab*. 2020;319(1):197-202. https://doi.org/10.1152/ajpendo.00255.2020

24. Carod-Artal FJ. Neurological complications of coronavirus and COVID-19. Complicaciones neurológicas por coronavirus y COVID-19. *Rev Neurol*. 2020;70(9):311-322. https://doi.org/10.33588/rn.7009.2020179

25. Путилина МВ. Факторы риска, особенности клинического исследования и подходы к терапии у пациентов пожилого возраста с церебральным инсультом. *Журнал неврологии и психиатрии им. С.С. Корсакова*. 2011;111(5):90-95.
Putilina MV. Risk factors, features of clinical course and treatment approaches in aged patients with cerebral stroke. *S.S. Korsakov Journal of Neurology and Psychiatry = Zhurnal nevrologii i psikhiatrii imeni S.S. Korsakova*. 2011;111(5): 90-95. (In Russ.).

26. Niazkar HR, Zibaee B, Nasimi A, Bahri N. The neurological manifestations of COVID-19: a review article. *Neurol Sci*. 2020;41(7):1667-1671. https://doi.org/10.1007/s10072-020-04486-3 ъ

27. Гусев ЕИ, Мартынов МЮ, Бойко АН, и др. Новая коронавирусная инфекция (COVID-19) и поражение нервной системы: патогенез, клинические проявления, организация неврологической помощи. *Журнал неврологии и психиатрии им. С.С. Корсакова*. 2020;120(6):7-16.
Gusev EI, Martynov MY, Boyko AN, et al. Novel coronavirus infection (COVID-19) and nervous system involvement: pathogenesis, clinical manifestations, organization of neurological care. *S.S. Korsakov Journal of Neurology and Psychiatry = Zhurnal nevrologii i psikhiatrii imeni S.S. Korsakova*. 2020;120(6):7-16. (In Russ.). https://doi.org/10.17116/jnevro20201200617

28. Путилина МВ, Солдатов МА. Церебральные инсульты в старческом возрасте. Особенности клинической картины, течение, лечение. *Врач*. 2006(5):29-34.
Putilina MV, Soldatov M. Cerebral strokes in old age. Features of the clinical picture, course, treatment. *Doctor*. 2006(5):29-34.

29. Wu J, Li W, Shi X, et al. Early antiviral treatment contributes to alleviate the severity and improve the prognosis of patients with novel coronavirus disease (COVID-19). *J Intern Med*. 2020;288(1):128-138. https://doi.org/10.1111/joim.13063

30. *Временные методические рекомендации. Профилактика, диагностика и лечение новой коронавирусной инфекции (COVID-19)*. Версия 8 (03.09.2020). Ссылка активна на 10.12.2020.
Vremennye metodicheskie rekomendatsii. Profilaktika, diagnostika i lechenie novoi koronavirusnoi infektsii (COVID-19) [Internet]. Versiya 8 (03.09.2020). Accessed Dec 10, 2020. https://minzdrav.midural.ru/article/show/id/10132

31. Meng J, Xiao G, Zhang J, et al. Renin-angiotensin system inhibitors improve the clinical outcomes of COVID-19 patients with hypertension. *Emerg Microbes Infect*. 2020;9(1):757-760. https://doi.org/10.1080/22221751.2020.1746200

32. Claire Wilcox, Zhou H. The landscape of cognitive function in recovered COVID-19 patients. *J Psychiatr Res*. 2020;129:98. https://doi.org/10.1016/j.jpsychires.2020.06.022

33. Qureshi AI, Abd-Allah F, Al-Senani F, et al. Management of acute ischemic stroke in patients with COVID-19 infection: Insights from an international panel. *Am J Emerg Med*. 2020;38(7):1548.e5-1548.e7. https://doi.org/10.1016/j.ajem.2020.05.018

34. Громова ОА, Торшин ИЮ, Путилина МВ, и др. Оптимизация выбора схем нейропротекторной терапии у пациентов с хронической ишемией головного мозга с учетом синергизма лекарственных взаимодействий. *Журнал неврологии и психиатрии им. С.С. Корсакова*. 2020;120(8):42-50.
Gromova OA, Torshin IY, Putilina MV, et al. Choice of neuroprotective therapy regimens in patients with chronic cerebral ischemia, taking into account the synergy of drug interactions. *S.S. Korsakov Journal of Neurology and Psychiatry = Zhurnal nevrologii i psikhiatrii imeni S.S. Korsakova*. 2020;120(8):42-50. (In Russ.). https://doi.org/10.17116/jnevro202012008142

35. Путилина МВ. Нейропротекторная терапия хронической ишемии мозга. *Врач*. 2008;(8):27-34.
Putilina MV. Neuroprotective therapy of chronic brain ischemia. *Doctor*. 2008;(8): 27-34. (In Russ.).

36. Lima Giacobbo B, Doorduin J, Klein HC, et al. Brain-Derived Neurotrophic Factor in Brain Disorders: Focus on Neuroinflammation. *Mol Neurobiol*. 2019;56(5):3295-3312. https://doi.org/10.1007/s12035-018-1283-6

37. Cavalli G, De Luca G, Campochiaro C, et al. Interleukin-1 blockade with high-dose anakinra in patients with COVID-19, acute respiratory distress syndrome, and hyperinflammation: a retrospective cohort study. Lancet Rheumatol. 2020;2(6):325-331. https://doi.org/10.1016/S2665-9913(20)30127-2

38. Нестеренко АН, Онуфриев МВ, Гуляева НВ, и др. Влияние препарата Кортексин на свободнорадикальное окисление и воспалительные процессы у крыс с нормальным и ускоренным старением. *Нейрохимия*. 2018;35(2):187-198.
Nesterenko AN, Onufriev MV, Gulyaeva NV, et al. Effect of the drug Cortexin on free radical oxidation and inflammatory processes in rats with normal and accelerated aging. *Neurochemistry*. 2018;35(2):187-198. (In Russ.). https://doi.org/10.7868/S1027813318020127

39. Яковлев АА, Гуляева НВ. Молекулярные партнеры Кортексина в мозге. *Нейрохимия*. 2017;33(1):91-96.
Yakovlev AA, Gulyaeva NV. Molecular partners of cortexin in the brain. *Neurochemistry*. 2017;33(1)91-96. (In Russ.). https://doi.org/10.1134/S1819712416040164

40. Adriani W, Granstrem O, Romano E, et al. Modulatory effects of cortexin and cortagen on locomotor activity and anxiety-related behavior in mice. Open Neuropsychopharmacology Journal. 2009;2:22-29. https://doi.org/10.2174/1876523800902010022

41. Зыков ВП, Серебренникова ЕБ, Панченко ТН, и др. Результаты многоцентрового исследования эффективности кортексина в лечении когнитивной дисфункции у детей. *Журнал неврологии и психиатрии им. С.С. Корсакова*. 2018;118(3):27-31.
Zykov VP, Serebrennikova EB, Panchenko TN, et al. Results of a multicenter study on the efficacy of cortexin in treatment of cognitive dysfunction in children. *S.S. Korsakov Journal of Neurology and Psychiatry = Zhurnal nevrologii i psikhiatrii imeni S.S. Korsakova*. 2018;118(3):27-31. (In Russ.). https://doi.org/10.17116/jnevro20181183127-31

42. Белова ЛА, Машин ВВ, Абрамова ВВ, и др. Эффективность кортексина в остром периоде полушарного ишемического инсульта. *Журнал неврологии и психиатрии им. С.С. Корсакова*. 2018;118(7):30-34.
Belova LA, Mashin VV, Abramova VV, et al. Efficacy of Korteksin in acute period of hemispheric ischemic stroke. *S.S. Korsakov Journal of Neurology and Psychiatry = Zhurnal nevrologii i psikhiatrii imeni S.S. Korsakova*. 2018;118(7):30-34. (In Russ.). https://doi.org/10.17116/jnevro20181187130

43. Путилина МВ. Персонифицированный выбор препаратов, предшественников холина, с позиций доказательной медицины. *Журнал неврологии и психиатрии им. С.С. Корсакова*. 2020;120(6):144-151.
Putilina MV. A personalized selection of choline precursors in evidence—based medicine. *S.S. Korsakov Journal of Neurology and Psychiatry = Zhurnal nevrologii i psikhiatrii imeni S.S. Korsakova*. 2020;120(6):144-151. (In Russ.). https://doi.org/10.17116/jnevro2020120061144

44. Martí-Carvajal A, Valli C, Solà I, et al. Citicoline for treating people with acute ischemic stroke. *Cochrane Database Syst Rev*. 2020;8:CD013066. https://doi.org/10.1002/14651858.CD013066.pub2.

45. Путилина МВ, Натарова ЭБ. Особенности проявлений недостаточности мозгового кровообращения у пациентов молодого возраста. *Российские медицинские вести*. 2002;(2):41-44.
Putilina MV, Natarova EB. Features of manifestations of cerebral circulation insufficiency in young patients. *Russian Medical News*. 2002;(2):41-44. (In Russ.).

Поступила 24.11.2020
Received 24.11.2020
Принята к печати 26.11.2020
Accepted 26.11.2020