Журнал неврологии и психиатрии им. С.С. Корсакова
2020, т. 120, №12, с. 95-101
https://doi.org/10.17116/jnevro202012012195

S.S. Korsakov Journal of Neurology and Psychiatry
2020, vol. 120, no 12, pp. 95-101
https://doi.org/10.17116/jnevro2020120112195

Клинический полиморфизм демиелинизирующих заболеваний, ассоциированных с антителами к MOG

© А.С. КОТОВ, Е.С. НОВИКОВА, Ю.В. МЕТКЕЧЕКОВА

ГБУЗ МО «Московский областной научно-исследовательский клинический институт имени М.Ф. Владимирского», Москва, Россия

Резюме

Мы представляем три клинических случая демиелинизирующих заболеваний, ассоциированных с антителами к MOG. В первом случае у молодого взрослого пациента мужского пола заболевание дебютировало со стволового энцефалита, был выявлен высокий титр антител к MOG в плазме крови. Во втором клиническом случае у подростка мужского пола заболевание протекало как оптиконейромиелит, титр антител к аквапорину-4 был в норме. В третьем случае у ребенка женского пола заболевание проявлялось односторонним мультифокальным энцефалитом и фокальными эпилептическими приступами. В статье подчеркивается связь титра антител к MOG с тяжестью течения и прогнозом заболевания.

Ключевые слова: *демиелинизирующие заболевания, MOG, оптический неврит, миелит, энцефалит, эпилепсия, рассеянный склероз, болезнь Девика.*

Информация об авторах:
Котов А.С. — https://orcid.org/0000-0003-2988-5706
Новикова Е.С. — https://orcid.org/0000-0001-6004-9111
Меткечекова Ю.В. — https://orcid.org/0000-0002-1188-9592
Автор, ответственный за переписку: Котов Алексей Сергеевич — e-mail: alex-013@yandex.ru

Как цитировать:
Котов А.С., Новикова Е.С., Меткечекова Ю.В. Клинический полиморфизм демиелинизирующих заболеваний, ассоциированных с антителами к MOG. *Журнал неврологии и психиатрии им. С.С. Корсакова*. 2020;120(12):95–101. https://doi.org/10.17116/jnevro202012012195

Clinical polymorphism of demyelinating diseases associated with MOG-antibodies

© A.S. KOTOV, E.S. NOVIKOVA, YU.V. METKECHEKOVA

Vladimirsky Moscow Regional Research Clinical Institute, Moscow, Russia

Abstract

The authors present three clinical cases of demyelinating diseases associated with MOG-antibodies. In the first case of a young adult male patient, the disease first manifested with stem encephalitis and high titer of plasma MOG-antibodies. In the second case of a male adolescent, the disease proceeded as neuromyelitis optica, aquaporin-4 antibody titer was normal. In the third case, the female child the disease presented with unilateral multifocal encephalitis and focal epileptic seizures. The article emphasizes the relationship of MOG-antibody titers with the severity and prognosis of the disease.

Keywords: *demyelinating diseases, MOG, optic neuritis, myelitis, encephalitis, epilepsy, multiple sclerosis, Devic's disease.*

Information about the authors:
Kotov A.S. — https://orcid.org/0000-0003-2988-5706
Novikova E.S. —https://orcid.org/0000-0001-6004-9111
Metkechekova Yu.V. —https://orcid.org/0000-0002-1188-9592
Corresponding author: Kotov A.S. — e-mail: alex-013@yandex.ru

To cite this article:
Kotov AS, Novikova ES, Metkechekova YuV. Clinical polymorphism of demyelinating diseases associated with MOG-antibodies. *S.S. Korsakov Journal of Neurology and Psychiatry = Zhurnal nevrologii i psikhiatrii imeni S.S. Korsakova*. 2020;120(12):95–101. (In Russ.).
https://doi.org/10.17116/jnevro202012012195

Миелиновый гликопротеин олигодендроцитов (MOG) — специфический для млекопитающих гликопротеин, экспрессирующийся на наружной поверхности миелиновой оболочки в структурах ЦНС, что делает его потенциальной мишенью для аутоантител [1, 2]. Несмотря на то что функция этого гликопротеина до конца неизвестна, диагноз аутоиммунного заболевания, ассоциированного с антителами к MOG (что представляет собой отдельный как от рассеянного склероза, так и от аквапорин-4-позитивного оптиконейромиелита, класс расстройств), считается установленным у лиц с наличием демиелинизирующего поражения ЦНС и повышенным титром антител к MOG в крови [3]. Мы представляем описание нескольких случаев MOG-ассоциированных демиелинизирующих заболеваний с различными клиническими проявлениями.

Описание клинических случаев.

1-й клинический случай. Пациент *А.Г.*, 1994 года рождения, в декабре 2018 г., через 2 нед после перенесенного ОРВИ, появились слабость и онемение сначала в левой, а через 4 дня и в правой половине тела, пациент утратил способность к передвижению, возникли стойкие нарушения тазовых функций в виде задержки мочеиспускания. При анализе ЦСЖ был выявлен лимфоцитарный цитоз 33/3 (анализ от 10.12.18), при МРТ — двусторонние очаги в белом веществе головного мозга **(рис. 1)**, расцененные как ишемические (в связи с чем пациенту был установлен диагноз «двусторонний инсульт»).

После госпитализации в МОНИКИ на фоне пульс-терапии метилпреднизолоном (1000 мг в/в №9) у пациента наблюдалось незначительное клиническое улучшение в виде уменьшения мышечной слабости, также уменьшился цитоз в ЦСЖ до 6/3 (анализ от 17.12.18), по данным МРТ головного мозга существенной динамики очагов выявлено не было, однако при проведении МРТ шейного и грудного отделов спинного мозга были выявлены множественные очаги демиелинизации **(рис. 2)**.

При исследовании типа синтеза олигоклональных антител и наличия антител к аквапорину-4 дополнительной диагностической информации получено не было.

На фоне продолжающегося активного лечения (переход на пероральный преднизолон, внутривенный человеческий иммуноглобулин 2 г/кг массы тела/на курс) существенного улучшения добиться не удалось, состояние пациента менялось волнообразно, и он был выписан через 1 мес лечения с выраженным спастическим тетрапарезом и стойкими тазовыми нарушениями.

При анализе уровня антител к MOG методом ELISA типа Sandwich с использованием наборов реагентов Cloud-Clone Corp (США) было выявлено повышение титра антител в плазме крови до 91 пг/мл (норма 0—15 пг/мл).

При визите в клинику через 7 мес после выписки из стационара (июль 2019 г.): состояние пациента удовлетворительное, передвигается без посторонней помощи, тазовые функции контролирует, сохраняются умеренные чувствительные нарушения по проводниковому типу.

2-й клинический случай. Пациент *С.Н.*, 2001 года рождения, 06.07.17 на фоне повышения температуры до 37,0°С почувствовал общее недомогание, боль в горле, онемение в левых конечностях, затруднение мочеиспускания, снижение зрения. С 09.07.17 появилась полная задержка мочи, установлен мочевой катетер, нарастала общая слабость и онемение в нижней половине тела. Ребенок перестал самостоятельно передвигаться. При поступлении в МОНИКИ 14.07.17: выраженные зрительные расстройства в виде выпадения височных половин полей зрения, ощущение темного пятна перед правым глазом, проводниковые расстройства чувствительности с уровня Th4, задержка мочи, выраженная слабость в нижних конечностях до плегии, оживление сухожильных рефлексов в них. По данным МРТ от 14.07.17 было выявлено диффузно-очаговое поражение спинного мозга **(рис. 3)**; изменения структуры зрительных нервов выявлено не было. Анализ сыворотки крови на AQP4-Ab от 19.07.2017: титр антител в норме.

При осмотре офтальмологом (19.07.17) был диагностирован двусторонний оптический неврит, по данным периметрии: правый глаз объект не видит, на левом глазу — множественные парацентральные скотомы; по данным оптической когерентной томографии (ОКТ): увеличение толщины

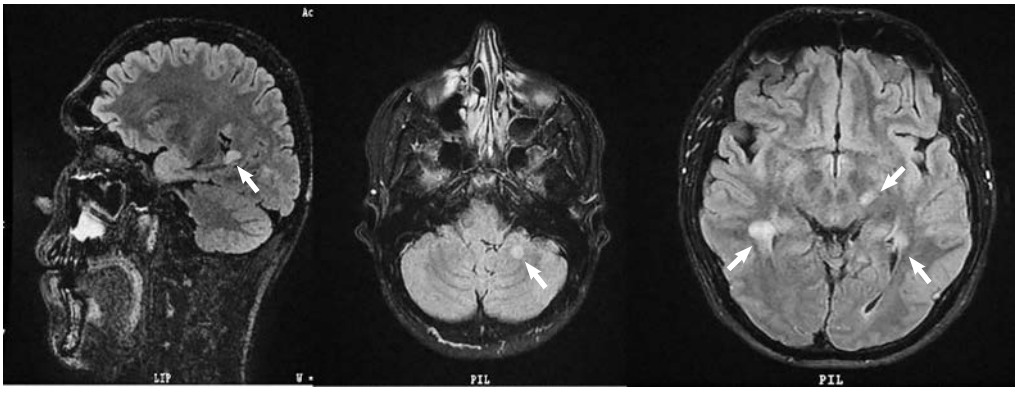

Рис. 1. **МРТ пациента *А.Г.* от 05.12.18.**
В перивентрикулярном белом веществе височно-теменных областей, в левом таламусе, в левой гемисфере мозжечка в режиме T2-FLAIR определяются разнокалиберные гиперинтенсивные очаги неправильной формы.

Fig. 1. **Brain MRI of patient *A.G.*, dated 05 Dec 2018.**
In the periventricular white matter of the temporo-parietal regions, in the left thalamus, in the left hemisphere of the cerebellum , various hyperintensive foci of irregular shape are detected in the T2-FLAIR mode.

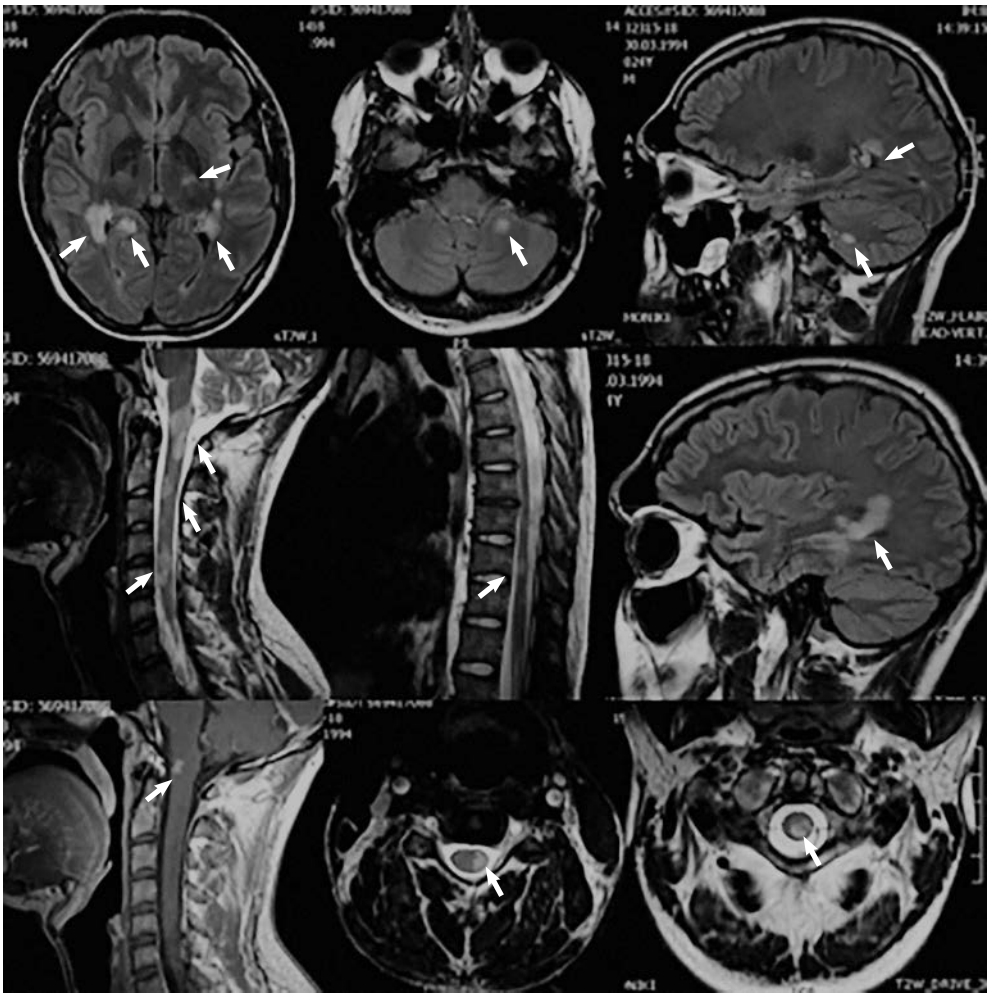

Рис. 2. **МРТ пациента *А.Г.* от 20.12.18.**
В перивентрикулярном белом веществе височно-теменных областей, в левом таламусе, в левой гемисфере мозжечка, а также в спинном мозге с уровня краниовертебрального перехода до С6 позвонка визуализируются крупные разнокалиберные очаги гиперинтенсивного МР-сигнала на Т2, изоинтенсивного на Т1. Очагов в головном мозге при настоящем исследовании — 7, в спинном мозге — 6. Очаги без объемного воздействия на прилежащие структуры мозга. Размеры очагов: от 4×7 мм в мозжечке, до 24×11 мм в левой височной области. В спинном мозге самый большой очаг на уровне краниовертебрального перехода (в передних отделах) размером 31×11 мм; в правых передне-боковых отделах — несколько слившихся очагов в зону размером 5,5×5,2 мм на уровне межпозвонкового пространства С2—С3; на уровне С4—С5 визуализируется очаг в левых боковых отделах спинного мозга протяженностью до 21 мм, передне-задним размером 7 мм (на весь поперечник спинного мозга). Мозолистое тело равномерной ширины, без очагов патологического МР-сигнала. После в/в контрастного усиления визуализируются маленькие (3 мм) очаги накопления контрастного препарата в двух больших очагах на уровне задних рогов боковых желудочков, очаги в спинном мозге на уровне краниовертебрального перехода (6×3 мм) и на уровне межпозвонкового пространства С4—С5 (5,5×2,2 мм).

Fig. 2. **Brain MRI of patient *A.G.*, dated 20 Dec 2018.**
In the periventricular white matter of the temporal-parietal areas in the left thalamus, the left hemisphere of the cerebellum and in the spinal cord level craniovertebral transition to the C6 vertebra visualized large variegated lesions as hyperintense Mr signal on T2 itintensive on T1. Lesions in the brain in this study — 7 in spinal cord — 6. Pockets with no bulk impact on adjacent brain structures. The size of foci from 4×7 mm (in the cerebellum) to 24×11 mm (in the left temporal region). In the spinal cord the large hearth at the level of the cranio-vertebral jump (in the anterior) — size 31×11 mm; in the right anterior-lateral parts of several fused lesions in a zone with dimensions of 5.5×5.2 mm at the level intervertebral spaces of C2—C3; at the level of C4—C5 visualized the lesion in the left lateral parts of the spinal cord with a length of 21 mm, front rear size 7 mm (for the whole cross-section of the spinal cord). The corpus callosum is of uniform width, without foci of pathological MRI signal. After intravenous amplification, small foci (3 mm) of contrast agent accumulation are visualized in two large foci at the level of the posterior horns of the lateral ventricles, in the spinal cord at the level of the craniovertebral junction (6×3 mm) and at the level of the intervertebral space C4-C5 — 5.5×2.2 mm.

перипапиллярных нервных волокон (признак отека) в верхних и носовых квадрантах обоих глаз. Архитектоника слоев сетчатки не изменена.

Пациенту было проведено лечение метилпреднизолоном (1000 мг в/в кап. №5) и внутривенным человеческим иммуноглобулином (75 г сухого вещества на курс), на фоне чего было достигнуто значительное улучшение: на момент выписки — восстановление силы и чувствительности в ногах, походка самостоятельная, нормализация мочеиспускания, объективно сохранялось лишь ограничение полей зрения при взгляде вправо.

При повторной госпитализации, в октябре 2017 г., существенной динамики в состоянии пациента не было отмечено, пациент считал себя полностью здоровым. Тем не менее при МРТ в динамике было выявлено двустороннее поражение зрительных нервов **(рис. 4)**.

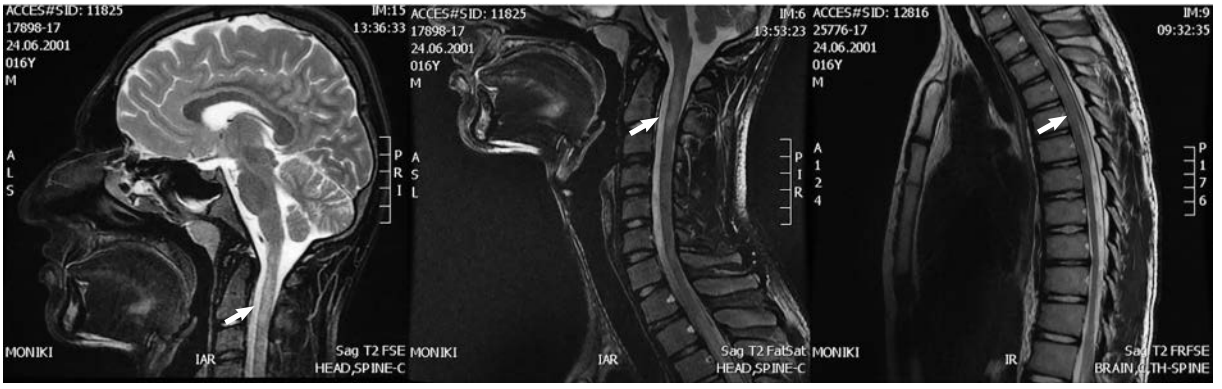

Рис. 3. **МРТ спинного мозга пациента *С.Н.* от 14.07.17.**
Структура спинного мозга нарушена на всем протяжении за счет диффузно-очагового поражения — повышенный сигнал на Т2 и Stir, изоинтенсивный на Т1, без четких контуров — более выраженные изменения на уровне С1—С2 протяженностью до 35 мм, слабовыраженные на уровнях С4—С5 протяженностью до 23 мм, Th1, Th2—Th3 протяженностью не менее 30 мм. Спинной мозг на всем протяжении, в том числе на уровне поражения, равномерного диаметра не расширен.

Fig. 3. **Brain MRI of patient *S.N.*, dated 14 Jul 2017.**
Structure of the spinal cord is broken all over, at the expense of diffuse-lesions — increased signal on T2 and Stir, isointensity on T1 without precise contours more pronounced changes at the level of C1-C2 with a length of 35 mm; weakly expressed at levels C4-C5 stretching to 23 mm, Th1, Th2 Th3 length of at least 30 mm. The spinal cord throughout, including at the level of the lesion, of uniform caliber, is not expanded.

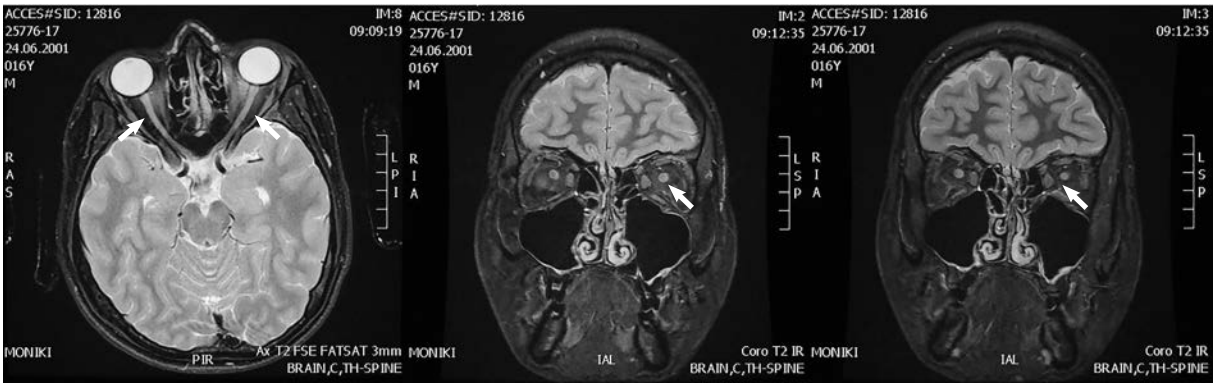

Рис. 4. **МРТ пациента *С.Н.* от 10.10.17.**
В структуре обоих зрительных нервов в дистальных отделах в режимах Т2 и Т2-FATSAT выявляются очаги протяженностью слева до 21 мм, справа до 25 мм. На остальном протяжении в структуре зрительных нервов и хиазмы очаги не определяются. Накопления контрастного препарата вышеописанными очагами не отмечается.

Fig. 4. **Brain MRI of patient *S.N.*, dated 10 Oct 2017.**
In the structure of both optic nerves, in the distal sections in the T2 and T2-FATSAT modes, foci with a length of up to 21 mm on the left and up to 25 mm on the right are detected. For the rest of the course, the structure of the optic nerves and chiasm of the foci is not determined. Accumulation of contrast agent by the above-described foci is not noted.

По данным ОКТ было выявлено снижение толщины перипапиллярных нервных волокон во всех квадрантах справа и менее значительно — слева **(рис. 5 на цв. вклейке)**.

При анализе уровня антител к MOG методом ELISA типа Sandwich с использованием наборов реагентов Cloud-Clone Corp. (США) было выявлено повышение титра антител в плазме крови до 16 пг/мл (норма 0—15 пг/мл).

При контрольном визите в клинику (июль 2019 г.): состояние пациента удовлетворительное, жалоб нет, при углубленном офтальмологическом осмотре с использованием компьютерной периметрии сохраняется дефект полей зрения справа.

3-й клинический случай. Пациентка *Д.К.*, 2008 года рождения, в январе 2018 г. родители отметили «изменение поведения», ребенок стал агрессивным. Далее 24.04.18, вечером, после ванны, отметила внезапно возникшее онемение и слабость в левых конечностях, асимметрию лица. Была госпитализирована в стационар, где левосторонний гемипарез самопроизвольно купировался. По данным МРТ было выявлено многоочаговое поражение правой гемисферы головного мозга (снимки не предоставлены). В связи с появлением эпилептических приступов (онемение и слабость в левых конечностях, сопровождающиеся некоторым изменением сознания без его полной утраты), а также наличием «эпилептиформной активности на ЭЭГ» (ЭЭГ не предоставлена) была назначена противоэпилептическая терапия вальпроатом натрия с хорошим эффектом. После выписки из стационара амбулаторно сдала ряд анализов (тип син-

К статье *А.С. Котова и соавт.* «Клинический полиморфизм демиелинизирующих заболеваний, ассоциированных с антителами к MOG»

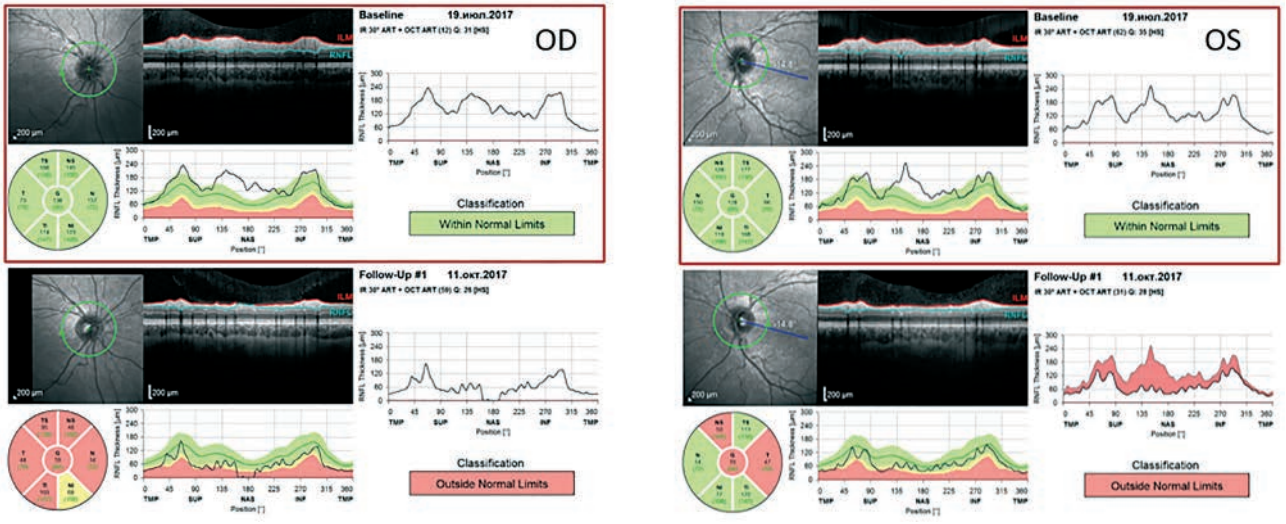

Рис. 5. **Динамика ОКТ пациента *С.Н.* (вверху — июль 2017 г., внизу — октябрь 2017 г.).**
Определяется снижение толщины перипапиллярных нервных волокон правого глаза во всех квадрантах, левого — в височном и верхнем квадрантах. (Рисунки данного качества предоставлены автором).

Fig. 5. **OCT of patient *S.N.*, dated 19 July 2017 (up) and 11 Oct 2017 (down).**
Determined by a decrease in the thickness of the peripapillary nerve fibers of the right eye in all quadrants, the left - in the temporal and upper quadrants. (Drawings of this quality are provided by the author).

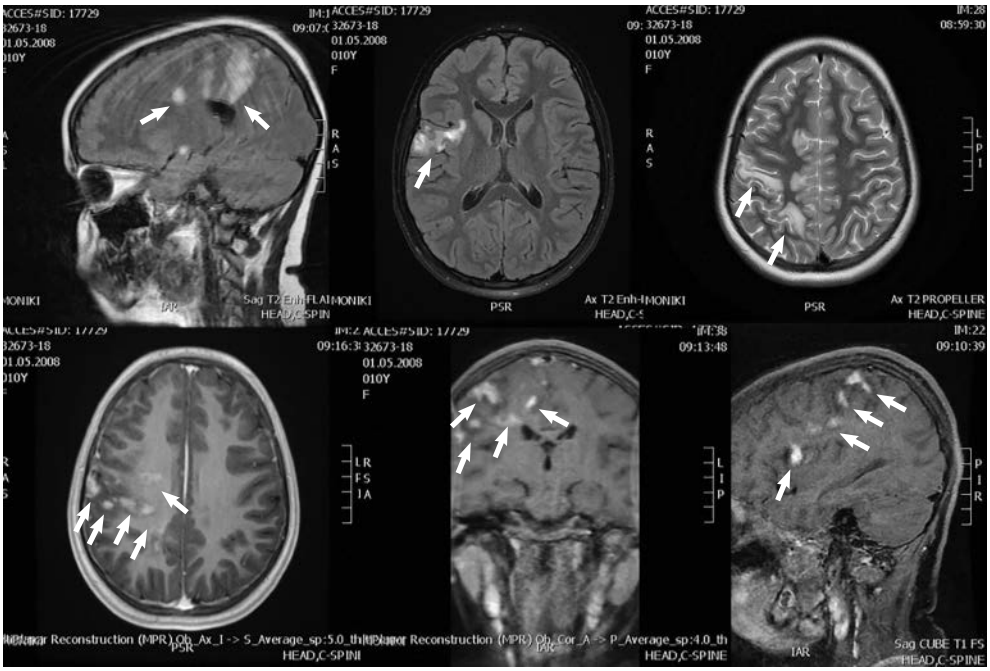

Рис. 6. **МРТ головного мозга пациентки *Д.К.* от 24.12.18.**
В правом полушарии большого мозга полилобарно отмечается диффузное поражение субкортикального белого вещества с переходом на глубокое белое вещество правого полушария большого мозга, в базальных ядрах справа и обоих таламусах в виде многочисленных участков, сливающихся в зоны, повторяющих форму извилин, повышенного МР-сигнала на Т2 и FLAIR, слабо гипоинтенсивного на Т1. После в/в контрастного усиления отмечается патологическое узловое накопление контрастного препарата вышеописанными зонами.

Fig. 6. **Brain MRI of patient *D.K.*, dated 24 Dec 2018.**
In the right hemisphere of the brain polylobate marked diffuse subcortical lesions, with the transition to the deep white matter of the right hemisphere of the brain, in the basal nuclei on the right and both thalami in the form of numerous sections merging in a zone of the shape convolutions, a high Mr signal on T2 and FLAIR, slightly Hypo on T1. After I/V contrast enhancement, its pathological nodal accumulation in the above-described zones is noted.

теза олигоклональных антител, антитела к основным компонентам миелина, нейронспецифическая енолаза), которые не выявили патологических изменений. Поступила в МОНИКИ для уточнения диагноза и подбора терапии. По данным МРТ от 24.12.18: МР-картина диффузного поражения белого вещества преимущественно правого полушария большого мозга с нарушением целостности гематоэнцефалического барьера, вероятнее всего, проявление воспалительного процесса (энцефалит?) **(рис. 6)**.

Пациентке была усилена противоэпилептическая терапия (к вальпроату натрия был добавлен леветирацетам), проведен курс внутривенного метилпреднизолона с переходом на пероральный преднизолон с постепенным уменьшением дозы. На этом фоне самочувствие пациентки было удовлетворительным, во время плановой госпитализации на МРТ от 30.01.19 по сравнению с предыдущим исследованием от 24.12.18 была отмечена положительная динамика в виде снижения интенсивности накопления контраста и небольшого уменьшения размеров ранее выявленных зон поражения правого полушария мозга **(рис. 7)**.

При анализе уровня антител к MOG методом ELISA типа Sandwich с использованием наборов реагентов Cloud-Clone Corp. (США) у пациентки было выявлено повышение титра антител в плазме крови до 19,5 пг/мл (норма 0—15 пг/мл).

При контрольном визите в клинику (июль 2019 г.): состояние пациентки удовлетворительное, приступы на фоне противоэпилептической терапии отсутствуют, было предложено лечение ритуксимабом, от которого родители отказались в связи с отсутствием клинического ухудшения.

Обсуждение

Демиелинизирующие заболевания ЦНС, ассоциированные с антителами к MOG, представляют собой целый спектр различных расстройств, весьма различных по своим клиническим проявлениям, включающим оптический неврит, миелит, оптиконейромиелит, острый рассеянный энцефаломиелит (ОРЭМ) (наиболее типично — с дебютом в детском возрасте) и энцефалит [2]. Тем не менее в ряде случаев MOG-ассоциированные расстройства могут протекать с атипичными клиническими проявлениями, включающими изолированное поражение одной из гемисфер мозга [4, 5]. Установление правильного диагноза пациентам с демиелинизирующими заболеваниями, ассоциированными с антителами к MOG, необходимо для назначения адекватной терапии, отличной от стандартной терапии рассеянного склероза [6], а также определения прогноза заболевания, который, по данным ряда авторов, напрямую коррелирует с титром антител к MOG в крови [7]. С другой стороны, незначительное повышение титра специфических антител к MOG во втором и третьем случаях не позволяет поставить однозначный диагноз MOG-ассоциированного расстройства, такое повышение может быть неспецифичной реакцией при другом демиелинизирующем заболевании [8]. В третьем клиническом случае эпилептические приступы

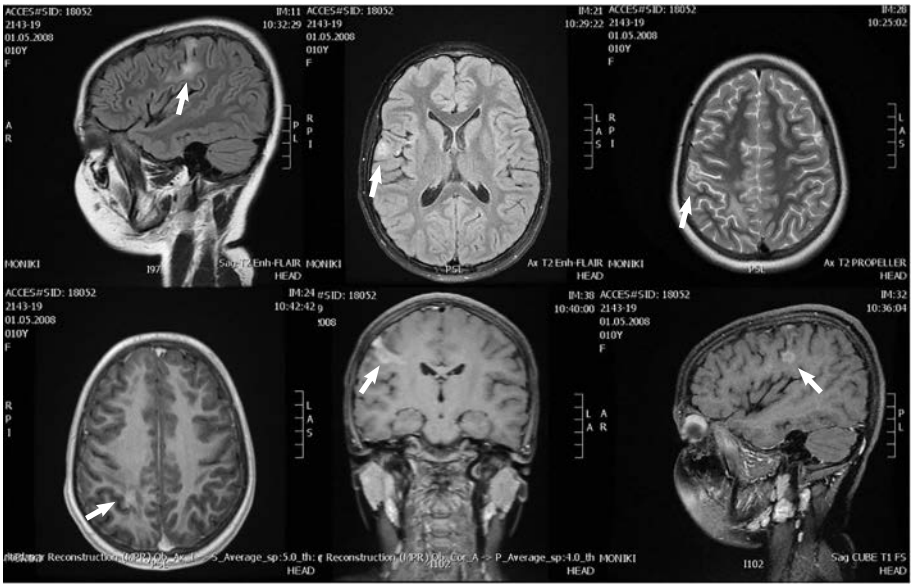

Рис. 7. **МРТ головного мозга пациентки *Д.К.* от 30.01.19.**
Отмечается менее выраженная интенсивность МР-сигнала и небольшое уменьшение размеров ранее выявленных зон и участков диффузного поражения правого полушария большого мозга (кортико-субкортикальной локализации с переходом на глубокое вещество, базальные ядра справа и участки в обоих таламусах). Инфратенториально нарушения структуры не выявляется. После внутривенного контрастного усиления сохраняется существенно менее выраженное патологическое узловое накопление контраста вышеописанными зонами.

Fig. 7. **Brain MRI of patient *D.K.*, dated 30 Jan 2019.**
There is a less pronounced intensity of the Mr signal and a slight decrease in the size of previously identified zones and areas of diffuse lesion of the right hemisphere of the brain (cortico-subcortical localization, with a transition to the deep substance, to the basal nuclei on the right and areas in both thalamuses). Infratentorial violations of the structure is not detected. After intravenous contrast enhancement, significantly less pronounced pathological nodular accumulation of contrast in the above-described zones persists.

представляются типичным осложнением ОРЭМ у детей, повышение титра антител к MOG и эпилептические приступы были неоднократно описаны у таких пациентов [9—11].

Таким образом, несмотря на повышение титра антител к MOG во всех трех случаях, наиболее убедительным в плане специфичности установленного диагноза представляется первый. Использованный в работе иммуноферментный метод может быть недостаточно специфичным и чувствительным, поэтому чаще в дифференциальной диагностике используется метод детекции МОГ-АТ с использованием клеточной презентации антигена. К сожалению, доступа к такому методу исследования в вышеописанных случаях не было. При использовании иммуноферментного метода уровень МОГ-АТ ниже 50 пг/мл может расцениваться как «серая зона».

Во всех трех случаях катамнестическое наблюдение предоставило оптимистичные данные, что особенно следует подчеркнуть для самого серьезного — первого — клинического случая, где можно было ожидать стойкой инвалидизации. Тем не менее следует не забывать о печальной медицинской поговорке, что «чем длительнее катамнез, тем хуже прогноз», и продолжать катамнестическое наблюдение за всеми пациентами.

В описанных клинических примерах выявление антител к MOG никак не повлияло на тактику терапии (в связи с тем, что общепризнанного алгоритма лечения MOG-ассоциированных расстройств пока не существует), проводилась стандартная иммуносупрессивная терапия. В то же время актуальность исследования проблемы MOG-ассоциированных заболеваний и необходимость более глубокого понимания их патогенеза, клинических критериев и особенностей лечения не вызывают сомнения [12].

Авторы заявляют об отсутствии конфликта интересов.
The authors declare no conflicts of interest.

ЛИТЕРАТУРА/REFERENCES

1. Kezuka T, Ishikawa H. Diagnosis and treatment of anti-myelin oligodendrocyte glycoprotein antibody positive optic neuritis. *Jpn J Ophthalmol*. 2018;62(2):101-108. https://doi.org/10.1007/s10384-018-0561-1
2. Dos Passos GR, Oliveira LM, da Costa BK, et al. MOG-IgG-Associated Optic Neuritis, Encephalitis, and Myelitis: Lessons Learned From Neuromyelitis Optica Spectrum Disorder. *Front Neurol*. 2018;9:217. https://doi.org/10.3389/fneur.2018.00217
3. Weber MS, Derfuss T, Metz I, Brück W. Defining distinct features of anti-MOG antibody associated central nervous system demyelination. *Ther Adv Neurol Disord*. 2018;11:1-15. https://doi.org/10.1177/1756286418762083
4. Fukushima N, Suzuki M, Ogawa R, et al. A case of anti-MOG antibody-positive multiphasic disseminated encephalomyelitis co-occurring with unilateral cerebral cortical encephalitis. *Rinsho Shinkeigaku*. 2017;57(11):723-728. https://doi.org/10.5692/clinicalneurol.cn-001078

5. Wang JJ, Jaunmuktane Z, Mummery C, et al. Inflammatory demyelination without astrocyte loss in MOG antibody-positive NMOSD. *Neurology.* 2016;87(2):229-231. https://doi.org/10.1212/WNL.0000000000002844
6. Kira JI. Unexpected exacerbations following initiation of disease-modifying drugs in neuromyelitis optica spectrum disorder: Which factor is responsible, anti-aquaporin 4 antibodies, B cells, Th1 cells, Th2 cells, Th17 cells, or others? *Mult Scler.* 2017;23(9):1300-1302. https://doi.org/10.1177/1352458517703803
7. Ramanathan S, Reddel SW, Henderson A, et al. Antibodies to myelin oligodendrocyte glycoprotein in bilateral and recurrent optic neuritis. *Neurol Neuroimmunol Neuroinflamm.* 2014;1(4):e40. https://doi.org/10.1212/NXI.0000000000000040
8. Reindl M, Jarius S, Rostasy K, Berger T. Myelin oligodendrocyte glycoprotein antibodies: How clinically useful are they? *Curr Opin Neurol.* 2017; 30(3):295-301. https://doi.org/10.1097/WCO.0000000000000446
9. Zhong X, Zhou Y, Chang Y, et al. Seizure and Myelin Oligodendrocyte Glycoprotein Antibody-Associated Encephalomyelitis in a Retrospective Cohort of Chinese Patients. *Front Neurol.* 2019;10:415. https://doi.org/10.3389/fneur.2019.00415
10. Hamid SHM, Whittam D, Saviour M, et al. Seizures and Encephalitis in Myelin Oligodendrocyte Glycoprotein IgG Disease vs Aquaporin 4 IgG Disease. *JAMA Neurol.* 2018;75(1):65-71. https://doi.org/10.1001/jamaneurol.2017.3196
11. Gutman JM, Kupersmith M, Galetta S, Kister I. Anti-myelin oligodendrocyte glycoprotein (MOG) antibodies in patients with optic neuritis and seizures. *J Neurol Sci.* 2018;387:170-173. https://doi.org/10.1016/j.jns.2018.01.042
12. Щепарева МЕ, Кочергин ИА, Толпеева ОА, и др. Диагностическое значение антител к миелин-олигодендроцитарному гликопротеину при демиелинизирующих заболеваниях центральной нервной системы. *Журнал неврологии и психиатрии им. С.С. Корсакова. Спецвыпуски.* 2019;119(2):18-23.
Shchepareva ME, Kochergin IA, Tolpeeva OA, et al. Diagnosticheskoe znachenie antitel k mielin-oligodendrotsitarnomu glikoproteinu pri demielinizuyushchikh zabolevaniyakh tsentral'noj nervnoj sistemy. *S.S. Korsakov Journal of Neurology and Psychiatry = Zhurnal nevrologii i psikhiatrii imeni S.S. Korsakova.* 2019;119(2):18-23. (In Russ.). https://doi.org/10.17116/jnevro20191192218

Поступила 13.02.2019
Received 13.02.2019
Принята к печати 21.08.2020
Accepted 21.08.2020