Журнал неврологии и психиатрии им. С.С. Корсакова
2019, т. 119, № 10, с. 67-73
https://doi.org/10.17116/jnevro201911910167

S.S. Korsakov Journal of Neurology and Psychiatry
2019, vol. 119, no 10, pp. 67-73
https://doi.org/10.17116/jnevro201911910167

Болезнь Бехчета с неврологическими проявлениями

© В.Д. ПИВЕНЬ, В.С. КРАСНОВ, П.А. ЛЯШОК, Н.А. НЕОФИДОВ, Е.В. БУБНОВА, Н.А. ТОТОЛЯН

ФГБОУ ВО «Первый Санкт-Петербургский государственный медицинский университет им. акад. И.П. Павлова», Санкт-Петербург, Россия

Резюме

Болезнь Бехчета (ББ) — хроническое системное воспалительное заболевание неясной этиологии с мультиорганным поражением, для которого характерно сочетание увеита, рецидивирующих афтозных язв в оральной и генитальной областях. У 3—9% пациентов с ББ отмечается поражение нервной системы, при котором возможны два варианта течения заболевания: паренхиматозный, протекающий в виде иммуноопосредованного менингоэнцефалита, и непаренхиматозный, который может быть представлен тромбозами венозных синусов, интракраниальными артериальными аневризмами и внутричерепной гипертензией. В статье представлен клинический случай ББ с доминирующим поражением нервной системы в клинической картине заболевания.

Ключевые слова: *болезнь Бехчета, увеит, менингоэнцефалит, афтозная язва.*

Сведения об авторах:
Пивень В.Д. — https://orcid.org/0000-0002-8955-3765; e-mail: conter51@yandex.ru
Краснов В.С. — https://orcid.org/0000-0002-9769-447X; e-mail: krasnov_volod@mail.ru
Ляшок П.А. — https://orcid.org/0000-0002-1962-1769; e-mail: volova-p@mail.ru
Неофидов Н.А. — https://orcid.org/0000-0001-9043-9823; e-mail: n.neofidoff@yandex.ru
Бубнова Е.В. — https://orcid.org/0000-0002-8193-0116; e-mail: bubnovajane@mail.ru
Тотолян Н.А. — https://orcid.org/0000-0002-6715-8203; e-mail: ntotolyan@mail.ru

Как цитировать:
Пивень В.Д., Краснов В.С., Ляшок П.А., Неофидов Н.А., Бубнова Е.В., Тотолян Н.А. Болезнь Бехчета с неврологическими проявлениями. *Журнал неврологии и психиатрии им. С.С. Корсакова*. 2019;119(10):67-73. https://doi.org/10.17116/jnevro201911910167

Behcet's disease with neurologic manifestations

© V.D. PIVEN, V.S. KRASNOV, P.A. LASHOK, N.A. NEOFIDOFF, E.V. BUBNOVA, N.A. TOTOLYAN

Pavlov First St. Petersburg State Medical University, St. Petersburg, Russia

Abstract

Behcet's disease (BD) is a type of systematic chronic inflammatory disease of unknown etiology that is characterized by the combination of recurrent oral aphthous, genital ulcers and uveitis. A damage of the nervous system is observed in 3—9% of patients, in which two variants of the course of the disease are possible: parenchymal in the form of immune-mediated meningoencephalitis, and non-parenchymal, which can be represented by venous sinus thrombosis, intracranial arterial aneurysms and intracranial hypertension. The article presents a clinical case of BD with a dominant nervous system damage in the clinical presentations of the disease.

Keywords: *Behcet's disease, uveitis, meningoencephalitis, aphthous ulcer.*

Information about the authors:
Piven V.D. — https://orcid.org/0000-0002-8955-3765; e-mail: conter51@yandex.ru
Krasnov V.S. — https://orcid.org/0000-0002-9769-447X; e-mail: krasnov_volod@mail.ru
Lyashok P.A. — https://orcid.org/0000-0002-1962-1769; e-mail: volova-p@mail.ru
Neofidov N.A. — https://orcid.org/0000-0001-9043-9823; e-mail: n.neofidoff@yandex.ru
Bubnova E.V. — https://orcid.org/0000-0002-8193-0116; e-mail: bubnovajane@mail.ru
Totolyan N.A. — https://orcid.org/0000-0002-6715-8203; e-mail: ntotolyan@mail.ru

To cite this article:
Piven VD, Krasnov VS, Lashok PA, Neofidoff NA, Bubnova EV, Totolyan NA. Behcet's disease with neurologic manifestations. *S.S. Korsakov Journal of Neurology and Psychiatry = Zhurnal Nevrologii i Psikhiatrii im. S.S. Korsakova.* 2019;119(10):67-73. (In Russ.). https://doi.org/10.17116/jnevro201911910167

Автор, ответственный за переписку: Пивень Валентин Дмитриевич — e-mail: conter51@yandex.ru

Corresponding author: Piven V.D. — e-mail: conter51@yandex.ru

Болезнь Бехчета (ББ) впервые была описана в 1937 г. Hulusi Behçet как отдельное заболевание с характерной триадой симптомов: увеит и рецидивирующие афтозные язвы в оральной и генитальной областях [1]. Наибольшая частота встречаемости заболевания наблюдается в Турции (20—421 на 100 000 человек), Иране (80/100 000), Ираке (17/100 000), Китае (14/100 000) и Японии (13,5/100 000) [2, 3]. Подобные особенности эпидемиологии, вероятнее всего, связаны с распространенностью среди населения данных стран носительства гена *HLA-B51*, который обнаруживается в крови 60—70% пациентов [4]. Иных специфических лабораторных маркеров заболевания на данный момент не существует [5]. Необходимо отметить, что наличие гена *HLA-B51* в сочетании с клинической симптоматикой говорит в пользу диагноза ББ, но его отсутствие не позволяет исключить заболевание. На вклад генетических факторов указывает и наличие семейного анамнеза у больных [6—8]. Вероятно, пациенты, имеющие ген *HLA-B51*, в большей степени предрасположены к индукции запуска иммунного ответа, обусловленного CD8+ Т-лимфоцитами [8]. Мужчины и женщины заболевают ББ с одинаковой частотой, но у мужчин заболевание протекает тяжелее [9].

В результате сочетания различных факторов развивается каскад процессов, приводящий к иммунной дисфункции [10]. При ББ отмечено повышение концентрации в крови ИЛ21 и ИЛ21-продуцирующих CD4+ Т-клеток. Обнаружена прямая зависимость уровня ИЛ21 от уровня Th17 и обратная с уровнем Т-регуляторных клеток в сыворотке крови [11]. Доказана функция ИЛ21 как супрессора Т-регуляторных клеток и стимулятора Th17 [12]. Th17 через ИЛ17, ИНФ-γ и ТНФ-α воздействуют на нейтрофилы и переводят их в состояние гиперактивации, что приводит к неконтролируемому хроническому иммуноопосредованному воспалению с периваскулярной инфильтрацией и постепенным развитием эндотелиальной дисфункции [13—15].

Поражение нервной системы при ББ развивается, как правило, в 3—9% случаев [16]. Введено понятие «нейро-Бехчет» (НБ), которое определяет наличие неврологической симптоматики у пациента с ББ, не объяснимое проявлением иного заболевания [17].

Поражение нервной системы при ББ делят на две группы. Первичное, когда функция нервной системы нарушается под действием самого заболевания, и вторичное, возникающее в результате нарушения функций других органов при ББ или лечения заболевания [18].

Выделяют паренхиматозный и непаренхиматозный варианты поражения головного мозга. Паренхиматозный вариант представляет собой подострый иммуноопосредованный менингоэнцефалит с массивной периваскулярной инфильтрацией нейтрофилами, эозинофилами, лимфоцитами, макрофагами, а также зонами некроза и апоптоза нервных клеток. Наиболее часто отмечается поражение структур ствола мозга, таламуса, базальных ганглиев и белого вещества полушарий [19]. Непаренхиматозный вариант поражения встречается у 10—20% больных с НБ и представлен тромбозом венозных синусов, интракраниальными артериальными аневризмами или внутричерепной гипертензией без признаков тромбозов венозных синусов [20, 21].

Разработаны диагностические критерии ББ: International Study Group (ISG) 1990 г. и International Criteria for Behcet's Disease (ICBD) 2013 г. [1, 22]. Предложены критерии диагностики НБ International Consensus Recommendations (ICR) 2014 г. Для установления диагноза НБ необходимо соблюдение трех условий: 1) подтверждение диагноза ББ по критериям ISG или ICBD; 2) совокупность неврологических симптомов, характерной радиологической картины и соответствующих результатов люмбальной пункции; 3) исключение иных возможных причин появления неврологической симптоматики [17]. Наиболее частыми неврологическими проявлениями НБ являются симптомы поражения ствола мозга (черепные нейропатии, симптомы поражения мозжечка), полушарий (энцефалопатия, нарушения чувствительных и двигательных функций по гемитипу, судороги, различные типы афазий). При выполнении магнитно-резонансной томографии (МРТ) головного мозга заболевание проявляется единичными или множественными очагами различных размеров, наиболее часто расположенными в стволе мозга, базальных ганглиях, белом веществе больших полушарий. Характерными изменениями в анализах цереброспинальной жидкости (ЦСЖ) являются плеоцитоз и повышение концентрации белка [16].

Согласно рекомендациям European League Agains Rheumatism (EULAR), в случае обострения заболевания рекомендуется пульс-терапия глюкокортикостероидами (ГКС) в течение 3—7 дней с последующим приемом преднизолона 1—2 мес в дозе 1 мг/кг и медленным снижением до поддерживающей дозы в течение 2—3 мес [17]. Отмечено хорошее восстановление у $^{2}/_{3}$ пациентов [23, 24]. В качестве противорецидивной терапии НБ описано использование азатиоприна, микофенолата мофетила, метотрексата и циклофосфамида [24, 25]. Отмечается эффективность препаратов группы ингибиторов ФНО-α, в частности инфликсимаба, в лечении рефрактерных случаев НБ [26, 27]. Сообщалось об эффективности адалимумаба и отдельных случаях успешного применения этанерцепта [28, 29].

Верификация НБ при появлении неврологических расстройств у пациента с установленным диагнозом ББ, как правило, не вызывает трудностей. Гораздо сложнее случаи, когда признаки поражения нервной системы и соответствующая МР-картина опережают развернутую классическую картину заболевания или о диагнозе ББ нет упоминаний в анамнезе. Далее приведен собственный клинический случай НБ, когда симптомы поражения нервной системы, подтвержденные данными МРТ, доминировали в клинической картине и стали определяющей причиной обращения пациента за медицинской помощью.

Мужчина 37 лет, азербайджанец, поступил в неврологическое отделение №1 ПСПбГМУ им. акад. И.П. Павлова с жалобами на давящие диффузные головные боли, возникающие несколько раз в сутки, интенсивностью до 6 баллов по визуальной аналоговой шкале, постоянное ощущение шаткости и неустойчивости при ходьбе, выраженную общую слабость, ноющие боли в области коленных суставов и ежедневные эпизоды подъема температуры до 40 °С.

Анамнез заболевания. В феврале 2015 г. пациент впервые почувствовал внезапную давящую диффузную головную боль, которая продолжалась в течение 2 сут и сопровождалась общей слабостью, тошнотой, многократной рвотой без облегчения, ощущением шаткости и неустойчивости при ходьбе. Данные жалобы он связывал с подъемом артериального давления до 180/100 мм рт.ст. В апреле 2015 г. родственники впервые отметили постепенное изменение поведения пациента, он стал апатичен, заторможен и безразличен к собственному состоянию. В июне 2015 г. присоединились жалобы на постоянные боли в области ко-

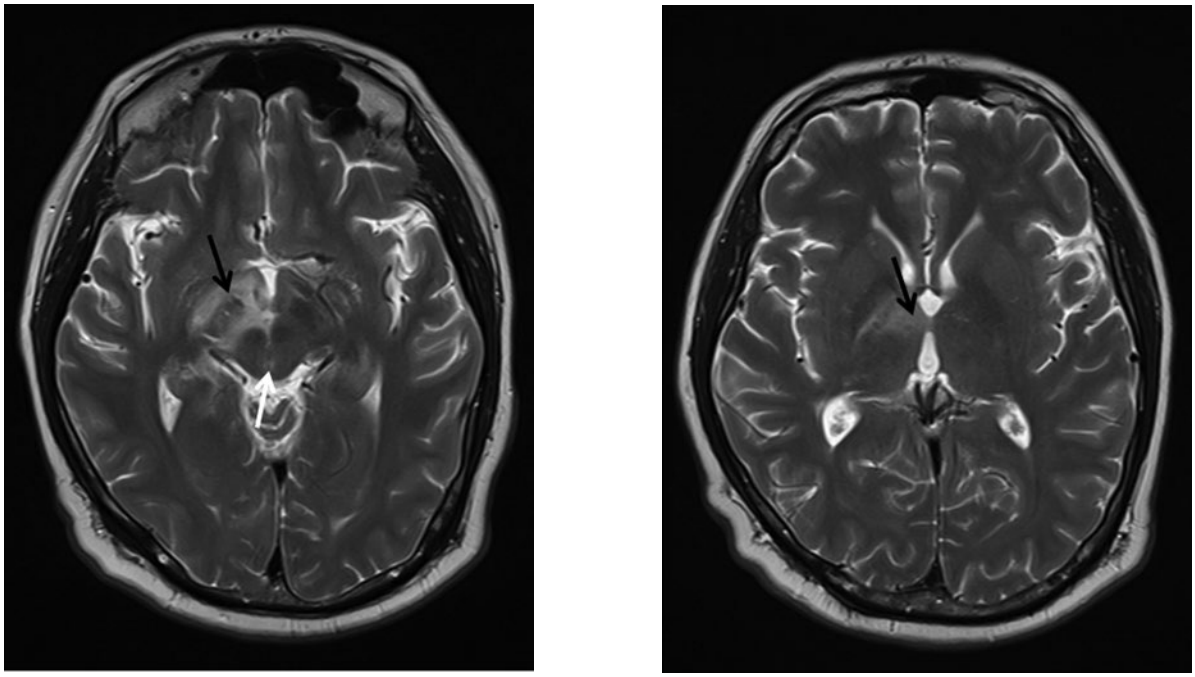

а/a б/b

Рис. 1. **МРТ. Аксиальная проекция, Т2 ВИ. Зоны гиперинтенсивного сигнала (декабрь 2016 г.).**

а — в правой половине среднего мозга с распространением на ножки мозга (белая стрелка), базальные ганглии, внутреннюю капсулу и медиальные отделы правой височной доли (черная стрелка); б — в области колена внутренней капсулы с распространением на таламус и базальные ганглии (черная стрелка).

Fig. 1. **Axial T2-weighted MR images (december 2016).**

a — area of hyperintense signal in right midbrain region extending to the cerebral peduncles (white arrow), basal ganglia, internal capsula and medial part of right temporal lobe (black arrow); b — area of hyperintense signal in the genu of internal capsula extending to the thalamus and basal ganglia (black arrow).

ленных суставов, не сопровождавшиеся припухлостью или утренней скованностью. С июня по июль 2016 г. пациент находился в инфекционной больнице в связи с головной болью, общей слабостью, шаткостью при ходьбе и ежедневными эпизодами подъема температуры до 40 °С, в которой была выполнена люмбальная пункция (цитоз — $1000 \cdot 10^6$/л, нейтрофилы — 82,5%, лимфоциты — 8%, белок — 0,69 г/л, бактериологическое исследование ЦСЖ — роста бактериальной флоры нет). Был установлен диагноз: «гнойный менингоэнцефалит». Проведено лечение антибактериальными препаратами и дексаметазоном с положительной динамикой в виде нормализации температуры тела, уменьшения выраженности общей слабости, головная боль и шаткость при ходьбе сохранялись. С августа 2016 г. пациент вновь начал отмечать периодическое повышение температуры тела до 40 °С. Использовал жаропонижающие средства. В декабре 2016 г. была выполнена МРТ головного мозга **(рис. 1, а, б)**, выявлена зона патологического сигнала в правой половине среднего мозга с распространением на ножки мозга, базальные ганглии, внутреннюю капсулу и медиальные отделы правой височной доли. С апреля 2017 г. постепенно начали нарастать нарушение речи по типу «каши во рту», усилились боли в коленных суставах и шаткость при ходьбе, увеличилась интенсивность головной боли. Для уточнения причины неврологических расстройств и выявленных структурных изменений на МРТ в сентябре 2017 г. был госпитализирован в неврологическое отделение №1 ПСПбГМУ им. акад. И.П. Павлова.

При осмотре была выявлена пустулезная сыпь на коже лица, груди, спины, живота, нижних конечностей, болезненные афтозные язвы на слизистой ротовой полости, кончике языка и в области половых органов. При расспросе выяснилось, что впервые язва на кончике языка появилась в феврале 2014 г. и регрессировала самостоятельно в течение 1 мес. В дальнейшем аналогичные высыпания многократно рецидивировали на языке, слизистой оболочке щек и проходили самостоятельно. Летом 2014 г. пациент отметил появление болезненной сыпи по передней поверхности бедер. В мае 2016 г. появилась обильная болезненная папуло-пустулезная сыпь на лице, которая в дальнейшем распространилась на спину, живот и грудь. Элементы диаметром от 3 мм до 1,5 см разрешались пигментацией или образованием язвочек, болезненных при пальпации. Весной 2017 г. пациент отметил появление афтозной язвы на мошонке.

В неврологическом статусе были выявлены: псевдобульбарный синдром (дисфония, дизартрия, рефлекс Маринеску—Радовичи), нижний умеренный центральный парапарез (повышение тонуса мышц нижних конечностей по пирамидному типу, сила во всех группах мышц нижних конечностей — 3 балла, определялись рефлекс Бабинского слева), левосторонняя гемигипестезия, статиколокомотор-

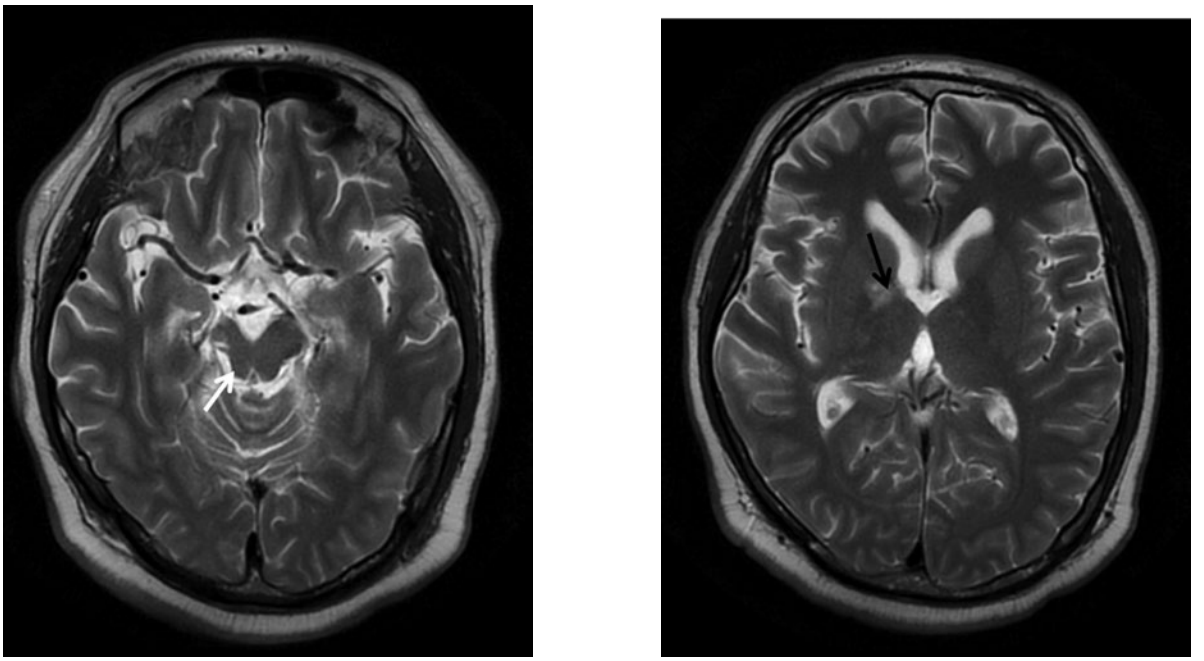

а/a б/b

Рис. 2. **МРТ. Аксиальная проекция. Т2 ВИ (сентябрь 2017 г.).**

а — зона атрофических изменений в области правой половины среднего мозга, правой ножки мозга и медиальных отделов правой височной доли (белая стрелка); б — зона кистозно-атрофических изменений в области колена внутренней капсулы справа (черная стрелка).

Fig. 2. **Axial T2-weighted MR images (september 2017).**

a — zone of atrophic changes in right midbrain region, right cerebral peduncle and medial part of right temporal lobe (white arrow); b — zone of cystic-atrophic changes in the genu of right internal capsula (black arrow).

ная атаксия, динамическая атаксия в верхних и нижних конечностях. Обращали на себя внимание абулия, снижение концентрации внимания, нарушения памяти по типу ретроградной амнезии (детали анамнеза уточнялись у родственника пациента).

В анализах крови: скорость оседания эритроцитов (СОЭ) — 48 мм/ч, С-реактивный белок — 76,20 мг/л. В остальном клинический, биохимический анализы крови, коагулограмма, общий анализ мочи — без особенностей. Люмбальная пункция: ЦСЖ прозрачная, бесцветная, цитоз — $8 \cdot 10^6$/л, белок — 841 мг/л (повышен), по результатам бактериологического исследования ЦСЖ — нет роста микроорганизмов, интратекальный синтез иммуноглобулинов не обнаружен. В сентябре 2017 г. была выполнена МРТ головного мозга **(рис. 2, а, б)**. По сравнению с МРТ от декабря 2016 г. отмечена динамика в виде уменьшения объема зоны гиперинтенсивного сигнала в области внутренней капсулы справа с разрешением в виде атрофии и уменьшения очагов. По данным эхокардиографии от сентября 2017 г., глобальная сократимость левого желудочка значительно снижена (фракция выброса — 36%). Проводился дифференциальный диагноз между рассеянным склерозом, заболеванием спектра оптиконейромиелита, системной красной волчанкой, энцефалитами аутоиммунного и инфекционного генеза.

Учитывая данные жалоб, анамнеза, неврологического статуса, выполненных лабораторных и инструментальных исследований, складывалось впечатление о наличии у пациента ББ с неврологическими проявлениями. Была проведена оценка по критериям ISG и ICBD. У пациента присутствовали рецидивирующие афтозные язвы на слизистой ротовой полости, поражение кожи и генитальные язвы, что соответствовало достоверной ББ по критериям ISG. По критериям ICBD, у пациента имелись афтозные язвы в оральной и генитальной зонах, поражение кожи и неврологические симптомы, что соответствовало высоковероятной ББ. Было выполнено генетическое исследование крови на наличие гена *HLA-B51* — результат положительный. Проведена консультация ревматологом, установлен диагноз ББ, достоверный по критериям ICBD и ISG, подтвержденный генетическим исследованием. По критериям ICR, пациенту с достоверной ББ, характерной клинико-радиологической картиной и соответствующими воспалительными изменениями в ЦСЖ был установлен диагноз достоверного НБ. Совместно с ревматологом было начато лечение этанерцептом — 50 мг 1 раз в неделю. На фоне терапии была отмечена положительная динамика в виде нормализации температуры тела, значительного уменьшения частоты эпизодов головной боли, заживления язв и высыпаний на коже, регресса артралгий, нарастания силы до 4 баллов во всех группах мышц нижних конечностей, уменьшения шаткости и неустойчивости при ходьбе. Выписан в удовлетворительном состоянии.

Обсуждение

В данном клиническом случае представлен пациент с прогрессирующей неврологической симптоматикой, без указаний в анамнезе на ББ, с подозрением на неуточненное демиелинизирующее заболевание нервной системы, что и стало основной причиной обращения пациента за медицинской помощью. Тщательный физикальный осмотр позволил выявить высокоспецифичные симптомы ББ: афтозные язвы в ротовой полости, на половых органах, пустулезную кожную сыпь. Детальный сбор анамнеза позволил уточнить особенности и периодичность их появления, удостовериться в том, что они носят рецидивирующий характер. Это позволило заподозрить у пациента прежде всего ББ с поражением нервной системы. Дополнительным фактом, свидетельствующим о наличии у больного ББ, являлось то, что больной проживает в зоне наибольшего географического распространения ББ и гена *HLA-B51* среди населения [3]. Первый симптом в виде афтозных язв в ротовой полости появился у пациента в 34 года. По данным литературы, средний возраст дебюта ББ составляет от 30 до 45 лет, но описаны случаи дебюта как до 10 лет, так и после 80 лет [3, 30]. Язвы в ротовой полости являются наиболее частым симптомом в дебюте заболевания и встречаются у 97% больных [30, 31]. Через 1 год в патологический процесс была вовлечена нервная система. По данным литературы, поражение нервной системы развивается в срок от 1 года до 10 лет после дебюта заболевания [23]. Дебют ББ с неврологической симптоматикой развивается лишь у 6% пациентов с ББ [32]. Частым первым симптомом НБ является интенсивная головная боль [33]. Дебют в виде поражения ЦНС на фоне отсутствия других симптомов системного поражения не характерен для паренхиматозного варианта поражения [20, 32, 34, 35]. При паренхиматозном варианте НБ отмечаются симптомы поражения ствола головного мозга: дисфункция черепных нервов (наиболее часто — лицевого нерва), симптомы поражения пирамидных трактов и мозжечка. В литературе описаны случаи одновременного поражения полушарий и ствола мозга. В 10% случаев встречается изолированное поражение спинного мозга, которое представлено поперечным миелитом [36]. Отдельно выделяют прогрессирующее течение заболевания с постепенным развитием деменции, которое наблюдается в 10% случаев в Японии [37]. У 2—2,5% больных заболевание дебютирует с генерализованного судорожного приступа или, гораздо реже, с фокальных судорог [38]. Описаны случаи, когда массивный очаг паренхиматозного поражения был первоначально принят за объемное образование, но в дальнейшем на фоне терапии ГКС регрессировал [39, 40]. Сообщалось о случаях поражения экстрапирамидной системы при паренхиматозном варианте НБ с развитием фокальной дистонии, синдрома паркинсонизма и хореи [41—43]. В 0,4% случаев среди больных НБ встречается изолированная нейропатия зрительного нерва [20]. Она может многократно рецидивировать и быть двусторонней, но хорошо отвечает на лечение ГКС [44]. Классической МРТ-картиной паренхиматозного варианта НБ являются очаги гипоинтенсивные или изоинтенсивные в режиме Т1 ВИ, гиперинтенсивные в режиме Т1 ВИ при контрастировании гандолинием в острой фазе и гиперинтенсивные в режимах Т2 ВИ, FLAIR и DWI, поражающие варолиев мост и, распространяясь ростально, средний мозг, таламус и базальные ганглии [17, 45]. При поражении полушарий наблюдаются множественные очаги поражения белого вещества, расположенные без четкой закономерности по отношению к структурам мозга. Возможно возникновение одиночных полушарных опухолеподобных очагов [39]. Одиночные очаги в спинном мозге наблюдаются редко, как правило, они обнаруживаются одновременно с очагами в стволе мозга и базальных ганглиях [17]. На МРТ у пациента в период высокой активности заболевания определялись зоны гиперинтенсивного сигнала в режиме Т2 ВИ в среднем мозге, медиальной части правой височной доли, в области внутренней капсулы с распространением на таламус и базальные ганглии, также отмечено накопление контрастного вещества в области правого таламуса. На МРТ от сентября 2017 г. были обнаружены признаки атрофических изменений, что соответствует данным литературы, согласно которым в хронической фазе заболевания очаги уменьшаются и на фоне специфического лечения могут полностью разрешаться с последующей атрофией [45—47]. У больного наблюдали психические изменения в виде абулии. Когнитивные нарушения были представлены нарушением памяти, снижением концентрации и внимания. Подобные симптомы, по данным литературы, часто встречаются у больных НБ [48].

У больного было повышено содержание белка в ЦСЖ — (0,69 г/л) и наблюдался нейтрофильный плеоцитоз ($1000 \cdot 10^6$/л). У 80% пациентов с паренхиматозным типом поражения при НБ в ЦСЖ в период обострения наблюдаются нейтрофильный плеоцитоз и увеличение содержания белка вплоть до 1 г/л [30]. Для непаренхиматозного варианта поражения не характерны какие-либо изменения в ЦСЖ. У пациента было выявлено значительное повышение СОЭ — 48 мм/ч. По данным H. Yazici и соавт., отмечается корреляция активности ББ со скоростью оседания эритроцитов [5].

Согласно критериям ISG, ICBD и критериям НБ ICR, пациенту был установлен диагноз ББ с неврологическими проявлениями, или НБ. Верификация диагноза НБ позволила начать специфическую терапию заболевания, однако мужской пол, наличие гена *HLA-B*51*, поражение сердечно-сосудистой системы, частые обострения и резидуальный неврологический дефицит в период ремиссии и наличие стволовых очагов, согласно данным литературы, значительно ухудшают дальнейший прогноз для данного пациента [49].

Знание врачом-неврологом клинико-радиологических проявлений НБ, несомненно, важно. Однако наиважнейшее значение в диагностике ББ с неврологическими проявлениями имеют физикальный осмотр, знание специфических кожных проявлений заболевания и детальный сбор анамнеза для уточнения динамики их возникновения и регресса. Своевременное выявление совокупности характерных для ББ симптомов при исключении альтернативных причин их развития позволяет раньше начать специфическую терапию и улучшить долгосрочный прогноз пациента.

Авторы заявляют об отсутствии конфликта интересов.
The authors declare no conflicts of interest.

ЛИТЕРАТУРА/REFERENCES

1. Davatchi F, Assaad-Khalil S, Calamia K, Crook J, Sadeghi-Abdollahi B, Schirmer M, Tzellos T, Zouboulis C, Akhlagi M, Al-Dalaan A, Alekberova Z, Ali A, Altenburg A, Arromdee E, Baltaci M, Bastos M, Benamour S, Ben Ghorbel I, Boyva A, Carvalho L, Chen W, Ben-Chetrit E, Chams-Davatchi C, Correia J. A, Crespo J, Dias C, Dong Y, Paixão-Duarte F, Elmuntaser K, Elonakov A, Graña Gil J, Haghdoost A, Hayani, R, Houman H, Isayeva A, Jamshidi A, Kaklamanis P, Kumar A, Kyrgidis A, Madanat W, Nadji A, Namba K, Ohno S, Olivieri I, Vaz Patto J, Pipitone N, Queiroz M, Ramos F, Resende C, Rosa C, Salvarani C, Serra M, Shahram F, Shams H, Sharquie K, Sliti-Khanfir M, Tribolet de Abreu T, Vasconcelos C, Vedes J, Wechsler B, Cheng Y, Zhang Z, Ziaei N. The International Criteria for Behçet's Disease (ICBD): a collaborative study of 27 countries on the sensitivity and specificity of the new criteria. *Journal of the European Academy of Dermatology and Venereology.* 2013;28(3):338-347. https://doi.org/10.1111/jdv.12107
2. Tüzün Y, Yurdakul S, Mat M, Özyazgan Y, Hamuryudan V, Tüzün B, Yazici H. Epidemiology of Behçet's syndrome in Turkey. *International Journal of Dermatology.* 1996;35(9):618-620. https://doi.org/10.1111/j.1365-4362.1996.tb03683.x
3. Verity D, Marr J, Ohno S, Wallace G, Stanford M. Behcet's disease, the Silk Road and HLA-B51: historical and geographical perspectives. *Tissue Antigens.* 1999;54(3):213-220. https://doi.org/10.1034/j.1399-0039.1999.540301.x
4. Ohno S, Ohguchi M, Hirose S, Matsuda H, Wakisaka A, Aizawa M. Close Association of HLA-B*51 with Behcet's Disease. *Archives of Ophthalmology.* 1982;100(9):1455-1458. https://doi.org/10.1001/archopht.1982.01030040433013
5. Yazici H, Fresko I, Yurdakul S. Behçet's syndrome: disease manifestations, management, and advances in treatment. *Nature Clinical Practice Rheumatology.* 2007;3(3):148-155. https://doi.org/10.1038/ncprheum0436
6. Koné-Paut I, Geisler I, Wechsler B, Ozen S, Ozdogan H, Rozenbaum M, Touitou I. Familial aggregation in Behçet's disease: High frequency in siblings and parents of pediatric probands. *The Journal of Pediatrics.* 1999; 135(1):89-93. https://doi.org/10.1016/s0022-3476(99)70333-1
7. Mizuki N, Inoko H, Ohno S. Molecular genetics (HLA) of BehÇet's disease. *Yonsei Medical Journal.* 1997;38(6):333. https://doi.org/10.3349/ymj.1997.38.6.333
8. Gul A, Ohno S. HLA-B*51 and Behçet Disease. *Ocular Immunology and Inflammation.* 2011;20(1):37-43. https://doi.org/10.3109/09273948.2011.634978
9. Yazici H, Tuzun Y, Pazarli H, Yurdakul S, Ozyazgan Y, Ozdoğan H, Serdaroğlu S, Ersanli M, Ulkü BY, Müftüoğlu AU. Influence of age of onset and patient's sex on the prevalence and severity of manifestations of Behcet's syndrome. *Annals of the Rheumatic Diseases.* 1984;43(6):783-789. https://doi.org/10.1136/ard.43.6.783
10. Zeidan M, Saadoun D, Garrido M, Klatzmann D, Six A, Cacoub P. Behçet's disease physiopathology: a contemporary review. *Autoimmunity Highlights.* 2016;7(1). https://doi.org/10.1007/s13317-016-0074-1
11. Nurieva R, Yang X, Martinez G, Zhang Y, Panopoulos A, Ma L, Schluns K, Tian Q, Watowich S, Jetten A, Dong C. Essential autocrine regulation by IL-21 in the generation of inflammatory T cells. *Nature.* 2007;448(7152):480-483. https://doi.org/10.1038/nature05969
12. Fantini M, Rizzo A, Fina D, Caruso R, Becker C, Neurath M, MacDonald T, Pallone F. IL-21 regulates experimental colitis by modulating the balance between Treg and Th17 cells. *European Journal of Immunology.* 2007; 37(11):3155-3163. https://doi.org/10.1002/eji.200737766
13. Ekinci N, Alpsoy E, Karakas A, Yilmaz S, Yegin O. IL-17A Has an Important Role in the Acute Attacks of Behçet's Disease. *Journal of Investigative Dermatology.* 2010;130(8):2136-2138. https://doi.org/10.1038/jid.2010.114
14. Fujimori K, Oh-i K, Takeuchi M Yamakawa N, Hattori T, Kezuka T, Keino H, Suzuki J, Goto H, Sakai J, Usui M. Circulating neutrophils in Behçet disease is resistant for apoptotic cell death in the remission phase of uveitis. *Graefe's Archive for Clinical and Experimental Ophthalmology.* 2007;246(2): 285-290. https://doi.org/10.1007/s00417-007-0659-5
15. Caliskan M, Yilmaz S, Yildirim E, Gullu H, Erdogan D, Ciftci O, Kaynar G, Yucel E, Muderrisoglu H. Endothelial functions are more severely impaired during active disease period in patients with Behcet's disease. *Clinical Rheumatology.* 2006;26(7):1074-1078. https://doi.org/10.1007/s10067-006-0449-1
16. Saip S, Akman-Demir G, Siva A. Neuro-Behçet syndrome. *Handbook of Clinical Neurology.* 2004;121:1703-1723. https://doi.org/10.1016/b978-0-7020-4088-7.00110-3
17. Kalra S, Silman A, Akman-Demir G, Bohlega S, Borhani-Haghighi A, Constantinescu CS, Houman H, Mahr A, Salvarani C, Sfikakis PP, Siva A, Al-Araji A. Diagnosis and management of Neuro-Behçet's disease: international consensus recommendations. *Journal of Neurology.* 2013;261(9):1662-1676. https://doi.org/10.1016/j.jns.2013.07.2482
18. Siva A, Altintas A, Saip S. Behcet's syndrome and the nervous system. *Current Opinion in Neurology.* 2004;17(3):347-357. https://doi.org/10.1097/00019052-200406000-00017
19. Hirohata S. Histopathology of central nervous system lesions in Behçet's disease. *Journal of the Neurological Sciences.* 2008;267(1-2):41-47. https://doi.org/10.1016/j.jns.2007.09.041
20. Al-Araji A, Kidd D. Neuro-Behçet's disease: epidemiology, clinical characteristics, and management. *The Lancet Neurology.* 2009;8(2):192-204. https://doi.org/10.1016/s1474-4422(09)70015-8
21. Akman-Demir G, Bahar S, Baykan-Kurt B, Gürvit I, Serdaroğlu P. Intracranial hypertension in Behçet's Disease. *European Journal of Neurology.* 1996;3(1):66-70. https://doi.org/10.1111/j.1468-1331.1996.tb00192.x
22. Davatchi F, Sadeghi Abdollahi B, Chams-Davatchi C, Shahram F, Shams H, Nadji A, Faezi T, Akhlaghi M, Ghodsi Z, Mohtasham N, Ashofteh F. The saga of diagnostic/classification criteria in Behcet's disease. *International Journal of Rheumatic Diseases.* 2015;18(6):594-605. https://doi.org/10.1111/1756-185x.12520
23. Akman-Demir G, Serdaroglu P, Tasçi B. Clinical patterns of neurological involvement in Behçet's disease: evaluation of 200 patients. *Brain.* 1999;122(11):2171-2182. https://doi.org/10.1093/brain/122.11.2171
24. Hatemi G, Christensen R, Bang D, Bodaghi B, Celik AF, Fortune F, Gaudric J, Gul A, Kötter I, Leccese P, Mahr A, Moots R, Ozguler Y, Richter J, Saadoun D, Salvarani C, Scuderi F, Sfikakis PP, Siva A, Stanford M, Tugal-Tutkun I, West R, Yurdakul S, Olivieri I, Yazici H. 2018 update of the EULAR recommendations for the management of Behçet's syndrome. *Annals of the Rheumatic Diseases.* 2018;77(6):808-818. https://doi.org/10.1136/annrheumdis-2018-213225
25. Ait Ben Haddou E, Imounan F, Regragui W, Mouti O, Benchakroune N, Abouqal R, Benomar A, Yahyaoui M. Neurological manifestations of Behçet's disease: Evaluation of 40 patients treated by cyclophosphamide. *Revue Neurologique.* 2012;168(4):344-349. https://doi.org/10.1016/j.neurol.2011.09.006
26. Borhani Haghighi A, Safari A, Nazarinia M, Habibagahi Z, Shenavandeh S. Infliximab for patients with neuro-Behcet's disease: case series and literature review. *Clinical Rheumatology.* 2011;30(7):1007-1012. https://doi.org/10.1007/s10067-011-1726-1
27. Fasano A, D'Agostino M, Caldarola G, Feliciani C, De Simone C. Infliximab monotherapy in Neuro-Behçet's disease: Four year follow-up in a long-standing case resistant to conventional therapies. *Journal of Neuroimmunology.* 2011;239(1-2):105-107. https://doi.org/10.1016/j.jneuroim.2011.08.014
28. Kaji M, Kishi T, Miyamae T, Nagata S, Yamanaka H, Fujikawa S. Efficacy of Adalimumab in a Girl with Refractory Intestinal Behcet's Disease. *Case Reports in Rheumatology.* 2015;2015:1-5. https://doi.org/10.1155/2015/716138
29. Alty J, Monaghan T, Bamford J. A patient with neuro-Behçet's disease is successfully treated with etanercept: Further evidence for the value of TNFα blockade. *Clinical Neurology and Neurosurgery.* 2007;109(3):279-281. https://doi.org/10.1016/j.clineuro.2006.11.002
30. Gurler A, Boyvat A, Tursen U. Clinical manifestations of BehÇet's disease: an analysis of 2147 patients. *Yonsei Medical Journal.* 1997;38(6):423. https://doi.org/10.3349/ymj.1997.38.6.423
31. Thiers B. Clinical features and natural course of Behçet's disease in 661 cases: a multicentre study. *Yearbook of Dermatology and Dermatologic Surgery.* 2008;229-230. https://doi.org/10.1016/s0093-3619(08)70855-4
32. Kidd D, Steuer A, Denman A, Rudge P. Neurological complications in Behçet's syndrome. *Brain.* 1999;122(11):2183-2194. https://doi.org/10.1093/brain/122.11.2183

33. Saip S, Siva A, Altintas A, Kiyat A, Seyahi E, Hamuryudan V, Yazici H. Headache in Behçet's Syndrome. *Headache: The Journal of Head and Face Pain*. 2005;45(7):911-919. https://doi.org/10.1111/j.1526-4610.2005.05160.x

34. Akman-Demir G, Saip S, Siva A. Behçet's Disease. *Current Treatment Options in Neurology*. 2011;13(3):290-310. https://doi.org/10.1007/s11940-011-0120-2

35. Siva A, Saip S. The spectrum of nervous system involvement in Behçet's syndrome and its differential diagnosis. *Journal of Neurology*. 2009;256(4):513-529. https://doi.org/10.1007/s00415-009-0145-6

36. Yesilot N, Mutlu M, Gungor O, Baykal B, Serdaroglu P, Akman-Demir G. Clinical characteristics and course of spinal cord involvement in Behçet's disease. *European Journal of Neurology*. 2007;14(7):729-737. https://doi.org/10.1111/j.1468-1331.2007.01754.x

37. Kikuchi H, Aramaki K, Hirohata S. Effect of infliximab in progressive Neuro-Behçet's syndrome. *Journal of the Neurological Sciences*. 2008;272(1-2):99-105. https://doi.org/10.1016/j.jns.2008.05.002

38. Aykutlu E, Baykan B, Serdaroğlu P, Gökyiğit A, Akman-Demir G. Epileptic Seizures in Behçet Disease. *Epilepsia*. 2002;43(8):832-835. https://doi.org/10.1046/j.1528-1157.2002.01102.x

39. Appenzeller S, de Castro R, Queiroz L, Madegan L, Soledade C, Zanardi Vde A, Nucci A, Cendes F, Fernandes SR. Brain tumor-like lesion in Behçet disease. *Rheumatology International*. 2005;26(6):577-580. https://doi.org/10.1007/s00296-005-0082-3

40. Schmolck H. Large thalamic mass due to neuro-Behcet disease. *Neurology*. 2005;65(3):436-436. https://doi.org/10.1212/01.wnl.0000179219.97769.6a

41. Guak T, Kim Y, Park S, Kim J. Paroxysmal Focal Dystonia in Neuro-Behçet by a Small Ipsilateral Thalamic Lesion. *European Neurology*. 2002;47(3):183-184. https://doi.org/10.1159/000047979

42. Bogdanova D, Milanov I, Georgiev D. Parkinsonian Syndrome as a Neurological Manifestation of Behcet's Disease. Canadian Journal of Neurological Sciences. *Journal Canadien des Sciences Neurologiques*. 1998;25(01):82-85. https://doi.org/10.1017/s0317167100033552

43. Kuriwaka R, Kunishige M, Nakahira H, Inoue H, Higashi T, Tokumoto Y, Mitsui T. Neuro-Behcet's disease with chorea after remission of intestinal Behcet's disease. *Clinical Rheumatology*. 2004;23(4). https://doi.org/10.1007/s10067-004-0897-4

44. Voros G, Sandhu S, Pandit R. Acute Optic Neuropathy in Patients with Behçet's Disease. *Ophthalmologica*. 2006;220(6):400-405. https://doi.org/10.1159/000095869

45. Kermode A, Plant G, MacManus D, Kendall B, Kingsley D, Moseley I. Behcet's disease with slowly enlarging midbrain mass on MRI: Resolution following steroid therapy. *Neurology*. 1989;39(9):1251-1251. https://doi.org/10.1212/wnl.39.9.1251

46. Wechsler B, Dell'lsola B, Vidailhet M, Dormont D, Piette JC, Blétry O, Godeau P. MRI in 31 patients with Behcet's disease and neurological involvement: prospective study with clinical correlation. *Journal of Neurology, Neurosurgery & Psychiatry*. 1993;56(7):793-798. https://doi.org/10.1136/jnnp.56.7.793

47. Akman-Demir G, Bahar S, Coban O, Tasci B, Serdaroglu P. Cranial MRI in Behcet's disease: 134 examinations of 98 patients. *Neuroradiology*. 2003;45(12):851-859. https://doi.org/10.1007/s00234-003-1102-1

48. Öktem-TanÖr Ö, Baykan-Kurt B, Gürvit I, Akman-Demir G, Serdaroğlu P. Neuropsychological follow-up of 12 patients with neuro-Behçet disease. *Journal of Neurology*. 1999;246(2):113-119. https://doi.org/10.1007/s004150050317

49. Noel N, Bernard R, Wechsler B, Resche-Rigon M, Depaz R, Le Thi Huong Boutin D, Piette JC, Drier A, Dormont D, Cacoub P, Saadoun D. Long-Term Outcome of Neuro-Behçet's Disease. *Arthritis & Rheumatology*. 2014;66(5):1306-1314. https://doi.org/10.1002/art.38351

Поступила 15.05.19

Received15.05.19

Принята к печати11.06.19

Accepted 11.06.19