https://doi.org/10.17116/jnevro20181184190-93

Церебральный криптококкоз с картиной тревожно-депрессивного расстройства

М.С. АРТЕМЬЕВА*, И.И. ЮРОВСКАЯ, А.Н. ГАВРИК, А.А. ЛУКАШЕНКО, И.Е. ДАНИЛИН

ФГАОУ ВО «Российский университет дружбы народов», Москва, Россия

Описан случай поражения головного мозга грибами из рода *Cryptococcus* (условно патогенные дрожжеподобные грибы). Патогенность в отношении человека проявляет главным образом *Cryptococcus neoformans*. Чаще всего поражаются легкие, кожа, мышцы, ЦНС. При вовлечении в процесс ЦНС основной клинически диагностируемой формой заболевания является криптококковый менингоэнцефалит. Приведенное клиническое наблюдение проявлялось неспецифической клинической картиной тревожно-депрессивного расстройства с присоединением в процесс развития заболевания неврологической симптоматики и изменений поведения.

Ключевые слова: *микоз, церебральный криптококкоз, депрессивный эпизод, тревога.*

Cerebral cryptococcosys with depressive disorder

M.S. ARTEMIEVA, I.I. YUROVSKAYA, A.N. GAVRIK, A.A. LUKASHENKO, I.E. DANILIN

Peoples' Friendship University of Russia, Moscow, Russia

A case of cerebral cryptococcosis is described. Cryptococcus neoformans is the most pathogenic in humans. It often affects lungs, skin, muscles and tissues of the Central Nervous System (CNS). In case of CNS involvement, the main clinically diagnosed form of the disease is cryptococcal meningitis. The authors describe a patient with non-specific symptoms of anxiety—depressive disorder and further development of neurological symptoms and behavioral deviations.

Keywords: *fungal infection, cerebral cryptococcosis, depressive episode, anxiety.*

Среди всех инвазивных микозов криптококковая инфекция, вызванная грибами *Cryptococcosis*, является наиболее жизнеугрожающим заболеванием. По данным Государственного медицинского университета им. И.И. Мечникова [1—5], в России в период с 2002 по 2010 г. отмечался значительный рост криптококкоза с летальным исходом. Ежегодно в мире регистрируют около 1 млн случаев инфицирования. Высокие показатели заболеваемости микозами связаны с развитием диагностических возможностей для выявления заболевания. Широкое применение антибиотиков, цитостатиков, кортикостероидных и других препаратов, изменяющих иммунитет человека — один из наиболее важных факторов, предрасполагающих к генерализованному грибковому инфицированию. Даже при адекватном лечении криптококкоза летальность составляет от 10 до 25%, а в развивающихся странах — 90% [1, 5, 6].

Грибы из рода *Cryptococcus* постоянно присутствуют в окружающей среде. Эпидемиологи придерживаются мнения, что в качестве единственного источника распространения криптококкоза выступают голуби, помет которых содержит колоссальное количество возбудителей, проникающих в почву. Инфицирование человека происходит через вдыхание пыли и мелких дрожжевых клеток (легочная, церебральная форма криптококкоза). Не исключается возможность контактного (криптококкоз кожи) и алиментарного заражения [7]. Возбудители крипотококкоза относятся к категории относительно устойчивых к воздействию факторов окружающей среды, сохраняют признаки жизнедеятельности при температуре от –20 °С до +37 °С, а в почве сохраняют патогенность долгое время. Патогенность в отношении человека проявляют в основном *Cryptococcus neoformans*, размножение которых происходит почкованием.

Криптококки имеют небольшие размеры (диаметр до 40 мкм) и преимущественно круглую форму [4, 5, 8]. Особенностью морфологии возбудителя является наличие толстой стенки, окруженной светопреломляющей капсулой **(см. рисунок)**, что позволяет наблюдать их филаментацию в пораженной ткани (мозговая ткань, паренхима легкого) [8].

Наиболее частой клинической формой является церебральный криптококкоз, который в 80—90% случаев протекает в виде менингоэнцефалита. В нервную систему возбудитель диссеминирует гематогенным путем. Мишенью для патогенного воздействия криптококков является эндотелий сосудов микроциркуляторного русла. Разрушение стенки сосуда способствует проникновению воз-

© Коллектив авторов, 2018

*e-mail: msartemieva@mail.ru

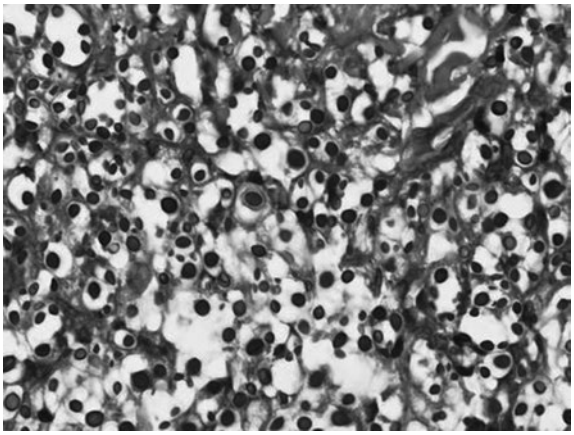

а

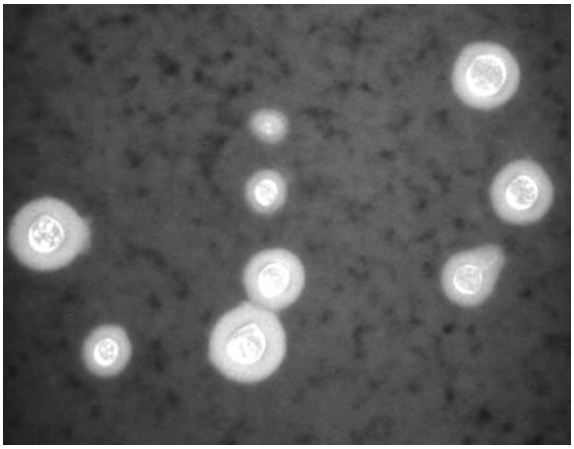

б

Общий вид гриба рода *Cryptococcus* в ткани человека (а); светопреломляющая мукополисахаридная капсула криптококка (б).

будителя в вещество головного мозга. Происходит нарушение микроциркуляции, что приводит к дистрофии нейронов и развитию очагов некроза. Вследствие резко повышенной проницаемости сосудов в веществе головного мозга скапливается жидкость. Причиной смерти является отек головного мозга с дислокацией стволовых структур [5—7, 9, 10].

Микотическое поражение ЦНС отличает полиморфизм клинической картины. Оно может протекать по типу менингита, менингоэнцефалита, с картиной внутричерепной опухоли, а также проявляться психическими расстройствами [11, 12].

Представляет интерес приведенный ниже случай криптококковой церебральной инфекции, динамики течения психопатологического расстройства у пациентки с первично диагностированным депрессивным эпизодом.

Больная Н., 1949 года рождения, пенсионерка.

Анамнез: наследственность психопатологически не отягощена. Родилась вторым ребенком от нормально протекавших беременности и родов. Росла и развивалась правильно в благополучной полной семье. Детские инфекции переносила без осложнений, была редко болеющим ребенком. Росла общительной, веселой девочкой. Легко адаптировалась в новых коллективах. В подростковом возрасте по характеру не менялась, оставалась оптимистичной, активной, спокойной, доброжелательной, занимала лидерскую позицию среди сверстников. Позже окончила педагогический институт по специальности «преподаватель русского языка и литературы». Создала свою семью, родила сына. До 2007 г. вела активный образ жизни, работала.

Изменения в состоянии стала замечать с конца 2007 г. после смерти родителей, неприятностей в семье сына и продолжительного цистита. Постепенно снизилось настроение до подавленного, наросла тревога за здоровье, стойко нарушился ночной сон, снизился аппетит с потерей массы тела на 10 кг за 3 мес. Пациентка, ранее любившая находиться в центре внимания коллег, семьи, чувствовала, что «внутренне изменилась»: стала вялой, апатичной, потеряла интерес к ранее любимой профессии, тяготилась общением с коллегами, свои контакты свела до минимума. В 2009 г. отмечались два кратковременных приступа потери сознания (без судорог, прикуса языка, упускания мочи). К неврологам не обращалась, не обследовалась. Несмотря на нормализацию ситуации в семье сына, отсутствия проблем урологического характера, состояние пациентки продолжало ухудшаться. В июле 2009 г. она была госпитализирована в одну из психиатрических клиник Москвы в связи с нарастанием тревожно-депрессивной симптоматики и астении.

При осмотре была подавлена, плаксива, вяла, апатична. Высказывала тревожные мысли за состояние здоровья. Была гипомимична, эмоционально невыразительна, на вопросы отвечала односложно тихим, монотонным голосом, испытывала потребность держать врача за руку во время разговора. В отделении большую часть времени проводила в одиночестве, залеживаясь в постели, избегала общения с пациентами. Внешнему виду не уделяла должного внимания, по отделению передвигалась сгорбившись, шаркая. Отмечалась нерезкая идеаторная и двигательная заторможенность. По опроснику депрессии Бека у пациентки выявлялся умеренный уровень депрессии — 24 балла, умеренный уровень ситуативной тревоги (по шкале Цунга) — 50 баллов.

Больной был поставлен диагноз «Текущий депрессивный эпизод средней степени тяжести с соматическими симптомами» (мо МКБ-10 рубрика F32.2) и проведено лечение амитриптилином (100 мг/сут), перфеназином (6 мг/сут) и карбамазепином (100 мг/сут). К 14-му дню терапии отмечалась положительная динамика в состоянии: улучшился фон настроения, значительно снизился уровень тревоги, нормализовался ночной сон, восстановился аппетит, стала активнее, общительнее в отделении.

Однако за несколько дней до выписки из стационара пациентка начала жаловаться на появившийся шум в ушах, легкое головокружение. В последующие дни возникали интенсивные распирающие головные боли по утрам при пробуждении, сопровождающиеся тошнотой и рвотой, которая приносила облегчение, стали нарастать явления слабости и вялости. Потребовалась консультация невролога, который диагностировал дисциркуляторную энцефалопатию II стадии, остеохондроз позвоночника.

В неврологическом статусе отмечался мелкоразмашистый горизонтальный нистагм в крайних отведениях, зрачки $D>S$, левый зрачок овальной формы, язык с легкой девиацией вправо, оживлен подбородочный рефлекс. Сухожильные рефлексы $S=D$ с диссоциацией по оси, ожив-

лением коленных рефлексов с расширением рефлексогенных зон, кистевой симптом Россолимо *D>S*. Легкая атаксия при выполнении коленно-пяточной пробы, резкая неустойчивость в позе Ромберга.

В связи с подозрением на демиелинизирующее заболевание ЦНС была выполнена магнитно-резонансная томография (МРТ) головного мозга: выявлена внутримозговая опухоль глубинных отделов височной области правого полушария с выраженным перифокальным отеком, очаговое поражение обоих полушарий (предположительно, сосудистый генез). На электроэнцефалограмме на фоне значительных диффузных изменений биопотенциалов головного мозга по типу дизритмии с признаками раздражения коры и стволовых структур мозга регистрировались локальные нарушения биопотенциалов в правой височной области в виде преобладания дизритмии, θ-волн и эпилептиформных изменений. Низкий порог судорожной готовности.

С 28.07.09 по 12.11.09 пациентка находилась на лечении в нейрохирургическом отделении, где была проведена операция по удалению опухоли головного мозга. При исследовании ее ткани была установлена криптококковая инфекция. Пациентка была консультирована в Центре глубоких микозов, где диагноз криптококкоза головного мозга был подтвержден. Назначена специфическая терапия (амфотерицин В в дозе 600 мг/сут, противокриптококковая сыворотка, сульфадимезин 4 г/сут), а также иммуно- и витаминотерапия. После выписки из нейрохирургического отделения пациентка наблюдалась специалистом микологического центра, регулярно проходила курсы противогрибковой терапии. Кроме того, ей была назначена и поддерживающая антидепрессивная терапия (амитриптилин, хлорпротиксен). Чувствовала себя удовлетворительно, была достаточно активной, справлялась с обязанностями по дому. Однако с февраля 2010 г. стала отмечать снижение фона настроения, нарастание тревоги, ухудшение ночного сна. Позже наросли апатия, безразличие: «не стало сил и желания что-то делать», появилась сильная слабость по утрам. Со слов супруга, пациентка стала плаксивой, нервозной, обидчивой, раздражительной «по мелочам», часто невнимательной, забывчивой. Ежедневно обвиняла мужа в своей несостоятельности, одиночестве (супруг пациентки много работал), отсутствии достаточного внимания к ее жизни с целью привлечь к себе внимание, высказывала суицидальные намерения. Была повторно госпитализирована в психиатрическое отделение.

При поступлении выглядела астенизированной. Отмечались сниженный фон настроения, тревога, «возникающая по незначительному поводу». В беседе — страдальческое выражение лица, редко мигающий, пристальный холодный взгляд. На вопросы отвечала тихим голосом, жалобно, монотонно, в замедленном темпе, растягивая слова. Речь изобиловала уменьшительно-ласкательными суффиксами. Общалась подчеркнуто вежливо, заискивающе. Говорила, что «работает над собой», старается «контролировать себя». В то же время пациентка была склонна нарушать границы в общении с врачом и медперсоналом (часто брала врача за руку или стремилась обнять, докторов называла «девочками», «миленькими», часто делала комплименты врачу). Мимика больной часто менялась от слащаво-угодливой до злобной. В мышлении была вязка, обстоятельна. В отделении демонстративно навязчива, добивалась, чтобы ее «пожалели». Часто закатывала глаза, говорила, что у нее предобморочное состояние, но обмороков в отделении не отмечалось. Нуждалась в постоянном общении, утешении и одобрении. В то же время легко раздражалась по мелочам, проявляла нетерпимость к нарушению собственных планов, надолго обижалась, если к ней не проявляли требуемого ею внимания. Поведение больной в целом отличалось манипулятивностью, манерностью и демонстративностью со снижением критики к ситуации и собственному поведению. По тесту MMSE — 27 баллов, что соответствовало преддементным когнитивным нарушениям.

Больная не прислушивалась к рекомендациям врачей о необходимости проведения психотерапии. При беседе на эту тему выражение лица больной сразу становилось холодным, незаинтересованным, нетерпеливым. Пыталась требовать дополнительных назначений психотропных препаратов.

На МРТ головного мозга были выявлены послеоперационные изменения в височной доле правого полушария в стадии сформированной кисты. Очаговое поражение вещества обоих полушарий головного мозга (вероятнее всего, сосудистый генез).

На этом этапе заболевания больной был поставлен диагноз «Органическое расстройство личности и поведения в связи со смешанными заболеваниями (сосудистый генез, состояние после операции удаления новообразования криптококкового генеза)» (по МКБ-10 F07.08). Продолжалось лечение: кломипрамин до 75 мг/сут, кветиапин до 50 мг/сут, карбамазепин до 200 мг/сут. Оно позволило улучшить настроение, снизить уровень тревоги, больная стала более упорядоченной в поведении, лучше спать ночами. Пациентка была выписана на поддерживающей терапии под наблюдение психиатра.

В описанном наблюдении криптококкоз головного мозга проявился, особенно в начале болезни, не очерченной специфической картиной органического поражения, а был замаскирован тревожно-депрессивным расстройством. Своевременная диагностика генерализованного микоза и направленное специфическое лечение позволили сохранить жизнь пациентке. В то же время тяжелое грибковое поражение головного мозга, потребовавшее нейрохирургического вмешательства, способствовало дальнейшему развитию тревожно-депрессивной симптоматики, патохарактерологических изменений личности (психопатизация), снижению когнитивных функций и выраженных поведенческих нарушений.

Катамнестическое наблюдение больной в течение 7 лет показало, что у нее продолжают периодически нарастать тревожно-депрессивные расстройства с девиациями поведения. Отмечено также нарастание когнитивного дефицита.

Улучшить состояние и качество жизни пациентки позволяют профилактические ежегодные госпитализации и коррекция психофармакотерапии.

Авторы заявляют об отсутствии конфликта интересов.

ЛИТЕРАТУРА/REFERENCES

1. Волкова О.Е., Венгеров Ю.Я. Криптококкоз центральной нервной системы. *Лечащий врач.* 2013;10:40-42. [Volkova OE, Vengerov YuYa. Kriptokokkoz tsentral'noi nervnoi sistemy. *Lechashchii vrach.* 2013;10:40-42. (In Russ.)].
2. Лесовой В.С., Липницкий А.В. Микозы центральной нервной системы (обзор). *Проблемы медицинской микологии.* 2008;10:1:3-6. [Lesovoi VS, Lipnitskii AV. Mycoses of central nervous system (review). *Problemy meditsinskoi mikologii*. 2008;10:1:3-6. (In Russ.)].
3. Васильева Н.В. Криптококки и криптококкоз на современном этапе. *Проблемы медицинской микологии*. 2002;4:2:45-46. [Vasil'eva NV. Kriptokokki i kriptokokkoz na sovremennom etape. *Problemy meditsinskoi mikologii.* 2002;4:2:45-46. (In Russ.)].
4. Климко Н.Н. *Микозы: диагностика и лечение.* Руководство для врачей. М. 2007. [Klimko NN. *Mikozy: diagnostika i lechenie.* Rukovodstvo dlya vrachei. M. 2007. (In Russ.)].
5. Сергеев А.Ю., Сергеев Ю.В. *Грибковые инфекции.* Руководство для врачей. М.: ООО «Бином-пресс»; 2003. [Sergeev AYu, Sergeev YuV. *Gribkovye infektsii.* Rukovodstvo dlya vrachei. M.: OOO «Binom-press»; 2003. (In Russ.)].
6. Хмельницкий О.К., Хмельницкая Н.М. *Патоморфология микозов человека*. СПБ.: Издательский дом СПбМАПО; 2005. [Khmel'nitskii OK, Khmel'nitskaya NM. *Patomorfologiya mikozov cheloveka*. SPB.: Izdatel'skii dom SPbMAPO; 2005. (In Russ.)].
7. Венгеров Ю.Я., Волкова О.Е., Сафонова А.П., Свистунова Т.С., Воробьев А.С., Маринченко М.Н., Мартынова Н.Н. *Клиника и диагностика криптококкового менингоэнцефалита у больных ВИЧ-инфекцией.* Материалы V Ежегодного Всероссийского конгресса по инфекционным болезням. 2013;85. [Vengerov YuYa, Volkova OE, Safonova AP, Svistunova TS, Vorob'ev AS, Marinchenko MN, Martynova NN. *Klinika i diagnostika kriptokokkovogo meningoentsefalita u bol'nykh VICh-infektsiei.* Materialy V Ezhegodnogo Vserossiiskogo kongressa po infektsionnym boleznyam. 2013;85. (In Russ.)].
8. Васильева Н.В., Степанова А.А., Синицкая И.А. Ультраструктура капсул зрелых клеток штаммов *Cryptococcus neoformans in vitro* и *in vivo*. *Проблемы медицинской микологии.* 2006;8:2:25. [Vasil'eva NV, Stepanova AA, Sinitskaya IA. Ultrastuctur of the mature cells capsules cryptococcus neoformans strains *in vitro* and *in vivo*. *Problemy meditsinskoi mikologii.* 2006;8:2:25. (In Russ.)].
9. Charlier C, Chrétien F, Baudrimont M, Mordelet E, Lortholary O, Dromer F. Capsule structure changes associated with Cryptococcus neoformans crossing of the blood-brain barrier. *Am J Pathol.* 2005;166:2:421-432. https://doi.org/10.1016/s0002-9440(10)62265-1
10. Larsen RA, Bauer M, Thomas AM, Graybill JR. Amphotericin B and fluconazole. A potent combination therapy for cryptococcal meningitis. *Antimicrob Agents Chemother.* 2004;48:3:985-987. https://doi.org/10.1128/aac.48.3.985-991.2004
11. Дроздов А.А., Дроздова М.В. *Полный справочник психотерапевта*. М.: Эксмо; 2007. [Drozdov AA, Drozdova MV. *Polnyi spravochnik psikhoterapevta.* M.: Eksmo; 2007. (In Russ.)].
12. *Руководство по психиатрии*. В 2 томах. Под ред. акад. РАМН Тиганова А.С. М.: Медицина; 1999. [*Rukovodstvo po psikhiatrii.* V 2 tomakh. Pod red. akad. RAMN Tiganova A.S. M.: Meditsina; 1999. (In Russ.)].